Федеральное государственное бюджетное образовательное учреждение высшего образования «Красноярский государственные медицинский университет имени профессора В.Ф.Войно-Ясенецкого»
Министерства здравоохранения Российской Федерации
Кафедра травматологии, ортопедии и нейрохирургии с курсом ПО

Рецензия д.м.н., зав. кафедрой травматологии, ортопедии и нейрохирургии с курсом ПО, доцента Шнякина Павла Геннадьевича на реферат-презентацию ординатора 1 года обучения по специальности «Травматология и ортопедия» Лютых Ильи Евгеньевича по теме:

ПЕРЕЛОМЫ КОСТЕЙ КИСТИ

В своем реферате-презентации Лютых И.Е рассматривает вопросы клиники, классификации, диагностики, особенности доступов и лечения переломов костей кисти.
Актуальность данной темы состоит в сложности анатомического строения и сложности функций, которые выполняет кисть в жизни человека.
Структурированность работы не нарушена, и содержит основные необходимые данные.
Автор рассматривает вопросы нормальной анатомии, классификации повреждений костей кисти, подробное описание клинических проявлений, предоставляет примеры рентгенограмм с указанием определенных диагнозов, а также возможные варианты хирургических доступов и возможных современных методов остеосинтеза с использованием металлоконструкций.
Список литературы не предоставлен. Работа выполнена по типу реферата-презентации, оформлена в соответствии с требованиями.

Основные оценочные критерии:

Оценочный критерий	Положительный/отрицательный
1. Структурированность	+
2. Наличие орфографических ошибок	—
3. Соответствие текста реферата его теме	+
4. Владение терминологией	+
5. Полнота и глубина раскрытия основных понятий темы	+
6. Логичность доказательной базы	+
7. Умение аргументировать основные положения и выводы	+
8. Круг использования известных научных источников	+
9. Умение сделать общий вывод	+

Итоговая оценка: Положительная / Отрицательная

Комментарии рецензента:

Подпись рецензента: (Бессова О.В.)

Подпись ординатора: Лютых И.Е

Переломы костей кисти

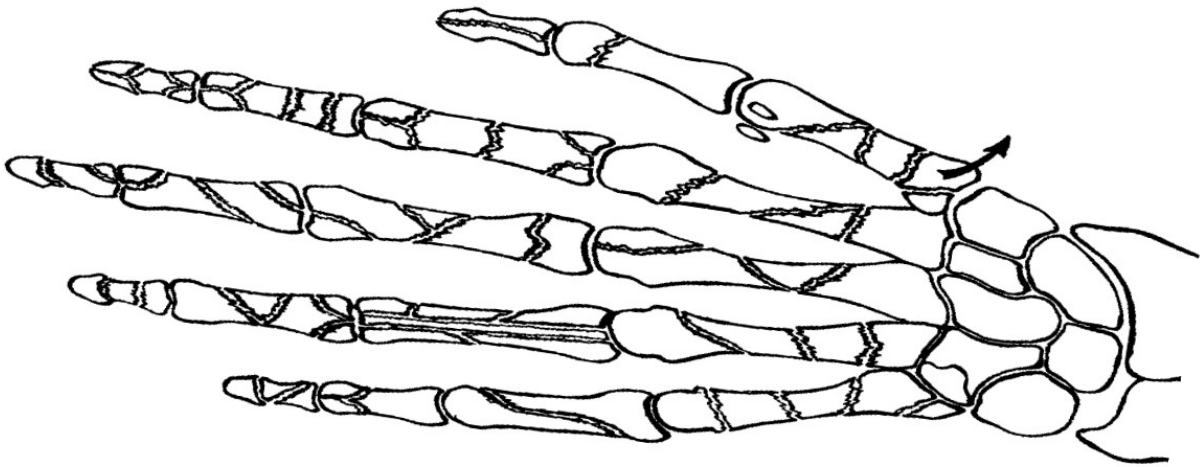

Подготовил – ординатор
травматолог-ортопед Лютых И.Е

Переломы костей запястья кисти

- Наиболее частый перелом – перелом ладьевидной кости

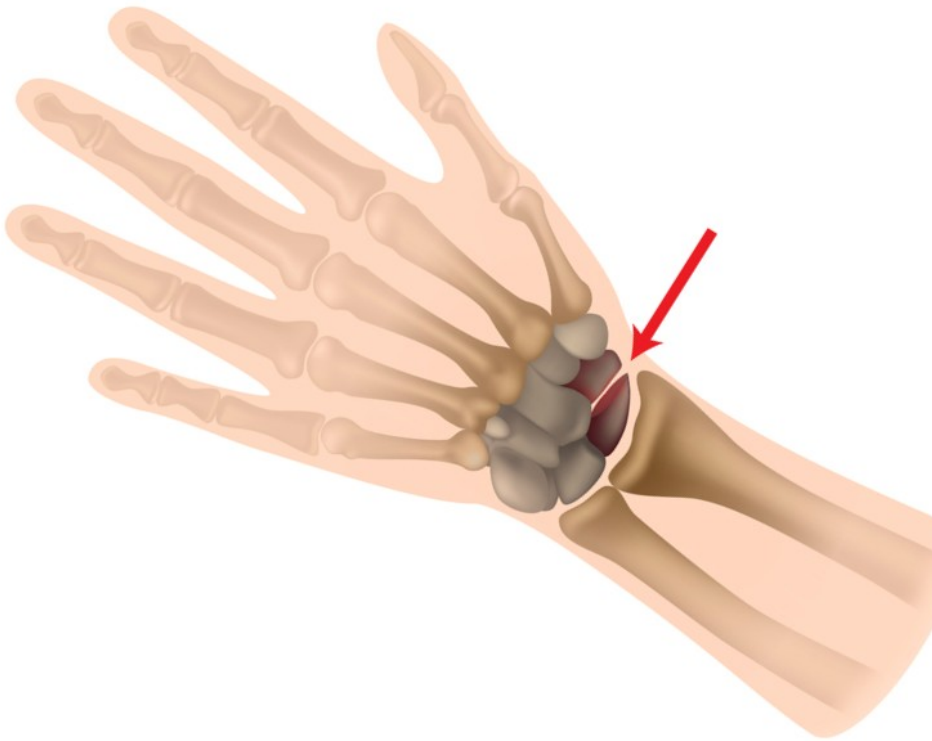

- Механизм травмы – непрямой, при падении на вытянутую руку при разгибании кисти в тыльную сторону и приведении в лучевую стороны, при сильном ударе разогнутой кистью о твердые предметы. При подобных положениях кисти ладьевидная кость средней своей частью упирается в шиловидный отросток луча и при продолжении действия разламывается на две части. При локтевом отведении напрягается боковая связка, что может вызвать отрывной перелом бугристости ладьевидной кости.

Клиника и диагностика

Отечность л\з сустава, локальная болезненность в области анатомической табакерки, ограничение объема как пассивных так и активных движений, положительная осевая нагрузка на 1 палец кисти.

Рентгенодиагностика

- Укладка кисти – в положение локтевого отведения и небольшого тыльного сгибания.

Особенности анатомии

- Кровеносные сосуды, питающие ладьевидную кость, в норме проникают через кортикальный слой на дорсальной поверхности близ бугорка в области средней трети. Следовательно, в проксимальной порции кости нет прямого кровоснабжения. Недостаточное кровоснабжение при переломе ладьевидной кости может обусловить замедленное сращение или привести к аваскулярному некрозу.

- Аксиома: чем проксимальнее расположена лини перелома ладьевидной кост тем выше вероятность разви аваскулярного некроза

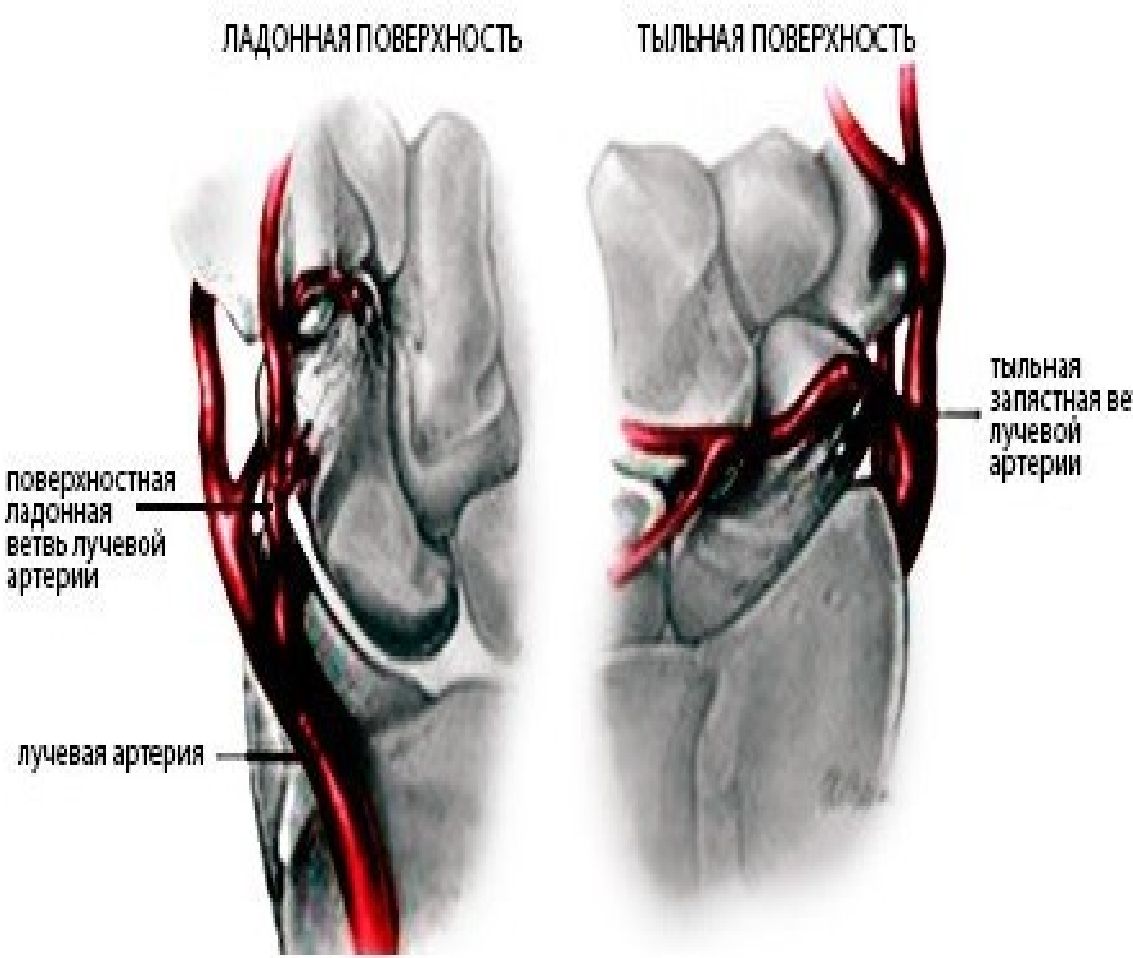

Консервативное лечение

- Иммобилизация на срок не менее 8-10 недель(по некоторым данным не менее 10-12 недель в положении лучевого приведения и небольшого ладонного сгибания.

Хирургическое лечение

- Показания – сохранение длительного болевого синдрома, формирование ложного сустава, аспетический некроз, деформирующий артроз.

Варианты хирургического лечения

- Остеосинтез винтами или спицами, Костная пластика в сочетании с внутренней фиксацией, частичная или полная эктомия кости (при асептического некрозе), артродезирование.

Переломы пястных костей

- Механизм травмы – прямой удар по кисти (удар упавшим тяжелым предметом), непрямой механизм (удар или сильное давление по длинной оси пальцев, падение на согнутые в кулак пальцы, удар во время бокса)

Перелом Беннета

- Переломовывих пястной кости.

Диагностика

- Типичный механизм травмы
- Локальный статус (припухлость основания 1 пястной кости и резкая болезненность, положительная осевая нагрузка, костная крепитация, ощупывание проксимального костного фрагмента в анатомической табакерке)

Рентгенография

Лечение

- Одномоментная ручная репозиция, гипсовая иммобилизация на 5 недель. Максимальное отведение 1 пальца кисти при иммобилизации

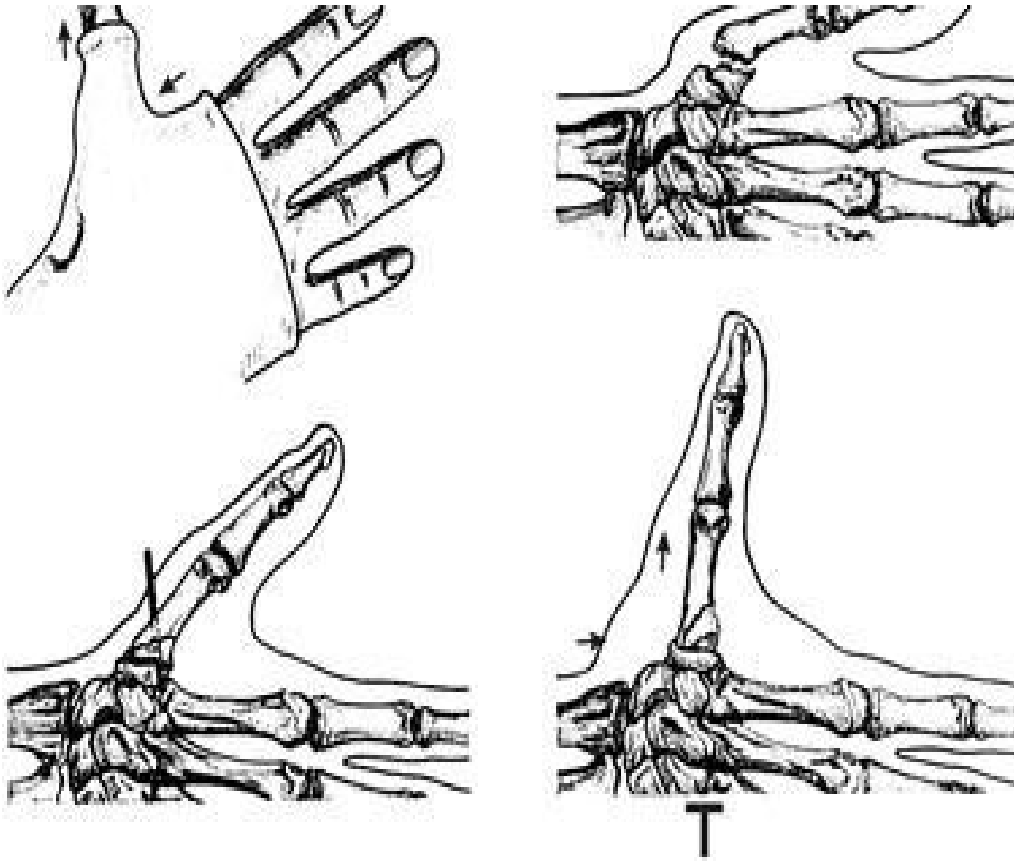

Хирургическое лечение

- Остеосинтез спицами, винтами, пластинами

Переломы фаланг пальцев

- Механизм травмы – чаще прямой (удар по пальцам, падение тяжелых предметов), непрямой (резкое переразгибание, скручивание пальцев)
- Наиболее часто повреждаются ногтевая, реже основная и еще реже средняя фаланга. Чаще всего повреждается 2 палец, затем 3, а затем остальные. Довольно часто травмируются сразу несколько пальцев.

Клиника и диагностика

- Описание типичного механизма травмы пациентом.
- Отчетливая деформация фаланги (трудности здесь представляют только переломы без смещения, неполные переломы и внутрисуставные).

Рентген

Особенности лечения

- При переломе травмируется не только кость, но и окружающие мягкие ткани. Первое условие при лечении переломов фаланг – придание пальцу функционально выгодного положения. Второе – фиксация только пораженного пальца. Третье – фиксация должна быть непродолжительной, так как наряду с консолидацией фрагментов может произойти сращение между костью и повржденнным сухожильным влагалищем.

- Репозицию лучше всего производить не под местным инъекцией новокаина, а в условиях проведения блокады по Оберсту-Лукашевичу (ведение новакаина местно создает еще большее напряжение и без того напряженнх тканей)



Варианты иммобилизации

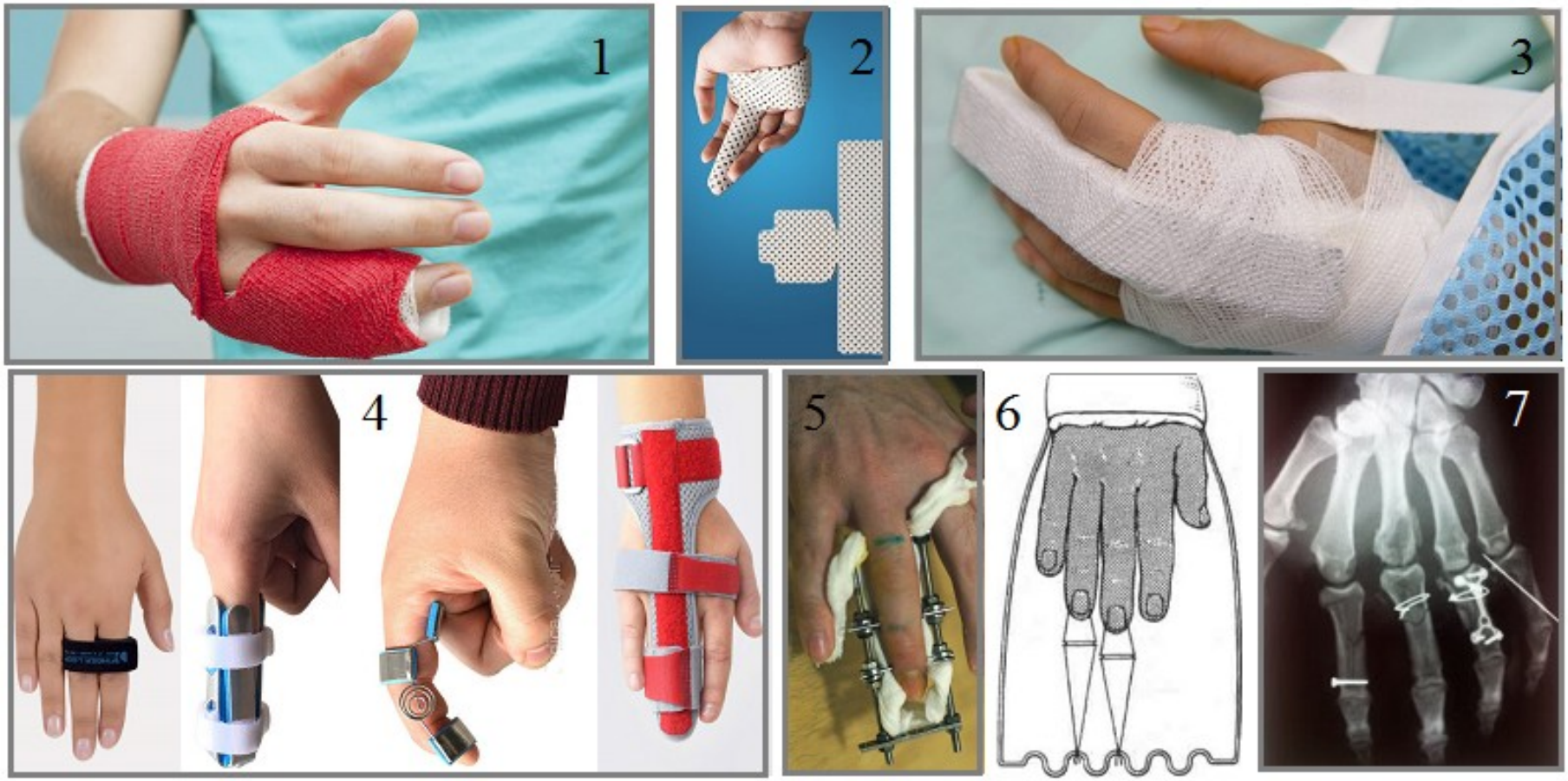

Федеральное государственное бюджетное образовательное учреждение высшего образования «Красноярский государственные медицинский университет имени профессора В.Ф.Войно-Ясенецкого»
Министерства здравоохранения Российской Федерации
Кафедра травматологии, ортопедии и нейрохирургии с курсом ПО

Рецензия д.м.н., зав. кафедрой травматологии, ортопедии и нейрохирургии с курсом ПО, доцента Шнякина Павла Геннадьевича на реферат-презентацию ординатора 1 года обучения по специальности «Травматология и ортопедия» Лютых Ильи Евгеньевича по теме:

ПЕРЕЛОМЫ КОСТЕЙ КИСТИ

В своем реферате-презентации Лютых И.Е рассматривает вопросы клиники, классификации, диагностики, особенности доступов и лечения переломов костей кисти.
Актуальность данной темы состоит в сложности анатомического строения и сложности функций, которые выполняет кисть в жизни человека.
Структурированность работы не нарушена, и содержит основные необходимые данные.
Автор рассматривает вопросы нормальной анатомии, классификации повреждений костей кисти, подробное описание клинических проявлений, предоставляет примеры рентгенограмм с указанием определенных диагнозов, а также возможные варианты хирургических доступов и возможных современных методов остеосинтеза с использованием металлоконструкций.
Список литературы не предоставлен. Работа выполнена по типу реферата-презентации, оформлена в соответствии с требованиями.

Основные оценочные критерии:

Оценочный критерий	Положительный/отрицательный
1. Структурированность	+
2. Наличие орфографических ошибок	—
3. Соответствие текста реферата его теме	+
4. Владение терминологией	+
5. Полнота и глубина раскрытия основных понятий темы	+
6. Логичность доказательной базы	+
7. Умение аргументировать основные положения и выводы	+
8. Круг использования известных научных источников	+
9. Умение сделать общий вывод	+

Итоговая оценка: Положительная / Отрицательная

Комментарии рецензента:

Подпись рецензента: (Бессова О.В.)

Подпись ординатора: Лютых И.Е