Федеральное государственное бюджетное образовательное учреждение высшего образования «Красноярский государственный медицинский университет имени профессора В.Ф. Войно-Ясенецкого» Министерства здравоохранения Российской Федерации.
Кафедра и клиника сердечно-сосудистой хирургии ИПО

Рецензия профессора, доктора медицинских наук кафедры и клиники сердечно-сосудистой хирургии ИПО Дробота Дмитрия Борисовича на реферат ординатора второго года обучения специальности сердечно-сосудистая хирургия Каргатова Павла Сергеевича по теме: «Современные методы коронарной реваскуляризации».

Рецензия на реферат - это критический отзыв о проведенной самостоятельной работе ординатора с литературой по выбранной тематике обучения, включающий анализ степени раскрытия выбранной тематики, перечисление возможных недочетов и рекомендации по оценке. Ознакомившись с рефератом, преподаватель убеждается в том, что ординатор владеет описанным материалом, умеет его анализировать и способен аргументированно защищать свою точку зрения. Написание реферата производится в произвольной форме, однако, автор должен придерживаться определенных негласных требований по содержанию. Для большего удобства, экономии времени и повышения наглядности качества работ, нами были введены стандартизированные критерии оценки рефератов.

Основные оценочные критерии на реферат ординатора второго года обучения по специальности: сердечно-сосудистая хирургия

Оценочный критерий	Положительный(+)/ Отрицательный(-)
1. Структурированность	+
2. Наличие орфографических ошибок	+
3. Соответствие текста реферата его теме	+
4. Владение терминологией	+
5. Полнота и глубина раскрытия основных понятий темы	+
6. Логичность доказательной базы	+
7. Умение аргументировать основные положения и выводы	+
8. Круг использования известных научных источников	+
9. Умение сделать общий вывод	+

Итоговая оценка: положительная/отрицательная

Комментарии рецензента: Без замечаний

Дата: 1.10.2021

Подпись рецензента:

Подпись ординатора:

Федеральное государственное бюджетное образовательное учреждение высшего образования «Красноярский государственный медицинский университет имени профессора В.Ф. Войно-Ясенецкого» Министерства здравоохранения Российской Федерации

Кафедра и клиника сердечно-сосудистой хирургии ИПО

Заведующий кафедрой: Д.М.Н. Профессор Сакович В.А.
Проверил: Д.М.Н. Профессор Дробот Д.Б.

Реферат

Современные методы коронарной реваскуляризации

Выполнил: врач-ординатор сердечно-сосудистый хирург 2 года
Каргатов Павел Сергеевич

Красноярск 2021

Содержание

- Введение. (Анатомо – физиологические особенности кровоснабжения сердца) 3
- патомоморфология стенокардии миокарда 4
- методы реваскуляризации миокарда 5
- показания к реваскуляризации 7
- противопоказания реваскуляризации 8
- рекомендации по реваскуляризации миокарда у больных стабильной стенокардией 8
- вывод 11
- литература. 11

Коронарное (венечное) кровообращение.

Сердце снабжается кровью из венечных (коронарных) артерий, первых сосудов, отходящих от аорты. Венозная кровь собирается в вены, впадающие в венечный синус, который открывается в правое предсердие.

С анатомической точки зрения, сердце кровоснабжают две венечные артерии, которые берут начало от правого и левого синусов Вальсальвы восходящей аорты.

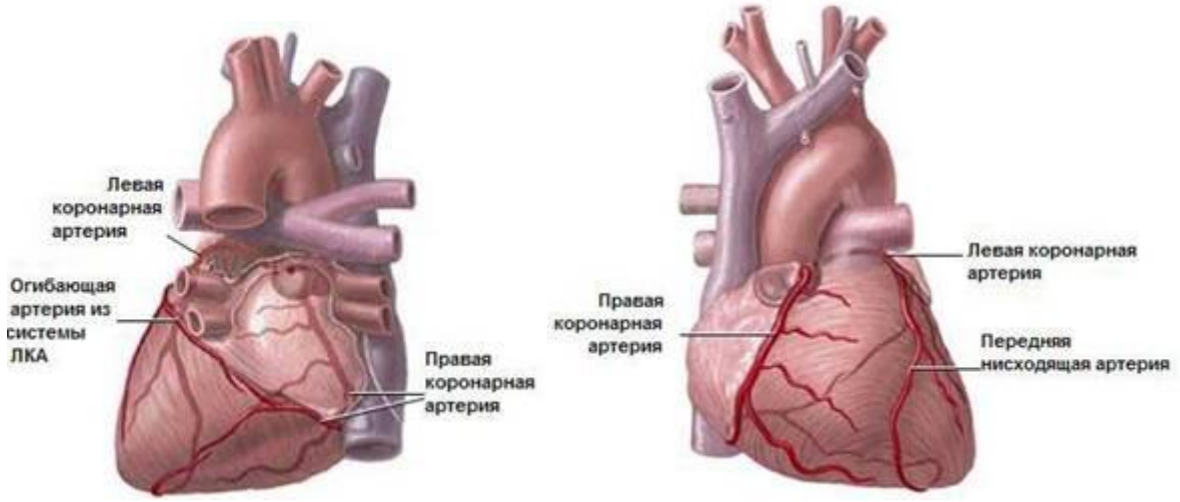

Правая коронарная артерия снабжает большую часть правого желудочка сердца, некоторые отделы перегородки сердца и заднюю стенку левого желудочка сердца. Эта артерия отходит от правого синуса Вальсальвы и располагается в клетчатке правой предсердно-желудочковой борозды. Под правым ушком ее почти горизонтальный ход сменяется вертикальным, и, огибая спереди и снаружи кольцо трехстворчатого клапана, на задней поверхности ствол артерии подходит к так называемому кресту сердца. Здесь артерия делится на две концевые ветви: заднебоковую и заднюю межжелудочковую, формируя так называемый правый тип венечного кровоснабжения, который наблюдается в 85- 90% случаев.

Важно подчеркнуть, что эти концевые ветви кровоснабжают заднебазальный сегмент левого желудочка. На своем протяжении правая венечная артерия отдает ветви к предсердию, синусно-предсердному узлу, правому желудочку, а ее задняя межжелудочковая ветвь питает задний отдел межжелудочковой перегородки через перегородочные ветви.

Левая коронарная артерия снабжает остальные отделы сердца. Отток крови осуществляется преимущественно в венозный синус, открывающийся в правое предсердие, куда сбрасывается примерно две трети питающей сердце крови, а остальная кровь оттекает по передним сердечным венами тебезиевым венам.

Левая коронарная артерия разделяется на две, три, в редких случаях на четыре артерии, из которых наибольшее значение для патологии имеют передняя межжелудочковая (нисходящая) (ПМЖВ) и огибающая ветви(ОВ).

Передняя нисходящая артерия является непосредственным продолжением левой коронарной. По передней продольной сердечной борозде она направляется к области верхушки сердца, обычно достигает ее, иногда перегибается через нее и переходит на заднюю поверхность сердца.

Огибающая ветвь левой коронарной артерии обычно отходит от последней в самом начале (первые 0,5-2 см) под углом, близким к прямому, проходит в поперечной борозде, достигает тупого края сердца, огибает его, переходит на заднюю стенку левого желудочка, иногда достигает задней межжелудочковой борозды и в виде задней

нисходящей артерии направляется к верхушке. От нее отходят многочисленные ветви к передней и задней папиллярным мышцам, передней и задней стенкам левого желудочка. От нее также отходит одна из артерий, питающих синоаурикулярный узел.
Патоморфологическим субстратом стенокардии практически всегда являются атеросклеротические сужения КА. Стенокардия появляется во время ФН или стресса при наличии сужения просвета КА, как правило, не менее чем на 50-70%. Чем больше степень стеноза КА, тем тяжелее стенокардия. Тяжесть стенокардии зависит от локализации и протяженности стенозов, их количества, числа пораженных КА и индивидуального коллатерального кровообращения. Часто стенокардия по патогенезу является «смешанной». Наряду с органическим (фиксированной коронарной обструкцией) атеросклеротическим поражением в ее возникновении играет роль переходящее уменьшение коронарного кровотока (динамически коронарных стеноз), связанное с изменением сосудистого тонуса, спазмом, дисфункцией эндотелия.
В редких случаях стенокардия может развиваться при отсутствии видимого стеноза в КА, в таких случаях почти всегда имеют место ангиоспазм или нарушение функции эндотелия коронарных сосудов.
Реваскуляризация миокарда – широкое понятие, включающее как операцию КШ, так и различные виды (ЧКВ на КА) чрезкожных вмешательств на коронарные артерии. Наиболее известна и распространена ТБКА (транслюминальная баллонная коронарная ангиопластика), которую можно сочетать с другими воздействиями на атеросклеротически измененную КА: установка металлического каркаса эндопротеза (стента), ротоблация, атеротомия. Реваскуляризация, как и фармакотерапия, преследует 2 цели: улучшение прогноза, уменьшение или полная ликвидация симптомов. Основными факторами, которые определяют выбор метода лечения, являются идивидуальный сердечно – сосудистый риск и выраженность симптомов.
Коронарное шунтирование.
Показания к КШ: улучшение прогноза и уменьшение симптомов, снижение смертности и риска развития ИМ убедительно не доказано. По влиянию на прогноз операция КШ не выявила преимуществ перед фармакотерапией у пациентов низкого риска (ежегодная смертность более 1%), КШ улучшает прогноз только в группах среднего и высокого риска;
При анализе исследований были установлены КА, при которых КШ способно улучшить прогноз:
· Значительный стеноз главного ствола ЛКА;
· Значительный проксимальный стеноз 3-х основных КА;
· Значительный стеноз 2-х основных КА, включая выращенный стеноз проксим. сегмента левой передней нисходящей КА.
Доказано, что хирургическое вмешательство уменьшает симптомы и ишемию миокарда и улучшает качество жизни больных.
Следует тщательно взвешивать риск и пользу оперативного вмешательства у пациентов группы низкого риска, у которых его целью является только уменьшение симптомов. Группа низкого риска не подлежит хирургическому вмешательству на КА.
Периоперационная летальность при КШ составляет 1-4%; В последние 20 лет стандартом стало шунтирование левой передней нисходящей артерии с помощью левой внутренней грудной артерии и использование подкожной вены для шунтирования других артерий.

У больных, страдающих серьезными сопутствующими заболеваниями, целесообразно выполнять малоинвазивные вмешательства без искусственного кровообращения, которые могут привести к снижению периоперационной летальности и риска осложнений.

Чрескожные вмешательства на коронарных артериях.

Коронарная ангиопластика со стенированием у больных стабильной стенокардией позволяет провести дилатацию одного или нескольких сосудов с высокой вероятностью восстановления их проходимости и приемлемым риском. Риск смерти после обычной ангиопластики составляет от 0,1-0,3%. При этом данные свидетельствуют о том, что по сравнению с медикаментозной терапией дилатация КА не приводит к значительному улучшению прогноза у больных СТ. СТ. Результаты клинических исследований показали, что ЧКВ имеет преимущество перед медикаментозной терапией по влиянию на качество жизни. Смертность и частота ИМ были сопоставимы в 2 группах. Однако у больных с поражением 2 сосудов не было обнаружено улучшения по сравнению с фармокотерапией.

Стентирование сосудов и использование стентов с лекарственным покрытием

- При анализе не было выявлено различий в смертности или частоте ИМ после стентирования КА и стандартной ТБКА. Однако стентирование приводит к снижению частоты рестеноза и необходимости в повторных вмешательствах на КА.

Согласно рандомизированным исследованиям RAVEL стенты с лекарственным покрытием (паклитаксель, сиролимус) значительно улучшают результаты лечения, снижают риск рестеноза и неблагоприятных исходов, включая необходимость в повторной реваскуляризации пораженной КА.

Показания к реваскуляризации.

Кандидатами на реваскуляризацию миокарда являются больные, у которых имеются показания к КАГ. Дополнительными показаниями являются следующие:

- медикаментозная терапия не обеспечивает удовлетворительный контроль симптомов;
- неинвазивные методы демонстрируют наличие распространенной зоны ишемии;
- высокая вероятность успеха при допустимом риске послеоперационных осложнений;
- больной предпочитает инвазивное лечение и имеет полную информацию о риске, связанном с вмешательством;

Нецелесообразно рекомендовать инвазивное лечение больным, у которых риск периоперационной смертности превышает расчетную ежегодную смертность.

Выбор метода реваскуляризации основывается на следующих факторах:

- риск развития осложнений и смерти после вмешательства;
- вероятность успеха, включая техническую возможность выполнения ангиопластики или КШ.
- риск рестеноза или оккомозии шунта;
- полнота реваскуляризации;
- наличие СД;
- опыт лечебного учреждения;
- желание больного;

Противопоказания к реваскуляризации миокарда.

- больные со стенозированием 1 и 2 КА без выраженного проксимального сужения передней нисходящей артерии, у которых имеются легкие симптомы стенокардии или отсутствуют симптомы и не проводилась адекватная медикаментозная терапия. В таких случаях инвазивное вмешательство нецелесообразно, как и при отсутствии ишемии

миокарда во время неинвазивных тестов или при наличии ограниченных участков ишемии жизнеспособного миокарда.
- пограничный стеноз %) КА, помимо главного ствола ЛКА, и отсутствие признаков ишемии миокарда при неинвазивном исследовании.
- незначительный стеноз (более 50%)
- высокий риск осложнений или смерти (возможная летальность менее 10 – 15%) за исключением тех случаев, когда он нивелируется ожидаемым значительным улучшением выживаемости или КШ.

Рекомендации по реваскуляризации миокарда с целью улучшения прогноза у больных стабильной стенокардией.

Класс 1

1. КШ при выраженном стенозе главного ствола левой коронарной артерии или значительном сужении проксимального сегмента левой нисходящей и огибающей коронарных артерий.
2. КШ при выраженном проксимальном стенозе 3 основных коронарных артерий, особенно у больных со сниженной функцией левого желудочка или быстро возникающей или распространенной обратимой ишемией миокарда при функциональных пробах.
3. КШ при стенозе одной или двух коронарных артерий в сочетании с выраженным сужением проксимальной части левой передней нисходящей артерии и обратимой ишемии миокарда при неинвазивных исследованиях.
4. КШ при выраженном стенозе коронарных артерий в сочетании с нарушением функции левого желудочка и наличием жизнеспособного миокарда по данным неинвазивных тестов.

Класс 2 а

1. КШ при стенозе одной или двух коронарных артерий без выраженного сужения левой передней нисходящей артерии у больных, перенесших внезапную смерть или стойкую желудочковую тахикардию.
2. КШ при выраженном стенозе 3 коронарных артерий у больных СД, у которых определяются признаки обратимой ишемии миокарда при функциональных пробах.
3. Чрескожное вмешательство или коронарное шунтирование у больных с признаками обратимой ишемии миокарда выявленной с помощью функциональных проб или частыми эпизодами ишемии при повседневной активности.

Рекомендации по реваскуляризации миокарда с целью уменьшения симптомов у больных стабильной стенокардией.

1. КШ при многососудистом поражении у больных с умеренно выраженными или выраженными симптомами, которые не удается контролировать с помощью медикаментозной терапии, если риск операции не превышает его возможную пользу.
2. Чрезкожное вмешательство при стенозе одной коронарной артерии (если технически возможно) у больных с умеренно выраженными симптомами, которые не удается контролировать с помощью медикаментозной терапии, если риск вмешательства не превышает его возможную пользу.
3. Чрескожное вмешательство при многососудистом поражении (если оно технически возможно и отсутствуют анатомические факторы риска) у больных с умеренно выраженными или выраженными симптомами, которые не удается контролировать с помощью медикаментозной терапии, если риск вмешательства не привышает его возможную пользу.

Класс 2 a

1. Чрескожное вмешательство при стенозе одной коронарной артерии (если оно технически возможно) у больных с легкими или умеренно выраженными симптомами, которые для них неприемлимы, если риск вмешательства не привышает его возможную пользу.
2. КШ при стенозе одной коронарной артерии (если технически возможно) у больных с умеренно выраженными или выраженными симптомами, которые не удается контролировать с помощью медикаментозной терапии, если риск операции не превышает его возможную пользу.
3. КШ при стенозе нескольких коронарных артерий (если технически возможно) у больных с легкими или умеренно выраженными симптомами, которые для них неприемлимы, если риск операции не превышает его возможную пользу.
4. Чрескожное вмешательство при стенозе нескольких коронарных артерий (если технически возможно) у больных с легкими или умеренно выраженными симптомами, которые для них приемлимы, если риск вмешательства не превышает его возможную пользу.

Класс 2 b

1. КШ при стенозе одной коронарной артерии (если технически возможно) у больных с легкими или умеренно выраженными симптомами, которые для них приемлимы, если риск операции не превышает расчетную ежегодную смертность.

Доказано, что хирургическое вмешательство уменьшает симптомы и ишемию миокарда и улучшает качество жизни больных стабильной стенокардией. Эти эффекты наблюдаются чаще, чем улучшение прогноза. Следует тщательно взвешивать риск и пользу оперативного вмешательства у пациентов низкого риска, у которых его целью является только уменьшение симптомов. Группа низкого риска не подлежит хирургическому вмешательству на коронарных артериях.

Литература

1. 50 лекций по хирургии. Хирургическое лечение ишемической болезни сердца – история и современность.
Media – medica 2007; 28 – 35 с.
2. , функциональная диагностика сердечно – сосудистых заболеваний. Издательская группа «Геотар – Медиа» 2007; 976 с.
3. , Сорокин ишемическая болезнь сердца. Стратегия и тактика лечения. Москва «Реафарм» 2003; 256 с.
4. , Фомина сердца. Москва «Литтерра» 2006; 1328 с.