

Федеральное государственное бюджетное образовательное учреждение
высшего образования "Красноярский государственный медицинский
университет имени профессора В.Ф.Войно-Ясенецкого" Министерства
здравоохранения Российской Федерации
Кафедра-клиника стоматологии детского возраста и ортодонтии

РЕНТГЕНДИАГНОСТИКА В СТОМАТОЛОГИИ

Выполнил: ординатор кафедры-клиники
стоматологии детского возраста и ортодонтии

Амелюхина Жанна Юрьевна

Специальность: ортодонтия

Год обучения: 2

рецензент д.м.н., доцент Бриль Е.А.

Красноярск

2018

Содержание

Введение.....	3
Внутриротовые методы	4
Внеротовые методы рентгенографии.....	4
Заключение.....	10
Список литературы.....	11

Введение

Следует помнить, что аномалии зубов, зубных рядов, челюстных костей в конечном итоге приводят к аномалиям окклюзии зубных рядов, которые включают весь симптомокомплекс зубочелюстных аномалий. Вид смыкания зубных рядов может быть одним и тем же, а причины, приводящие к этой аномалии, — разными. Поэтому и план лечения должен быть индивидуальным.

В основе аномалии окклюзии зубных рядов лежат аномалии зубов, зубных рядов, апикальных базисов челюстей, аномалии челюстей, которые в итоге приводят к нарушению эстетики лица, а также к функциональному расстройству мышц челюстно-лицевой области. При обследовании именно на это следует обращать особое внимание, так как при этом решается вопрос о проведении ортодонтического лечения.

В данном реферате рассмотрены вопросы, связанные с рентгенологическим методом. Рентгенографическое исследование необходимо для уточнения диагноза, определения плана и прогноза лечения, изучения изменений, происходящих в процессе роста ребенка, а также под влиянием лечебных мероприятий. В зависимости от цели важно правильно выбрать наиболее эффективный метод рентгенологического исследования. Эти методы разделяются на внутриротовые и внеротовые.

Внутриротовые методы.

Внутриротовая рентгенография. Внутриротовая рентгенография производится дентальными аппаратами различных конструкций. Внутриротовая рентгенограмма (рис. 1) позволяет изучить состояние твердых тканей зубов, их пародонта, альвеолярных отростков и челюстных костей с целью выявления деструктивных изменений, кист, новообразований, врожденных и приобретенных дефектов, а также уточнения аномалий положений зачатков зубов, степени формирования их коронок и корней, ретенции зубов, аномалий их формы, соотношения корней молочных и коронок постоянных зубов.

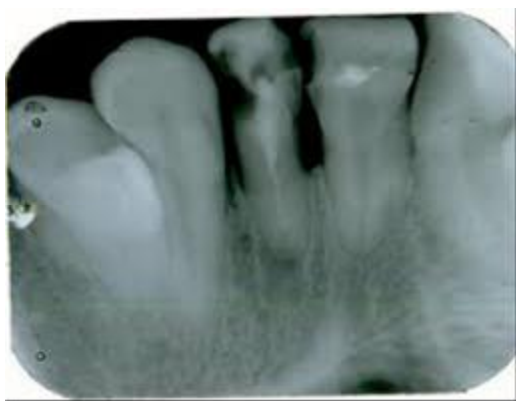

Рис.1 внутриротовая рентгенограмма

Внутриротовая рентгенограмма срединного небного шва необходима для изучения его строения, степени окостенения, изменений, происходящих при медленном или быстром раскрытии шва в процессе расширения верхней челюсти, уточнения показания к хирургической пластике уздечки верхней губы, если ее волокна вплетаются в срединный небный шов и способствуют возникновению диастемы.

Внеротовые методы рентгенографии

Внеротовые методы рентгенографии. К внеротовым методам рентгенографии относятся панорамная рентгенография, ортопантомография, томография ВНЧС и телерентгенография.

Панорамная рентгенография челюстей. На панорамной рентгенограмме верхней челюсти получают изображение ее зубной, альвеолярной и базальной дуг, сошника, полостей носа, верхнечелюстных пазух, скуловых костей, а на рентгенограмме нижней челюсти — отображение ее зубной, альвеолярной и базальных дуг, края нижней челюсти, ее углов и ветвей (рис. 2).

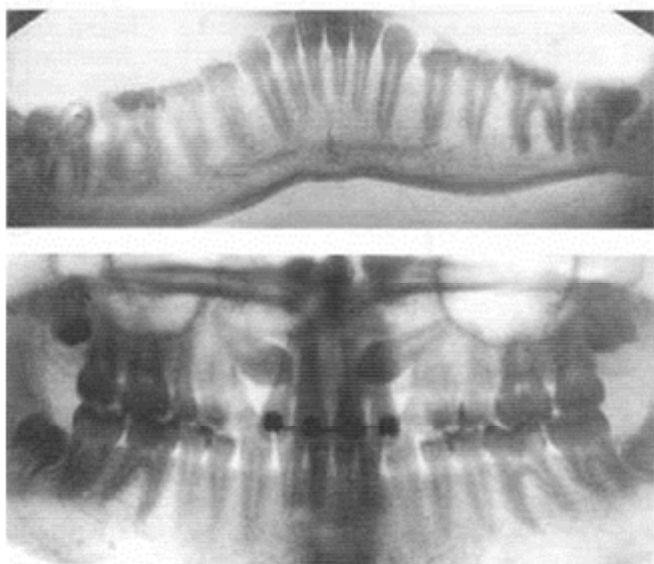


Рис. 2. Панорамная рентгенограмма.

По сравнению с внутриротовыми рентгенограммами при снятии панорамного рентгенографического изображения увеличивается расстояние объект—пленка. Благодаря этому за счет большей области обзора и увеличения изображения в 1,8—2 раза можно получить ценные диагностические сведения.

Ортопантомография. Ортопантомография, или панорамная томография, обеспечивает получение плоского изображения изогнутых поверхностей объемных областей. С помощью этого метода получают ортопантомограммы (рис. 3), по которым можно изучить степень минерализации корней и коронок зубов, степень рассасывания корней молочных зубов и их соотношение с зачатками постоянных зубов, наклоны прорезавшихся и ретенированных зубов по отношению к соседним зубам и срединной плоскости, зубоальвеолярную высоту в переднем и боковых участках челюстей, резцового перекрытия, асимметрию правой и левой половин лица, средней и нижней частей лицевого скелета.

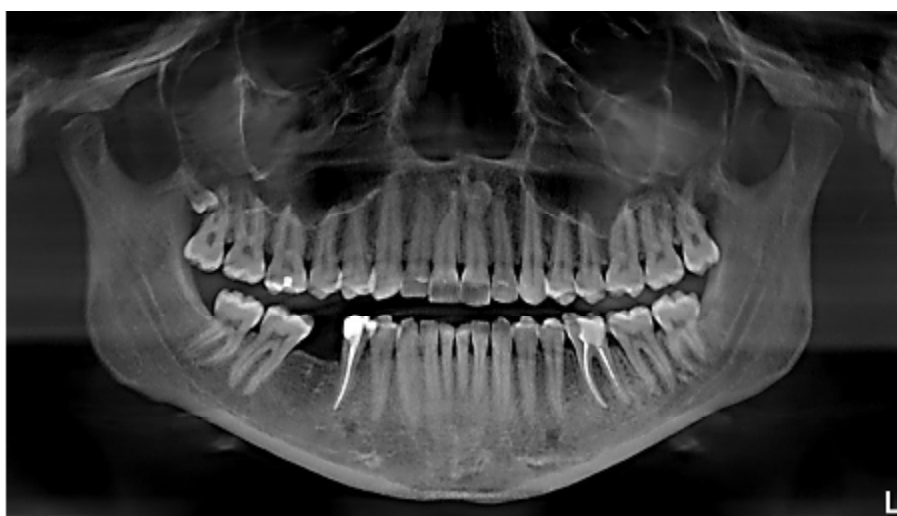

Рис.3. Ортопантомография

Томография височно-нижнечелюстных суставов. В рентгенологии известно не менее 30 методов изучения функций ВНЧС. В нашей стране широкое применение получила томография ВНЧС — послойная рентгенография, при которой улучшаются резкость и четкость изображения анатомических образований выделяемого слоя. Томограмма (рис. 4) дает возможность получить такие важнейшие показатели, как форма суставной впадины, ее ширина и глубина, выраженность суставного бугорка, форма суставной головки и величина суставной щели между головкой и впадиной в ее переднем, среднем и заднем отделах. При физиологической окклюзии суставные головки располагаются обычно в середине суставной впадины. При аномалиях окклюзии суставные головки могут находиться в трех основных положениях: в середине суставных ямок, смещены назад и вверх или вперед и вниз.

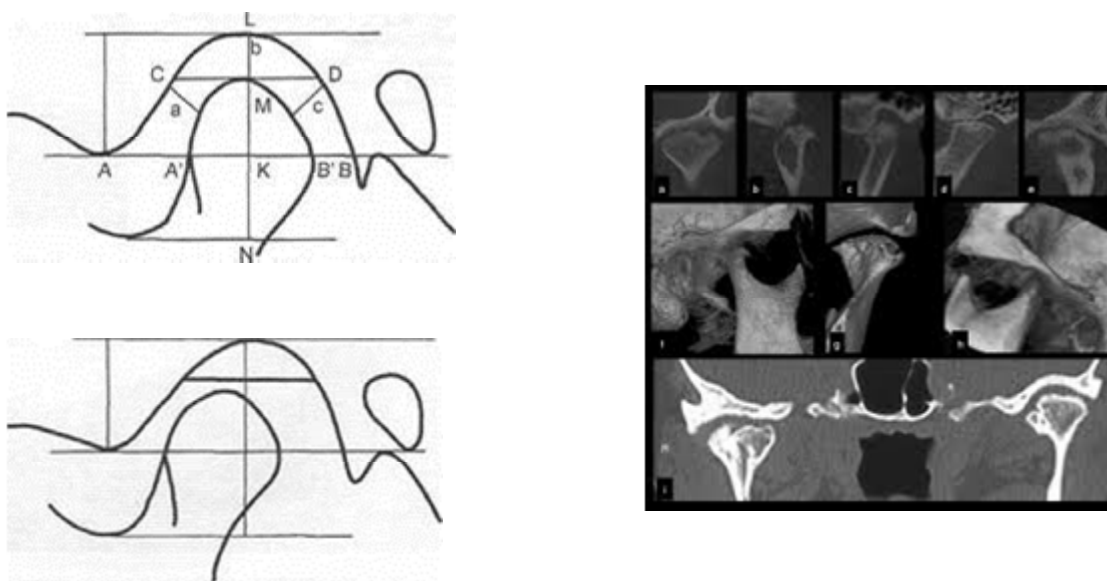


Рис. 4. Томограмма ВНЧС.

Существует несколько методов расчета томограмм ВНЧС. На кафедре ортодонтии и детского протезирования МГМСУ расшифровку томограмм производят по методике НА. Рабухиной (1966) в модификации И.Е. Андросовой, А.А. Аникиенко, Л.И. Камышевой (1976) (рис. 4).

Вершина суставного бугорка соединяется с нижним краем отверстия наружного слухового прохода. Из верхней точки суставной впадины (L) на эту линию опускается перпендикуляр (отмечается точка пересечения K). Из точки K под углом 45° справа и слева проводят прямые линии до пересечения с суставной впадиной — расстояние *a* и *c*. Проводя перпендикуляр из точки K, получают расстояние *b*. Из нижней точки вырезки нижней челюсти опускают перпендикуляр на продолжение линии LN. На томограмме измеряют:

- длину мыщелкового отростка (NM);
- высоту головки нижней челюсти (KM);
- ширину головки нижней челюсти AiB_1 ;
- ширину суставной щели:
 - ✓ у входа в переднем отделе AA_1
 - ✓ у входа в заднем отделе BB_1

- ✓ под углом 45° в переднем отделе (а), в верхнем отделе (Б), под углом 45° в заднем отделе (с).

Телерентгенография. Метод рентгенологического исследования применяют для изучения строения лицевого скелета, его роста, уточнения диагноза и прогноза ортодонтического лечения, а также для выявления изменений, происходящих в процессе лечения. Телерентгенографию выполняют в боковой и прямой проекциях с расстояния 1,5 м. Голову обследуемого фиксируют с помощью цефалостата различных конструкций, применение которых обеспечивает получение идентичных снимков. Для этих целей существуют специальные установки (рис.5).

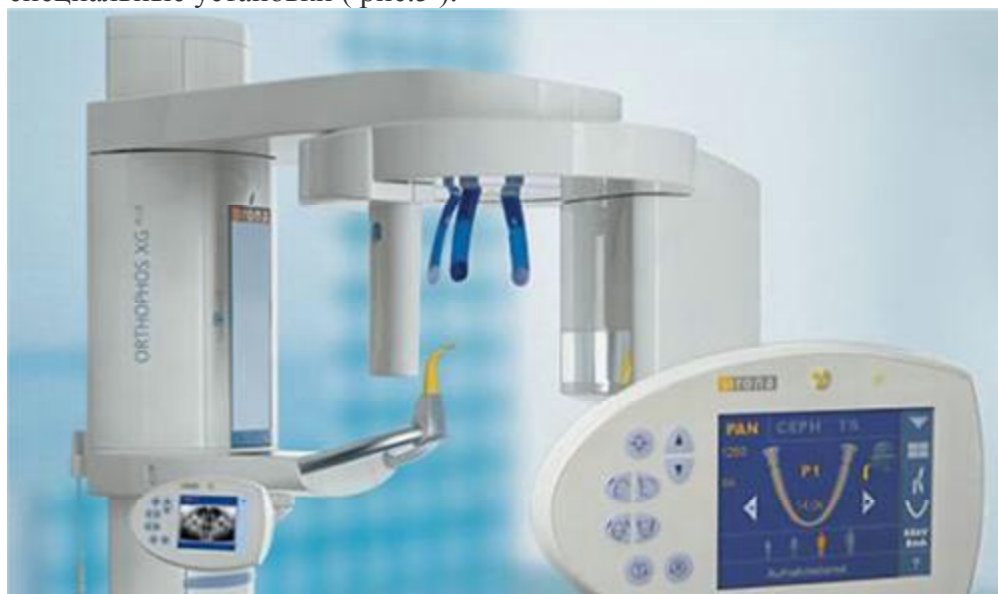

Рис. 5. Установка ТРГ

Телерентгенограмма (ТРГ) в прямой проекции (рис. 6) позволяет диагностировать anomalies зубочелюстной системы в трансверсальном направлении, в боковой проекции(рис. 7) — в сагиттальном и трансверсальном направлениях. На телерентгенограммах отображаются кости лицевого и мозгового черепа и контуры мягких тканей, что дает возможность изучить их взаимоотношения.

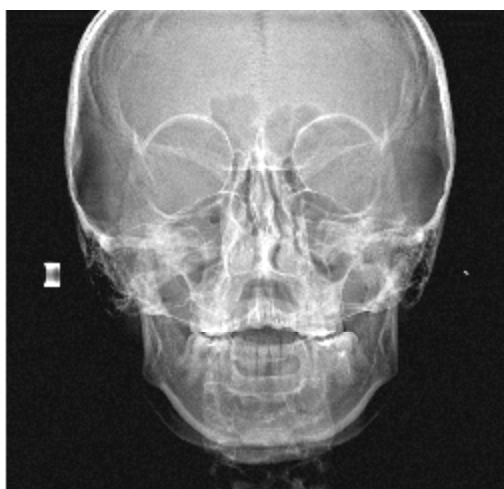


Рис.6 ТРГ в прямой проекции

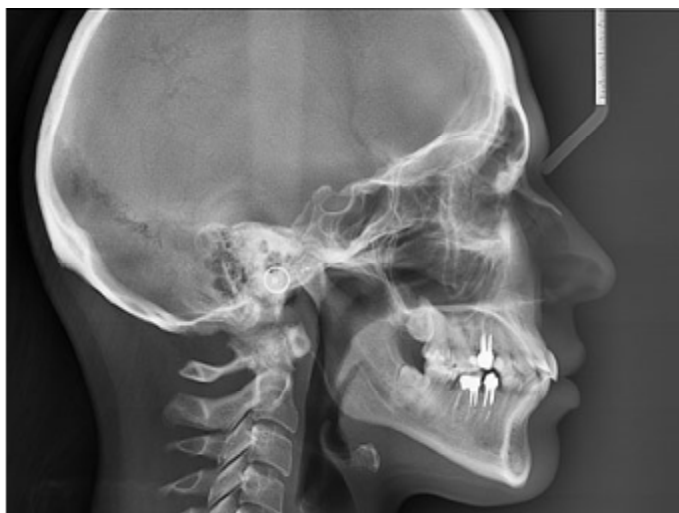

Рис. 7. ТРГ в боковой проекции.

Для расшифровки ТРГ снимок закрепляют на экране негатоскопа и прикрепляют к нему кальку, на которую переносят изображение, затем проводят анализ ТРГ. Из множества возможностей анализа боковых ТРГ головы большинство авторов отдают предпочтение методу Шварца, основанному на использовании в качестве ориентира плоскости основания черепа. Этот метод позволяет наиболее полно изучить размеры и положение челюстных костей. С его помощью можно провести краниометрические, гнатометрические, профилометрические измерения. Краниометрия дает возможность определить:

- 1) расположение челюстей в сагиттальном и вертикальном направлениях по отношению к плоскости передней части основания черепа;
- 2) расположение височно-нижнечелюстного сустава по отношению к плоскости передней части основания черепа;
- 3) длину передней части основания черепной ямки.

Для анализа ТРГ используют следующие точки плоскости.

- А — субспинальная точка Downs — наиболее глубокая точка на переднем контуре апикального базиса верхней челюсти.
- В — супраментальная точка Downs — наиболее дистально расположенная точка на переднем контуре апикального базиса нижней челюсти.
- Se — точка на середине входа в турецкое седло.
- N — точка на передневерхнем крае носолобного шва в сагиттальной плоскости.
- Or — наиболее низко расположенная точка нижнего края орбиты.
- Go — точка угла нижней челюсти в месте пересечения его с биссектрисой угла, образованного касательными по нижнему краю тела и заднему краю ветви нижней челюсти.
- С — самая верхняя точка на контуре головки нижней челюсти.
- Me — наиболее выступающая точка нижнего контура подбородочного отдела.
- п — точка на коже, образуемая при пересечении с продолжением линии N—Se.
- Sna — передняя носовая ось.
- Snp — задняя носовая ось.
- Pg — самая передняя точка подбородочного выступа.
- NSe — плоскость переднего отдела основания черепа, проводимая через точки N и Se.
- SpP — плоскость основания верхней челюсти, проходящая через точки Sna и Snp.
- Pп — носовая вертикаль, проводимая перпендикулярно к плоскости NSe через кожную точку п.

- МР — плоскость основания нижней челюсти.

На ТРГ, согласно Шварцу, отделяется краниальная часть черепа от гнатической плоскостью верхней челюсти (SpP). Варианты расположения челюстей он определяет по лицевому, инклинационному углам и углу горизонтали.

1. Лицевой угол F образуется при пересечении линий N—Se и N—A (внутренний нижний угол). Его величина характеризует расположение верхней челюсти по отношению к основанию черепа в сагиттальном направлении. Угол меньше нормы характерен для ретрогнатии, больше нормы — для прогнатии, если же он находится в пределах нормы, говорят о нормогнатии.

2. Угол горизонтали FF возникает при пересечении линии H (горизонтальная линия) и Pп (внутренний верхний угол). Он определяет положение суставной головки нижней челюсти по отношению к основанию черепа, что влияет на форму профиля лица.

3. Инклинационный угол I образуется при пересечении линий Pп и SpP (внутренний верхний угол). Если угол I больше средней величины, то челюсти наклонены вперед; Шварц назвал такое состояние антиинклинацией. Если угол меньше средней величины, то челюсти отклонены назад, такое положение названо ретроинклинацией.

Гнатометрический метод (по Шварцу) позволяет:

- определить аномалию, развившуюся в результате несоответствия размеров челюстей (длина тела челюсти, высота ветвей нижней челюсти), аномалии положения зубов и формы альвеолярного отростка;
- выяснить влияние размеров и положения челюсти, а также аномалии зубов на форму профиля лица;
- определить индивидуальную форму длины тела челюстей и имеющиеся отклонения в размерах.

Шварц определил средние индивидуальные нормативы:

- длина тела нижней челюсти при ее нормальном развитии равна длине основания передней черепной ямки (расстояние N—Se) плюс 3 мм;
- длина верхней челюсти по отношению к длине переднего отдела основания черепа составляет 7:10;
- длина тела нижней челюсти соотносится с длиной ее ветвей как 7:5.

С помощью профилометрии, по Шварцу, можно исследовать форму профиля лица и влияние краниометрических соотношений на его форму.

Заключение

Панорамный снимок врачу дает много информации о состоянии корней зубов, о наличии зубов мудрости, ретинированных зубов, об отсутствии зубов, о наличии сверхкомплектных зубов, о состоянии костной ткани. Учитывая данные ОПТГ, врач может составить грамотный план лечения.

Не каждую патологию прикуса ортодонт может вылечить в одиночку. Есть пациенты, нуждающиеся в ортогнатической хирургии. Что это значит? Это значит, что у врача-ортодонта есть предел возможностей. А боковая ТРГ дает ему шанс понять, где находится патология - в кругу его возможностей или за его пределами...и следовательно корректно составить план лечения.

Только на КТ снимке мы сможем оценить пространственное расположение зубов относительно друг друга, это необходимо при планировании перемещения ретинированных зубов, когда крайне важно понять, какой зуб лежит более поверхностно, и правильно выбрать вектор перемещения, чтобы не задеть корни других зубов.

Список литературы.

1. Стоматология детского возраста : учебник. В 3 ч. Ч. 1. Терапия / В. М. Елизарова. - 2-е изд., перераб. и доп. - М. : ГЭОТАР-Медиа, 2016. - 480 с.
2. Стоматология детского возраста : учебник. В 3 ч. Ч. 2. Хирургия / О. З. Топольницкий. - М. : ГЭОТАР-Медиа, 2016. - 320 с.
3. Стоматология детского возраста : учебник. В 3 ч. Ч. 3. Ортодонтия / Л. С. Персин. - М. : ГЭОТАР-Медиа, 2016. - 240 с.
4. Стоматология детского возраста [Электронный ресурс] : учебник. В 3 ч. Ч. 1. Терапия / В. М. Елизарова. - 2-е изд., перераб. и доп. - М. : ГЭОТАР-Медиа, 2016. - 480 с.
5. Стоматология детского возраста [Электронный ресурс] : учебник. В 3 ч. Ч. 2. Хирургия / О. З. Топольницкий. - М. : ГЭОТАР-Медиа, 2016. - 320 с.
6. Стоматология детского возраста [Электронный ресурс] : учебник. В 3 ч. Ч. 3. Ортодонтия / Л. С. Персин. - М. : ГЭОТАР-Медиа, 2016. - 240 с.