

Федеральное государственное бюджетное образовательное  
учреждение высшего образования  
«Красноярский государственный медицинский университет имени  
профессора В. Ф. Войно-Ясенецкого»  
Министерства здравоохранения Российской Федерации  
Кафедра-клиника терапевтической стоматологии

# ГЛОССИТЫ

Выполнила ординатор  
Кафедры-клиники терапевтической стоматологии  
По специальности «стоматология терапевтическая»

Хосужева Мадина Расуловна

Красноярск 2017 г.

# Цель

- Уметь поставить окончательный клинический диагноз

# Задачи

- Подробно изучить этиологию, клинику, диагностику, лечение глосситов

# Актуальность

- Слизистая оболочка языка может вовлекаться в любой патологический процесс, протекающий в организме человека, обусловленной инфекцией, травмой, новообразованием и др. Язык реагирует на самые разные патологические состояния организма.

# Глоссит

- Инфекционно - воспалительное заболевания языка, которое может возникнуть вследствие воздействия патогенных микроорганизмов, снижения иммунитета, механических травм или ожога языка.
- Глоссит редко возникает как самостоятельное заболевание, чаще всего он является проявлением какого-либо соматического заболевания.

# Цвет языка

- *Бордовый язык* - острое инфекционное заболевание.
- *Фиолетовый язык* - нарушения в работе системы кровообращения и дыхания.
- *Белый налёт* - признак угрозы запоров.
- *Жёлтый налет* - нарушения в работе пищеварения.
- *Серый налет* – хронические болезни желудка и кишечника.
- *Сероватый налёт* – гиперацидный гастрит.
- *Красная боковая поверхность языка* – возможны нарушения печени.
- *Слишком светлый язык* - истощение организма.

# Симптомы глоссита

- повышенное слюноотделение;
- дискомфорт во рту, ощущение присутствия посторонних предметов;
- жжение в области языка;
- увеличение размеров языка и изменение его цвета – от нормального розового до ярко-красного или бордового;
- трудности при жевании и глотании пищи;
- потеря вкусовых ощущений;
- нарушения речевой функции.

# Классификация глосситов (Е.Е.Боровский, Н.Ф.Данилевский, 1991)

- Десквамативный глоссит (географический язык)
- Хроническая гиперплазия нитевидных сосочков (черный волосатый глоссит)
- Ромбовидный глоссит
- Складчатый язык (скротальный язык)



# Десквамативный глоссит

- Воспалительно-дистрофическое заболевание собственной пластинки языка, сопровождающееся характерными изменениями внешнего вида спинки и боковых его поверхностей.
- Заболевание проявляется очаговым нарушением процессов ороговения эпителия и дистрофическими изменениями сосочков языка.

# Этиология десквамативного глоссита

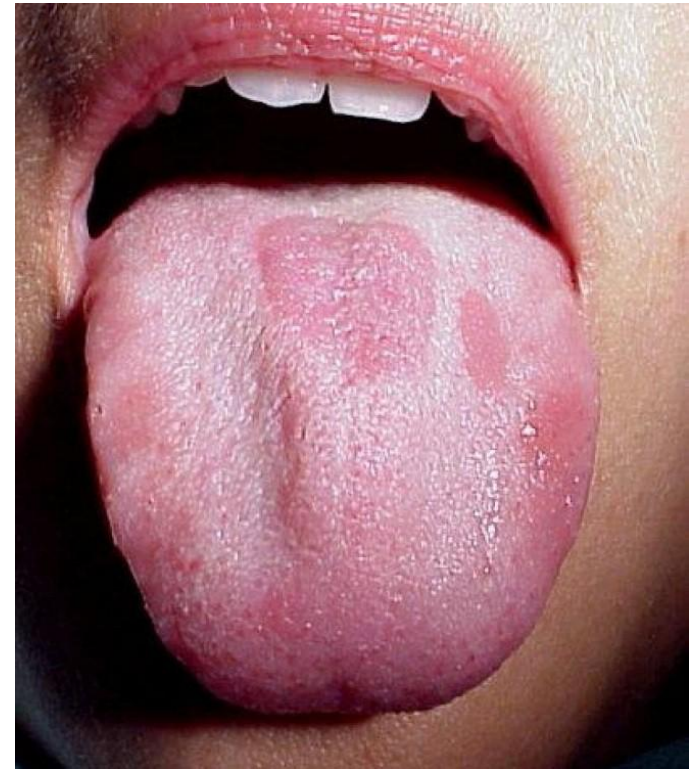
- Заболевания желудочно-кишечного тракта
- Заболевания кроветворных органов
- Заболевания эндокринной системы
- Аллергические состояния, в т.ч. глистная инвазия
- Аутоинтоксикация
- Инфекционные болезни
- Наследственные заболевания
- Нарушения витаминного баланса

# Формы десквамативного глоссита (А.И.Рыбаков, Г.В.Банченко, 1978)

- Поверхностная
- Гиперпластическая
- Лихеноидная

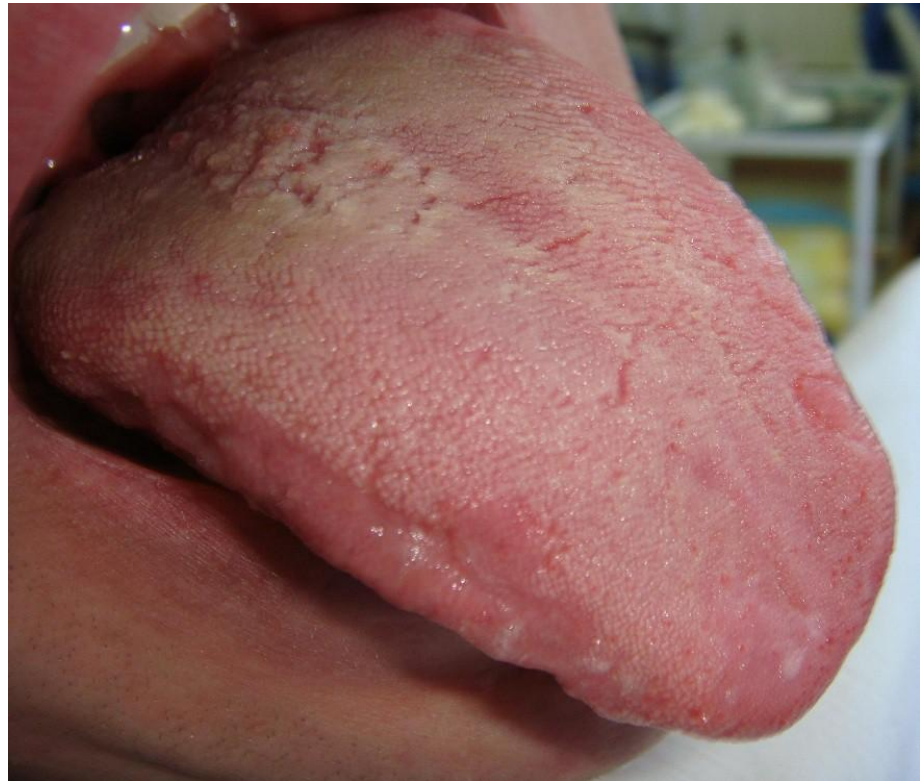# Поверхностная форма

- Четко ограниченные ярко-красные полосы и пятна, которые окружены слизистой нормальной окраски.
- При сдвигании эпителия поверхность языка гладкая, блестящая.



# Гиперпластическая форма

- Очаговое уплотнение нитевидных сосочков языка.
- В зоне гипертрофии – очаги белого, желтого, серого цветов.



# Лихеноидная форма

- Участки десквамации различных очертаний и величин, на которых увеличены грибовидные сосочки.
- Встречается при гиперчувствительности к металлам и у больных с нейроэндокринными расстройствами.

# Дифференциальная диагностика

- с вторичным рецидивирующим сифилисом
- с типичной формой красного плоского лишая
- с плоской формой лейкоплакии
- с глосситом Гюнтера-Миллера при В<sub>12</sub>-авитаминозе
- с арибофлавинозом (вит. В<sub>1</sub>)

# Лечение десквамативного глоссита

## *Общее:*

- Нормализация обмена веществ, лечение заболеваний ЖКТ и других органов и их систем;
- Седативные препараты.
- Десенсибилизирующие препараты.
- Поливитамины с минералами.

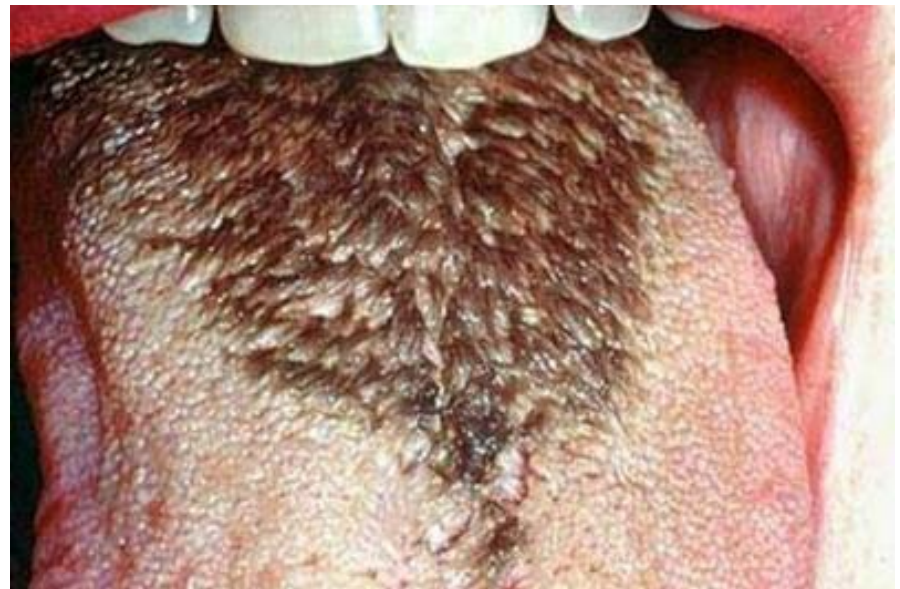## *Местное:*

- Санация и соблюдение гигиены ротовой полости.
- Устранение раздражителей.
- Местные анальгетики или анестетики.
- Кератопластики.
- Фонофорез анальгина на вазелиновом масле.



# Черный волосатый язык

- заболевание характеризующееся патологическим утолщением нитевидных сосочков слизистой оболочки языка с образованием участков характерной ворсистости темно-коричневого или черного цвета.



# Жалобы

- необычный вид языка
- ощущение инородного тела
- появление рвотного рефлекса при разговоре и глотании
- иногда чувство зуда

# Объективно

- Нитевидные сосочки утолщаются, удлиняются и ороговевают, достигая иногда 2-3 см.
- К вершине нитевидные сосочки более темные, чем у основания и окрашиваются за счет пигментов пищи и микроорганизмов.
- Измененная поверхность имеет овальную форму с разной степенью окраски – от коричневого до черно-бурого или черного цвета.

# Лечение

- Кератолитические препараты: смазывание спинки языка 5-10% раствором салицилового спирта, 5% раствором резорцина.
- Санация полости рта
- Инъекции 0,5-1,0 мл 0,2% раствора хлорида кальция в комбинации с 1-2% новокаина.
- Криодеструкция – орошение жидким азотом в течение 15-20 с, что способствует отторжению гиперплазированных нитевидных сосочков.
- Кератопластики: витамин А, масло шиповника, каратолин по 20 мин. 3-4 в день

# Ромбовидный глоссит

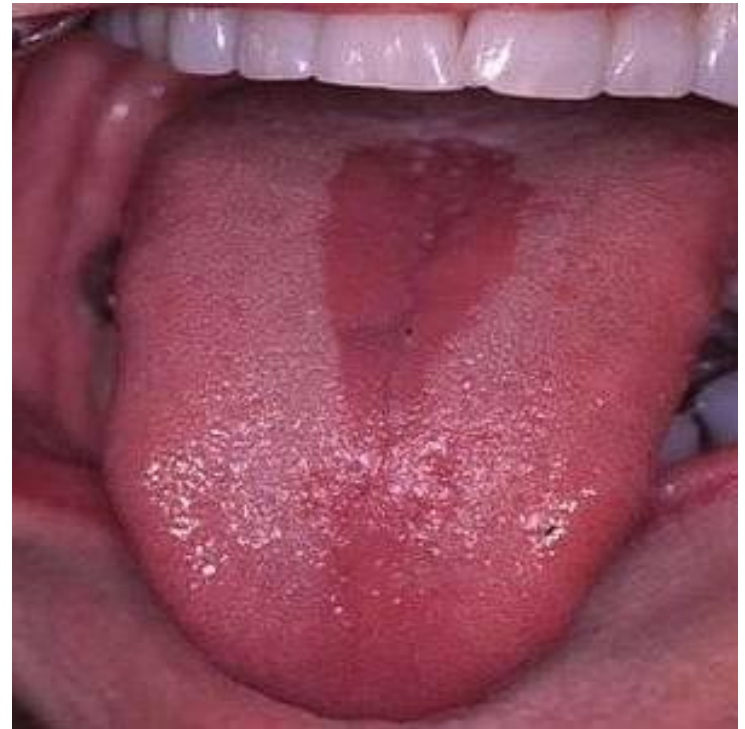- Срединный ромбовидный глоссит является поражением срединной линии языка, впереди от желобоватых сосочков.
- Глоссит часто имеет ромбовидную форму, но может иметь неправильные очертания.
- Область поражения лишается сосочков, принимая гладкий, красный внешний вид.
- Возникает на фоне пониженной кислотности желудочного сока, которая обусловлена хроническими заболеваниями пищеварительной системы.

# Формы ромбовидного глоссита

- Гладкая (плоская)
- Бугристая (бугорковая)
- Папилломатозная (гиперпластическая)

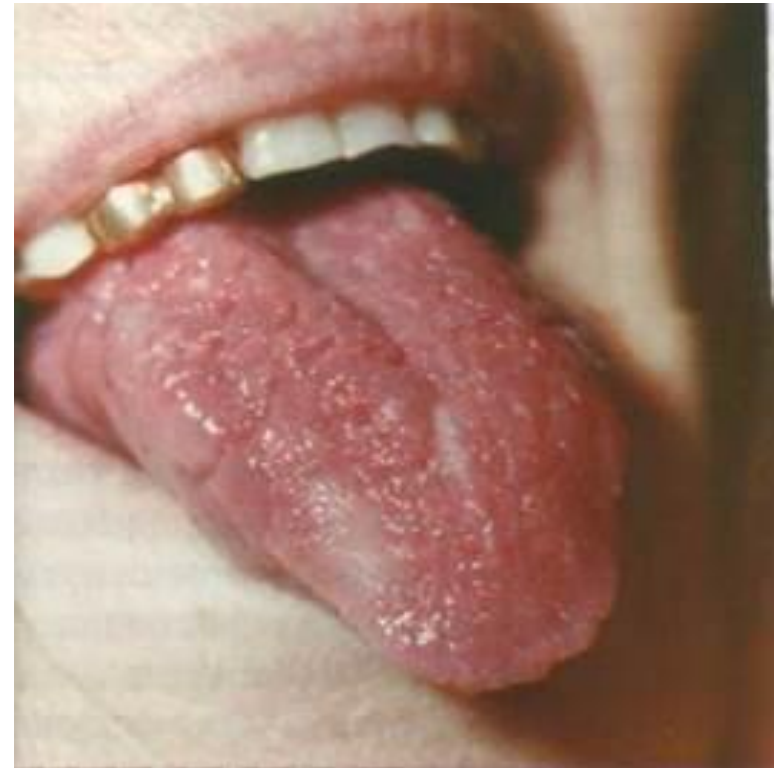
# Плоская форма ромбовидного глоссита

- Характеризуется ровной, блестящей, лакированной поверхностью красноватого цвета, иногда с синюшным оттенком, в редких случаях покрыта ороговевающим эпителием.
- Пальпаторно участок поражения уплотненный, безболезненный.



# Бугристая форма ромбовидного глоссита

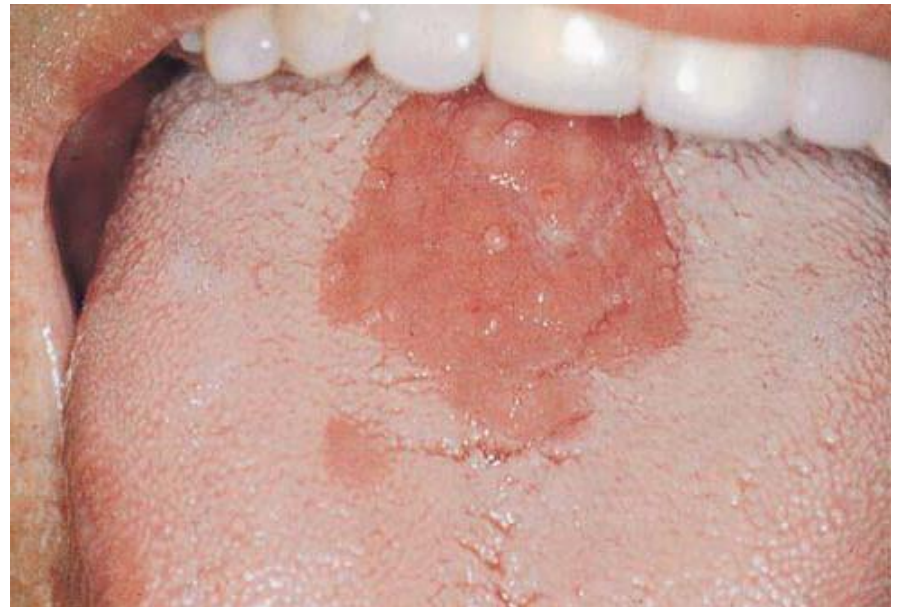- Участок поражения представлен бугорками различных размеров, которые находятся в одной плоскости и отделены друг от друга выраженными складками.
- Окраска – красная, с цианотичным оттенком. Участок поражения сохраняет свою форму и размеры.





# Папилломатозная форма ромбовидного глоссита

- Папилломатозные разрастания, выступающие над уровнем языка, имеют широкое основание, плоские вершины, беловато-розовую окраску, размером в диаметре 3-5 см. Участок плотный, бугристый.

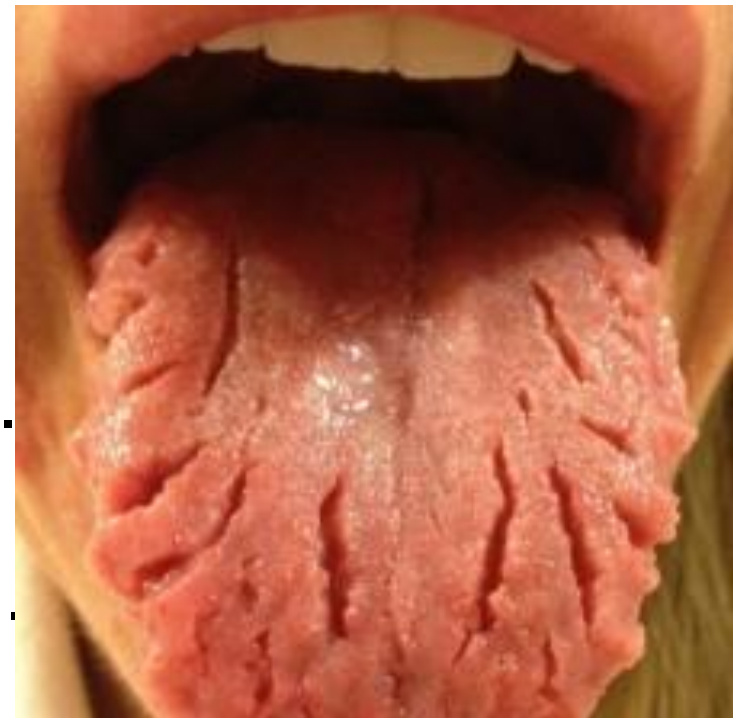

# Лечение ромбовидного глоссита

- Санация полости рта.
- Запрещение курения.
- При обнаружении гриба кандиды – противогрибковое лечение.
- В случае канцерофобии – седативные препараты, психотерапия.
- Витамин В<sub>5</sub> по 0,1-0,2 г 3 раза в день в течение месяца.
- При папилломатозных разрастаниях – очаг иссекают с гистологическим исследованием или проводят криодеструкцию.

# Складчатый язык

- Жалобы:
- чувствительность к разным раздражителям,
- чувство жжения и боли, что является признаком катарального воспаления или кандидозного глоссита.
- Нередко сопровождается десквамативным глосситом.



- Наличие складок, расположенных симметрично.
- Наибольшая продольная складка, которая располагается по средней линии языка.
- От неё по обе стороны до краев языка отходят поперечные менее глубокие складки.

# Уход за складчатым языком

- Гигиенический уход за полостью рта.
- После приема пищи рекомендуется обрабатывать складки с помощью 3% перекиси водорода и тщательно прополоскать полость рта для удаления остатков пищи, слущенного эпителия.

# Заключение

- Было изучено: этиология, клиника, диагностика, лечение глосситов

# Литература

- <https://studfiles.net/preview/1147920/>
- <http://instryktsiya.ru/other/3537/index.html?page=9>
- <http://stom-portal.ru/terapiya/zabolevaniya-slizistykh-obolochek/glossity/glossity-obshchaya-karakteristika.html>
- <https://med-tutorial.ru/m-lib/b/book/668377586/153>
- *Терапевтическая стоматология. Евгений Власович Боровский*
- Николаев А.И., Цепов М.М. Практическая терапевтическая стоматология.
- Боровский Е.В. Атлас заболеваний слизистой оболочки полости рта / Е.В. Боровский, Н.Ф. Данилевский