

Федеральное государственное бюджетное образовательное учреждение
высшего образования "Красноярский государственный медицинский
университет имени профессора В.Ф. Войно-Ясенецкого" Министерства
здравоохранения Российской Федерации

Кафедра онкологии и лучевой терапии с курсом ПО

Зав.кафедрой д.м.н., профессор Зуков Р.А.

Реферат

Тема: «Рак кожи»

Проверил:

Руководитель ординатуры, к.м.н., доцент
ГАВРИЛЮК ДМИТРИЙ ВЛАДИМИРОВИЧ

Выполнила:

Клинический ординатор 1 года обучения
По специальности 31.08.57 Онкология
ШВАЙГЕРТ ТАТЬЯНА АНАТОЛЬЕВНА

Красноярск, 2021г.

План

Введение.....	3
Предраковые заболевания кожи.....	6
Стадии и классификация рака кожи.....	7
Гистологические формы рака кожи.....	10
Клинические варианты рака кожи.....	11
Диагностика рака кожи.....	14
Методы лечения.....	17
Прогноз и профилактика рака кожи.....	19
Литература.....	20

Введение

Рак кожи составляет более 40 % всех злокачественных новообразований в Западных странах. С 1950 года частота болезни увеличилась в 15 раз, в первую очередь, в результате повышенной солнечной экспозиции одновременно с истощением защитного озонового слоя земли.

Большинство раковых образований кожи представлены базальными или сквамозно-клеточными карциномами, которые вместе составляют почти один миллион случаев в год. Эти опухоли локально агрессивны; сквамозно-клеточные карциномы могут диссеминировать.

Международная гистологическая классификация опухолей кожи ВОЗ:

I. Опухоли из кератиноцитов (эпителиальные опухоли)

1. *Базальноклеточная карцинома* - 8090/3:

- поверхностная - 8091/3;
- узловая (солидная) - 8091/3;
- микроузловая - 8090/3;
- инфильтративная - 8092/3;
- фиброэпителиальная - 8093/3;
- с придатковой дифференцировкой - 8098/3;
- базальноплоскоклеточная карцинома с ороговением - 8090/3.

2. *Плоскоклеточная карцинома* - 8070/3:

- акантолитическая - 8075/3;
- веретеночклеточная - 8074/3;
- веррукозная - 8051/3;
- псевдососудистая - 8075/3;
- аденоплоскоклеточная - 8560/3.

3. *Болезнь Боуэна* - 8081/2

4. *Кератозы*:

- актинический;
- мышьяковый кератоз;

- PUVA-кератоз.

5. *Бородавки:*

- простая;
- подошвенная;
- плоская.

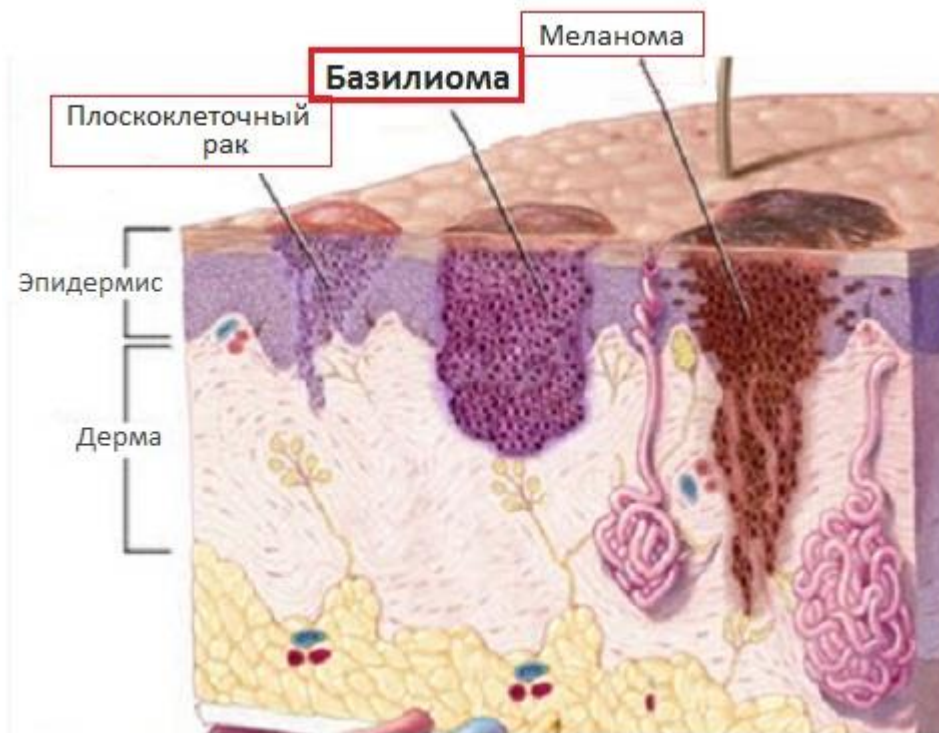
6. *Акантомы:*

- эпидермолитическая;
- бородавчатый дискератоз;
- акантолитическая;
- солнечное лентиго;
- себорейный кератоз;
- меланоакантома;
- светлоклеточная;
- крупноклеточная;
- кератоакантома - 8071/1;
- лишаеподобный кератоз.

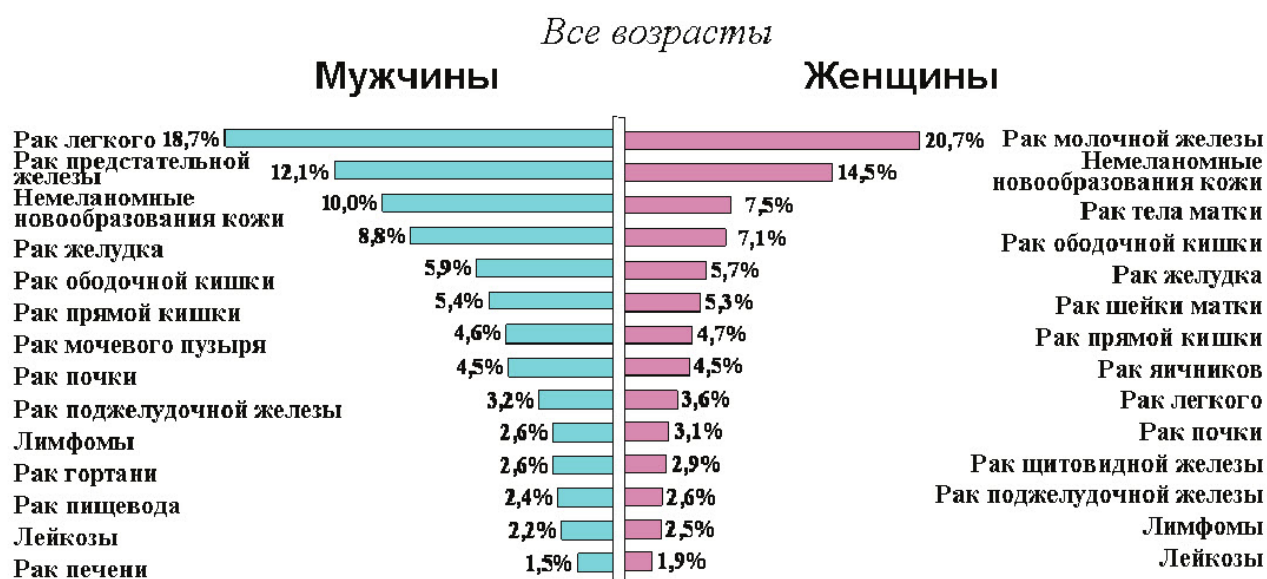II. Меланоцитарные опухоли

1. *Меланомы:*

- поверхностно распространяющаяся - 8743/3;
- узловая - 8721/3;
- лентиго меланома - 8742;
- акральнo-лентигинозная - 8744/3;
- десмопластическая - 8745/3;
- возникшая из голубого невуса - 8780/3;
- возникшая в гигантском врожденном невусе - 8762/3;
- меланома детей;
- невоидная - 8720/3;
- персистирующая - 8720/3.



В данной работе будут рассмотрены базальноклеточный и плоскоклеточный рак кожи. Согласно Статистике злокачественных новообразований в России и странах СНГ в 2012 году, представленной Онкологическим научным центром имени Н.Н. Блохина в 2014 году, в структуре заболеваемости немеланомные образования кожи составляют у мужчин 10% (3 место), у женщин – 14,5% (2 место)



Данные цифры говорят об актуальности данной проблемы на современном этапе развития онкологической помощи населению.

Предраковые заболевания кожи

Нельзя не упомянуть, что особое место занимают так называемые предраковые заболевания кожи – поражения, которые становятся инвазивной опухолью так часто, что ее развитие может быть предсказуемо. Инвазивный рак развивается из предрака на протяжении некоторого времени, однако может спонтанно либо под влиянием лечения регрессировать.

К ним относятся:

- ✓ Актинический кератоз
- ✓ Хронический радиационный дерматит
- ✓ Мышьяковистый кератоз
- ✓ Бовеноидный папулез
- ✓ Гигантская кондилома Бушке-Левенштейна
- ✓ Атипичная кератоакантома
- ✓ Верруциформная эпидермодисплазия Левандовского-Лютца
- ✓ Лейкоплакия полости рта
- ✓ Пигментная ксеродерма
- ✓ Внутридермальная эпителиома Ядассона
- ✓ Эритроплакия Кейра

Стадии и классификация рака кожи

Классификация по системе TNM (международный противораковый союз)

- T - Первичная опухоль.
- Tx - недостаточно данных для оценки первичной опухоли.
- T0 - первичная опухоль не определяется.
- Tis – преинвазивная карцинома (Carcinoma in situ).
- T1 - опухоль до 2 см в наибольшем измерении.
- T2 - опухоль до 5 см в наибольшем измерении.
- T3 - опухоль более 5 см в наибольшем измерении.
- T4 - опухоль, прорастающая в глубокие экстрадермальные структуры, хрящ, мышцы, кости.

Примечание. В случае синхронного развития множественных опухолей классификация производится по наибольшей, а число опухолей указывается в скобках - T2 (5).

- N - Регионарные лимфатические узлы.
- Nx - недостаточно данных для оценки состояния регионарных лимфатических узлов.
- N0 - нет признаков метастатического поражения регионарных лимфатических узлов.
- N1 - регионарные лимфатические узлы поражены метастазами.
- M - Отдаленные метастазы.
- Mx - недостаточно данных для определения отдаленных метастазов.
- M0 - нет признаков отдаленных метастазов.
- M1 - имеются отдаленные метастазы.

pTNM патологическая классификация.

pT, pN и pM категории соответствуют T, N и M категориям.

При анализе материала регионарной лимфаденэктомии должно исследоваться не менее 6 лимфатических узлов.

Группировка рака кожи по стадиям.

- Стадия I: T1 N0 M0
- Стадия II: T2 N0 M0, T3 N0 M0
- Стадия III: T4 N0 M0, Любая TN1 M0
- Стадия IV: Любая T Любая NM1

Классификация по стадиям.

Стадия I.

Опухоль или язва не более 2 см в диаметре, ограниченная эпидермисом и собственно дермой, совершенно подвижная вместе с кожей (без инфильтрации соседних тканей) и без метастазов.

Стадия II.

Опухоль или язва более 2 см в диаметре, прорастающая всю толщу кожи, без распространения на соседние ткани. В ближайших лимфатических узлах может быть один небольшой подвижный метастаз.

Стадия III.

- а) Значительных размеров ограниченно подвижная опухоль, проросшая всю толщу кожи, но не перешедшая еще на кость или хрящ, без метастазов;
- б) такая же опухоль или меньших размеров, но при наличии множественных подвижных или одного малоподвижного метастаза.

Стадия IV.

- а) Опухоль или язва, широко распространяющаяся по коже, проросшая подлежащие мягкие ткани, хрящевой или костный скелет;
- б) опухоль меньших размеров, но при наличии неподвижных регионарных или отдаленных метастазов.

Морфологический тип опухоли:

- Плоскоклеточный
- Базальноклеточный
- Метатипический

Гистологическая классификация Кромпехера

Согласно этой классификации выделяют типы:

- внутриэпидермальный,

- поверхностный,
- солидный,
- пигментированный,
- склеротизирующий,
- аденоидный,
- кистозный,
- кератотический,
- переходный,
- смешанный

G-Гистопатологическая дифференцировка.

- GX - степень дифференцировки не может быть установлена.
- G 1 - высокая степень дифференцировки.
- G 2 - средняя степень дифференцировки.
- G 3 - низкая степень дифференцировки.
- G 4 - недифференцированные опухоли.

Гистологические формы рака кожи

Рак кожи исходит из клеток росткового слоя эпидермиса. Основной гистологический признак базалиомы – крупные призматические клетки с овальными ядрами в виде «частокола», расположенные по периферии от мелких базалоидных клеток со скудной базофильной цитоплазмой. Базально-клеточный рак (базалиома) составляет до 75 % всех раковых заболеваний кожи. Его клетки имеют сходство с клетками базального слоя кожи. Опухоль отличается медленным, местно-деструктивным ростом, не метастазирует. Может прорасти и разрушать окружающие ткани. В 90 % случаев располагается на лице. Могут наблюдаться первично-множественные базалиомы.

Плоскоклеточный рак встречается значительно реже базально-клеточного и часто развивается на фоне хронических заболеваний кожи. Состоит из атипичных клеток, напоминающих шиповатые. Опухоль может локализоваться на любых участках кожи. Обладает инфильтративным ростом и способна к метастазированию. Клеточная атипия проявляется различной величиной и формой клеток, увеличением и гиперхроматозом их ядер, множеством патологических митозов. Тканевая атипия выражается в нарушении стратификации и вертикальной анизоморфности многослойного плоского эпидермиса с потерей межклеточных мостиков.

Лимфогенно метастазирует в регионарные лимфатические узлы в 5-10% случаев. Гематогенными метастазами чаще поражаются легкие и кости. Плоскоклеточный ороговевающий рак – инвазивный рак эпидермиса и волосяного фолликула.

Еще реже встречаются аденокарциномы кожи, возникающие из потовых и сальных желез кожи.

Клинические варианты рака кожи

Базально-клеточный рак

Выделяют следующие клинические формы базалиом: узловую (нодулярную), поверхностную, язвенную, рубцовую. Клиническая картина базалиомы зависит от расположения и формы опухоли. Больные жалуются на наличие язвы или опухоли, которые медленно увеличиваются в течение нескольких месяцев или лет, безболезненны, иногда сопровождаются зудом.

Узловая форма является самой распространенной формой базалиомы. Выглядит она как полушаровидной формы узел с гладкой поверхностью, розово-перламутрового цвета, плотной консистенции. В центре узла имеется углубление. Узел медленно увеличивается в размерах, достигая 5-10 мм в диаметре. На его поверхности часто можно видеть телеангиоэктазии. Узел базалиомы внешне напоминает жемчужину. Все остальные клинические формы развиваются из узловой формы базально-клеточного рака.

Поверхностная форма выглядит как бляшка с характерными четкими, приподнятыми, плотными, восковидно - блестящими краями. Диаметр очага колеблется от 1 до 30 мм, очертания очага неправильные или округлые, цвет красно-коричневый. На поверхности бляшки видны телеангиэктазии, эрозии, коричневые корки. Поверхностная форма характеризуется медленным ростом и доброкачественным течением.

Рубцовая форма базалиомы кожи выглядит как плоский плотный рубец, серо-розового цвета, расположенный ниже уровня окружающей кожи. Края очага четкие, приподнятые, с перламутровым оттенком. По периферии образования на границе с нормальной кожей имеются одна или несколько эрозий, покрытых корочками розово-коричневого цвета. Часть эрозий рубцуется, а часть - распространяется по поверхности на здоровые участки кожи. В развитии этой формы базалиомы можно наблюдать периоды, когда в клинической картине преобладают рубцы, а эрозии

бывают небольших размеров или отсутствуют. Можно также наблюдать обширные, плоские, покрытые корочками эрозии с небольшими рубцами по периферии очага.

На фоне узловой или поверхностной формы базалиомы могут появляться язвы. Язвенной форме базалиомы присущ деструктивный рост с разрушением окружающих мягких тканей и костей. Язва при базалиоме кожи округлой или неправильной формы. Дно ее покрыто серо-черной коркой, сальное, угристое, красно-коричневого цвета. Края язвы приподнятые, валикообразные, розово-перламутрового цвета, с телеангиэктазиями.

Также можно встретить классификацию, в которой выделяют 4 основные формы базально-клеточного рака кожи и 10 разновидностей:

- ✓ Нодулярная форма (микро-, макронодулярная, конглобатная, инфильтративная, пигментная, язвенная, кистозная)
- ✓ Поверхностная (пигментная, саморубцующаяся, язвенная)
- ✓ Склеродермоподобная (язвенная, рубцово-атрофическая)
- ✓ Фиброэпителиома Пинкуса

Встречаются и первично-множественные базалиомы. Описан синдром Горлина, характеризующийся сочетанием множества базалиом кожи с эндокринными и психическими нарушениями и патологией костного скелета.

Плоскоклеточный рак

Плоскоклеточный рак кожи отличается своим клиническим течением от базалиомы. При плоскоклеточном раке больные предъявляют жалобы на опухоль или +-язву кожных покровов, которые быстро увеличиваются в размерах. При обширном поражении кожи и глубжележащих тканей и присоединении воспалительного процесса вследствие инфицирования возникают боли.

Развитие плоскоклеточного рака идет по пути формирования язвы, узла, бляшки. Язвенная форма плоскоклеточного рака кожи

характеризуется резко приподнятыми, плотными краями, окружающими ее со всех сторон в виде валика. Края язвы опускаются круто вниз, придавая ей вид кратера. Дно язвы неровное. Из опухоли выделяется обильный серозно-кровянистый экссудат, который засыхает в виде корочек. От новообразования исходит неприятный запах. Раковая язва прогрессивно увеличивается в размерах, как в ширину, так и в глубину.

Раковый узел напоминает по внешнему виду цветную капусту или гриб на широком основании, поверхность его крупнобугристая. Цвет опухоли коричневый или ярко-красный. Консистенция как самого узла, так и его основа плотная. На поверхности узла могут быть эрозии и язвы. Рост данной формы плоскоклеточного рака кожи быстрый.

Раковая опухоль в виде бляшки, как правило, плотной консистенций мелкобугристой поверхностью, красного цвета, кровоточит, быстро распространяется по поверхности, а позднее и в подлежащие ткани.

Рак на рубце характеризуется его уплотнением, появлением на поверхности изъязвлений и трещин. Возможны бугристые разрастания.

Также некоторые авторы выделяют следующие формы и разновидности плоскоклеточного рака кожи:

- ✓ Опухолевый тип (бородавчатая (гиперкератическая), папилломатозная разновидности)
- ✓ Язвенный тип (поверхностная и глубокая (инфильтративная) разновидности)

В зонах регионарного метастазирования (в паховой области, подмышечной впадине, на шее) могут появиться плотные, безболезненные, подвижные лимфатические узлы. Позднее они утрачивают подвижность, становятся болезненными, спаиваются с кожей и распадаются с образованием изъязвленных инфильтратов.

Диагностика рака кожи

Рак кожи имеет наружную локализацию, в результате чего существенных затруднений в его диагностике не возникает. В большинстве случаев (93,5%) диагноз устанавливается у пациентов с 1-2 стадиями заболевания, у 3,8% - в 3 стадии и у 0,8% - в 4 стадии.

Опухоли доступны визуальному исследованию, морфологической диагностике.

Диагноз рака кожи устанавливают на основании осмотра, анамнеза заболевания, данных объективного и дополнительных методов обследования. Особенно важное значение следует придавать тщательному осмотру не только зоны патологического процесса, но и всех кожных покровов, пальпации регионарных лимфатических узлов.

Выделяют 2 основных этапа в диагностике рака кожи:

1) Первичная диагностика с определением клинической формы и гистологической структуры опухоли, степени ее дифференцировки

- ❖ Визуальный осмотр опухоли и кожных покровов
- ❖ Пальпация опухоли и прилегающих мягких тканей
- ❖ Дерматоскопия
- ❖ Рентгенография ОГК
- ❖ УЗИ-исследование первичной опухоли для определения ее толщины и глубины инвазии
- ❖ УЗИ-исследование регионарных лимфатических узлов, органов брюшной полости и забрюшинного пространства для поиска и исключения наличия метастазирования первичной опухоли
- ❖ Цитологическое исследование материала опухоли
- ❖ Исследование биоптата опухоли кожи (пункционная или эксцизионная биопсия)

- ❖ Цитологическая и гистологическая верификация лимфоузла при подозрении на метастазирование

2) Уточнение диагноза – определение стадии по системе TNM, оценка общего состояния, выбор тактики лечения в зависимости от конкретного клинического случая.

Цитологическое и гистологическое исследования являются окончательным этапом диагностики рака кожи. Материал для цитологического исследования получают путем мазка-отпечатка, соскоба или пункции опухоли. Мазок или соскоб выполняют при язвенной форме рака. Предварительно с поверхности опухолевой язвы удаляют корки. Мазок-отпечаток получают, прикладывая к обнажившейся язве предметное стекло (с легким нажатием). Отпечатки делают на несколько предметных стекол с различных участков язвы. Для получения соскоба с помощью деревянного шпателя необходимо поскоблить поверхность язвы. Далее полученный материал равномерно распределяют тонким слоем по поверхности стекла.

Если целостность эпидермиса над опухолью не нарушена, выполняют пункцию. Пункционная биопсия проводится в условиях процедурной или перевязочной, при этом необходимо соблюдение всех принципов асептики, так же как при любых хирургических вмешательствах. Кожу в области пункции тщательно обрабатывают спиртом.левой рукой фиксируют опухоль, а правой вводят в нее иглу с заранее надетым шприцем.

При небольших размерах опухоли ее иссекают тотально в пределах здоровых тканей под местной анестезией. При больших новообразованиях клиновидно иссекают участок опухоли так, чтобы захватить и часть неизмененных тканей на границе с опухолевым очагом. Иссечение проводят достаточно глубоко, ибо на поверхности опухоли находится слой некротизированной ткани, не содержащей опухолевых клеток.

При распространенном онкологическом процессе показано исследование подлежащих структур, в том числе, КТ и МРТ костных структур по показаниям, УЗИ-исследование. Для дифференциальной диагностики с меланомой кожи возможно проведение радионуклидного исследования.

Методы лечения

Рассмотрим основные принципы лечения рака кожи:

- ✓ Если выполнена эксцизионная биопсия и края свободны от опухоли, то дополнительного лечения не требуется
- ✓ При диагностике плоскоклеточной карциномы и распространении опухоли до краев применяется повторное иссечение или лучевая терапия
- ✓ Радиотерапия (короткофокусная рентгенотерапия) обычно довольно результативна в аспекте отдаленных последствий и косметических характеристик, превосходя хирургические методы лечения, данная процедура безболезненная, но при этом требует в среднем около 15 ежедневных процедур
- ✓ Методом выбора в лечении рака кожи может быть криодеструкция и лазерная деструкция опухоли
- ✓ При обширных поражениях с вовлечением в процесс костей и хрящей лечение осложняется возникновением некроза. Рационально применение комбинированных методов лечения, либо хирургического лечения с последующими восстановительными оперативными вмешательствами
- ✓ При упорном рецидивировании целесообразно применение фотодинамической терапии, либо микроскопической хирургии. Суть метода заключается в исследовании тонких срезов краев раневой поверхности после иссечения опухоли до абсолютной онкологической чистоты материала.
- ✓ Хирургическое лечение применимо при повторном заболевании или рецидиве после радиотерапии, при раке на рубце, в условиях радиационного дерматита
- ✓ При обнаружении метастазов в лимфатические узлы – их хирургическое удаление

- ✓ Химиотерапия используется как метод индивидуальной терапии при макронодулярных, язвенных формах базально-клеточного рака, при неудобной локализации опухоли для других методов лечения, при множественности опухолевых очагов и больших размерах базалиомы. Химиотерапия часто идет в комбинации с криодеструкцией опухоли.
- ✓ Иммуномодулирующая терапия – использование в лечении базально-клеточного рака кожи интерферонов, что приводит к иммуномодуляции и противоопухолевому эффекту с постепенным регрессом опухоли. Лечение проводится путем обкалывания опухоли препаратами интерферонов.

Прогноз и профилактика рака кожи

Прогноз

В случае небольших по размеру базалиом и плоскоклеточного рака часто наблюдается полное выздоровление с хорошими отдаленными результатами. Для больших по размеру, глубоко проникающих форм плоскоклеточного рака с метастазированием в регионарные лимфатические узлы пятилетняя выживаемость составляет 70-75%.

Повторное развитие рака кожи отмечается у 50% пациентов, поэтому после лечения данной онкопатологии обязательно необходимо диспансерное обследование 1-2 раза в год.

Профилактика

Так как основным фактором, стимулирующим развитие рака кожи, служит инсоляция, базовыми мерами профилактики является необходимость избегать длительного прямого солнечного воздействия на открытую кожу путем ношения закрытой одежды, использования солнцезащитных средств и отказ от посещения солярия.

Важным фактором в профилактике является техника безопасности на производстве, связанном с воздействием различных канцерогенов.

Литература

1. Бондарь Г.Н., Антипова С.В. Лекции по клинической онкологии. – Луганск.: Луганская областная типография, 2009. – 586с.
2. Ламоткин И.А. Клиническая дерматоонкология. – М.: БИНОМ. Лаборатория знаний, 2013. – 499с.
3. Черенков В.Г. Клиническая онкология. – М.: МК, 2010. – 434с.
4. Чиссов В.И. Онкология. – М.: ГЭОТАР-Медиа, 2007. – 560с.
5. Шайн А.А. Онкология. – Тюмень.: Академия, 2004. – 544с.