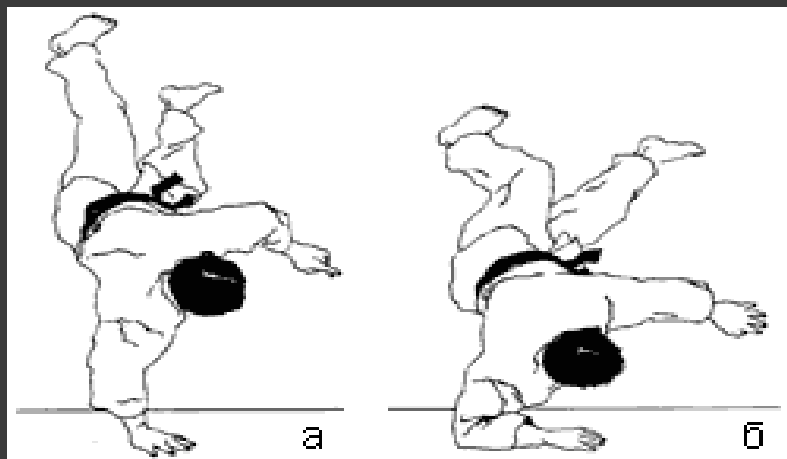


**ПРЕЗЕНТАЦИЯ НА ТЕМУ:  
ПЕРЕЛОМ ПРОКСИМАЛЬНОГО ОТДЕЛА ПЛЕЧА.**

Выполнил: орд. Глинчак А.С.

## Переломы проксимального отдела плечевой кости

- Переломы проксимального отдела плечевой кости составляют 5% от всех переломов.
- Основными механизмами являются:
  - падение на вытянутую и согнутую в локтевом суставе руку;
  - прямой удар по наружной поверхности плеча;
  - резкое сокращение мышц (спортивная травма, электротравма).



# Факторы, влияющие на вид перелома

- сила определяет тяжесть перелома, характер и величину смещения отломков;
- ротация плеча в момент приложения силы определяет тип перелома;
- мышечный тонус определяет величину смещения отломков;
- возраст больного:
  - а) у детей с незавершенным остеогенезом чаще наблюдаются эпифизеолизы;
  - б) у молодых и зрелых людей кости наиболее прочные, поэтому переломы часто сопровождаются вывихами;
  - в) у пожилых кости непрочные, чаще возникают переломы

# Переломы проксимального отдела плечевой кости

- **Надбугорковые**
  - Перелом головки
  - Перелом анатомической шейки
- **Чрезбугорковые**
- **Подбугорковые**
  - Эпифизиолизы
  - Переломы хирургической шейки
    - ❖ Абдукционные
    - ❖ Аддукционные
- **Изолированные отрывы бугорков**

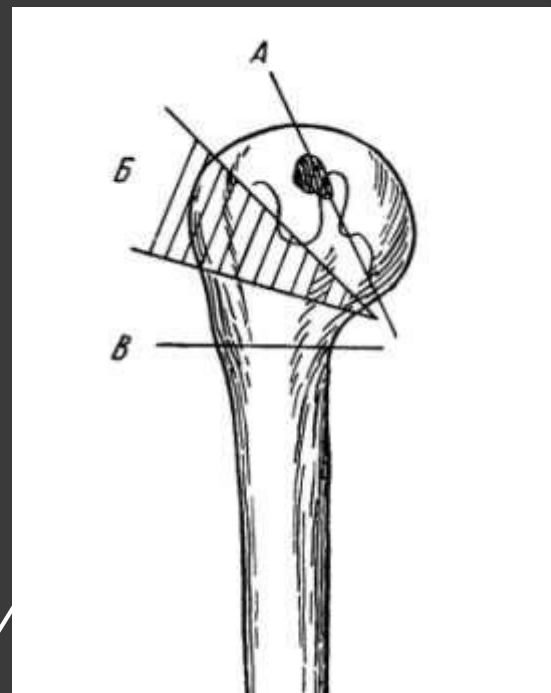
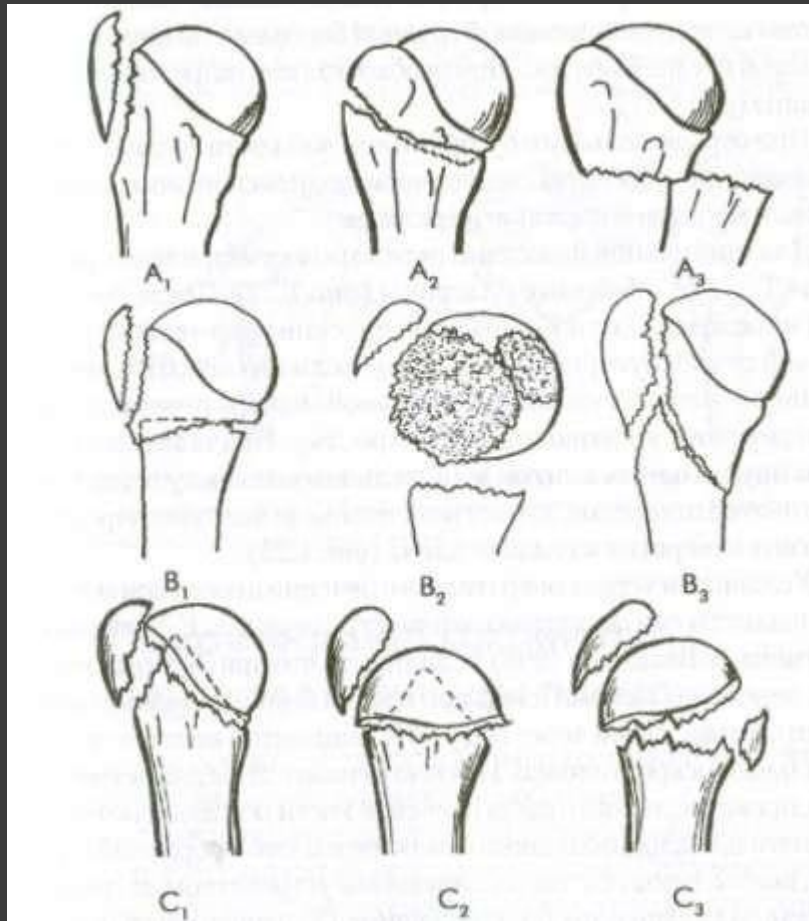


Схема типичных переломов верхней трети плечевой кости. Перелом анатомической шейки (А), чрезбугорковый (Б) и хирургической шейки (В) по С. А.

# Классификация переломов проксимального отдела плечевой кости по АО

- А- внесуставные переломы монофокальные:
- А<sub>1</sub>- внесуставной монофокальный перелом большого бугорка
- А<sub>2</sub>- внесуставной монофокальный вколоченный перелом метафиза
- А<sub>3</sub>- внесуставной монофокальный невоколоченный перелом
- В- внесуставные бифокальные переломы:
- В<sub>1</sub>- внесуставной бифокальный вколоченный перелом с импакцией
- В<sub>2</sub>- внесуставной бифокальный невоколоченный перелом
- В<sub>3</sub>- внесуставной бифокальный перелом со смещением суставной поверхности
- С- внутрисуставные переломы
- С<sub>1</sub>- внутрисуставной перелом с незначительным смещением
- С<sub>2</sub>- внутрисуставной вколоченный перелом с заметным смещением
- С<sub>3</sub>- внутрисуставной перелом со смещением

# Классификация переломов проксимального отдела плечевой кости по АО



## Классификация переломов проксимального отдела плечевой кости по Neer.

Она основана на выделении четырех основных фрагментов — суставной фрагмент, диафиз, бугорки.

### **Переломы хирургической шейки**

- Класс А. Вколоченные переломы с угловым смещением
- Класс Б. Переломы со смещением по ширине
- Класс В. Скольчатые переломы

### **Переломы анатомической шейки**

- Класс А. Переломы без смещения, включая повреждения эпифиза
- Класс Б. Переломы со смещением

### **Переломы большого бугорка**

Класс А. Переломы без смещения

Класс В. Переломы со смещением

### **Переломы малого бугорка**

### **Сложные переломы (трех- и четырехфрагментарные)**

### **Переломы суставной поверхности**

# Надбугорковые переломы

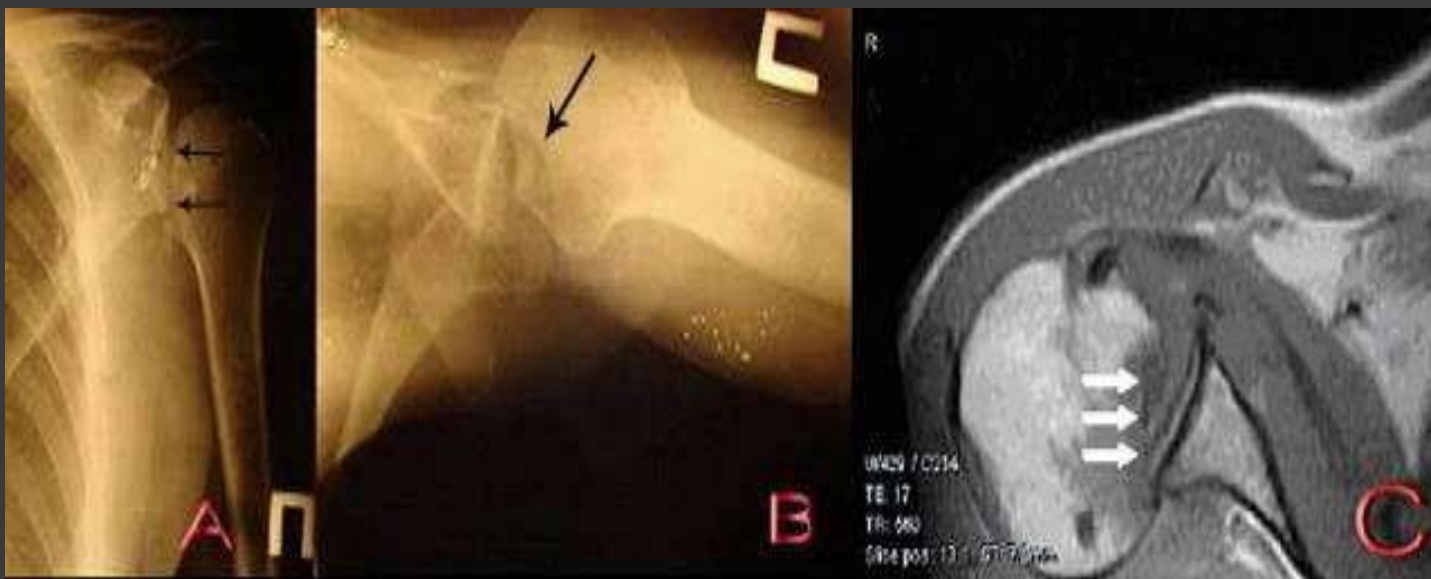
## □ Переломы головки :

- Компрессионные
- Вдавленные
- Раздробленные

## □ Переломы анатомической шейки:

- Вдавленные
- Поперечные
- Косые

*Рентгенограммы в прямой (А) и аксиальной (В) проекциях, магнитно-резонансная томограмма в аксиальной проекции, Т1 взвешенное изображение (С), больного Б 49 г. С диагнозом: задний вывих правого плеча, вдавленный перелом передней перелом головки плечевой кости. Головка плечевой кости смещена кзади, по ее передней поверхности определяется вдавленный перелом (стрелки)*

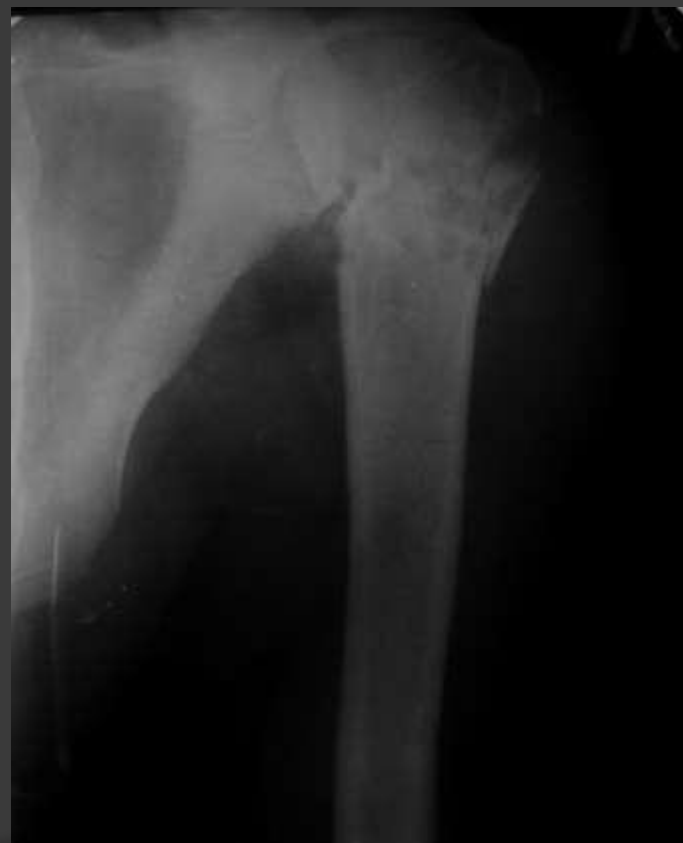



# Чрезбугорковые переломы проксимального отдела плечевой кости

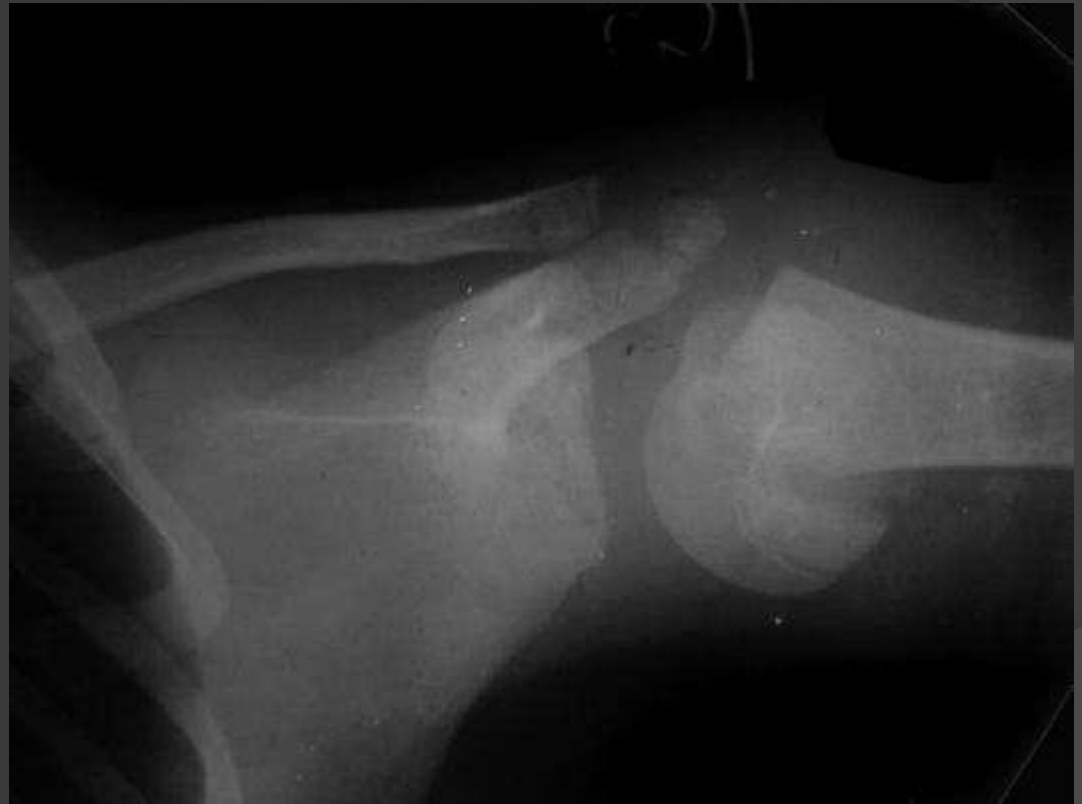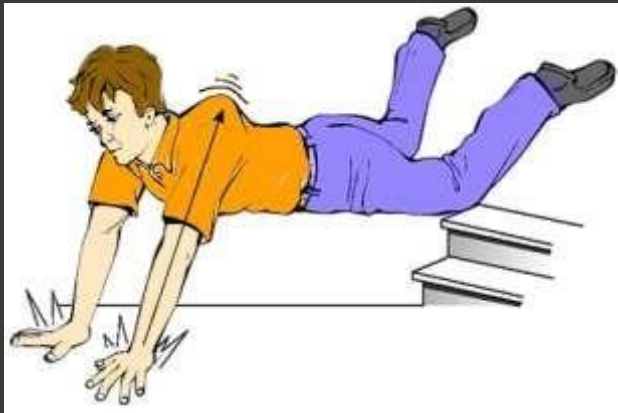- Линия перелома проходит через большой и малый бугорки

*Рентгенограмма* левого плечевого сустава больного К. 57 лет., **С**  
**диагнозом:** чрезбугорковый перелом проксимального отдела левой плечевой кости



# Эпифизеолиз

*Рентгенограмма* левого плечевого сустава больного К. 14 лет., с диагнозом: эпифизеолиз проксимального отдела левой плечевой кости

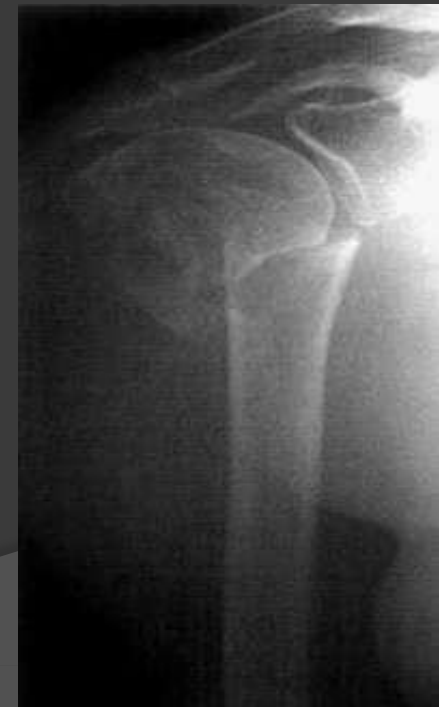

# Перелом хирургической шейки

- Чаще всего встречаются у людей старшего возраста, в частности у женщин
- Причиной, кроме остеопороза, является истончение кортикального слоя в месте перехода метафиза в диафизы
- Если конечность при падении находилась в положении **отведения**, возникает абдукционный перелом, при котором периферический отломок смещается медиально, между ним и головкой плечевой кости образуется угол открытый **наружу и кзади**
- Если конечность при падении находилась в положении **приведения**, возникает аддукционный перелом, при котором отломки смещаются под углом открытым **внутри и кзади**

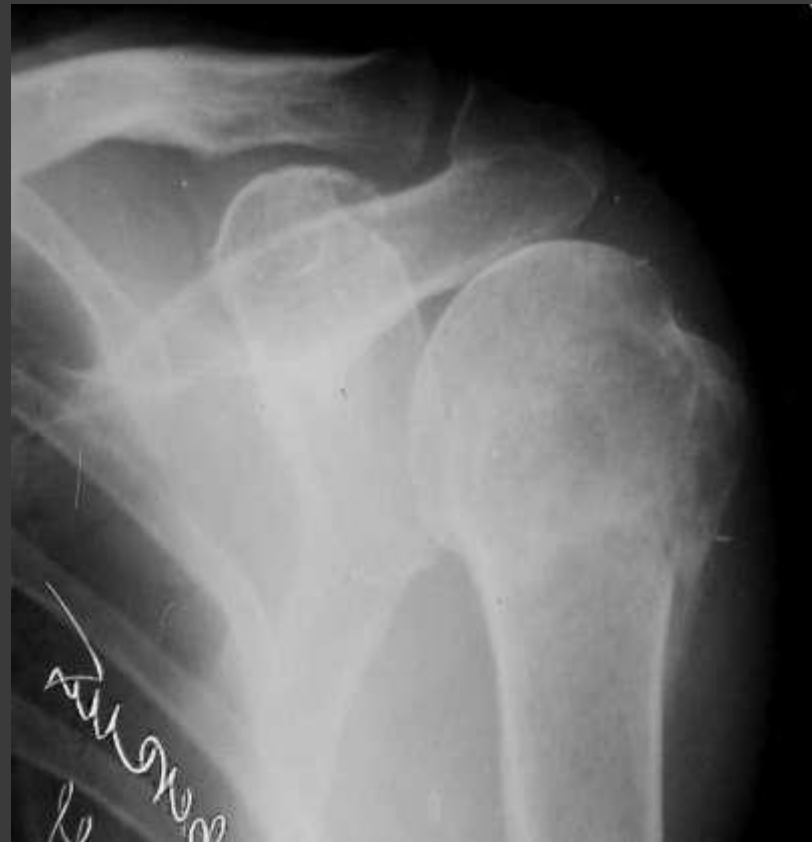*Рентгенограмма* правого плечевого сустава больной Ж. 48 р., **С диагнозом:** перелом хирургической шейки правой плечевой кости

Определяется косой перелом хирургической шейки со смещением по ширине на полпоперечника медиально с захождением отломков по длине



# Изолированные отрывы бугорков

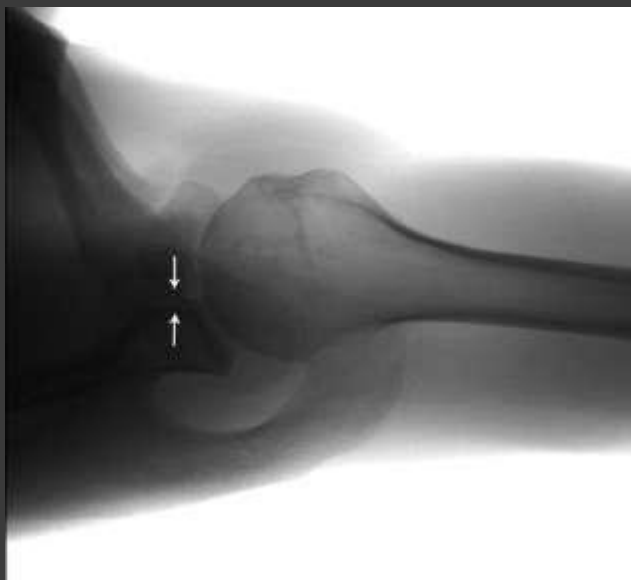- Возникают при прямой травме или вследствие резкого сокращения мышц, прикрепляющихся к нему



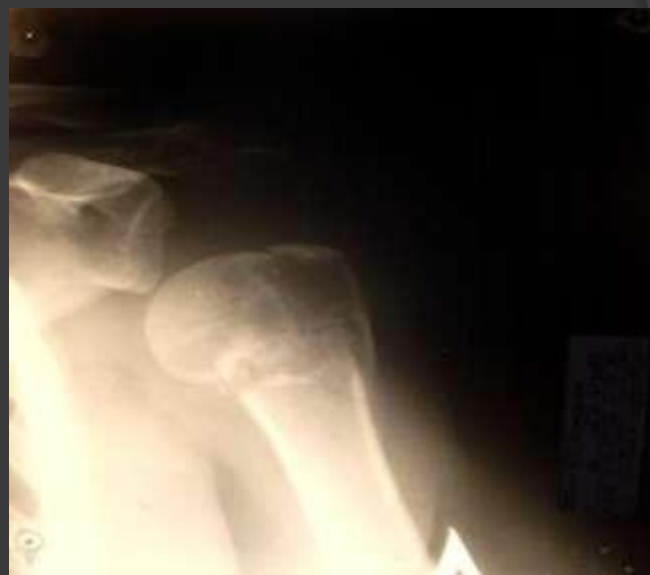*Рентгенограмма* левого плечевого сустава больной П. 45 лет., С  
**диагнозом:** отрыв большого бугорка  
левой плечевой кости

# Переломывывихи плеча

- Часто вывихи плечевой кости сопровождаются переломами большого бугорка, хирургической шейки или краев суставной впадины лопатки

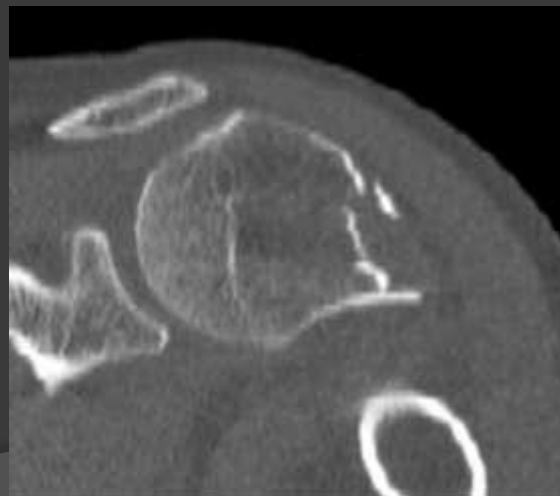
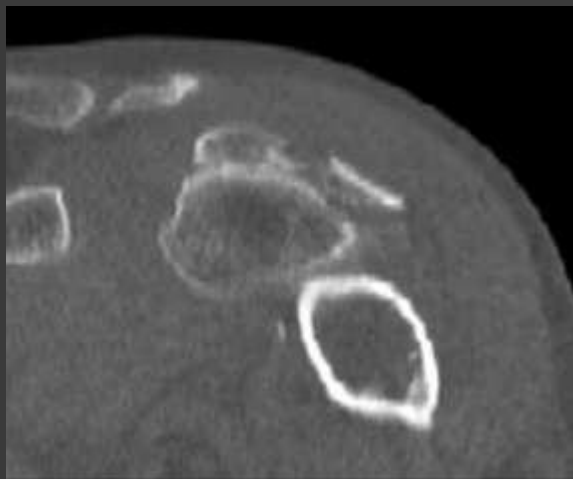
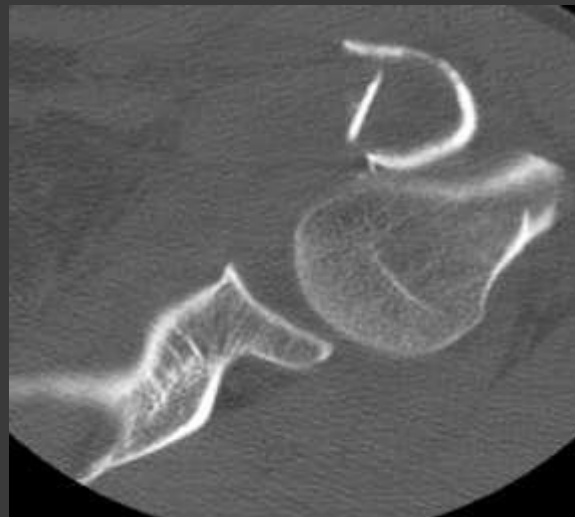
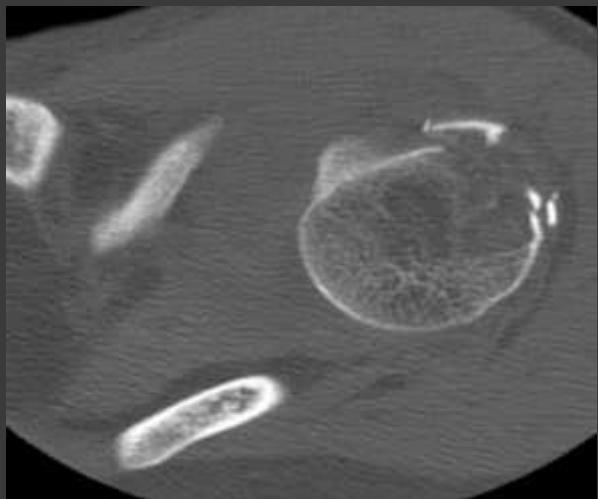


*Рентгенограмма* левого плечевого сустава в аксиальной проекции больного С. 31 г. **С**  
**диагнозом:** привычный вывих левого плеча, повреждения костно-хрящевого края суставной впадины лопатки. Определяется перелом переднего края суставной впадины лопатки (стрелки)



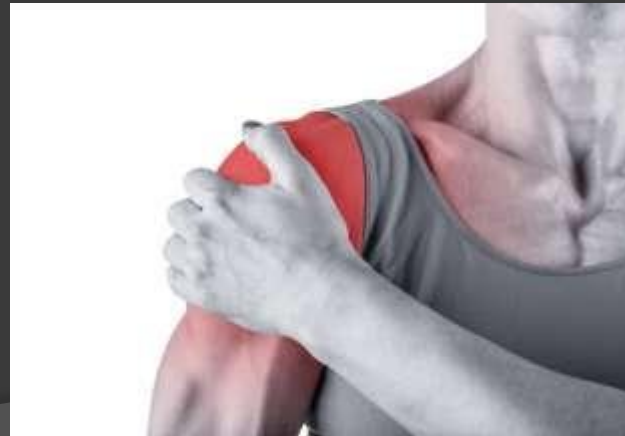*Рентгенограмма* левого плечевого сустава в прямой проекции больной Ч. 38 г. **с**  
**диагнозом:** передний вывих левого плеча, переломы большого бугорка и хирургической шейки левой плечевой кости.

# Перелом большого бугорка, хирургической шейки плечевой кости со смещением



## Клиническая картина переломов проксимального отдела плечевой кости.

- При переломах без смещения определяется местная **болезненность**, усиливающаяся при осевой нагрузке и ротации плеча, функция плечевого сустава возможна, но ограничена. При пассивном отведении и ротации плеча головка следует за диафизом.
- При переломах со смещением отломков основными признаками являются резкая боль, в области плечевого сустава имеются припухлость и **кровоизлияние**, нарушение функции плечевого сустава, **патологическая подвижность** на уровне перелома, укорочение и нарушение оси плеча.
- Характер перелома и степень смещения отломков уточняют при помощи *рентгенограммы*. Необходимо помнить о том, что перелом хирургической шейки плеча может осложниться повреждением сосудисто-нервного пучка как в момент травмы, так и при неумелой репозиции.



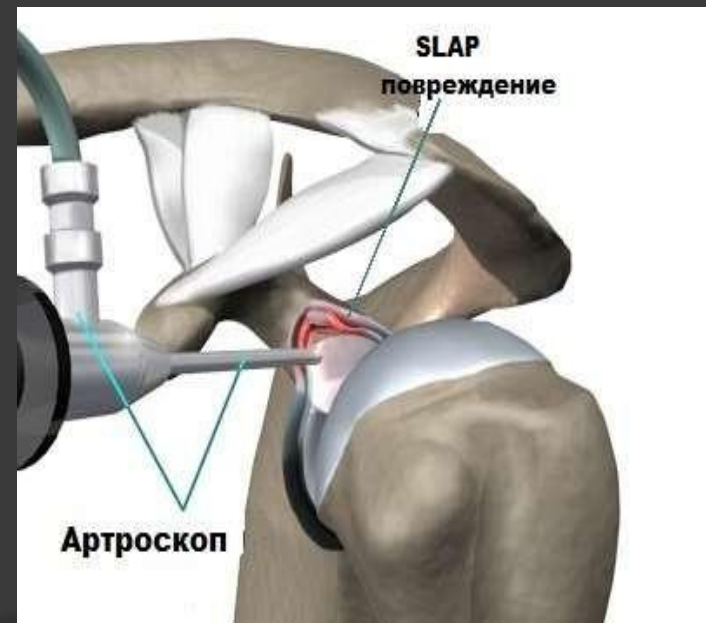
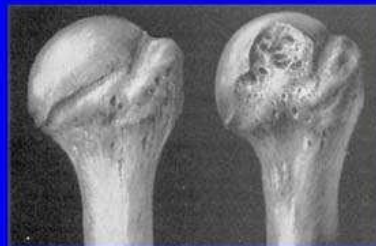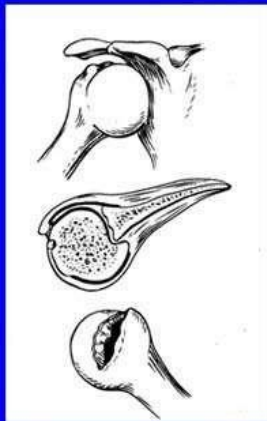
## Диагностика переломов проксимального отдела плечевой кости.

- Основными клиническими признаками повреждения являются боль, отечность и гематома.
- Для уточнения диагноза необходимо **рентгенологическое исследование**, выполняемое как минимум в двух взаимоперпендикулярных проекциях.
- Наиболее распространенными стандартными проекциями являются следующие: передне-задняя проекция плечевого сустава; аксиальная проекция плеча. При этом четко выявляется положение головки плеча в суставной впадине, а также смещения большого бугорка кзади и малого – медиально.
- Кроме рентген-исследования используется **КТ-исследование**. Оно позволяет определить вдавленные переломы хряща плечевой кости или отрывные переломы края суставной впадины лопатки, уточняет картину перелома бугристости.
- **МРТ-исследование** используется для уточнения диагноза повреждения мягкотканых структур проксимального отдела плеча – ротаторной манжеты, капсулы плечевого сустава, повреждение Банкарта, Хилл-Сакса, повреждение SLAP .



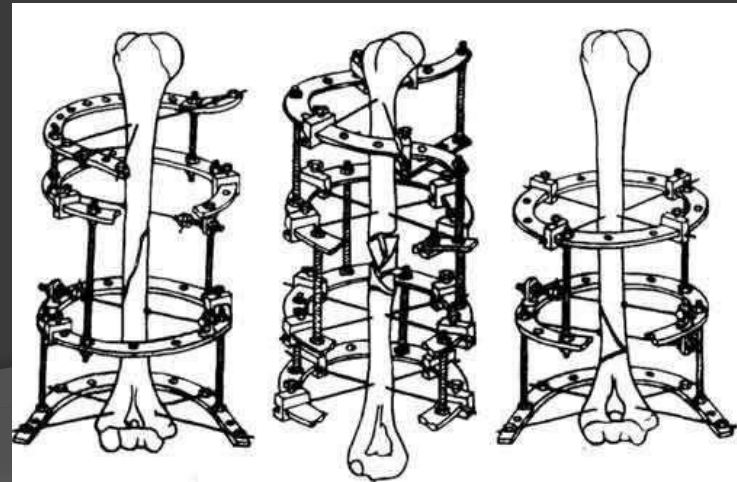
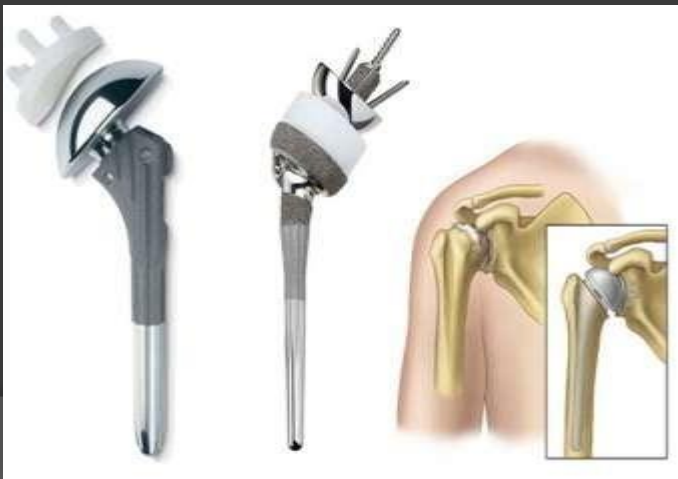- **Повреждение Банкарта** (Bankart) — обозначает отрыв капсулы и суставной губы от суставной впадины плеча.
- **Повреждение Хилл-Сакса** (Hill-Sachs) – костное повреждение задне-наружной части головки плеча при ударе о край суставной впадины после вывиха.
- **Повреждение СЛЭП** (SLAP) – отрыв места прикрепления длинной головки бицепса, от верхней части суставной губы и суставной впадины лопатки.

**Импрессионный костно-хрящевой перелом головки плеча Хилл-Сакса**



## Лечение переломов проксимального отдела плечевой кости

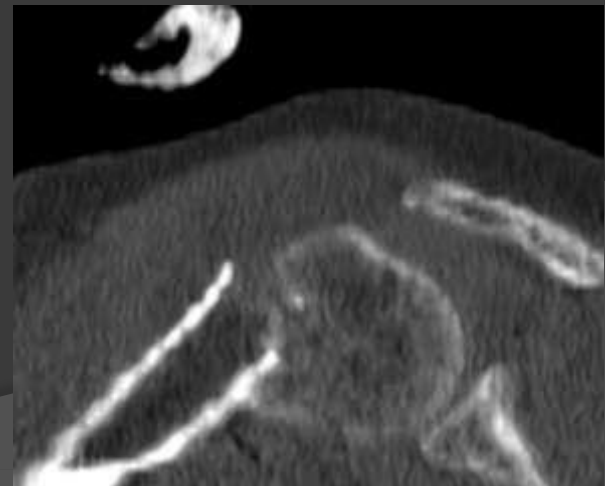
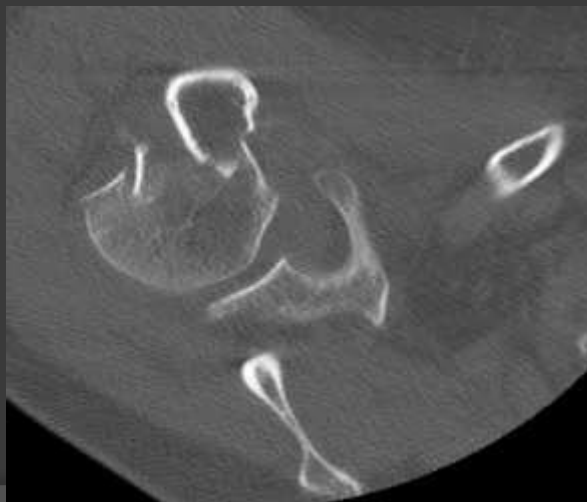
- Выбор оперативного метода лечения должен основываться на дифференциальном подходе, учитывающем как характер перелома, так и качество костной ткани.
- Оперируют такие переломы приблизительно в 20% случаев. Необходимо использовать **имплантаты**, обеспечивающие стабильную фиксацию и создающие биомеханическое равновесие в системе «кость – имплантат – сегмент».
- Блокируемые пластины позволяют выполнить стабильный **остеосинтез** метафизарных переломов. Интрамедуллярный блокирующий остеосинтез создаёт условия для адекватной фиксации костных отломков, заживления перелома и восстановления функции конечности.
- Многооскольчатые высокоэнергетические внутрисуставные переломы являются показанием для первичного **эндопротезирования** плечевого сустава.



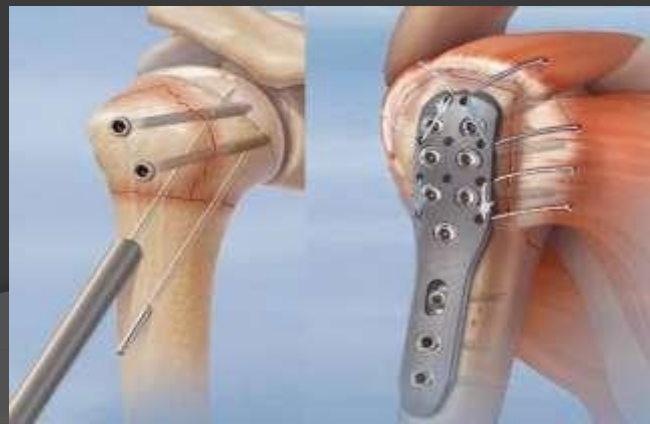- ❖ По классификации Neer выделяют: **переломы без смещения**. Несмотря на количество фрагментов и линию излома, такие переломы лечат консервативно, выполняя еженедельное рентген-обследование для контроля положения фрагментов;
- ❖ **Двухфрагментарные переломы**: лечение зависит от компонентов перелома: отрывные переломы бугорка лечатся консервативно, если смещение фрагмента  $<5$  мм для молодых пациентов и  $<1$  см – для пациентов старше 60 лет.
- ❖ **При смещении бугорка** на расстояние, превышающее указанный промежуток, рекомендовано оперативное лечение- фиксируют фрагмент винтом из короткого разреза или используют проволоку в качестве стягивающей петли;
- ❖ **Перелом на уровне анатомической шейки** вызывает потерю кровоснабжения суставного фрагмента и может привести к некрозу головки.

- Консервативное лечение такого перелома заключается в репозиции при смещении и наложении функциональной повязки или **повязки Дезо**.
- Возможна фиксация такого перелома пластиной с угловой стабильностью.
- Предпочтительней использование малоинвазивной техники остеосинтеза пластиной из латерального доступа.
- **Переломы на уровне хирургической шейки** возможно лечить консервативно-функциональной повязкой или повязкой Дезо при успешной закрытой стабильной репозиции перелома.
- Репозицию в этом случае следует выполнять под внутривенной или проводниковой анестезией.

Перелом хирургич.  
шейки со смещением

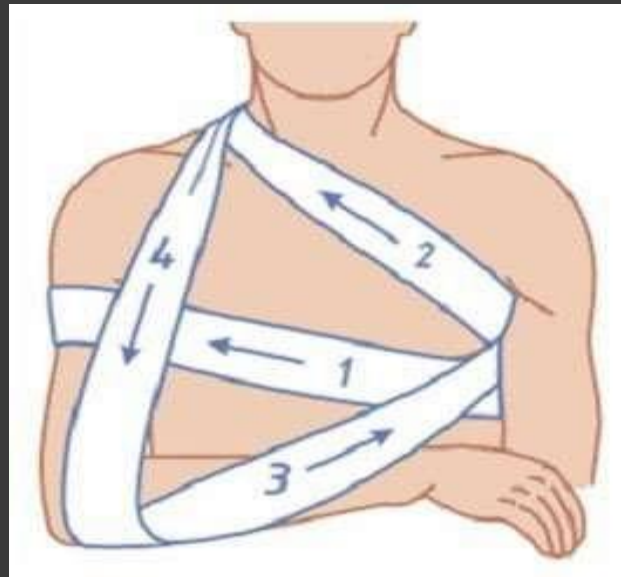


- Показанием **Для Оперативного лечения** двухфрагментарных переломов проксимального отдела плеча является неудовлетворительная репозиция или нестабильность после репозиции перелома, повреждение сосудисто-нервных структур, бифокальные повреждения; флотирующее плечо.
- **Трехфрагментарные переломы.** Наилучшее лечение их состоит в открытой репозиции и фиксации погружной металлоконструкцией. При таком переломе один из бугорков остается с суставным фрагментом перелома, обеспечивая кровоснабжение головки.
- **Четырехфрагментарные переломы.** Наиболее сложные переломы. Ввиду потери кровоснабжения головки плечевой кости, возрастает риск аваскулярного некроза головки.
- В лечении данных переломов нет единого мнения. В некоторых странах данный перелом рассматривают как **прямое показание для** эндопротезирования. Важным параметром является величина фрагментов. Крупные фрагменты легче поддаются репозиции и фиксации, нежели мелкие.
- Для лечения может быть использован метод открытой репозиции и фиксации погружным металлофиксатором (чаще – пластиной).



## Иммобилизация повязкой Дезо.

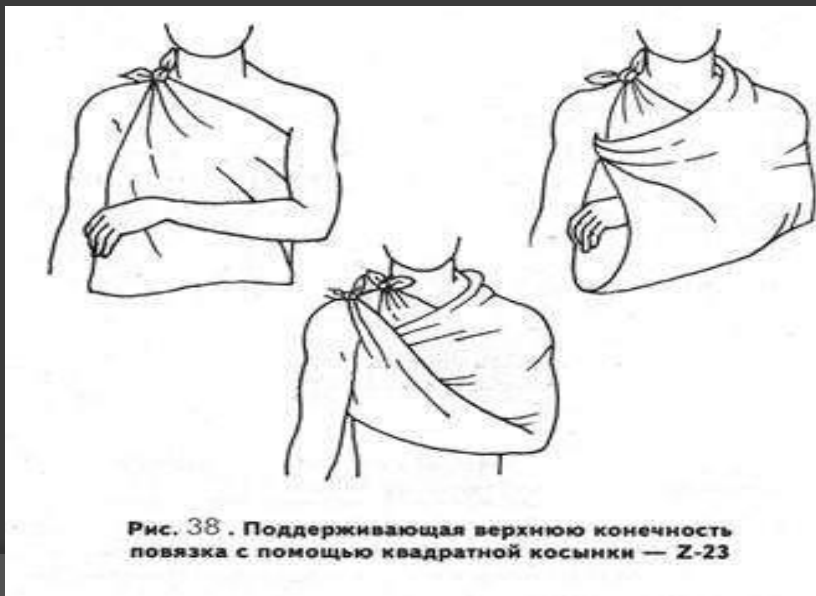- Преимущество лечения: снижение риска послеоперационных осложнений.
- Недостатки: возможность несращения или замедленного сращения перелома. Длительное обездвиживание плечевого и локтевого суставов может привести к тугоподвижности.
- Использование повязки Дезо в лечении переломов группы *рекомендовано* не более **4–5 недель**. С четвертой недели повязку Дезо можно заменить на повязку типа *косыночной* и начинать разработку в плечевом суставе с постепенным наращиванием амплитуды движений по индивидуальной программе. После этого рекомендуется пройти курс реабилитации.





## Функциональная повязка.

- Метод основан на репозиции перелома под собственным весом конечности. Для дальнейшего сращения перелома важна целостность мягких тканей сустава. Пациенту рекомендована ранняя мобилизация плечевого сустава (маятникообразные движения в повязке, начиная с 3–4-й недели).
- Данный метод лечения предполагает выполнение пациентом рекомендаций лечащего врача.
- Преимущество заключается в его малой травматичности и возможности ранней мобилизации в смежных суставах.
- Недостатки: болевой синдром при ношении повязки в первые 2 недели после травмы; большая степень риска вторичного смещения, в сравнении с повязкой Дезо; необходимость постоянного тщательного наблюдения за пациентом.
- Рекомендованный срок ношения повязки – **4–6 недель**.



Спасибо за  
внимание!