

Восстановление дефектов зубного ряда съемными ортопедическими конструкциями при вторичной адентии.

Выполнили работу

Ординаторы специальности

Стоматология ортопедическая

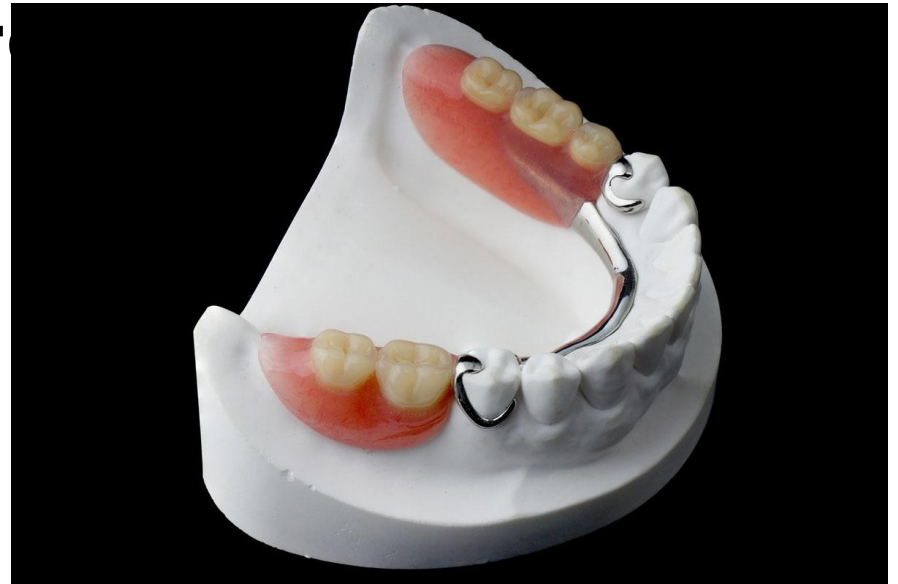Ходыкин А.Д.

Урсу Д.

Содержание.

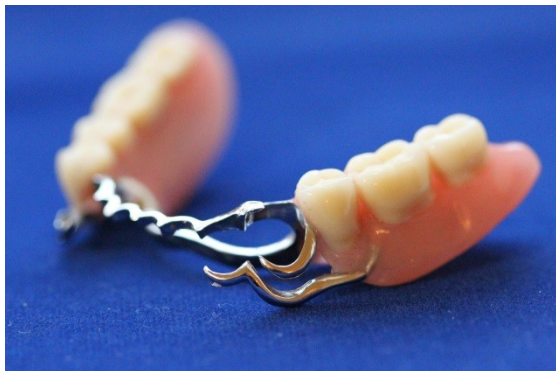1. Понятие протез. Виды и функции протезирования.
2. Подготовка полости рта к протезированию
3. Виды конструкций протезов. Классификация.
4. Показания и противопоказания для съёмного протезирования.
5. Границы базиса ЧСПП
6. Фиксация ЧСПП в полости рта. Элементы фиксации. Виды клммеров и их строение.
7. Таблица клинико- лабораторных этапов протезирования ЧСПП.

- **Зубной протез** следует рассматривать как лечебный аппарат, восстанавливающий целостность зубного ряда, его жевательную способность и улучшающий внешний вид больного, а также предупреждающий дальнейшее разрушение жеват



На основании результатов обследования определяют цель протезирования больного:

- **лечебная** — направлена на восстановление функции жевания, речи, эстетики;
- **профилактическая** — направлена на сохранение оставшегося зубного ряда, на предупреждение (путём устранения перегрузки) его дальнейшего разрушения, а также нарушений функции жевательных мышц, ВНЧС, желудочно-кишечного тракта.

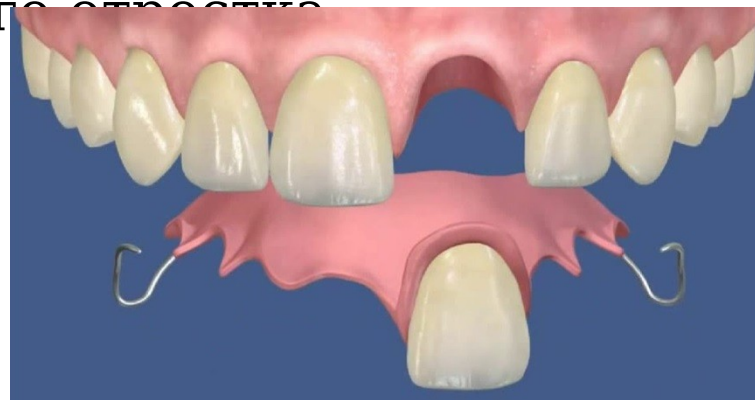

В итоге определяется план лечения больного:

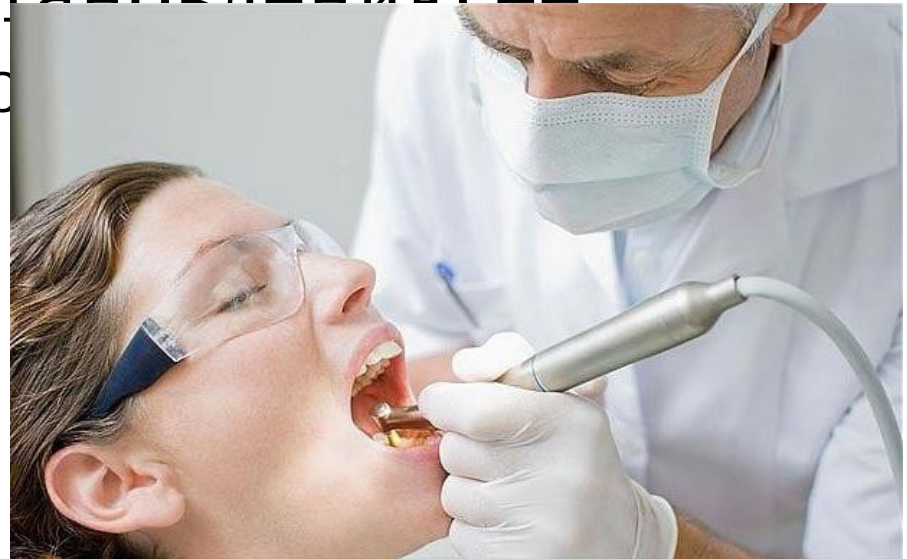
- подготовка полости рта к протезированию (предварительное лечение);

Выбор вида протезирования, оно может быть:

- **непосредственным** — протез накладывают на протезное ложе не позже чем через 24 ч после начала операции (такой протез называется имедиат-протезом);
- **ближайшим** — протез накладывают в период заживления раны, но не позже чем через 2 недели после операции;
- **отдаленным** — протез накладывают после окончания формирования альвеолярного отростка



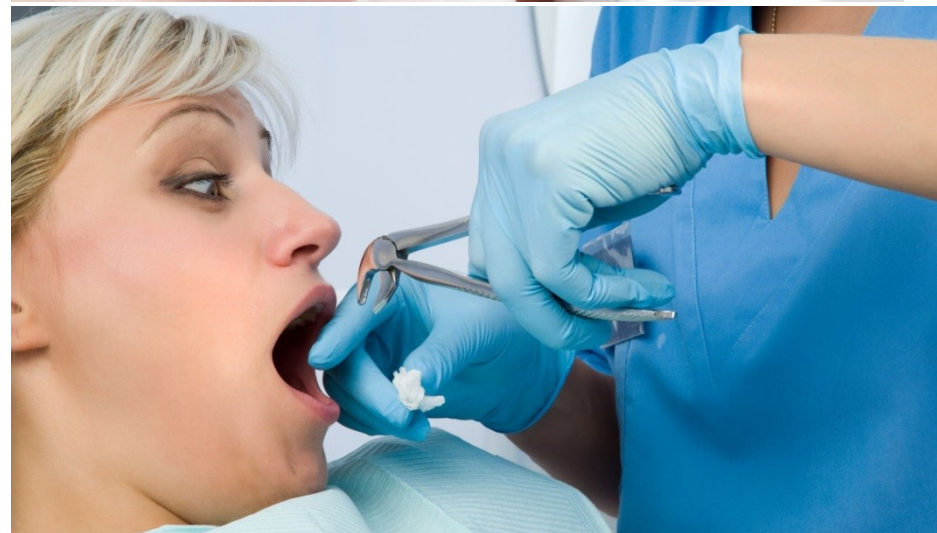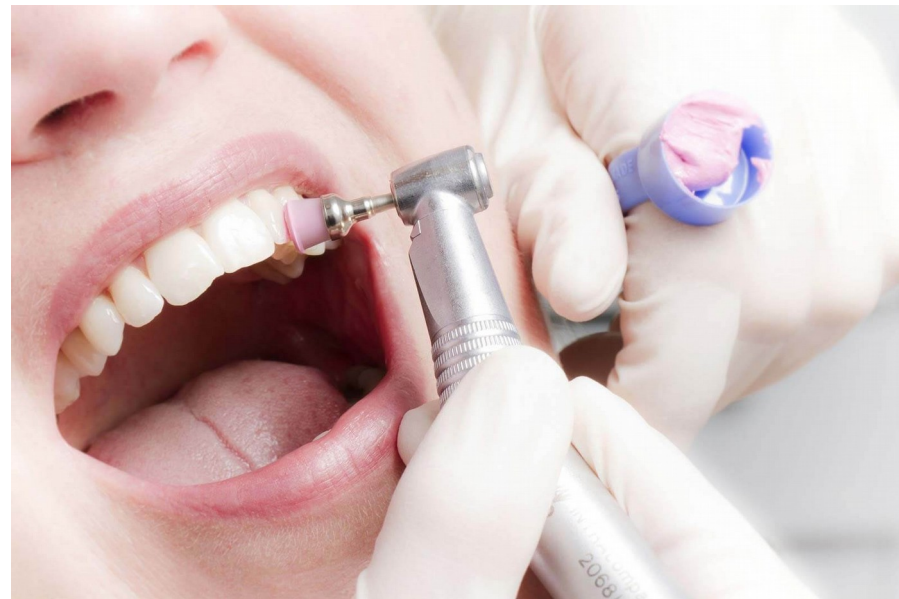- **Подготовка полости рта к протезированию** (предварительное лечение) предусматривает проведение оздоровительных мероприятий, направленных на устранение патологических изменений в зубочелюстной системе, которые препятствуют восстановлению ее целостности с помощью протезов.



В частности, в это время проводят следующие мероприятия.

1. Общеоздоровительные (санация полости рта):

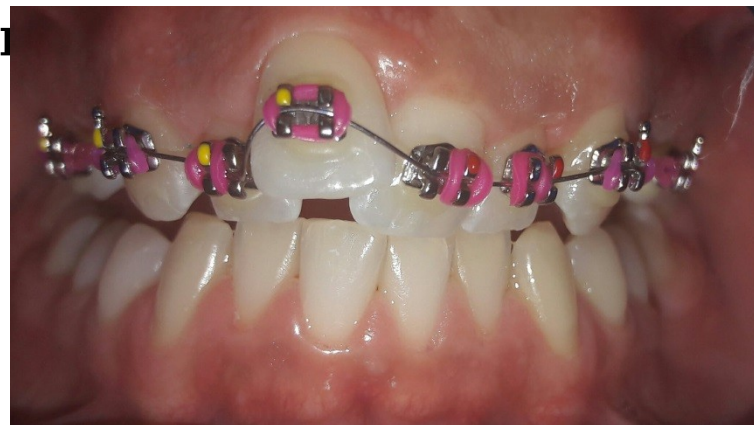
- удаление зубных отложений;
- лечение кариеса зубов и его осложнений;
- удаление корней и зубов, не подлежащих протезированию;
- лечение заболеваний слизистой полости рта.



2. Специальные (осуществляют по строгим показаниям с целью облегчения проведения необходимых для протезирования процедур):

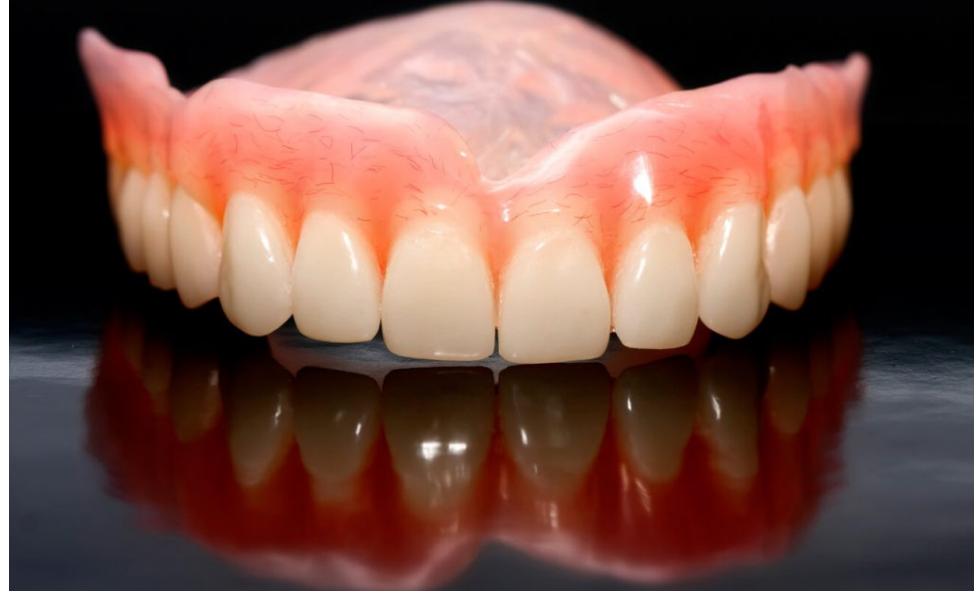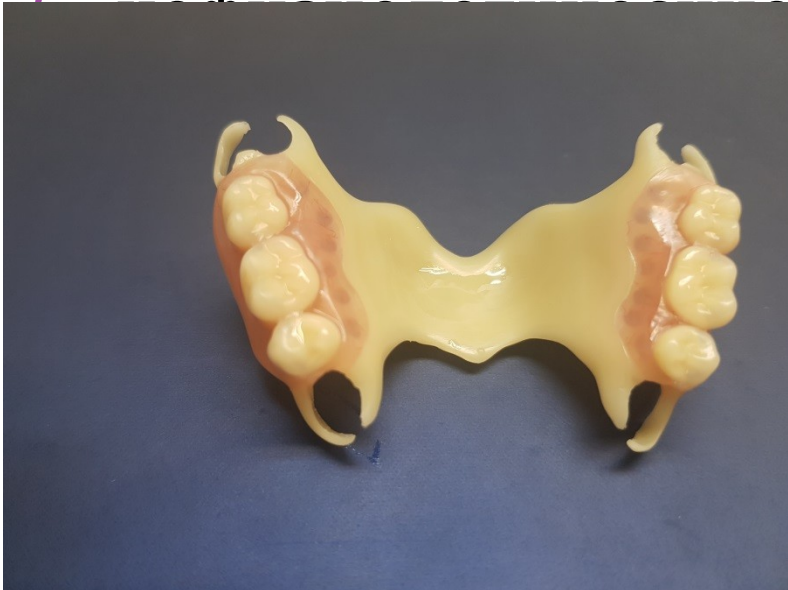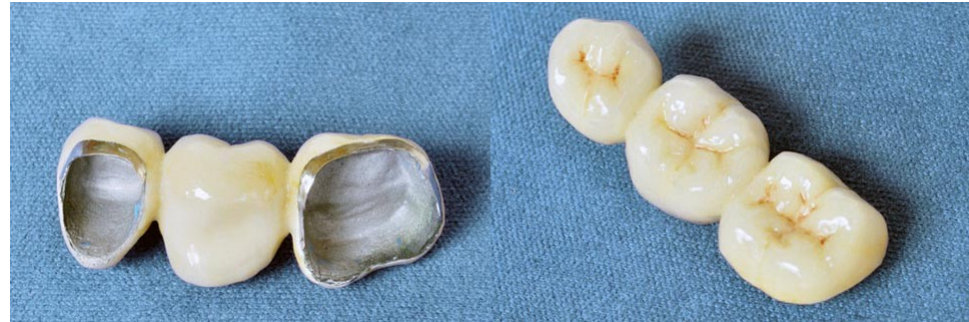- **терапевтические** — депульпирование интактных зубов.
- **хирургические** — удаление зубов, препятствующих установлению протезов, устранение рубцов, тяжей, экзостозов, пластика, имплантация, исправление формы альвеолярного отростка, углубление преддверия полости рта, устранение микростомии.
- **ортодонтические** — устранение деформации окклюзионной поверхности зубных рядов.

Кроме того, больного психологически готовят к соответствующему протезированию

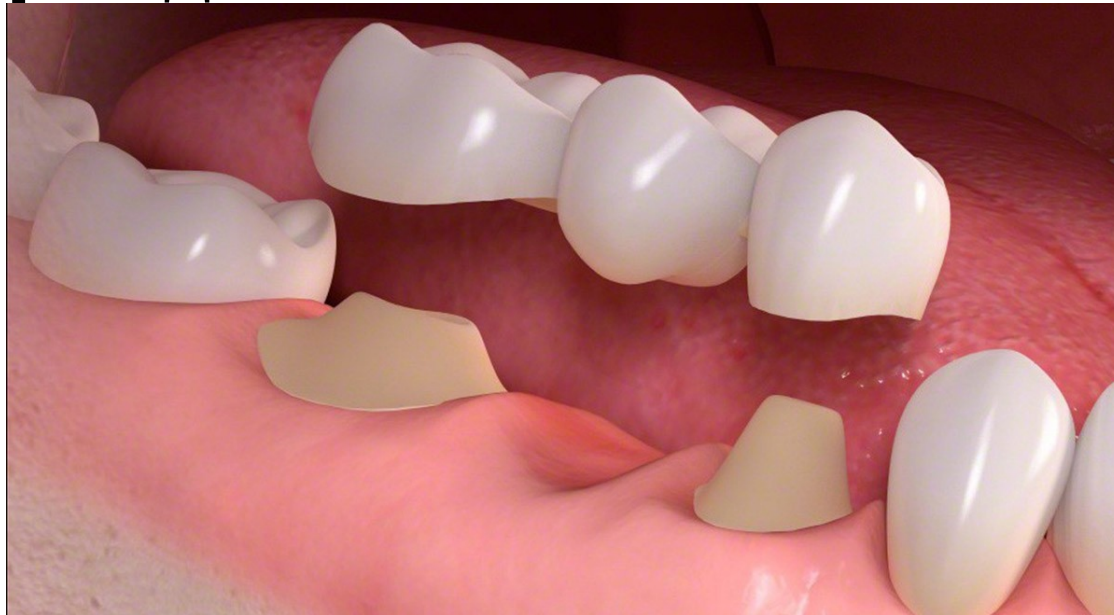

С. Rumpel (1925) все протезы по способу передачи нагрузки на опорные ткани делит на 3 группы:

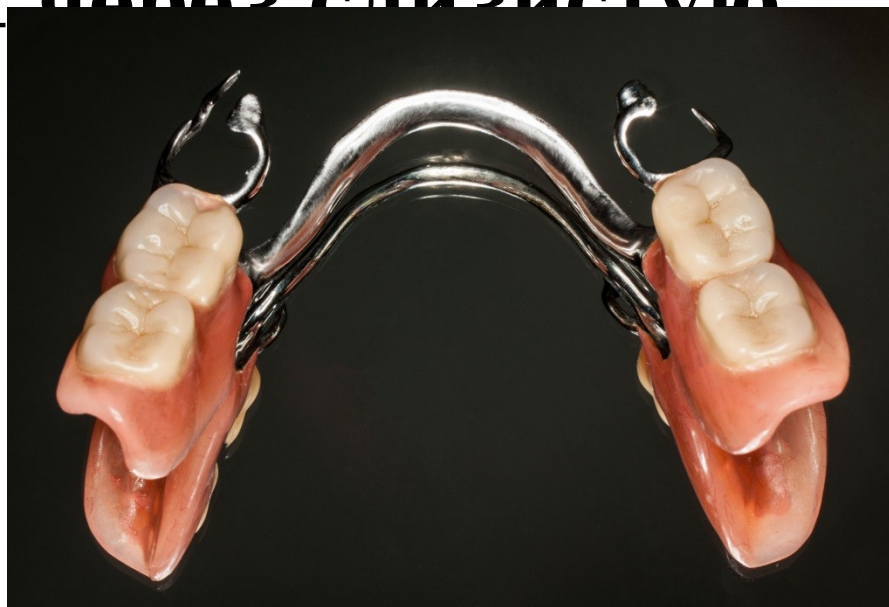1. физиологические
2. полуфизиологические



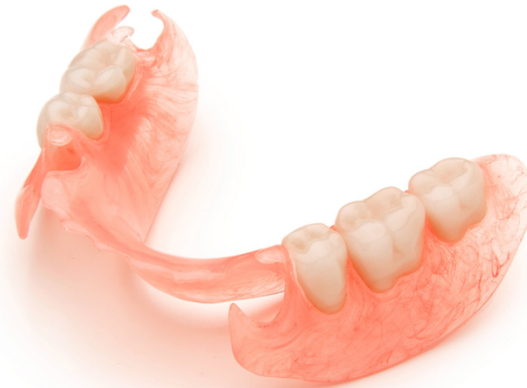- **К первой группе относятся** мостовидные протезы, передающие функциональную нагрузку на челюсти физиологическим путем — **через зубы и периодонт.**



- **Опирающиеся протезы (бюгельные)** С. Rumpel называет **полуфизиологическими**, имея в виду способ передачи функциональной нагрузки на опорные ткани — **одновременно через зубы, периодонт и через слизистую оболочку.**



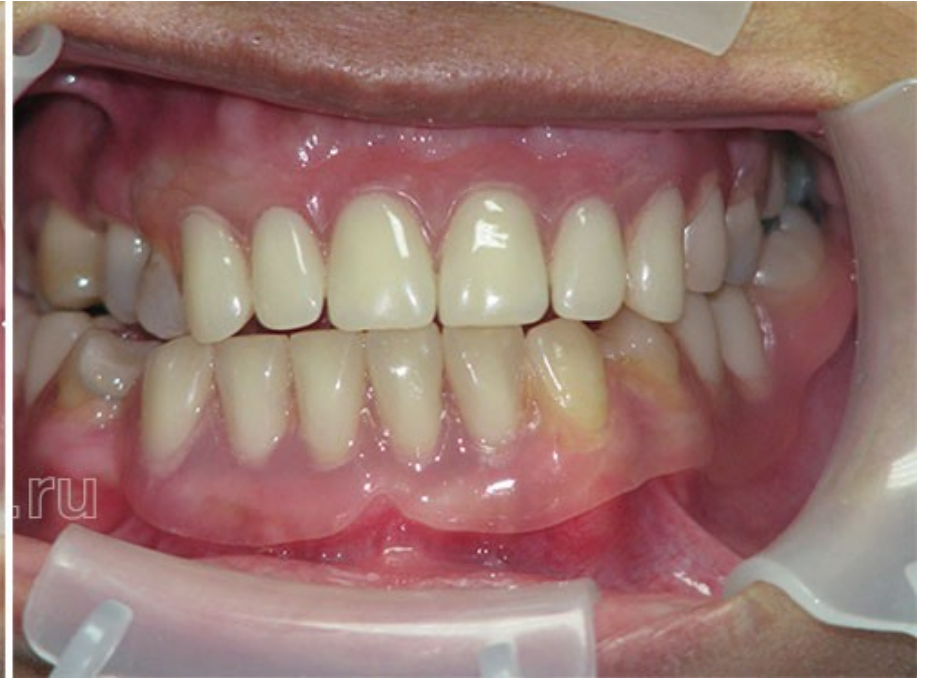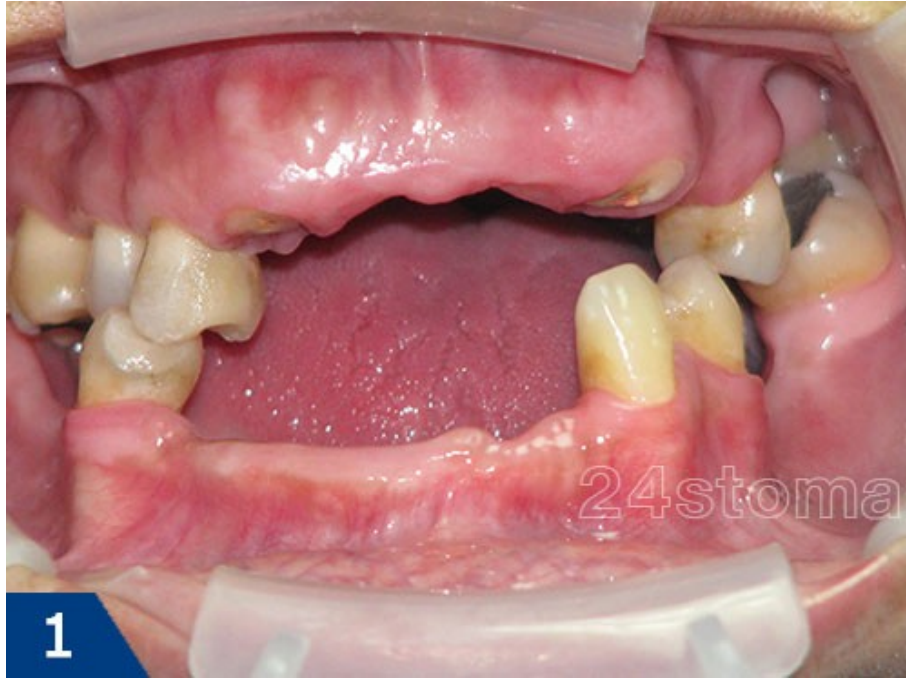- **Нефизиологические ЧСПП** — это лечебные ортопедические аппараты, восстанавливающие основные функции зубочелюстной системы. Они свободно вводятся в полость рта и выводятся из нее, фиксируются на зубах с помощью **кламмеров, передают возникающее во время жевания давление на ткани, не приспособленные к его восприятию, т. е. на слизистую оболочку протезного ложа, являющегося неадекватным раздражителем, а через нее — на альвеолярный отросток верхней и нижней челюсти, на нёбо.**



Показания:

Данные протезы показаны к применению:

1. при дефектах зубных рядов, которые невозможно восстановить путём протезирования мостовидными протезами с целью нормализации функции жевания;
2. удалении большого количества зубов (непосредственный протез);
3. отсутствии даже одного зуба (эстетический протез);
4. нарушении окклюзионных взаимоотношений зубных рядов (протез выполняет функцию накусочной пластинки — ортодонтическое лечение);
5. необходимости создания горизонтальной разгрузки (шинирующий протез);
6. протез);
7. большой по объему травматической обработке зубов, осуществляемой под предполагаемые мостовидные протезы;
8. тяжелом состоянии больных, нуждающихся в протезах;
9. отказе пациентов от протезирования несъемными конструкциями;
10. замене старого, функционально несостоятельного протеза на новый;
11. при гальванозах, аллергических реакциях организма на металлические протезы.



Относительные противопоказания к применению частичного съёмного пластиночного протеза

Противопоказания к применению ЧСПП определяются оснащённостью ортопедическим материалом, его свойствами, общесоматическим состоянием пациента. В некоторых конкретных случаях показания к использованию мостовидных протезов можно расширить или сузить (для съёмных протезов):

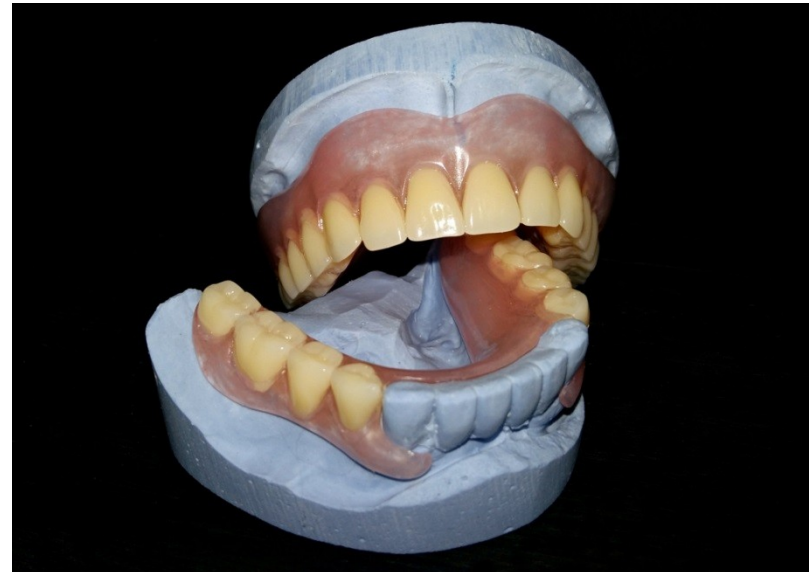- 1. при аллергической реакции на пластмассу и ее компоненты;**
- 2. при заболеваниях слизистой оболочки полости рта, если их невозможно терапевтически купировать;**
- 3. у больных шизофренией, эпилепсией, алкоголизмом;**
- 4. у людей, трудовая деятельность которых связана с определенной профессией (лектор, диктор, певец, военнослужащий и др.).**

Побочное воздействие ЧСПП выражается в передаче жевательного давления на ткани протезного ложа, являющегося неадекватным раздражителем для слизистой оболочки и обуславливающим:

- нарушение кровообращения и атрофию тканей со стороны слизистой и альвеолярного отростка;
- воспалительные изменения слизистой оболочки, отслойку дёсен с оральной стороны (особенно передних зубов) и при этом — образование патологических карманов;
- развитие пришеечного кариеса зубов, прилегающих к ним;
- нарушение вкусовой, тактильной, температурной чувствительности, процесса самоочищения слизистой, повышения ее гиперестезии;
- изменения (особенно в первое время) речи, дикции;
- травмирование кламмерами ЧСПП опорных зубов, что приводит к функциональной перегрузке периодонта, к их расшатыванию;
- необходимость дополнительного ухода и навыков пользования ими;
- невысокую прочность и функциональность — жевательная эффективность 35–45%.

Положительные качества ЧСПП:

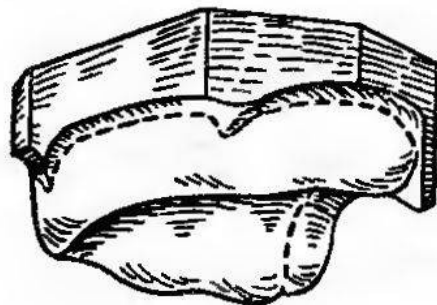
- Способность восстанавливать любой дефект в зубном ряду.
- Не вызывает необходимость препарирования зубов при протезировании.
- Эстетичность.
- Простота, доступность изготовления, невысокая стоимость.
- Относительная гигиеничность.



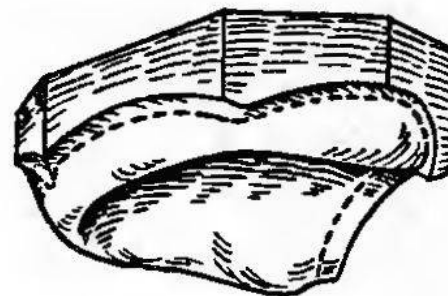
Границы базиса частичного съёмного пластиночного протеза

- **Границы наложения базиса протеза** отмечает врач на рабочей гипсовой модели. При этом он должен учесть число сохранившихся зубов, особенности их расположения на челюсти, состояние зубов-антагонистов, меру давления последних на протез во время акта жевания, а также степень атрофии альвеолярного отростка, выраженности свода твердого нёба и турса, податливости слизистой оболочки ложа протеза, ее подвижности, порог болевой чувствительности, характер профессиональной деятельности пациента. На основании этих данных врач выбирает метод фиксации протеза.


- В области отсутствующих зубов на щёчной и губной сторонах граница базиса протеза, огибая подвижные уздечки и тяжи слизистой оболочки преддверия рта, располагается на 1–2мм от



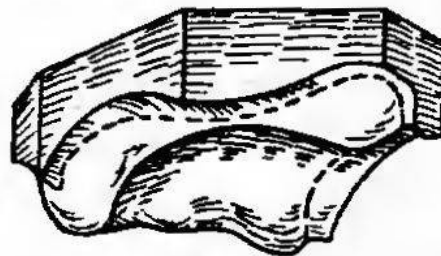
a



б

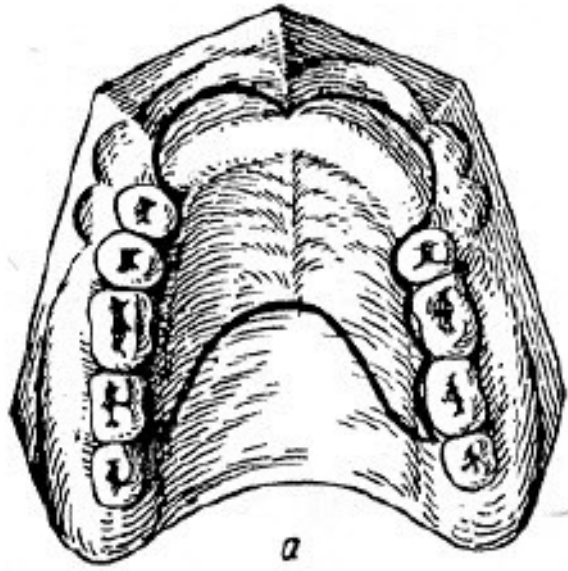


в

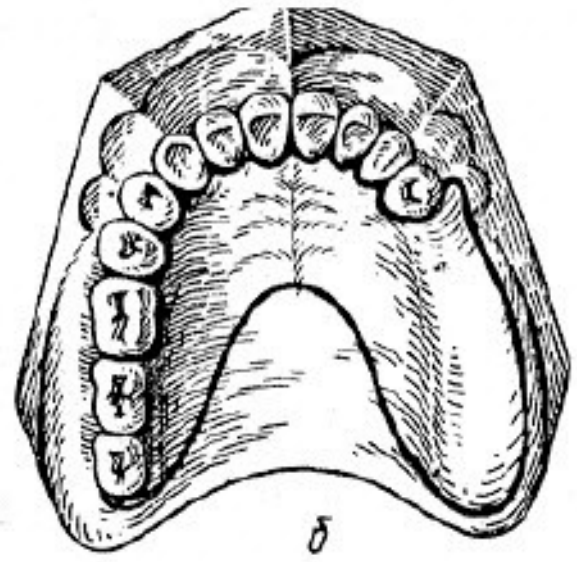


г

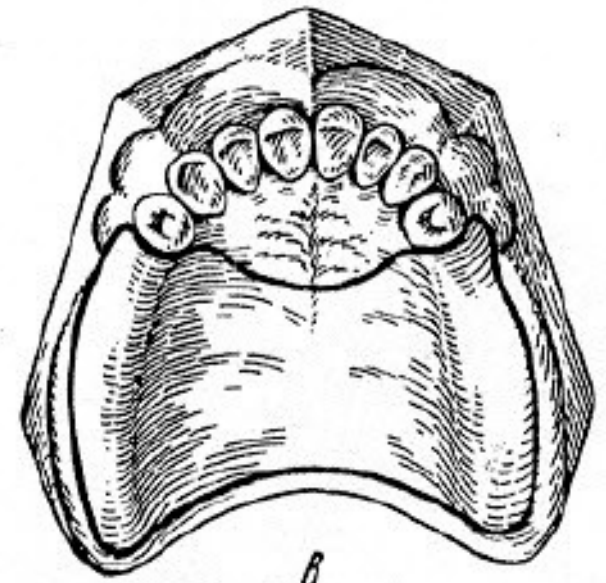
- Зубы, сохранившиеся на нижней челюсти, как премоляры и моляры на верхней челюсти, перекрываются базисом протеза почти до окклюзионной поверхности, не менее чем на $2/3$ высоты коронки. Причем, резцы и клыки на верхней челюсти перекрываются лишь на $1/3$, до зубных бугорков, что обуславливается видом прикуса и размером резцового перекрытия (при этом не должен нарушаться режуще-бугорковый контакт с зубами на нижней челюсти).



a

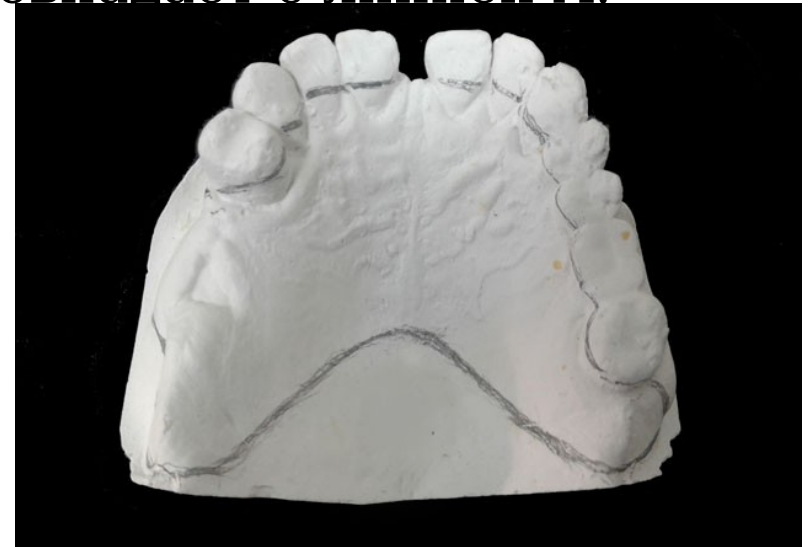

δ

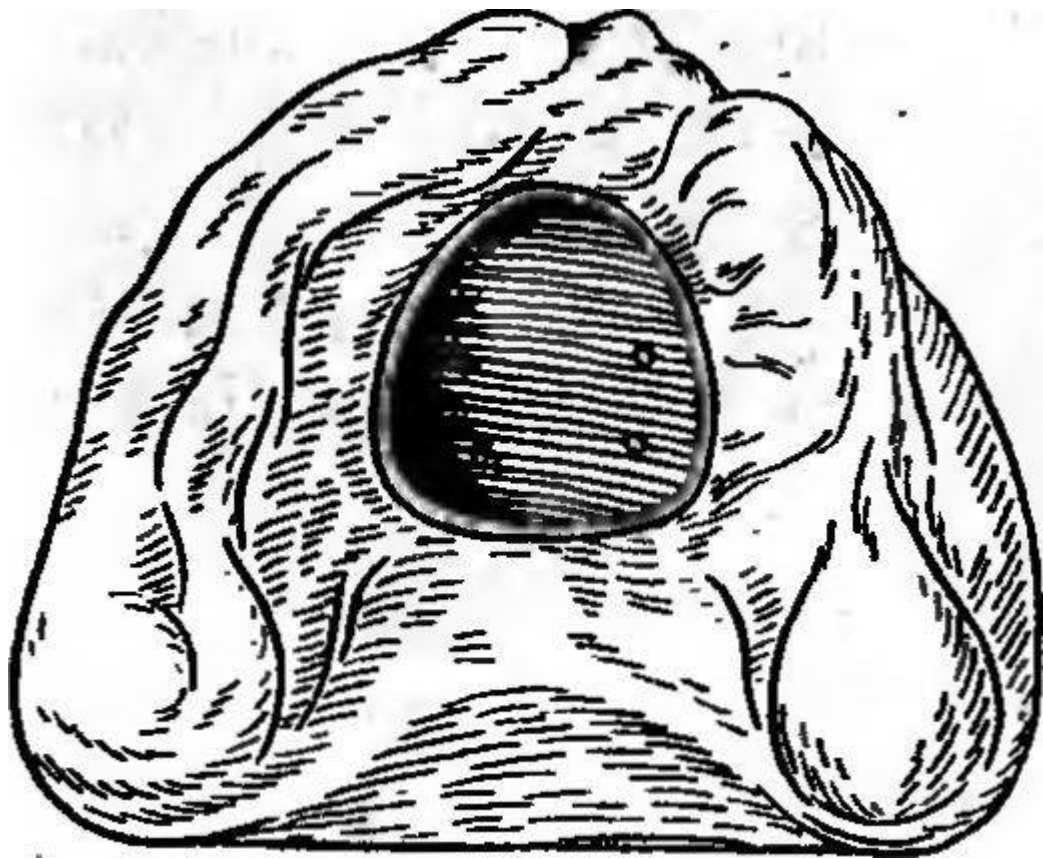


β

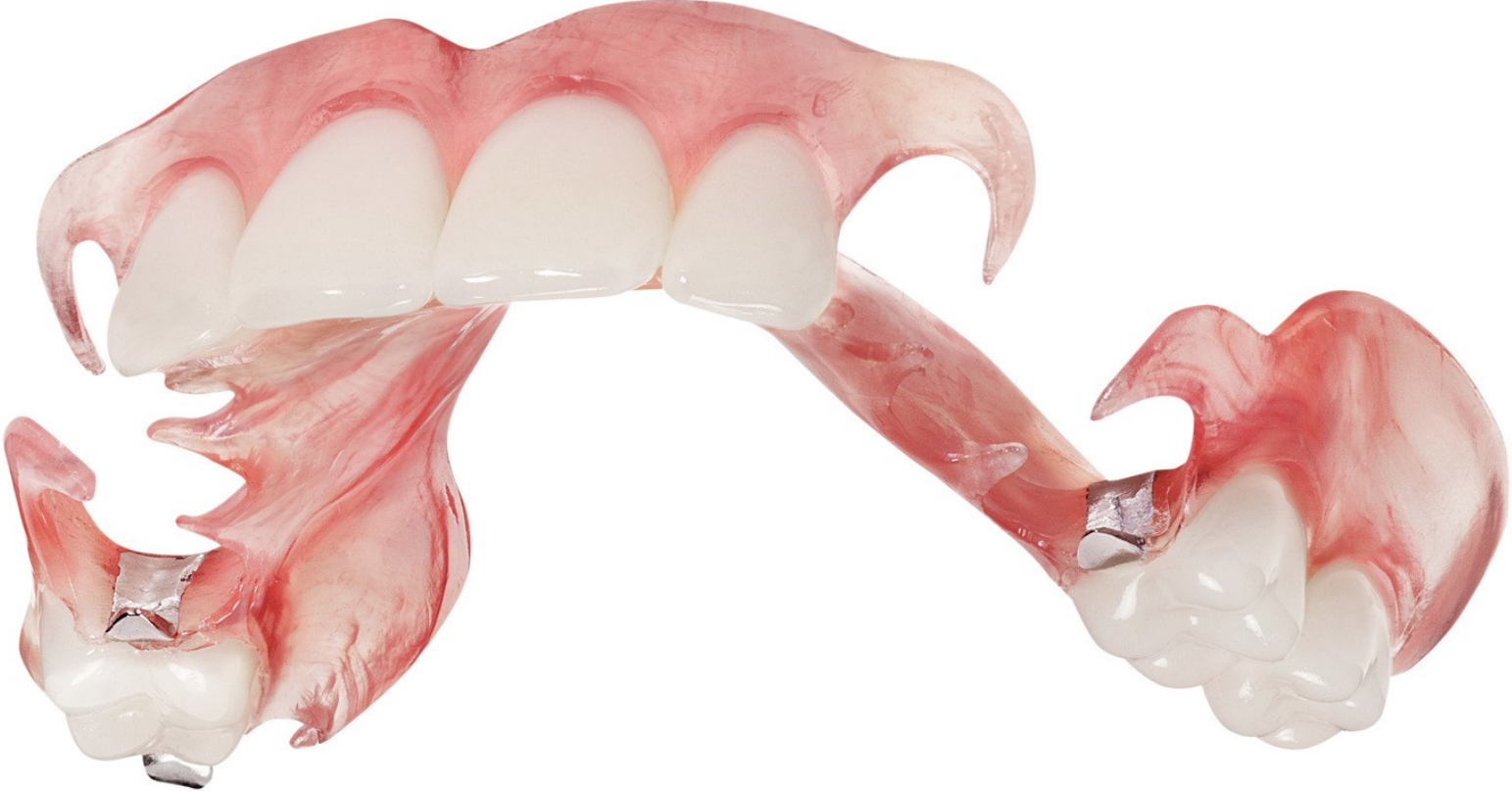- На верхней челюсти базис протеза охватывает альвеолярные бугры, что обеспечивает устойчивость протеза, а дистальная граница его базиса не доходит до линии А на 1-2мм
- **Линия А — участок перехода слизистой оболочки с твёрдого нёба на мягкое.** При произнесении звука «а» мягкое нёбо приподнимается, благодаря чему чётко обрисовывается переход неподвижной слизистой оболочки в подвижную. На этой линии располагаются слепые ямки. При минимальном количестве зубов на челюсти дистальная граница базиса удлиняется и совпадает с линией А.



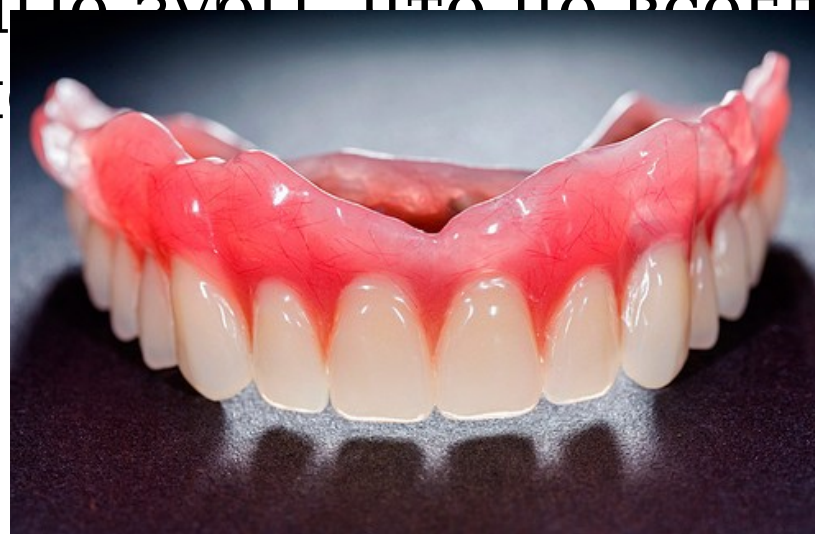- **При наличии торуса** его перекрывают базисом, предварительно изолировав на гипсовой модели челюсти оловянной или другой фольгой. В таких случаях на нёбной поверхности базиса образуется выемка. При наличии большого количества сохранившихся зубов торус можно обойти, не покрывая его базисом. Изменение площади и формы базиса допускается при дефектах I, II, III классов по Кеннеди. При повышенном рвотном рефлексе границу базиса оканчивают в передней трети или на середине твёрдого нёба. По профессиональным показаниям (лекторы, артисты и др.), а также при повышенной болевой чувствительности области резцового сосочка и *rugae palatini* площадь базиса целесообразно уменьшить в переднем отделе.



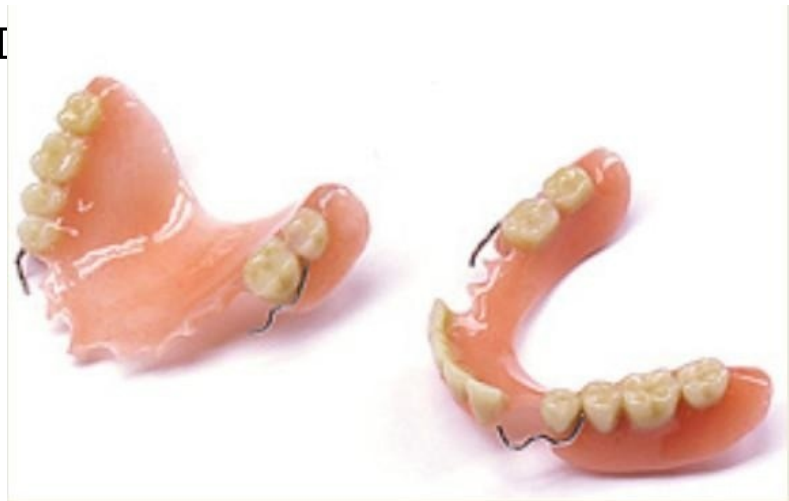- При отсутствии передних зубов и наличии боковых базис можно уменьшить за счет его дистально расположенной части. Границы протеза в переднем отделе беззубого альвеолярного отростка верхней челюсти несколько видоизменяются в зависимости от степени выраженности альвеолярного гребня и длины верхней губы. При короткой верхней губе во время улыбки обнажается часть альвеолярного отростка. Если он покрыт искусственной десной, то возникает серьезный эстетический недостаток. Поэтому при короткой губе и хорошо развитом альвеолярном отростке передние зубы ставят на приточке.



- При длинной губе и выраженной атрофии альвеолярного отростка передние зубы ставят на искусственной десне. В этом случае при улыбке десна прикрывается губой. При сильной атрофии альвеолярного отростка нельзя ставить зубы на приточке, поэтому во избежание обнажения десны при улыбке, приходится использовать длинные зубы, что не всегда соответствует форм

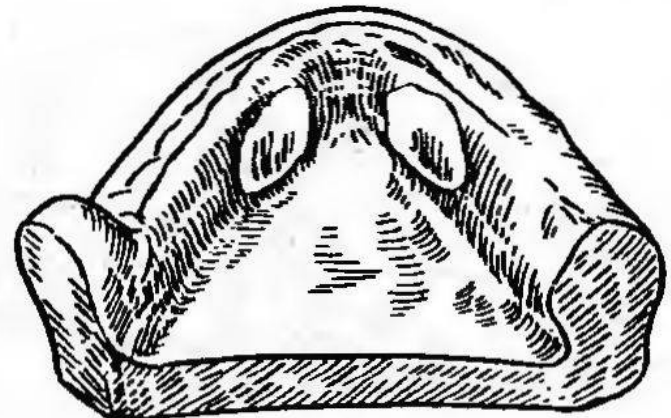


- **На нижней челюсти** с язычной стороны границы протеза идут по переходной складке, огибая уздечку языка, причем, в отличие от верхней челюсти, базис протеза покрывает все оставшиеся зубы на $2/3$ высоты коронок. Это исключает возможность оседания протеза и предупреждает возникновение травмирования слизистой оболочки. При концевых дефектах базис перекрывает слизистые бугорки нижней челюсти полностью, если они плотные, либо наполовину, если они подвижные (тем самым увеличиваются границы и подлежащие ткани).



на

- С язычной стороны альвеолярной части в области премоляров бывают костные выступы (экзостозы). Их изолируют на гипсовой модели оловянной фольгой, как и торус на нёбе. При этом граница базиса обязательно должна пройти ниже костных выступов и полностью покрыть экзостозы. Края протеза должны быть закругленными и не менее 2 мм в толщину. Истонченные края, постепенно сливающиеся с поверхностью слизистой оболочки, создаются на нёбе и в дистальном отделе нижнего протеза с :

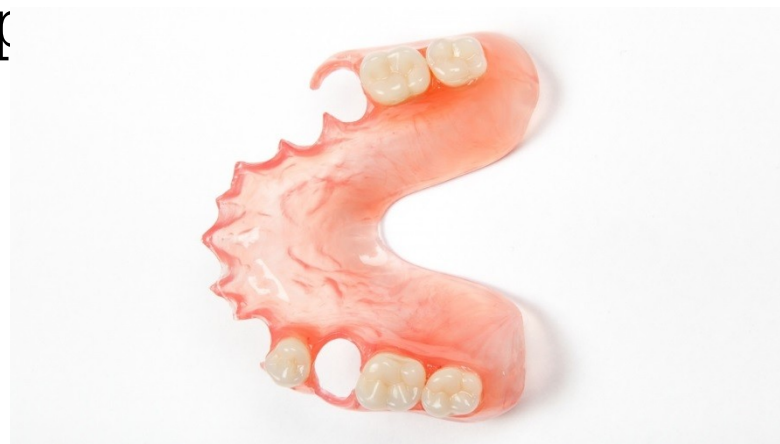

Во время акта жевания на протез действуют горизонтальная и вертикальная нагрузки (возникает во время акта жевания и передается ЧСПП нефизиологическим путём).

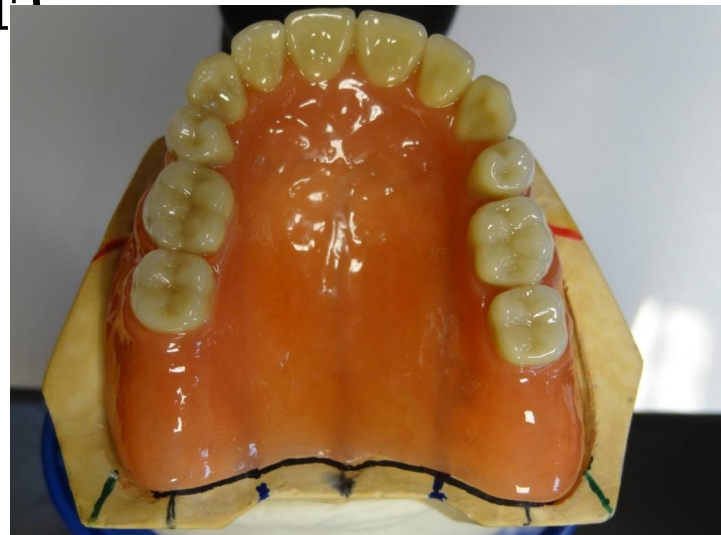Для уменьшения побочного действия протезов можно:

- Увеличить его базис (меньшее давление падает на каждый квадратный миллиметр подлежащих тканей);
- Уменьшить ширину и количество жевательных зубов (для формирования пищевого комка увеличивается количество жевательных движений, что особенно важно при выраженной атрофии альвеолярных отростков, при подвижности слизистой оболочки и низком пороге болевой чувствительности);
- Использовать в ЧСПП опорно-удерживающие кламмеры при наличии зубов с хорошо сохранившимся периодонтом

- Съёмный протез в блоке с естественными зубами с помощью базиса и кламмеров обеспечивает стабилизацию периодонта зубного ряда и при этом мобилизует его резервы, а также способствует достижению силового уравнивания между зубными рядами в случае их диссоциации. Блокированные группы зубов дополнительно разгружаются базисом, имеющим опору на альвеолярном отростке, на теле челюсти и нёбе, и таким образом получают горизонтальную разг



- Итак, определяя величину базиса и места, где его можно сократить, всегда следует придерживаться медицинских позиций, т. е. учитывать не только степень возможности фиксации базиса (технический аспект), но и индивидуальную специфику клиники полости рта, а также психофизиологические особенности конкретного пациента (биологический аспект)



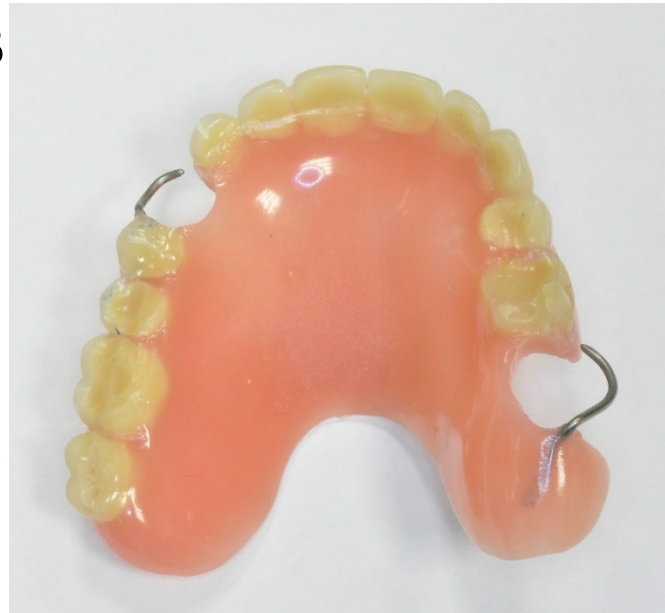Фиксация протезов в полости рта

Фиксация съемных протезов на челюстях — сложная биомеханическая процедура, выполняемая для предотвращения:

- смещения протезов в вертикальном и горизонтальном направлениях даже при самых неблагоприятных для их ретенции анатомических условиях;
- вредного механического (побочного) воздействия протезов на опорные зубы и подлежащие ткани протезного ложа, (путём перераспределения его во время выполнения своей функции), для прочной стабилизации протеза.

- **Фиксация ЧСПП основывается** на явлениях взаимной адгезии базиса протеза и слизистой полости рта, а также анатомической ретенции, обусловленной естественными анатомическими образованиями, которые благодаря соответствующей форме и положению могут ограничивать свободу движений протеза во время разговора, принятия пищи. К примеру, хорошо сохранившиеся альвеолярные гребни верхней и нижней челюстей, высокий свод твердого нёба препятствуют горизонтальным движениям протеза, ослабляющим силу его адгезии, а альвеолярные бугры верхней челюсти мешают скольжению его вперед.

- Однако это не решает всей проблемы фиксации протеза, хотя бы потому, что силы его адгезии при небольшом базисе ничтожно малы, а анатомические условия могут быть неблагоприятными, но при этом они могут служить подспорьем в системе крепления протез учитывать.



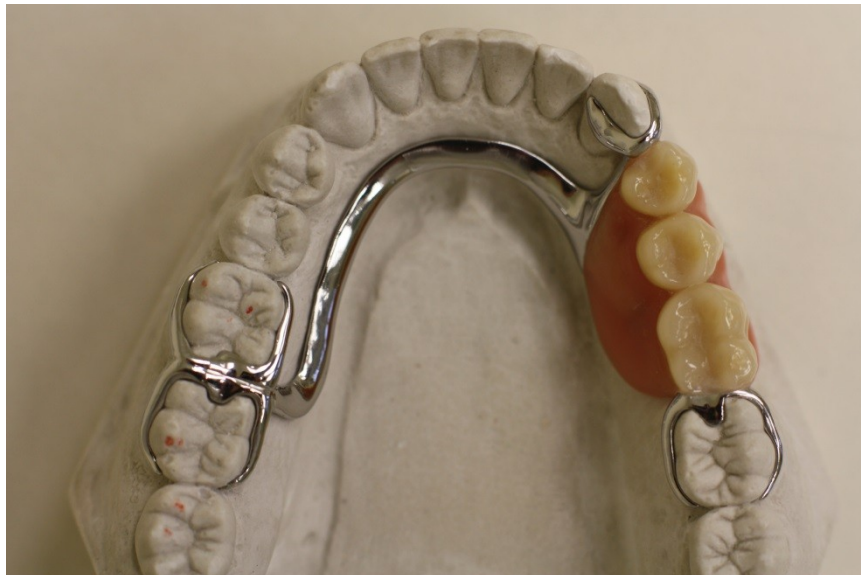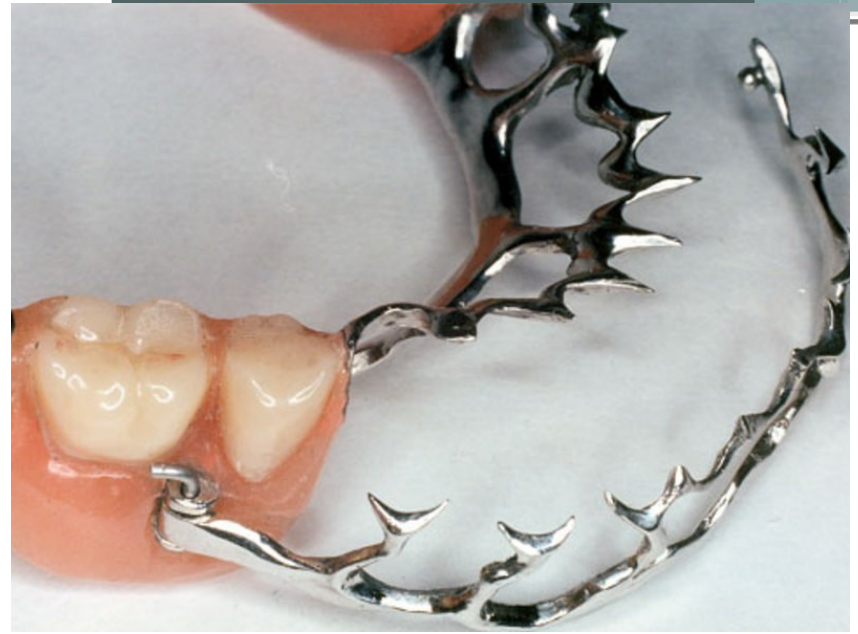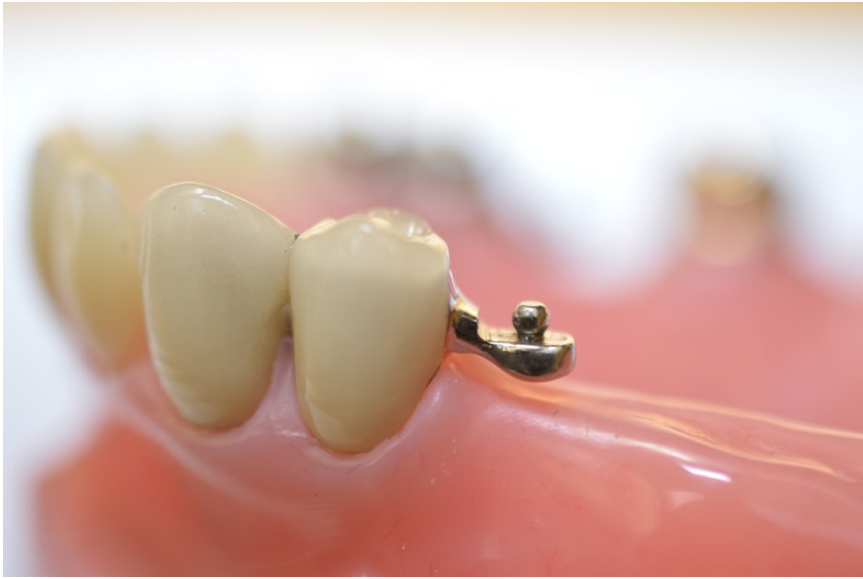Всё разнообразие фиксирующих элементов съёмных протезов можно разделить на четыре группы:

1. Кламмеры:

- удерживающие;
- опорно-удерживающие — гнутые, литые.

2. Аттачмены (замки и шарниры):

- внутридентальные;
- экстрадентальные;
- нерегулируемые замки скольжения;
- активируемые фрикционные замки;
- шарниры;
- комбинированные замки-шарниры;
- кнопочные фиксаторы;
- -искроэрозионные поворотные фиксаторы.

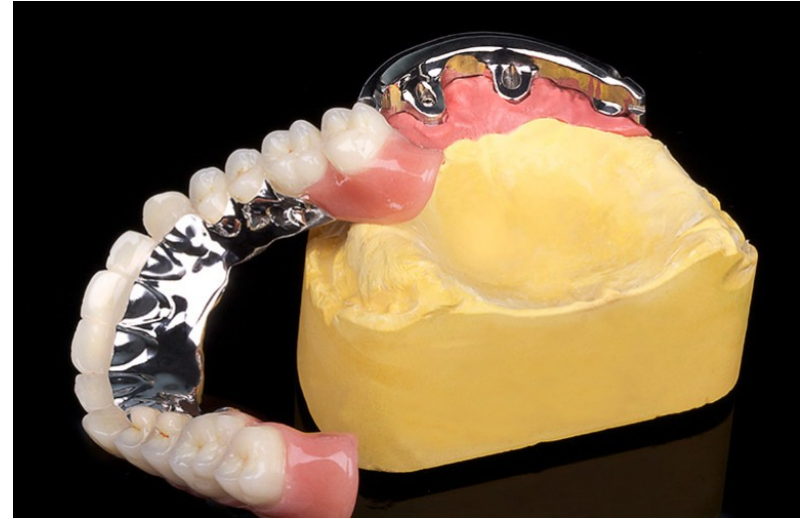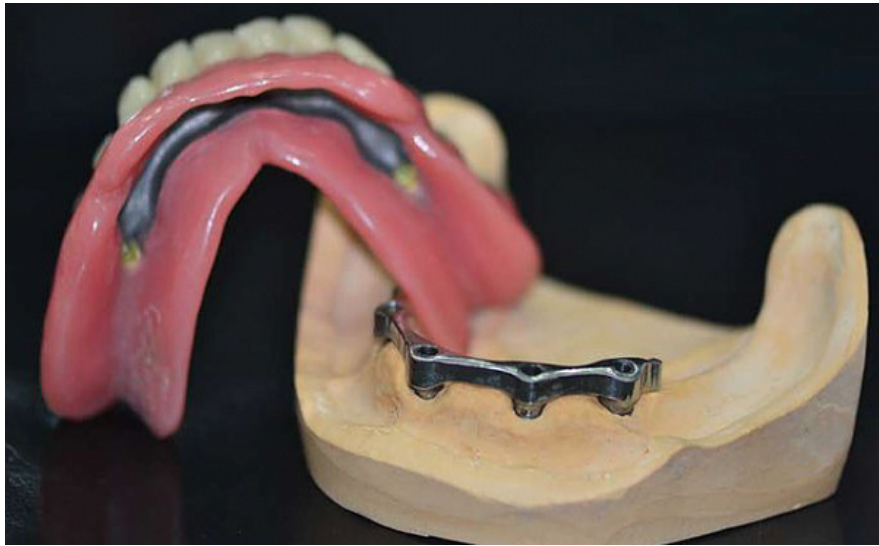


3.Телескопические системы:

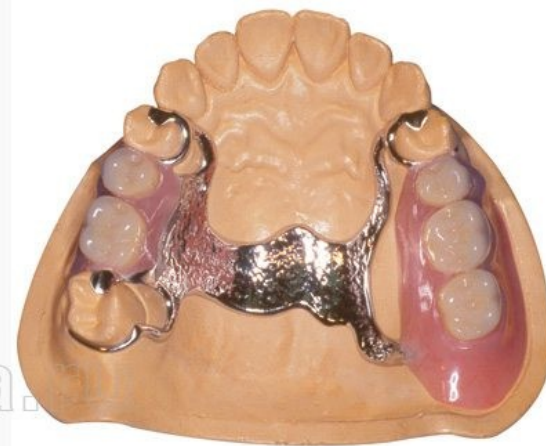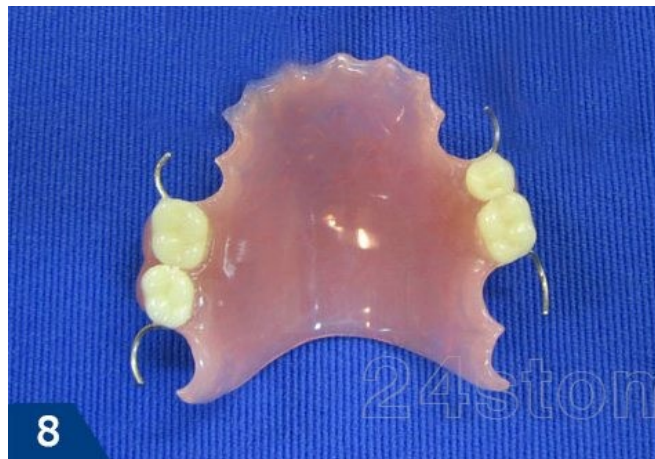- телескопические коронки;
- штанговые системы Румпеля-Шредера-Дольдера.

4.Магнитные фиксаторы:

- межчелюстные отталкивающие;
- внутрикорневые фиксаторы;
- подслизистые имплантаты.

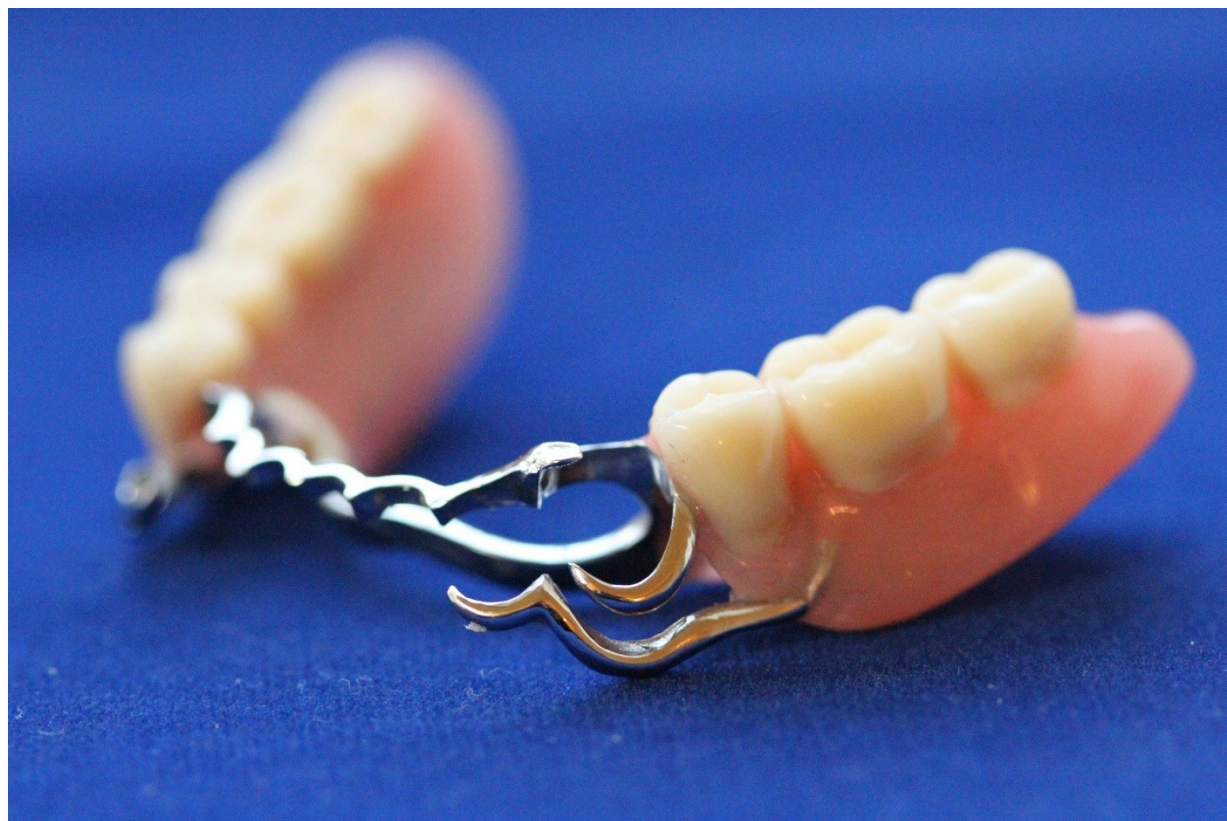

- **Удерживающие кламеры** предназначены исключительно для фиксации ЧСПП. Вертикальная жевательная нагрузка в съёмных протезах с такими кламмерами полностью передается через базис на подлежащую слизистую оболочку.
- **Опорно-удерживающие кламмеры** не только фиксируют протез, но и позволяют распределять жевательное давление между слизистой оболочкой протезного ложа и периодонтом опорных зубов. Такие кламмеры чаще используются при бюгельном протезировании.



В конструкции любого удерживающего металлического кламмера выделяют три основных элемента:

- Плечо
- Тело
- Отросток



- **Плечом кламмера** называется его пружинящая часть, которая охватывает коронку зуба и служит для удержания протеза в полости рта.
- **Тело** — часть кламмера, соединяющая плечо и его отросток. Располагают тело на контактной поверхности зуба чуть выше экватора (ближе к окклюзионной поверхности, несколько отступив от нее). Это придает кламмеру необходимую жёсткость. Следует иметь в виду, что чем длиннее тело кламмера, тем больше степень его пружинистости. Тело имеет петлеобразный изгиб, благодаря этому служит амортизатором при «работе» плеча. Тело всегда должно быть свободно от базисного материала. Из эстетических соображений тело кламмера на передних зубах опускают ближе к десневому краю.

- **Отросток** — часть кламмера, с помощью которого его укрепляют в базисе протеза. Располагают отросток вдоль беззубого альвеолярного гребня, под искусственными зубами, в толще пластмассы, отступив 1–1,5мм от поверхности, прилегающей к слизистой оболочке. Конец отростка расплющивают, чтобы предотвратить вращение последнего при пользовании протезом.
- **Металлические гнутые удерживающие кламмеры** готовят из проволоки диаметром от 0,6 до 1,2–1,5мм, обладающей определенной упругостью, которая тем меньше, чем толще проволока

Клинико-лабораторные этапы изготовления ЧСПП

Клинический	Лабораторный
<p>1. Обследование полости рта, снятие оттисков с верхней и нижней челюстей. Определение качества оттисков.</p>	<p>1. Отливка моделей гипсом и изготовление восковых базисов с окклюзионными валиками для фиксации центрального соотношения челюстей</p>
<p>2. Определение центральной окклюзии или центрального соотношения челюстей. Определение высоты нижнего отдела лица, фиксация его в положении центральной окклюзии. Очерчивание на модели границ протеза и его удерживающих элементов, а также мест, требующих дополнительной изоляции (торус, экзостозы)</p>	<p>2. Фиксация гипсовых моделей в окклюдаторе в соответствии с определенной центральной окклюзией; изоляция торуса и экзостозов соответственно границам, определенным врачом; изготовление кламмеров и других приспособлений для укрепления протеза, постановка искусственных зубов на восковом базисе</p>
<p>3. Проверка конструкции протеза на модели и в полости рта пациента после предварительной медикаментозной обработки</p>	<p>3. Окончательная моделировка базиса протеза, загипсовка последнего в кювету, замена воска пластмассой, полимеризация, шлифовка и полировка протеза. Сдача готового протеза.</p>
<p>4. Припасовка и наложение ЧСПП. Проверка качества готового протеза и накладывание его на протезное ложе соответствующей челюсти больного. При необходимости — коррекция протеза. Наставления пациенту по поводу пользования и ухода за протезом</p>	<p></p>

Литература:

1. «Ортопедическая стоматология». Под ред. И.Ю. Лебедеенко, Э.С.Каливграджияна.«ГЭОТАР – Медиа»,2011, 640 с.
2. «Ортопедическая стоматология: Под ред В.Н.Копейкина, М.З.Миргазизова.-2-е изд.доп.- М.:Медицина,2006.-621с.
3. «Руководство по ортопедической стоматологии.» под редакцией В.Н. Копейкина.- М.:Триада-Х, 2006.-495с.
4. Трезубов, В.Н. Ортопедическая стоматология. Прикладное материаловедение: В.Н. Трезубов, Л.М. Мишнёв, Е.Н. Жулёв. М.: МЕДпресс-информ, 2008
5. Рук-во по орторпед.стоматологии. Протезир.при полном отсутствии зубов : под ред.И.Ю.Лебедеенко, Э.С.Каливриджияна. М. : МИА, 2005
6. Воронов А.П. Ортопедич.лечение больных с полным отсутствием зубов : М. : МЕДпресс-информ, 2006
7. Миронова, М.Л.Съемные протезы: ГЭОТАР-Медиа, 2009

Благодарю за внимание.