

Федеральное государственное образовательное учреждение  
высшего образования «Красноярский государственный медицинский  
университет имени профессора В.Ф. Войно-Ясенецкого»  
Министерства здравоохранения Российской Федерации

Кафедра лучевой диагностики ИПО

## **РЕНТГЕНОЛОГИЯ**

Сборник ситуационных задач с эталонами ответов для  
ординаторов, обучающихся по специальности  
31.08.09 Рентгенология

Красноярск  
2018

Составители: канд. мед. наук, доц. Тяжелникова З.М; канд. мед. наук, доц.  
Е.Ю. Евдокимова

Рецензенты: зав. каф. кардиологии, функциональной и клинической лабораторной диагностики ИПО ФГБОУ ВО КрасГМУ им. проф. В.Ф. Войно-Ясенецкого, д-р мед. наук, проф. Г. В. Матюшин; зав. каф. внутренних болезней № 2 ФГБОУ ВО КрасГМУ им. проф. В.Ф. Войно-Ясенецкого, д-р мед. наук, проф. И. В. Демко

**Рентгенология** : сб. ситуац. задач с эталонами ответов для К21 ординаторов, обучающихся по специальности 31.08.09 Рентгенология /З.М. Тяжелникова, Е.Ю. Евдокимова. – Красноярск : тип. КрасГМУ, 2018. – 51 с.

Ситуационные задачи с эталонами ответов полностью соответствуют требованиям федерального государственного образовательного стандарта высшего образования (2014) по специальности 31.08.09 Рентгенология; адаптированы к образовательным технологиям с учетом специфики обучения по специальности 31.08.09 Рентгенология.

Утверждено к печати ЦКМС КрасГМУ (Протокол № 6 от «25» июня 2018).

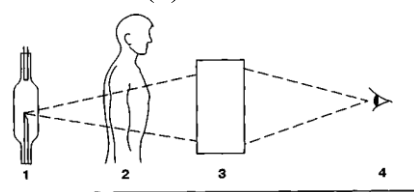
№	Оценочные средства	Эталон ответа	Уровень применения	Код формируемой компетенции
<b>1</b>	<b>Организация рентгенологической службы в системе здравоохранения РФ</b>			
1	<p>В поликлинику противотуберкулезного диспансера поступил запрос о выдаче рентгенологического архива пациента П., который наблюдался в данном диспансере в течение последних 15 лет.</p> <p>Вопросы:</p> <ol style="list-style-type: none"> <li>1. Каким документом регламентируются правила ведения рентгенологического архива?</li> <li>2. Какой установлен срок хранения рентгенограмм для пациентов, страдающих туберкулезом?</li> <li>3. Как поступают с рентгенограммами после истечения срока хранения?</li> <li>4. В каком медицинском документе возможно найти проводимые рентгенологические исследования?</li> <li>5. Сколько должен храниться такой документ?</li> </ol>	<ol style="list-style-type: none"> <li>1. Приказ Минздрава РФ от 2 августа 1991 г. N 132 "О совершенствовании службы лучевой диагностики".</li> <li>2. 10 лет.</li> <li>3. По истечении срока хранения рентгенограммы списываются и сдаются как серебрясодержащие отходы.</li> <li>4. Журнал учета рентгеновских исследований.</li> <li>5. Журнал учета рентгеновских исследований хранится в архиве 25 лет.</li> </ol>	ТК ГИА	УК-3, ПК-4
2	<p>В поликлинику онкологического диспансера поступил запрос о выдаче рентгенологического архива пациента А., который наблюдался в данном диспансере в течение последних 5 лет.</p> <p>Вопросы:</p> <ol style="list-style-type: none"> <li>1. Каким документом регламентируются правила ведения рентгенологического архива?</li> <li>2. Какой установлен срок хранения рентгенограмм для пациентов, страдающих онкологическими заболеваниями?</li> <li>3. Возможно ли выдать рентгенологический архив по просьбе пациента?</li> <li>4. В каком медицинском документе возможно найти проводимые рентгенологические</li> </ol>	<ol style="list-style-type: none"> <li>1. Приказ Минздрава РФ от 2 августа 1991 г. N 132 "О совершенствовании службы лучевой диагностики".</li> <li>2. 10 лет.</li> <li>3. Выдача материалов для использования вне данного учреждения производится по запросу государственного учреждения. Если снимки сдела-</li> </ol>	ТК ГИА	УК-3, ПК-7

	<p>исследования?</p> <p>5. Сколько должен храниться такой документ?</p>	<p>ны платно, то выдаются без всяких условий.</p> <p>4. Журнал учета рентгеновских исследований.</p> <p>5. Журнал учета рентгеновских исследований хранится в архиве 25 лет.</p>		
3	<p>Пациент К., 67 лет, отмечает жалобы на парестезии, повышенную термическую чувствительность кожи рук.</p> <p>При обследовании выявлено, что рисунок эпидермальных борозд нивелирован, тургор кожи рук снижен, кожа сухая, грубая, отмечается диспигментоз, телеангиэктазии, гиперкератоз, ногти бурого цвета, искривлены, хрупкие и ломкие. Пациент указал, что 37 лет проработал врачом-рентгенологом, но зачастую пренебрегал требованиями защиты.</p> <p>Вопросы:</p> <ol style="list-style-type: none"> <li>1. Какое заболевание можно заподозрить у пациента?</li> <li>2. Какова эффективная доза облучения для персонала группы А?</li> <li>3. Способы защиты от ионизирующего излучения.</li> <li>4. Перечислите индивидуальные средства противорадиационной защиты?</li> <li>5. Что относится к передвижным средствам радиационной защиты?</li> </ol>	<ol style="list-style-type: none"> <li>1. Лучевой дерматит.</li> <li>2. 20 мЗв в год в среднем за любые последовательные 5 лет, но не более 50 мЗв в год.</li> <li>3. Различают три возможных способа защиты – временем, расстоянием и экранировкой..</li> <li>4. -шапочка защитная, очки защитные, воротник защитный, накидка защитная, пелерина, фартук защитный односторонний тяжелый и легкий, фартук защитный двусторонний, фартук защитный стоматологический, жилет защитный,</li> </ol>	ТК ГИА	УК-2, ПК-3

4	<p>Пациент М., 39 лет, обратилась в медицинское учреждение для того, чтобы убедиться, что не превысила допустимую эффективную дозу за год и может себе позволить пройти очередное рентгенологическое обследование. Известно, что за предыдущий год пациентке проводилось: флюорография, рентгенография зуба (3 раза), маммография (2 раза), рентгенография поясничного отдела позвоночника, ортопантомограмма, денситометрия.</p> <p>Вопросы:</p> <ol style="list-style-type: none"> <li>1. Каков предел эффективной дозы для населения за год?</li> <li>2. В каком документе должны</li> </ol>	<p>передник для защиты гонад и костей таза, юбка защитная (тяжелая и легкая), перчатки защитные, защитные пластины (в виде наборов различной формы), средства защиты мужских и женских гонад</p> <ol style="list-style-type: none"> <li>5. большая защитная ширма персонала, малая защитная ширма персонала, малая защитная ширма пациента, экран защитный поворотный, защитная штора.</li> </ol>	ТК ГИА	УК-3, ПК-3
---	---	---	--------	------------

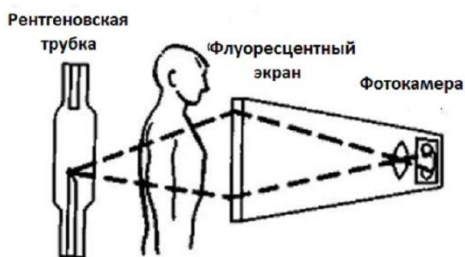
	<p>быть указаны индивидуальные эффективные дозы проводимых рентгенологических исследований для пациента?</p> <p>3. Способы защиты от ионизирующего излучения.</p> <p>4. Перечислите индивидуальные средства противорадиационной защиты?</p> <p>5. Что относится к передвижным средствам радиационной защиты?</p>	<p>3. Различают три возможных способа защиты – временем, расстоянием и экранировкой..</p> <p>4. -шапочка защитная, очки защитные, воротник защитный, накидка защитная, пелерина, фартук защитный односторонний тяжелый и легкий, фартук защитный двусторонний, фартук защитный стоматологический, жилет защитный, передник для защиты гонад и костей таза, юбка защитная (тяжелая и легкая), перчатки защитные, защитные пластины (в виде наборов различной формы), средства защиты мужских и женских гонад</p> <p>5. большая защитная ширма персонала, малая защитная ширма персонала, малая защитная ширма па-</p>		
--	--	--	--	--

5	<p>В поликлинику противотуберкулезного диспансера поступил запрос о выдаче рентгенологического архива пациента П., который наблюдался в данном диспансере в течение последних 15 лет.</p> <p>Вопросы:</p> <ol style="list-style-type: none"> <li>1. Каким документом регламентируются правила ведения рентгенологического архива?</li> <li>2. Какой установлен срок хранения рентгенограмм с признаками патологии?</li> <li>3. Как поступают с рентгенограммами после истечения срока хранения?</li> <li>4. В каком медицинском документе возможно найти проводимые рентгенологические исследования?</li> <li>5. Сколько должен храниться такой документ?</li> </ol>	<p>циента, экран защитный поворотный, защитная штора.</p> <ol style="list-style-type: none"> <li>1. Приказ Минздрава РФ от 2 августа 1991 г. N 132 "О совершенствовании службы лучевой диагностики".</li> <li>2. Срок хранения рентгеновских снимков определен два года при отсутствии патологии и 5 лет для снимков, отражающих патологические изменения (кроме онкологии и туберкулеза). Такие же сроки устанавливаются и для хранения цифровых рентгенограмм.</li> <li>3. По истечении срока хранения рентгенограммы списываются и сдаются как серебрясодержащие отходы.</li> <li>4. Журнал учета рентгеновских исследований.</li> </ol>	ТК ГИА	УК-1, ПК-3
---	--	---	--------	------------

		5. Журнал учета рентгеновских исследований хранится в архиве 25 лет.		
<b>2</b>	<b>Общие вопросы рентгенологии</b>			
1	<p>Как видно из рисунка, рентгеновская диагностическая система состоит из рентгеновского излучателя (1), объекта исследования (2), детектора излучения и преобразователя изображения (3) и специалиста, выполняющего исследование (4).</p>  <p>Вопросы:</p> <ol style="list-style-type: none"> <li>1. Схема, какой рентгенологической методики представлена на рисунке?</li> <li>2. В чем ее преимущество перед другими рентгенологическими методами исследования?</li> <li>3. С помощью чего можно снизить влияние рассеянного излучения?</li> <li>4. Где лежит область рентгеновского излучения?</li> <li>5. Какое свойство рентгеновского излучения является определяющим в его биологическом действии?</li> </ol>	<ol style="list-style-type: none"> <li>1. Рентгеноскопия.</li> <li>2. Методика позволяет оценивать функцию органа или системы в реальном времени. Является неотъемлемой частью проведения бронхографии, плевральной, трансторакальной пункции.</li> <li>3. Отрицательное влияние рассеянного излучения можно снизить при помощи тубуса и отсеивающей решетки.</li> <li>4. Область рентгеновского излучения лежит между ультрафиолетовым излучением и гамма излучением.</li> <li>5. Способность к ионизации атомов.</li> </ol>	ТК ГИА	УК-3, ПК-9
2	<p>Как видно из рисунка, рентгеновская диагностическая система состоит из рентгеновского излучателя, объекта исследования, флуоресцентного экрана, объек-</p>	<ol style="list-style-type: none"> <li>1. Флюорография.</li> <li>2. Метод скринингового исследования</li> </ol>	ТК ГИА	УК-3, ПК-8



тива фотокамеры и флюорографической пленки.



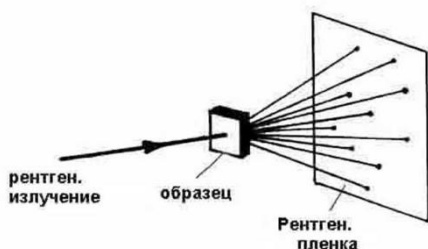
Вопросы:

1. Схема, какой рентгенологической методики представлена на рисунке?
2. В чем ее преимущество перед другими рентгенологическими методами исследования?
3. С помощью чего можно снизить влияние рассеянного излучения?
4. Где лежит область рентгеновского излучения?
5. Какое свойство рентгеновского излучения является определяющим в его биологическом действии?

позволяет обследовать большие группы населения с целью ранней диагностики заболеваний бронхолегочной системы.

3. Отрицательное влияние рассеянного излучения можно снизить при помощи тубуса и отсеивающей решетки.
4. Область рентгеновского излучения лежит между ультрафиолетовым излучением и гамма излучением.
5. Способность к ионизации атомов.

- 3 На представленной схеме рентгеновская диагностическая система, которая состоит из рентгеновского излучателя, объекта исследования и рентгеновской пленки.



Вопросы:

1. Схема, какой рентгенологической методики представлена на рисунке?
2. В чем ее преимущество перед другими рентгенологическими

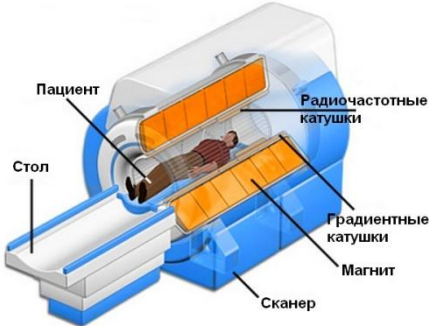
1. Рентгенография.
2. Метод скринингового исследования позволяет обследовать большие группы населения с целью ранней диагностики заболеваний бронхолегочной системы.
3. Отрицательное влияние рассеянного излучения можно снизить

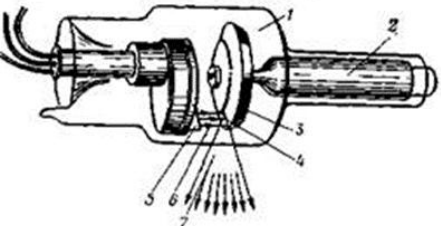
ТК ГИА

УК-2, ПК-4

4	<p>ми методами исследования?</p> <ol style="list-style-type: none"> <li>3. С помощью чего можно снизить влияние рассеянного излучения?</li> <li>4. Где лежит область рентгеновского излучения?</li> <li>5. Какое свойство рентгеновского излучения является определяющим в его биологическом действии?</li> </ol> <p>Пациентка Е. 77 лет, из хирургического отделения, направлена на флюорографию органов грудной полости. Пациентка, в довольно "тяжелом состоянии", ранее предъявляла жалобы (со слов дочери) на боли в животе в течение недели. По результатам ФЛГ подозревается перфорация поло-го органа.</p> <p>Вопросы:</p> <ol style="list-style-type: none"> <li>1. Возможно ли рентгенологическое исследование органов брюшной полости с применением контраста?</li> <li>2. Какие виды контрастных веществ существуют?</li> <li>3. Дайте определение рентгеноконтрастным веществам.</li> <li>4. Основные требования ко всем контрастным веществам.</li> <li>5. Кто утверждает использование контрастных веществ в медицинской практике?</li> </ol>	<p>при помощи тубуса и отсеивающей решетки.</p> <ol style="list-style-type: none"> <li>4. Область рентгеновского излучения лежит между ультрафиолетовым излучением и гамма излучением.</li> <li>5. Способность к ионизации атомов.</li> </ol> <ol style="list-style-type: none"> <li>1. Да.</li> <li>2. К негативным контрастным веществам относятся газы (воздух, кислород, закись азота, углекислый газ), на фоне которых исследуемые органы представляются более плотными.</li> </ol> <p>К позитивным контрастным веществам относятся масляные и водорастворимые йодистые соединения (порядковый номер йода 53), сернокислый барий и другие высокоатомные соединения, а также зонды и катетеры, сильно поглощающие рентгеновское излучение.</p>	ТК ГИА	УК-2, ПК-8
---	--	--	--------	------------

		<p>3. Рентгеноконтрастные вещества – это вещества, используемые для визуализации плохо видимых при обычном рентгенологическом исследовании органов и полостей тела. Эффект действия этих веществ основан на значительном изменении поглощения рентгеновского излучения биосредами или полостями, содержащими введенное вещество..</p> <p>4. Безвредность, изотоничность, легкое и полное выведение из организма в неизменном виде, способность в необходимых случаях избирательно (селективно) накапливаться и выделяться определенными органами и системами (желчный пузырь, мочевыводящая система), относительная простота изготовления, хранения и приме-</p>		
--	--	--	--	--

	<p>5. На представленной схеме диагностическая система.</p>  <p>Вопросы:</p> <ol style="list-style-type: none"> <li>1. Схема, какой методики представлена на рисунке?</li> <li>2. В чем ее преимущество перед другими лучевыми методами исследования?</li> <li>3. Недостатки метода.</li> <li>4. Где лежит область рентгеновского излучения?</li> <li>5. Какое свойство рентгеновского излучения является определяющим в его биологическом действии?</li> </ol>	<p>нения.</p> <ol style="list-style-type: none"> <li>5. В медицинской практике разрешается использовать контрастные вещества, утвержденные Фармакологическим комитетом Министерства здравоохранения РФ и снабженные соответствующими инструктивными и методическими указаниями по их применению.</li> </ol> <ol style="list-style-type: none"> <li>1. Магнитно-резонансная томография.</li> <li>2. безвредность процедуры, так как пациент не подвергается никакому рентгеновскому или радиоактивному излучению. Получение конечного изображения в трехмерном формате, что позволяет хорошо рассмотреть состояние органов и тканей, а также увидеть самые маленькие новообразования, если таковые имеются у человека.</li> </ol>	<p>ТК ГИА</p>	<p>УК-1, ПК-8</p>
--	---	--	---------------	-------------------

		<p>Результат можно получить, как на диске, на цифровом накопителе, так и в печатном виде. Нет никакого искаженного изображения. Различение на снимках мягких тканей, что позволяет отличить один слой от другого. Неинвазивность метода.</p> <p>3. Высокая стоимость, продолжительность исследования, индивидуальные противопоказания к применению МРТ.</p> <p>4. Область рентгеновского излучения лежит между ультрафиолетовым излучением и гамма излучением.</p> <p>5. Способность к ионизации атомов.</p>		
3	<b>Физико-технические разделы рентгенологии и других методов лучевой диагностики</b>			
1	 <p>Схема элементов рентгеновской</p>	<p>1. 1 - стеклянный баллон; 2 - ротор; 3 - диск анода; 4 - фокусное пятно анода; 5 - фокусная система спирали катода; 6 - поток электронов;</p>	ТК ГИА	УК-1, ПК-10

	<p>трубки Вопросы:</p> <ol style="list-style-type: none"> <li>1. Указать на схеме элементы рентгеновской трубки</li> <li>2. Существуют ли рентгеновские лучи в природе? Что служит их источником и где они находятся?</li> <li>3. Какие основные приспособления к рентгеновскому аппарату позволяют уменьшить лучевую нагрузку на врача и пациента, а также улучшить качество изображения?</li> <li>4. С помощью какого аппарата осуществляют рентгенографию в рентгеновском кабинете?</li> <li>5. Можно ли и каким образом производить рентгенограммы в палате, где лежит больной, в операционной, в перевязочной и т.д.?</li> </ol>	<ol style="list-style-type: none"> <li>7 - поток рентгеновских квантов.</li> <li>2. В природе существуют рентгеновские лучи, их источник - солнце, поэтому они находятся в воздухе и участвуют в создании естественного радиоактивного фона облучения.</li> <li>3. Основные приспособления к рентгеновскому аппарату, которые позволяют уменьшить лучевую нагрузку и улучшить качество изображения при рентгенодиагностических процедурах, включают электронно-оптический усилитель рентгеновского изображения, компрессионный тубус, диафрагму и отсеивающую решётку.</li> <li>4. Рентгенографию в рентгеновском кабинете осуществляют с помощью стационарного рентгеновского аппарата (штатив для рентгенографии).</li> <li>5. Можно производить рентгенографию и в палате, и в операционной, и в перевязочной и т.д., для этого необходим переносной (пе-</li> </ol>		
--	---	---	--	--

2

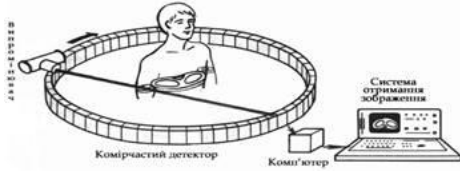


Схема рентгеновского компьютерного томографа

Вопросы:

1. На чем основан принцип работы?
2. Элементы КТ?
3. Основатель данного метода?
4. В чем заключается методика "усиления" при компьютерной томографии?
5. Компьютерная томография является "золотым стандартом" для диагностики?

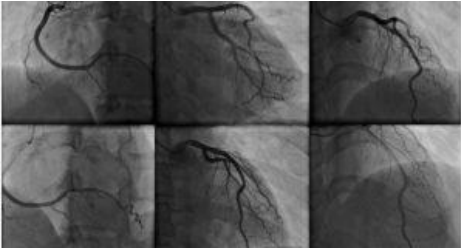
редвижной) рентгеновский аппарат, при этом кассету с плёнкой подкладывают под больного.

1. Метод, основан на измерении степени ослабления узкого пучка лучей на выходе из тонкого слоя исследуемого объекта. Величина ослабления пропорциональна величине атомных номеров и электронной плотности элементов, которые лежат на пути узкого пучка рентгеновского луча и зависит от его интенсивности и от толщины объекта.

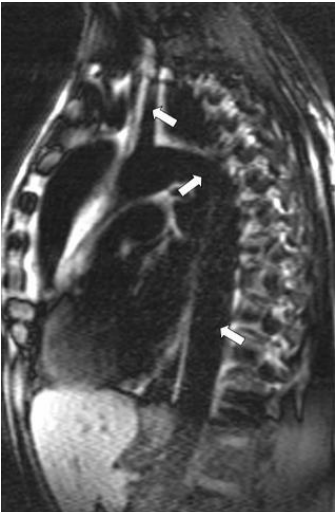
2. Исследования выполняются с помощью компьютерного томографа, который состоит из рентгеновской трубки с системой щелевых коллиматоров и детекторов, которые содержатся в штативе-гентри, стола для сканирования, консоли с установкой управления режимами аппарата, монитора и компьютера. В компьютере накапливаются и обрабатываются сигналами

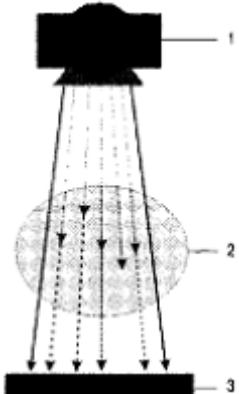
ТК ГИА

УК-2, ПК-6

<p>3</p>	 <p>Вопросы:</p> <ol style="list-style-type: none"> <li>1. Какой вид рентгенологического исследования представлен на рисунке?</li> <li>2. В чём заключается ангиография?</li> <li>3. К каким методам (инвазивным или неинвазивным) относится?</li> <li>4. Возможны ли осложнения?</li> <li>5. В каких условиях проводят, каковы показания и противопоказания?</li> </ol>	<p>лы, которые поступают с детекторов: происходит цифровая реконструкция изображения, сохраняется информация, которая передается на консоль диагностики и управления аппаратом.</p> <ol style="list-style-type: none"> <li>3. Метод основан А. Кормаком (1963).</li> <li>4. Томографию выполняют в условиях внутривенного введения контрастного вещества</li> <li>5. Межпозвоночных грыж дисков</li> </ol> <ol style="list-style-type: none"> <li>1. Ангиография</li> <li>2. Ангиография заключается в искусственном контрастировании сосудов.</li> <li>3. Ангиография - инвазивный метод за счёт глубокого проникновения по естественным путям, т.е. по сосудам. При этом возможны осложнения (кровотечение, инфекция и т.д.) и имеется значительная лучевая нагрузка. Ангиографию проводят в условиях специальной операционной (ангиографический кабинет). Ангиографию на-</li> </ol>	<p>ТК ГИА</p>	<p>УК-1, ПК-5</p>
----------	---	---	---------------	-------------------



<p>4</p>	 <p>Вопросы: 1. Как называется метод исследования?</p>	<p>значают только в тех случаях, когда неинвазивные методы оказались недостаточно информативными.</p> <p>4. Показания к применению ангиографии: подозрение на поражение сосудов (изменение их хода, расширение, сужение, закупорка) в результате различных заболеваний (воспалительных, дистрофических, опухолевых, аномалий развития).</p> <p>5. Противопоказания к проведению ангиографии: тяжёлое общее состояние, сердечная, почечная и печёночная недостаточность, непереносимость йодсодержащих препаратов.</p> <p>1. На рисунке представлена магнитно – резонансная томография</p> <p>2. МРТ сердца и крупных сосудов.</p> <p>3. Метод не относится к рентгенологическим и выполнен без контрастного усиления.</p> <p>4. Стрелками отмечены – дуга аорты, плечеголовной ствол,</p>	<p>ТК ГИА</p>	<p>УК-1, ПК-10</p>
----------	---	---	---------------	--------------------

5	<p>2. Какая анатомическая область представлена на снимке.  3. Можно ли его отнести методам искусственного контрастирования?  4. Указать анатомические образования, отмеченные стрелками.  5. Метод лучевой диагностики, при котором исследование проводится без лучевой нагрузки для пациента?</p>  <p>Схема формирования рентгеновского изображения за счет неравномерного ослабления рентгеновского излучения.</p> <p>Вопросы:</p> <ol style="list-style-type: none"> <li>1. Какие элементы рентгеновского излучения отмечены цифрами?</li> <li>2. Как создается рентгенограмма?</li> <li>3. Что такое рентгеновское излучение?</li> <li>4. Каков второй механизм образования рентгеновского излучения?</li> <li>5. Как образуется рентгеновское излучение?</li> </ol>	<p>нисходящая часть аорты.  5. МРТ.</p> <p>1. 1 - источник рентгеновского излучения, 2 - тело пациента, 3 - рентгеновская пленка, флюоресцирующий экран  2. Рентгеновские лучи испускаются малым точечным источником, проходят сквозь часть тела и падают на детектор, который регистрирует достигшие его лучи в виде изображения.  3. Рентгеновское излучение — это электромагнитное излучение, которое благодаря своей высокой энергии способно ионизировать вещества. В тканях человеческого организма ионизация может вызывать повреждения ДНК и клеток, но, кроме того, она обеспечивает неинвазивную визуализацию внутренних анатомических структур.  Рентгеновские</p>	ТК ГИА	УК-2, ПК-5
---	--	---	--------	------------


		<p>лучи обнаруживают корпускулярные свойства; их отдельные "частицы", представляющие собой дискретные пакеты энергии, называются фотонами.</p> <p>4. Если направленный пучок ускоренных электронов падает на металлическую мишень, то это взаимодействие порождает поток излучения. Если электроны, составляющие пучок, ускоряются достаточно высоким электрическим напряжением, то будет продуцироваться электромагнитное излучение в рентгеновской части спектра. Такое рентгеновское излучение известно "тормозное излучение".</p> <p>5. Излучение испускается при переходе электрона в атоме с внешней орбитали на внутреннюю. Такой переход происходит, если атом имеет вакансию во внутренней электронной оболочке и, таким образом, находится в возбужденном (нестабильном) состоянии. Испускаемое</p>		
--	--	---	--	--

		<p>электромагнитное излучение может находиться в видимой, ультрафиолетовой или состоящей из рентгеновских лучей части спектра и называется характеристическим излучением, потому что его энергетические свойства характерны именно для того вида атомов, которые его излучают.</p>		
<b>4</b>	<b>Радиационная защита в рентгенологии</b>			
1	<p>У врача рентгеновского кабинета отмечен резко сниженный иммунитет, возникает подозрение о недостаточной защите этого врача от рентгеновского излучения. Вопросы:</p> <ol style="list-style-type: none"> <li>1. Что делать, чтобы подтвердить или опровергнуть это подозрение?</li> <li>2. В каких единицах измеряется поглощенная доза в СИ?</li> <li>3. Должны ли защищаться присутствующие в рентген кабинете?</li> <li>4. Длина волны рентгеновского излучения?</li> <li>5. Годовая эффективная доза облучения при проведении проверочных медицинских рентгенологических и научных исследований практически здоровых лиц не должна превышать?</li> </ol>	<ol style="list-style-type: none"> <li>1. Проверить радиационную безопасность рабочего места путем дозиметрии, включая индивидуальную дозиметрию врача.</li> <li>2. Грей</li> <li>3. Должны все</li> <li>4. 0,000000001м</li> <li>5. 1,0 мЗв</li> </ol>	ТК ГИА	УК-1, ПК-10
2	<p>При ликвидации последствий радиационной аварии в рентгеновском кабинете врач-рентгенолог получил дозу 200 мЗв. В дальнейшем он планирует продолжить работу. Вопросы:</p>	<ol style="list-style-type: none"> <li>1. Облучение эффективной дозой свыше 200 мЗв в течение года должно рассматриваться как потенциально опас-</li> </ol>	ТК ГИА	УК-2, ПК-5


	<p>1. Какое решение может быть принято администрацией учреждения с точки зрения санитарного законодательства?</p> <p>2. В каких единицах измеряется экспозиционная доза?</p> <p>3. Какой метод дозиметрии является максимально точным?</p> <p>4. Каким критерием определяется норма нагрузки врача-рентгенолога?</p> <p>5. В какое время необходима защита от излучения рентгеновского аппарата?</p>	<p>ное. Лица, подвергшиеся такому облучению, должны направляться на медицинское обследование. Последующая работа с источниками излучения этим лицам может быть разрешена только в индивидуальном порядке с учетом их согласия по решению компетентной медицинской комиссии.</p> <p>2. Рентген</p> <p>3. Ионизационный</p> <p>4. Количеством исследований, которые врач может выполнить за рабочее время</p> <p>5. Во время генерирования рентгеновского излучения</p>		
3	<p>В рентгеновский кабинет пришла женщина 38 лет с направлением на рентгенографию тазобедренного сустава. Предполагаемый диагноз: артроз тазобедренного сустава.</p> <p>Вопросы:</p> <p>1. Каковы действия врача-рентгенолога с точки зрения радиационной безопасности?</p> <p>2. Какова предельно допустимая доза для пациентов категории БД в год?</p> <p>3. Какая суммарная очаговая доза при лечении хронических дегенеративных заболеваний костно-суставного аппарата (артрозы, остеохондрозы)?</p> <p>4. Основным ранним клиниче-</p>	<p>1. Рентгенологические исследования беременных проводятся с использованием всех возможных средств и способов защиты таким образом, чтобы доза, полученная плодом, не превысила 1 мЗв за два месяца не выявленной беременности. В случае получения плодом дозы, превышающей 100 мЗв, врач обязан предупредить па-</p>	ТК ГИА	УК-1, ПК-3

4	<p>ским симптомом деформирующего артроза тазобедренного сустава является?</p> <p>5. В чем состоит основная задача консервативного лечения коксартроза?</p> <p>В соответствии с направлением врача-ортопеда мальчику 1,5 лет необходимо провести рентгенографию тазобедренного сустава. Вопросы:</p> <p>1. Какие меры безопасности должны быть предприняты при выполнении этого исследования?</p> <p>2. Кто принимает окончательное решение о проведении рентгенологического исследования?</p> <p>3. Срок хранения рентгенограмм при наличии патологии?</p> <p>4. Какие органы и ткани пациента нуждаются в первоочередной защите от ионизирующего излучения?</p> <p>5. Методов лечебного воздействия при консервативном лечении врожденного вывиха бедра?</p>	<p>циентку о возможных последствиях и рекомендовать прервать беременность.</p> <p>2. 20 мзв.</p> <p>3. 3-4 Гр.</p> <p>4. Боль в области тазобедренного сустава</p> <p>5. В снятии болевого синдрома</p> <p>1. При рентгенологических исследованиях детей младшего возраста применяются специальные иммобилизирующие приспособления, исключающие необходимость в помощи персонала. При отсутствии специального приспособления поддержание детей во время исследования может быть поручено родственникам не моложе 18 лет. Все лица, помогающие при таких исследованиях, должны быть предварительно проинструктированы и снабжены средствами индивидуальной защиты от излучения.</p> <p>2. Врач-рентгенолог, пациент или опекающие его лица</p> <p>3. 5 лет</p> <p>4. Костный мозг,</p>	ТК ГИА	УК-1, ПК-6,
---	---	---	--------	-------------

5	<p>Женщине 40 лет при устройстве на работу в детское учреждение по направлению диспансерного врача проведена рентгенография грудной клетки с профилактической целью. В последствии установлено, что в момент проведения исследования женщина была беременна.</p> <p>Вопросы:</p> <ol style="list-style-type: none"> <li>1. Кто из специалистов несет ответственность за выполненное исследование?</li> <li>2. Какова предельно допустимая доза для пациентов категории ВД в год?</li> <li>3. Мероприятие, которое нужно проводить по предупреждению медицинского облучения плода на начальных сроках беременности?</li> <li>4. В каком случае можно рекомендовать прерывание беременности по медицинским показаниям женщине, подвергшейся облучению?</li> <li>5. Сколько мЗв не должна превышать годовая эффективная доза облучения при проведении проверочных медицинских рентгенологических исследований практически здоровых лиц?</li> </ol>	<p>гонады</p> <p>5. Лечебная гимнастика</p> <p>1. Направление пациента на медицинские рентгенологические процедуры осуществляет лечащий врач по обоснованным клиническим показаниям. Врачи, выполняющие медицинские рентгенологические исследования, должны знать ожидаемые уровни доз облучения пациентов, возможные реакции организма и риски отдаленных последствий.</p> <p>Окончательное решение о целесообразности, объеме и виде исследования принимает врач-рентгенолог, в случае отсутствия врача-рентгенолога решение принимает врач, направивший на рентгенологическое исследование, прошедший обучение по радиационной безопасности в учреждении, имеющем лицензию на образовательную деятельность в данной области.</p> <p>2. 2 мЗв.</p>	ТК ГИА	УК-2, ПК-10
---	---	--	--------	-------------

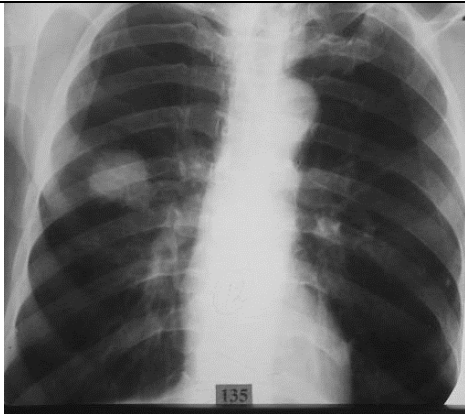
		<p>3. Производить рентгеновские исследования в первые 10 дней менструального цикла</p> <p>4. При поглощенной дозе на плод более 0.10 Гр</p> <p>5. 1,0мЗв</p>		
<b>5</b>	<b>Рентгенодиагностика заболеваний головы и шеи</b>			
1	 <p>1. Указать метод исследования. Анатомическую область. 2. Охарактеризовать изменения если таковые имеются. 3. В какой проекции наибольшую информацию о состоянии костей лицевого черепа дает рентгенограмма. 4. Укладка больного для выполнения снимка. 5. Назначение снимка</p>	<p>1. Рентгенография костей лицевого скелета в полуаксиальной (носоподбородочной) проекции.</p> <p>2. Определяется перелом правой скуловой кости без смещения отломков.</p> <p>3. В носоподбородочной проекции</p> <p>4. Больной лежит на животе, лицом вниз. Руки вытянуты вдоль туловища или положены под грудь. Голова устанавливается строго симметрично, срединная сагиттальная плоскость перпендикулярна плоскости стола и соответствует средней линии деки. Больной прилежит к столу подбородком и кончиком носа.</p> <p>5. Снимок в носоподбородочной проекции широко применяют как для рентгенографии придаточных пазух носа, так и</p>	ТК ГИА	УК-2, ПК-1



<p>2</p>	<p>На приеме у терапевта больной С., 34 лет, предъявляет жалобы на заложенность носа, истечение из носа слизистой жидкости, повышение температуры тела до 37,4°С. Считает, что заболел после переохлаждения. При пальпации челюстно-лицевой области болезненность в точках выхода ветвей лицевых нервов. В общем анализе крови – лейкоцитоз, палочкоядерный сдвиг лейкоцитарной формулы влево, увеличенная СОЭ.</p>  <p>Вопросы:</p> <ol style="list-style-type: none"> <li>1. Оцените соответствие стандарту укладки и качество представленной рентгенограммы</li> <li>2. Опишите рентгенограмму с учетом клинических симптомов. Сделайте заключение.</li> <li>3. С какими заболеваниями следует дифференцировать данное заболевание?</li> <li>4. Сделайте обоснование вашего</li> </ol>	<p>для рентгенографии лицевого скелета. Этот снимок является основным при исследовании лобных, верхнечелюстных пазух и решетчатого лабиринта.</p> <ol style="list-style-type: none"> <li>1. На рентгенограмме околоносовых пазух, выполненной в вертикальном положении пациента, в левой верхнечелюстной пазухе определяется затемнение за счёт жидкого содержимого с горизонтальным уровнем на 1/2 объема пазухи</li> <li>2. Синусит левой верхнечелюстной пазухи.</li> <li>3. Острый ринит, синуситы, спонтанная ринорея.</li> <li>4. Острое начало заболевания, повышение температуры тела, воспалительные изменения в общем анализе крови, изменения на рентгенограмме.</li> <li>5. Обратное развитие изменений, полное восстановление воздушности левой верхнечелюстной пазухи.</li> </ol>	<p>ТК ГИА</p>	<p>УК-1, ПК-6</p>
----------	--	---	---------------	-------------------

3	<p>заклучения? 5. Что мы ожидаем увидеть на повторной рентгенограмме через 10-14 дней после лечения антибиотиками?</p> <p>Больной А.. 36 лет через 12 часов после травмы головы потерял сознание. Был доставлен «скорой» в больницу. При осмотре - состояние тяжелое, PS - 60 уд. в мин, АД /go мм рт. ст., НЬ -130 г/л. Выявлен левосторонний гемипарез.</p> <p>Вопросы:</p> <ol style="list-style-type: none"> <li>1. Ваш диагноз?</li> <li>2. Какие дополнительные методы исследования можно произвести для уточнения диагноза?</li> <li>3. Наиболее информативный метод исследования при данной патологии?</li> <li>4. Лечение данного больного?</li> <li>5. Основные лечебные мероприятия, направленные на борьбу с отеком мозга?</li> </ol>	<ol style="list-style-type: none"> <li>1. Сдавление мозга внутримозговой гематомой справа.</li> <li>2. Рентгенография черепа, эхоэнцефалография. спинномозговая пункция, компьютерная томография.</li> <li>3. Компьютерная томография.</li> <li>4. Трепанация черепа, удаление гематомы, остановка кровотечения.</li> <li>5. Дегидратационная терапия (препараты: мочевина, маннитол, лазикс, гипертонические растворы).</li> </ol>	ТК ГИА	УК-1, ПК-1
4	<p>Больной обратился в поликлинику с жалобами на головную боль, головокружение, тошноту, рвоту. Из анамнеза известно, что сутки назад он упал, ударившись головой о землю. Была кратковременная потеря сознания, обстоятельства травмы не помнит. При осмотре: больной бледен, АД 130/80, брадикардия до 62 ударов в минуту, очаговых неврологических симптомов нет.</p> <p>Вопросы:</p> <ol style="list-style-type: none"> <li>1. Ваш диагноз? Что лежит в основе этой патологии?</li> <li>2. Какие методы исследования необходимо выполнить дополнительно?</li> <li>3. Чем обусловлено наличие у</li> </ol>	<ol style="list-style-type: none"> <li>1. Сотрясение головного мозга. В основе - обратимое молекулярное смещение нервной ткани, приводящее к нарушению функции коры головного мозга.</li> <li>2. Рентгенография костей черепа, компьютерная томография.</li> <li>3. Раздражением рвотного центра продолговатого мозга.</li> <li>4. Больной дол-</li> </ol>	ТК ГИА	УК-2, ПК-6

5	<p>больного тошноты и рвоты? 4. Где должен лечиться такой больной? 5. Лечение.</p> <p>Пациент А., 72 года, жалуется на слабость в правых конечностях, затруднение речи. Невропатологом поставлен предварительный диагноз: острое нарушение мозгового кровообращения (инсульт). Вопросы: 1. Какой метод лучевой диагностики Вы будете использовать для уточнения диагноза? 2. Наиболее информативные диагностические методы обследования при ишемическом инсульте? 3. В какой промежуток времени предпочтительней провести исследование? 4. Какие изменения Вы предполагаете обнаружить при исследовании у данного пациента? 5. Что является основой изображения органов на КТ?</p>	<p>жен находиться в специализированном нейрохирургическом или неврологическом отделении. 5. Постельный режим, дегидратационная, седативная и анальгезирующая терапия.</p> <p>Ответы: 1. КТ. 2. Ангиография мозговых сосудов, люмбальная пункция, компьютерная томография. 3. В первые сутки. 4. Гиподенсивный участок в головном мозге (до 18-22ед. НИ) 5. Построение изображения на основе шкалы Хансфилда</p>	ТК ГИА	УК-1, ПК-5
<b>6</b>	<b>Рентгенодиагностика заболеваний органов дыхания и средостения</b>			
1	<p>Пациент 63 лет предъявляет жалобы на утомляемость, небольшую одышку, похудание до 7 кг за последний месяц. При физикальном исследовании легочный звук, аускультативно дыхание везикулярное. Для уточнения диагноза назначено рентгенологическое исследование.</p>	<p>1. Обзорная рентгенограмма грудной клетки, в прямой проекции. 2. Синдром круглой тени. 3. В правой грудной клетки, определяется округлое образо-</p>	ТК ГИА	УК-2, ПК-2



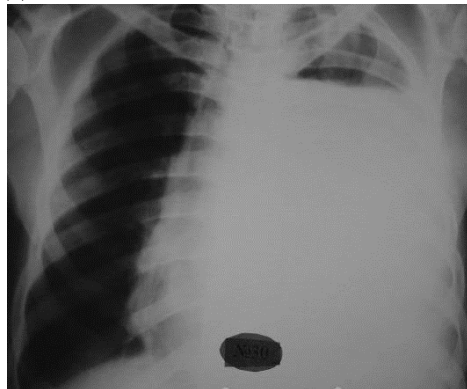
Вопросы:

1. Определить проекцию и вид рентгенологического исследования?
2. Выявить ведущий рентгенологический синдром.
3. Локализацию патологических изменений?
4. Определить предполагаемый диагноз?
5. Дополнительные методы обследования?

- вание диаметром до 4 см
4. Картина характерна для опухоли правого легкого
  5. КТ

2

Мужчина 35 лет. На момент исследования лихорадка, выраженная одышка, головокружение. При физикальном исследовании притупление перкуторного звука диффузно слева, дыхание слева не прослушивается. Для уточнения диагноза назначено рентгенологическое исследование.



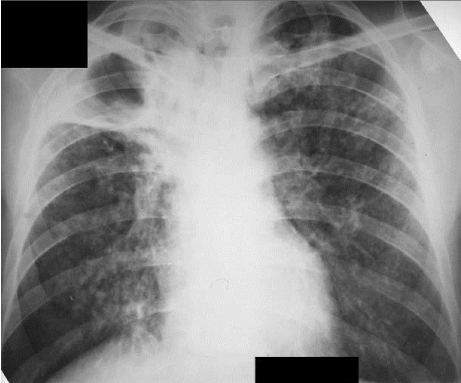
Вопросы:

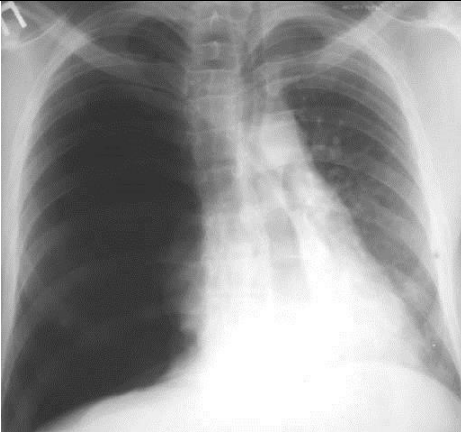
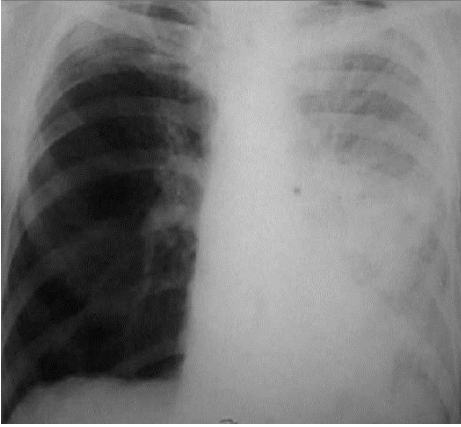
1. Определить проекцию и вид рентгенологического исследования?
2. Выявить ведущий рентгено-


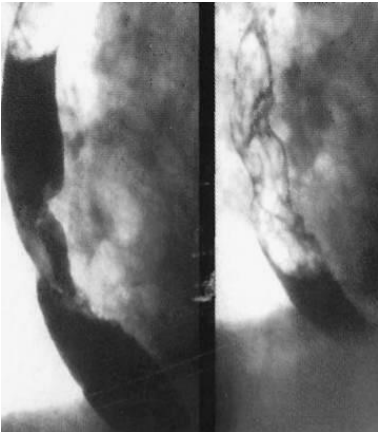
1. Обзорная рентгенограмма грудной клетки, в прямой проекции.
2. Ведущий рентгенологический синдром субтотальное затемнение.
3. Изменения в левом легком
4. Левосторонний гидроторакс
5. Необходима плевральная пункция слева.

ТК ГИА

УК-1, ПК-2

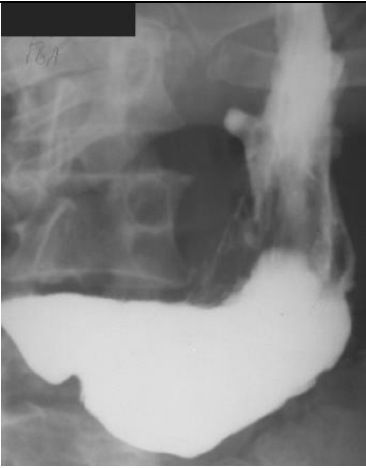
3	<p>логический синдром.</p> <ol style="list-style-type: none"> <li>Локализацию патологических изменений?</li> <li>Определить предполагаемый диагноз?</li> <li>Какова дальнейшая тактика лечения?</li> </ol> <p>Мужчина 43 года. Жалуется на повышение температуры тела по вечерам, слабость, одышку, кашель с выделением скудной мокроты. На учете в противотуберкулезном диспансере не состоял.</p>  <p>Вопросы:</p> <ol style="list-style-type: none"> <li>Определить проекцию и вид рентгенологического исследования?</li> <li>Выявить ведущий рентгенологический синдромы.</li> <li>Определить локализацию патологических изменений?</li> <li>Определить предполагаемый диагноз?</li> <li>Дифференциальный ряд?</li> </ol>	<ol style="list-style-type: none"> <li>Обзорная рентгенограмма грудной клетки, в прямой проекции.</li> <li>Ведущие рентгенологические синдромы определяются: синдром круглой тени; диффузная диссеминация.</li> <li>В правом легком в верхней доле, в сегменте S2-S3</li> <li>Диссеминированный туберкулез легких.</li> <li>Абсцесс</li> </ol>	ТК ГИА	УК-2, ПК-5
4	<p>Женщина 35 лет доставлена в рентгенологический кабинет после травмы.</p>	<ol style="list-style-type: none"> <li>Обзорная рентгенограмма грудной клетки, в прямой проекции</li> <li>В правом легочном поле</li> <li>Смещение органов средостения в здоровую сторону</li> <li>Обширное про-</li> </ol>	ТК ГИА	УК-1, ПК-2

	 <p>Вопросы:</p> <ol style="list-style-type: none"> <li>1. Определить проекцию и вид рентгенологического исследования?</li> <li>2. Определить расположение патологии?</li> <li>3. Определить смещаемость органов средостения?</li> <li>4. Определить рентгенологический синдром</li> <li>5. Определить предполагаемый диагноз</li> </ol>	<p>светление справа</p> <p>5. Пневмоторакс</p>		
5	<p>Мужчина 43 года. Заболел остро, с появления потрясающего озноба. Лихорадки с повышением температуры до фебрильных цифр. Боли при дыхании в левом гемитораксе. Кашель с мокротой с прожилками крови.</p>  <p>Вопросы:</p> <ol style="list-style-type: none"> <li>1. Указать методику и область исследования.</li> <li>2. Проекцию.</li> <li>3. Выявить патологические изменения</li> <li>4. Сформулировать заключение.</li> <li>5. Дополнительное обследование</li> </ol>	<ol style="list-style-type: none"> <li>1. Рентгенография грудной клетки</li> <li>2. Прямая проекция</li> <li>3. Определяется тотальное затемнение левого легкого, с более высокой его интенсивностью в области корня.</li> <li>4. Левосторонняя плевропневмония</li> <li>5. Для уточнения характера изменений в корне левого легкого показана компьютерная томография.</li> </ol>	ТК ГИА	УК-2, ПК-6

7	Рентгенодиагностика заболеваний пищеварительного тракта			
1	<p>Мужчина 47 лет доставлен в приемный покой с резкой «кинжальной» болью в брюшной полости. В анамнезе – язвенная болезнь желудка.</p>  <p>Вопросы:</p> <ol style="list-style-type: none"> <li>1. Область исследования?</li> <li>2. Техника рентгенологического исследования?</li> <li>3. Какой симптом определяется?</li> <li>4. Определить локализацию патологических изменений?</li> <li>5. Сформулируйте заключение?</li> </ol>	<ol style="list-style-type: none"> <li>1. Брюшная полость</li> <li>2. Обзорная рентгенография в положении сидя</li> <li>3. Печеночный угол</li> <li>4. Симптом серпа</li> <li>5. Перфорация полого органа</li> </ol>	ТК ГИА	УК-2, ПК-1
2	<p>Мужчина 61 года жалуется на болевые ощущения и затруднения при проглатывании твердой пищи.</p>  <p>Вопросы:</p> <ol style="list-style-type: none"> <li>1. Метод исследования</li> <li>2. Какие изменения определяются при исследовании?</li> <li>3. Сформулируйте заключение?</li> <li>4. План обследования?</li> <li>5. Варианты хирургического лечения?</li> </ol>	<ol style="list-style-type: none"> <li>1. Рентгенография пищевода</li> <li>2. При тугом заполнении определяется эксцентричное, ограниченное сужение пищевода.</li> <li>3. Рак пищевода</li> <li>4. Эзофагогастроскопия с биопсией и гистологическим исследованием биоптата</li> <li>5. Экстирпация пищевода и гастростомия</li> </ol>	ТК ГИА	УК-1, ПК-1

3	<p>Больная 53 лет поступила в клинику с жалобами на дисфагию, срыгивание непереваренной пищи, загрудинные боли и тяжесть за грудиной после еды, неприятный запах изо рта. При рентгеноскопии пищевода и желудка обнаружено "булавовидное" выпячивание стенки пищевода над диафрагмой</p> <p>Вопросы:</p> <ol style="list-style-type: none"> <li>1. Предварительный диагноз?</li> <li>2. Какие другие инструментальные методы необходимы для уточнения диагноза?</li> <li>3. Метод лечения?</li> <li>4. Какие осложнения могут быть?</li> <li>5. Какое контрастное вещество применяется для исследования?</li> </ol>	<ol style="list-style-type: none"> <li>1. Эпифренальный дивертикул</li> <li>2. В других диагностических методах нет необходимости.</li> <li>3. Операция-дивертикулэктомия</li> <li>4. Перфорация стенки органа</li> <li>5. Сульфат бария</li> </ol>	ТК ГИА	УК-2, ПК-1
4	<p>У больного через один месяц после химического ожога пищевода появилось поперхивание и сильный кашель. Затем диагностирована правосторонняя нижнедолевая пневмония</p> <p>Вопросы:</p> <ol style="list-style-type: none"> <li>1. Какое осложнение у больного?</li> <li>2. Какие инструментальные методы диагностики необходимы для его уточнения?</li> <li>3. Лечебный метод?</li> <li>4. Какое контрастное вещество применяется?</li> <li>5. При перфорации пищевода наиболее грозное осложнение?</li> </ol>	<ol style="list-style-type: none"> <li>1. Перфорация пищевода</li> <li>2. Инструментальная эзофагоскопия или рентгенэзофагоскопия с йодлиполлом.</li> <li>3. Торакотомия, медиастинотомия, ушивание разрыва пищевода, дренирование средостения и плевральной полости</li> <li>4. Водорастворимое контрастное вещество</li> <li>5. Медиастинит</li> </ol>	ТК ГИА	УК-1, ПК-5
5	<p>Рассмотреть рентгенограмму желудка.</p>	<ol style="list-style-type: none"> <li>1. По малой кривизне определяется депо бария</li> </ol>	ТК ГИА	УК-1, ПК-6



	 <p>Вопросы:</p> <ol style="list-style-type: none"> <li>1. Опишите рентгенограмму</li> <li>2. Определите симптом</li> <li>3. Сформулируйте заключение</li> <li>4. При какой язве желудка может наблюдаться Гаудековская деформация?</li> <li>5. Клиническое проявление язвенной болезни желудка</li> </ol>	<ol style="list-style-type: none"> <li>2. Ниша на контуре</li> <li>3. Картина язвы желудка.</li> <li>4. При язве малой кривизны</li> <li>5. Боль в эпигастральной области, как правило, возникают на голодный желудок</li> </ol>		
<b>8</b>	<b>Рентгенодиагностика заболеваний молочной железы</b>			
1	<p>Пациентка М., 35 лет, которая курит в течение 18 лет, обнаружила у себя в левой молочной железе уплотнение округлой формы, диаметром до 2 см. Она обратилась к маммологу, который подтвердил наличие объемного образования.</p> <p>Вопросы:</p> <ol style="list-style-type: none"> <li>1. На какие лучевые исследования должна быть направлена пациентка для получения диагностической информации?</li> <li>2. Какие лабораторные анализы необходимо назначить пациентке?</li> <li>3. Каков дифференциально-диагностический ряд при обнаружении объемного образования в молочной железе?</li> <li>4. Рекомендации</li> <li>5. Какие дополнительные лучевые методы исследования вы можете назначить пациентке?</li> </ol>	<ol style="list-style-type: none"> <li>1. Маммография, УЗИ.</li> <li>2. ОАК, ОАМ, биохимический анализ крови.</li> <li>3. Киста, фиброзно-кистозная мастопатия, фиброаденома, липома.</li> <li>4. Наблюдение у маммолога</li> <li>5. МСКТ, МРТ</li> </ol>	ТК ГИА	УК-1, ПК-1
2	<p>У пациентки Ж., 34 лет, появились выделения из со-</p>	1. Маммография,	ТК ГИА	УК-2, ПК-5

3	<p>ска кровянистого характера в период отсутствия беременности и лактации. Ранее исследование молочных желёз не проводили. Курит несколько лет.</p> <p>Вопросы:</p> <ol style="list-style-type: none"> <li>1. Какие лучевые методы исследования вы назначите пациентке в первую очередь?</li> <li>2. В каких случаях дуктография противопоказана?</li> <li>3. Каков дифференциально-диагностический ряд при обнаружении объемного образования в молочной железе?</li> <li>4. Рекомендации</li> <li>5. Какие дополнительные лучевые методы исследования вы можете назначить пациентке?</li> </ol> <p>Пациентка К, 44 года. учитель. Жалобы на уплотнение в левой молочной железе. Мать умерла от рака молочной железы. Детей нет. Пременопауза. Объективно: в верхненаружном квадранте левой молочной железы пальпируется уплотнение до 3х см в диаметре, в левой подмышечной области пальпируется увеличенный лимфоузел до 1,5 см в диаметре. Маммография: в верхненаружном квадранте левой молочной железы определяется затемнение с неровными, тяжистыми контурами до 3х см в диаметре. Рентгенография ОГК: множественные крупноочаговые тени правого и левого легкого, деструкция переднего отрезка III ребра слева.</p> <p>Вопросы:</p> <ol style="list-style-type: none"> <li>1. Какое заключение вы дадите по вышеописанным методам лучевой диагностики?</li> <li>2. Какие дополнительные лучевые методы исследования нужно назначить?</li> <li>3. Какие дополнительные исследования необходимо назначить для вери-</li> </ol>	<p>дуктография</p> <ol style="list-style-type: none"> <li>2. При наличии острых воспалительных процессов в молочной железе</li> <li>3. Киста, фиброзно-кистозная мастопатия, фиброаденома, липома.</li> <li>4. Наблюдение у маммолога.</li> <li>5. МСКТ, МРТ</li> </ol> <ol style="list-style-type: none"> <li>1. Рак молочной железы слева, с множественными метастазами в легкие и 3е ребро слева.</li> <li>2. Компьютерную томографию</li> <li>3. Пункционную биопсию с дальнейшим гистологическим исследованием</li> <li>4. Киста, фиброзно-кистозная мастопатия, фиброаденома, липома.</li> <li>5. Маммография, рентгенография ОГК.</li> </ol>	ТК ГИА	УК-2, ПК-1
---	--	--	--------	------------

<p>4</p>	<p>фикации диагноза?</p> <p>4. Каков дифференциально-диагностический ряд при обнаружении объемного образования в молочной железе?</p> <p>5. Вид исследования</p> <p>Больная Б., 54 года, дорожная рабочая. Мать умерла от рака легкого. Жалобы: на сухой кашель, периодические боли в левой половине грудной клетки. Объективно: периферические лимфоузлы не увеличены, дыхание везикулярное, притупления перкуторного звука нет. Рентгенография ОГК: справа без патологии, слева в 6м сегменте определяется округлое образование с лучистыми контурами до 3х см в диаметре. Регионарные лимфоузлы не увеличены. Бронхоскопия: трахея и бронхи без патологии. УЗИ ОБП: печень, почки без патологии.</p> <p>Вопросы:</p> <ol style="list-style-type: none"> <li>1. Ваше предположительное заключение</li> <li>2. Дополнительные методы лучевого исследования</li> <li>3. Вид исследования</li> <li>4. Рекомендации</li> <li>5. Дифференциальный ряд</li> </ol>	<ol style="list-style-type: none"> <li>1. Рак молочной железы слева.</li> <li>2. Маммография, УЗИ, МСКТ.</li> <li>3. Рентгенография</li> <li>4. Наблюдение у онколога и маммолога</li> <li>5. Киста, фиброзно-кистозная мастопатия, фиброаденома, липома.</li> </ol>	<p>ТК ГИА</p>	<p>УК-1, ПК-6</p>
<p>5</p>	<p>У больной А., 21 г., на 14 день после родов появились боли в левой молочной железе, повысилась температура до 38. В левой молочной железе определяется болезненный инфильтрат.</p> <p>Вопросы:</p> <ol style="list-style-type: none"> <li>1. Ваше предположительное заключение</li> <li>2. Какие методы лучевой диагностики необходимо провести в первую очередь?</li> <li>3. Какие лабораторные методы исследования вы назначите?</li> <li>4. Дифференциальный ряд</li> <li>5. Какие дополнительные методы лучевой диагностики можно назначить пациентке?</li> </ol>	<ol style="list-style-type: none"> <li>1. Мастит</li> <li>2. Маммографию в 3х проекциях (прямая, боковая, косая)</li> <li>3. ОАК, ОАМ, биохимический анализ крови</li> <li>4. Киста, фиброзно-кистозная мастопатия, фиброаденома, липома.</li> <li>5. МСКТ</li> </ol>	<p>ТК ГИА</p>	<p>УК-2, ПК-1</p>

9	Рентгенодиагностика заболеваний сердечно-сосудистой системы			
1	<p>Больная, 42 лет, жалуется на одышку, боли в сердце, кровохарканье, возникающие после физической нагрузки. На рентгенограмме органов грудной клетки увеличены дуги легочной артерии и левого предсердия, левый желудочек не увеличен, значительно расширена дуга правого желудочка. Корни легких расширены, легочной рисунок усилен.</p> <p>Вопросы:</p> <ol style="list-style-type: none"> <li>1. Ваш предварительный диагноз?</li> <li>2. Какие дополнительные лучевые методы исследования необходимо провести?</li> <li>3. Рекомендации</li> <li>4. Вид исследования</li> <li>5. Дифференциальный ряд</li> </ol>	<ol style="list-style-type: none"> <li>1. Стеноз митрального клапана</li> <li>2. ЭХОКГ, МСКТ</li> <li>3. Консультация кардиолога</li> <li>4. Рентгенография</li> <li>5. Аортальный стеноз, пролапс митрального клапана, миксома левого предсердия, аортальная недостаточность, митральная недостаточность.</li> </ol>	ТК ГИА	УК-1, ПК-2
2	<p>Больной, 24 года, поступил в ревматологическое отделение с диагнозом септический эндокардит. При рентгенологическом исследовании выявлено следующее: дуга левого желудочка значительно увеличена, дуга аорты также увеличена, талия глубокая, пульсация сердца частая, амплитуда сокращений левого желудочка и аорты увеличена.</p> <p>Вопросы:</p> <ol style="list-style-type: none"> <li>1. Для какого порока сердца характерны выявленные изменения?</li> <li>2. Какие дополнительные методы исследования необходимо провести?</li> <li>3. Рекомендации</li> <li>4. Дополнительные методы лучевой диагностики</li> <li>5. Дифференциальный ряд</li> </ol>	<ol style="list-style-type: none"> <li>1. Недостаточность аортального клапана</li> <li>2. ЭХОКГ</li> <li>3. Наблюдение у ревматолога</li> <li>4. МСКТ, МРТ</li> <li>5. Митральный стеноз, гиперкинетический кардиальный синдром, пролапс аортального клапана.</li> </ol>	ТК ГИА	УК-2, ПК-2
3	<p>Больной Н. 49 лет. Поступил с жалобами на боли в области сердца, эпигастрии, беспокойство, одышку. Из анамнеза - заболел внезапно вечером после похода в лес за грибами. Объектив-</p>	<ol style="list-style-type: none"> <li>1. ИБС. Мелкоочаговый инфаркт миокарда</li> <li>2. Коронарография</li> </ol>	ТК ГИА	УК-2, ПК-6

4	<p>но - кожные покровы бледные, акроцианоз. Обследование: О.А. крови умеренный лейкоцитоз, увеличение СОЭ. На ЭКГ интервал S-T смещен вниз, зубец Т отрицательный. При коронарографии отмечается стеноз устья передней межжелудочковой ветви левой КА до 70% дистальные ветви не контрастируются.</p> <p>Вопросы:</p> <ol style="list-style-type: none"> <li>1. Ваше заключение.</li> <li>2. Вид исследования</li> <li>3. Рекомендации.</li> <li>4. Дополнительные методы лучевой диагностики</li> <li>5. Дифференциальный ряд</li> </ol>	<ol style="list-style-type: none"> <li>3. Проведение стентирования, наблюдение у терапевта</li> <li>4. МСКТ</li> <li>5. Межреберная невралгия, перфоративная язва желудка, острый панкреатит, ТЭЛА, расслаивающая аневризма аорты.</li> </ol>	ТК ГИА	УК-1, ПК-2
4	<p>Больной М., 23 года. При поступлении жалобы на головные боли, быструю утомляемость, артериальную гипертензию, гипертонические кризы. Считает себя больным с рождения. При обследовании: анализы крови и мочи без особенностей, на ЭКГ- признаки гипертрофии левого желудочка. При аскультации: грубый систолический шум, проводящийся на сосуды шеи по линии остистых отростков грудных позвонков. При изменении АД систолический градиент между верхними и нижними конечностями составляет 50 мм рт. ст. Пульсация бедренных артерий резко ослаблена. При рентгенографии органов грудной клетки: сердце значительно увеличено в поперечнике, преимущественно за счет левого желудочка, при контрастировании пищевода в прямой проекции на уровне Th на 1,5 см ниже устья левой подключичной артерии определяется сужение аорты в виде песочных часов.</p> <p>Вопросы:</p> <ol style="list-style-type: none"> <li>1. Какой предположительный диагноз у пациента?</li> </ol>	<ol style="list-style-type: none"> <li>1. Коарктация аорты</li> <li>2. Ангиографию</li> <li>3. Расслаивающая аневризма грудной аорты, опухоль заднего средостения, неспецифический аортоартериит.</li> <li>4. Узурация нижних краев ребер (3-8-й пары)</li> <li>5. Консультация кардиолога</li> </ol>	ТК ГИА	УК-1, ПК-2

	<ol style="list-style-type: none"> <li>2. Какие методы лучевой диагностики необходимо провести, чтобы верифицировать данный диагноз?</li> <li>3. Дифференциальный ряд</li> <li>4. Какие дополнительные данные на ретрограмме ОГК могут свидетельствовать в пользу предположительного диагноза?</li> <li>5. Рекомендации</li> </ol>			
5	<p>Больной Д. 69 лет предъявляет жалобы на головокружение, нарушение речи, преходящую слепоту правого глаза, шаткость походки. Аускультативно-сосудистый шум над областью левой сонной артерии. АД-160/100 мм. рт. ст. Усилена пульсация на правой височной артерии. По данным биохимического анализа крови – гиперлипидемия. При ультразвуковом доплеровском картировании сосудов шеи, в области бифуркации левой общей сонной артерии выявляется неоднородное, эхопозитивное изменение сосудистой стенки с неровным контуром. В устье левой внутренней сонной артерии просвет сосуда уменьшен на 80%.</p> <p>При КТ головного мозга отмечаются множественные мелкие очаги деструкции мозговой ткани.</p> <p>При ангиографическом исследовании сонных артерий – левая внутренняя сонная артерия извита, имеется стеноз ее устья. Степень стеноза- 85%, протяженность-15 мм.</p> <p>Вопросы:</p> <ol style="list-style-type: none"> <li>1. Ваше заключение.</li> <li>2. Вид исследования</li> <li>3. Рекомендации.</li> <li>4. Дополнительные методы лучевой диагностики</li> <li>5. Дифференциальный ряд</li> </ol>	<ol style="list-style-type: none"> <li>1. Хроническая атеросклеротическая артериальная окклюзионная болезнь.</li> <li>2. УЗДГ, КТ нативное + КТ с контрастированием.</li> <li>3. Наблюдением у терапевта.</li> <li>4. –</li> <li>5. Артериит Такакасу, синдром верхней апертуры грудной клетки, специфические микроаневризмы сонных артерий, фибромускулярная дисплазия.</li> </ol>	ТК ГИА	УК-1, ПК-6
10	<b>Рентгенодиагностика заболеваний опорно-двигательной системы</b>			

1	<p>Мужчина, 40 лет.</p> <p>Жалобы на ноющие боли в спине, слабость, субфебрильную температуру. Анамнез: описанные жалобы беспокоят в течение четырех месяцев. Наблюдается в противотуберкулезном диспансере в течение шести лет по поводу туберкулеза кишечника.</p> <p>Объективно: При осмотре «пуговчатое» выстояние остистого отростка одного из нижнегрудных позвонков, болезненность при пальпации нижнегрудных позвонков.</p> <p>На рентгенограммах позвоночника в прямой проекции – паравертебральные тени вдоль Th 9-12, сужена межпозвонковая щель Th 10- 11, в боковой проекции - передняя клиновидная деформация Th 10-11, сужена межпозвонковая щель Th 10-11, на срединной боковой томограмме Th 8-12 – дополнительно выявляется субхондральная центральная литическая деструкция прилежащих поверхностей Th 10-11. При исследовании легких и в анализах крови – без патологии.</p> <p>Вопросы:</p> <ol style="list-style-type: none"> <li>1. Ваше заключение.</li> <li>2. Вид исследования</li> <li>3. Рекомендации.</li> <li>4. Дополнительные методы лучевой диагностики</li> <li>5. Дифференциальный диагноз</li> </ol>	<ol style="list-style-type: none"> <li>1. Туберкулезный спондилит.</li> <li>2. рентгенография</li> <li>3. Консультация фтизиатра</li> <li>4. МРТ, СКТ, КТ</li> <li>5. Неспецифический остеомиелит, опухоли позвоночника.</li> </ol>	ТК ГИА	УК-1, ПК-7
2	<p>Девочка, 4 года.</p> <p>Жалобы на «шишку» в левой теменной области головы, свищ со скудным отделяемым. Анамнез. Мама заметила припухлость на голове при купании ребенка два месяца назад. Обратилась к хирургу, который поставил диагноз ушиб, ребенок не лечился. Через</p>	<ol style="list-style-type: none"> <li>1. Туберкулез</li> <li>2. Рентгенография</li> <li>3. Консультация фтизиатра</li> <li>4. КТ, МРТ</li> <li>5. Саркома Юинга, эпидермоидная киста</li> </ol>	ТК ГИА	УК-2, ПК-7

3	<p>2 месяца открылся свищ в области припухлости. Мать ребенка и её старший брат наблюдаются в противотуберкулезном диспансере в течение четырех лет по поводу туберкулеза легких. Объективно. После снятия повязки в левой теменной области опухоль, эластичной консистенции, в центре которой свищ. На рентгенограммах черепа в двух проекциях – в левой теменной кости литическая деструкция неправильной формы 2х4 см с нечеткими неровными контурами, с секвестром в центре в виде «тающего сахара».</p> <p>Вопросы:</p> <ol style="list-style-type: none"> <li>1. Ваше заключение.</li> <li>2. Вид исследования</li> <li>3. Рекомендации.</li> <li>4. Дополнительные методы лучевой диагностики</li> <li>5. Дифференциальный диагноз</li> </ol>			
	<p>Женщина, 43 лет. Жалобы на сильные боли и припухлость в правой голени. Анамнез. Через 2 недели после перенесённой ангины, вновь повысилась температура до 39 градусов, появилась боль в правом коленном суставе, а затем припухлость правой голени. В течение двух недель принимала обезболивающие и жаропонижающие лекарства. В процессе лечения кратковременные улучшения.</p> <p>Объективно. Правая голень отечна, кожа блестящая, покрасневшая, горячая на ощупь, болезненная при пальпации. Увеличены правые паховые лимфатические узлы до 1,5 см. В анализах крови лейкоцитоз, палочкоядерный сдвиг, ускоренная СОЭ.</p> <p>На рентгенограммах правой голени в прямой и боковой проекциях – на протяжении средней трети диафиза правой большеберцовой кости кружевной пе-</p>	<ol style="list-style-type: none"> <li>1. Острый гематогенный остеомиелит</li> <li>2. Рентгенография</li> <li>3. Консультация травматолога</li> <li>4. КТ, МРТ</li> <li>5. Остеоид-остеома, туберкулез, саркома Юинга</li> </ol>	ТК ГИА	УК-1, ПК-6



4	<p>риостит по переднему полуцилиндру, корковый слой сниженной плотности, костномозговой канал незначительно расширен. Увеличен объем мягких тканей голени, контуры мышц не прослеживаются.</p> <p>Вопросы:</p> <ol style="list-style-type: none"> <li>1. Ваше заключение.</li> <li>2. Вид исследования</li> <li>3. Рекомендации.</li> <li>4. Дополнительные методы лучевой диагностики</li> <li>5. Дифференциальный диагноз</li> </ol>	<ol style="list-style-type: none"> <li>1. Саркома Юинга первого правого ребра</li> <li>2. Рентгенография</li> <li>3. Консультация онколога</li> <li>4. СКТ, МРТ, КТ</li> <li>5. Туберкулома, опухоль средостения, острый гематогенный остеомиелит</li> </ol>	ТК ГИА	УК-2, ПК-5
---	--	--	--------	------------

5	<p>Мужчина, 39 лет.</p> <p>Жалобы на непостоянные ноющие боли в левом плечевом суставе.</p> <p>Анамнез. Боли беспокоят в течение двух месяцев, не нарастают. Объективно. Движения в плечевых суставах не ограничены. Деформаций нет. Мягкие ткани не изменены.</p> <p>На рентгенограммах левого плечевого сустава в двух проекциях в проксимальном эпиметафизе плечевой кости округлая литическая деструкция с четкими контурами до 3 см в диаметре с мелкими кальцинатами.</p> <p>Вопросы:</p> <ol style="list-style-type: none"> <li>1. Ваше заключение.</li> <li>2. Вид исследования</li> <li>3. Рекомендации.</li> <li>4. Дополнительные методы лучевой диагностики</li> <li>5. Дифференциальный диагноз</li> </ol>	<ol style="list-style-type: none"> <li>1. Опухоль Кодмена (хондробластома).</li> <li>2. Рентгенография</li> <li>3. Консультация онколога</li> <li>4. КТ, МРТ</li> <li>5. Абсцесс Броди, артроз плечевого сустава</li> </ol>	ТК ГИА	УК-1, ПК-6
<b>11</b>	<b>Рентгенодиагностика заболеваний почек и мочевыводящих путей</b>			
1	<p>Больной 50 лет поступил с жалобами на головную боль. За месяц до поступления при обследовании в одном из лечебных учреждений при УЗИ и КТ брюшной полости была выявлена опухоль левой почки. Известно, что в течение 2-х лет больной страдает мочекаменной болезнью. При поступлении пальпаторно слева в мезо- и гипогастрии определяется опухолевидное образование размерами 13х14 см, плотно-эластичной консистенции, ограничено подвижное, безболезненное, с четкими контурами.</p> <p>При СКТ с болюсным внутривенным введением неионогенного контрастного вещества в забрюшинном пространстве слева определяется объемное образование округлой формы размерами 13х14х20 см. Плотность образования неравномерная: по всему протяжению изображения участки пониженной плотности (11-13</p>	<ol style="list-style-type: none"> <li>1. Неорганическая забрюшинная опухоль, Конкремент левой почки.</li> <li>2. УЗИ, КТ</li> <li>3. Консультация онколога</li> <li>4. Экскреторная урография</li> <li>5. Рак почки, мочекаменная болезнь</li> </ol>	ТК ГИА	УК-2, ПК-1

2	<p>ед.Н) чередуются с участками плотностью около 33 ед.Н. Участки низкой плотности не накапливают контрастное вещество, в отличие от участков повышенной плотности. Верхний полюс образования расположен между нижним полюсом селезенки, хвостом поджелудочной железы и верхним полюсом левой почки. В дистальном направлении образование расположено по латеральному краю левой почки, смещает ее медиально и деформирует. Почка частично распластана на образовании. В нижней чашечки расположен мелкий конкремент. Паренхима почки накапливает контрастное вещество в достаточной степени. В дистальном направлении патологическое образование деформирует поясничную мышцу и смещает петли кишечника вперед и вправо.</p> <p>Вопросы:</p> <ol style="list-style-type: none"> <li>1. Ваше заключение.</li> <li>2. Вид исследования</li> <li>3. Рекомендации.</li> <li>4. Дополнительные методы лучевой диагностики</li> <li>5. Дифференциальный диагноз</li> </ol> <p>Мужчина 45 лет. Считает, что болен в течение 2-х месяцев, когда появились боли в поясничной области слева. Объективно: в левом подреберье пальпируется нижний край почки. Отклонения в анализах: кровь- СОЭ 30 мм/час, в анализе мочи свежие эритроциты 10-15 в п/зр.</p> <p>Данные КТ исследования: левая почка увеличена в размерах, латеральный контур в средней трети выбухает за счет объемного образования диаметром 4 см. Плотность образования 32 ед., плотность паренхимы почки 35 ед. Граница между образованием и паренхимой почки не опреде-</p>	<ol style="list-style-type: none"> <li>1. Рак почки</li> <li>2. КТ</li> <li>3. Консультация онколога</li> <li>4. МРТ, экскреторная урография</li> <li>5. Киста, доброкачественная опухоль</li> </ol>	ТК ГИА	УК-2, ПК-6
---	---	--	--------	------------

	<p>ляется. В центре образования участок пониженной плотности (25 ед.), с неровными, нечеткими контурами. Синус почки деформирован. При в/в усилении образование накапливает контрастное вещество до 80 ед., паренхима почки до 70 ед. В центре образования участок плохо накапливающий контрастное вещество (35 ед.). В отсроченную фазу: выделительная функция почки сохранена, средняя чашечка деформирована.</p> <p>Вопросы:</p> <ol style="list-style-type: none"> <li>1. Ваше заключение.</li> <li>2. Вид исследования</li> <li>3. Рекомендации.</li> <li>4. Дополнительные методы лучевой диагностики</li> <li>5. Дифференциальный диагноз</li> </ol>			
3	<p>Больной 41 год поступил с жалобами на наличие образования в правом подреберье, чувство тяжести там же. Известно, что образование он прощупал самостоятельно два месяца тому назад. При осмотре выявлена небольшая деформация живота за счет выбухания правых отделов. Сразу ниже края печени пальпируется образование округлой формы мягкоэластической консистенции с нечеткими контурами, безболезненное. Подвижность его ограничена, размеры 8x10 см. При ирригоскопии установлено сдавление и отеснение восходящей кишки кпереди и медиально. Признаков инфильтрации стенок кишки в области смещения не выявлено. При УЗИ в брюшной полости определяется анэхогенное подвижное округлое образование с четким ровными контурами и тонкой капсулой. Расположено образование верхним полюсом под правой долей печени, а нижним - на уровне бифуркации аорты. Внутри образования при цветном доплеров-</p>	<ol style="list-style-type: none"> <li>1. Неорганный забрюшинная киста.</li> <li>2. УЗИ, КТ</li> <li>3. Консультация хирурга</li> <li>4. МРТ, ирригоскопия</li> <li>5. Рак почки, метастатическое поражение лимфатических узлов брюшной полости, рак толстой кишки</li> </ol>	ТК ГИА	УК-1, ПК-1

4	<p>ском картировании сосуда не определяются. При компьютерно-томографическом исследовании в правой половине брюшной полости определяется инкапсулированное жидкостное образование однородной структуры, плотностью 3 ед.Н. Расположено образование так, что занимает практически весь передне-задний размер правой половины брюшной полости. Верхний контур образования граничит с нижней поверхностью правой доли печени. По передней поверхности образования расположен правый изгиб толстой кишки. Нижняя граница образования расположена на 4 см выше гребешковой линии. К нижнему полюсу образования прилежат петли толстой кишки.</p> <p>Вопросы:</p> <ol style="list-style-type: none"> <li>1. Ваше заключение.</li> <li>2. Вид исследования</li> <li>3. Рекомендации.</li> <li>4. Дополнительные методы лучевой диагностики</li> <li>5. Дифференциальный диагноз</li> </ol>	<ol style="list-style-type: none"> <li>1. Поликистоз почек.</li> <li>2. КТ</li> <li>3. Консультация хирурга</li> <li>4. УЗИ, экскреторная урография</li> <li>5. Гидронефроз почек, мультикистоз почки, метастазы в почки</li> </ol>	ТК ГИА	УК-1, ПК-5
---	---	---	--------	------------

	<p>ность. В выделительную фазу контрастное вещество начинает появляться в лоханке на 25 минуте.</p> <p>Вопросы:</p> <ol style="list-style-type: none"> <li>1. Ваше заключение.</li> <li>2. Вид исследования</li> <li>3. Рекомендации.</li> <li>4. Дополнительные методы лучевой диагностики</li> <li>5. Дифференциальный диагноз</li> </ol>			
5	<p>Женщина 60 лет.</p> <p>Жалобы на тянущие боли в левой половине живота. Считает себя больной последние 6 месяцев.</p> <p>Пальпаторно определяется нижний край левой почки. Ан.мочи: уд.вес 1015, единич.лейкоциты в п/зрения. КТ исследование: левая почка увеличена в размерах (10,0x8,0x10,0 см). Плотность паренхимы 30 ед. В средней трети определяется выбухание контура за счет объемного образования диаметром 5,0 см. Капсула тонкая, с ровными, четкими наружным и внутренним контурами. Граница между паренхимой почки и образованием четкая. Содержимое образования плотностью 5 ед. Имеется симптом «клюва». При внутривенном усилении образование контрастное вещество не накапливает.</p> <p>Вопросы:</p> <ol style="list-style-type: none"> <li>1. Ваше заключение.</li> <li>2. Вид исследования</li> <li>3. Рекомендации.</li> <li>4. Дополнительные методы лучевой диагностики</li> <li>5. Дифференциальный диагноз</li> </ol>	<ol style="list-style-type: none"> <li>1. Простая киста почки</li> <li>2. КТ</li> <li>3. Консультация хирурга</li> <li>4. УЗИ, МРТ, экскреторная урография</li> <li>5. Рак почки, ангиолипома, травматическая киста почки</li> </ol>	ТК ГИА	УК-2, ПК-5
<b>12</b>	<b>Организация рентгеновской службы в детских учреждениях</b>			
1	<p>Девочка, 14 дней, от второй, нормально протекавшей беременности, срочных родов. Выписана из родильного дома на 5-е сутки жизни. Дома имела контакт с больным ОРВИ. В возрасте 10 дней у ребенка появилось затруднение носового дыхания,</p>	<ol style="list-style-type: none"> <li>1.Правосторонняя среднедолевая сегментарная пневмония</li> <li>2.Рентгенография ОГП</li> <li>3.Госпитализация в стационар , про-</li> </ol>	ТК ГИА	УК-2, ПК-8

2	<p>обильное слизисто-гнойное отделяемое из носовых ходов, подъем температуры до 37,4°C. Участковым педиатром был поставлен диагноз ОРВИ, назначены капли в нос. Через два дня состояние резко ухудшилось: подъем температуры до 38,0°C, стала беспокойной. Ребенок госпитализирован.</p> <p>Общий анализ крови: Нв - 174 г/л. Эр - 5,2x10<sup>12</sup>/л, Ц.п. - 0,9, тромб - 268,0x10<sup>9</sup>/л, Лейк - 7,1x10<sup>9</sup>/л, п/я - 10%, с - 61%, э - 1%, л - 19%, м - 9%. СОЭ - 4 мм/час</p> <p>Иммунофлюоресцентный анализ мазка из носоглотки: положительная реакция с вирусом парагриппа.</p> <p>Рентгенограмма органов грудной клетки: На обзорной рентгенограмме органов грудной полости в прямой и боковой проекции в S5 правого легкого определяется округлое затемнение с неровными нечеткими контурами на фоне усиленного легочного рисунка. Корни легких структурны. Правый купол диафрагмы приподнят, релаксирован; левый - без особенностей. Синусы свободны. Средостение не смещено.</p> <p>Вопросы:</p> <ol style="list-style-type: none"> <li>1. Ваше заключение</li> <li>2. Вид исследования</li> <li>3. Рекомендации</li> <li>4. Дополнительные методы лучевой диагностики</li> <li>5. Дифференциальный диагноз</li> </ol>	<p>ведение антибактериальной терапии</p> <p>4.МСКТ строго по показаниям</p> <p>5.Интралобарная секвестрация, Целомическая киста перикарда, бронхогенная киста.</p>	ТК ГИА	УК-3, ПК-4
	<p>Дима З., 15 лет, поступил в стационар с жалобами на повышение температуры до 37,8°-38,5°C, быструю утомляемость, плохой аппетит, кашель с небольшим количеством слизистой мокроты.</p>	<p>1.Инфильтративный туберкулез верхней доли правого легкого в фазе распада и обсеменения.</p>		

	<p>Болен около месяца. Лечился у педиатра по поводу ОРВИ. Состояние не улучшалось. Проведена проба Манту с 2 ТЕ ППД-Л (папула 10 мм с некрозом) и обзорная рентгенография органов грудной клетки. Заподозрен туберкулез, ребенок направлен к фтизиатру.</p> <p>Состояние средней тяжести. Выражена бледность кожных покровов. Тургор тканей снижен. Подкожно-жировой слой развит слабо.</p> <p>Справа спереди от ключицы до IV ребра укорочен легочный звук. Дыхание в этой области ослаблено. Тоны сердца приглушены. Органы брюшной полости без особенностей.</p> <p>В анализе крови: Hb 120 г/л, L <math>11 \times 10^9</math>, э 9%, п/я 4%, с/я 64%, л 17%, м 6%, СОЭ 42 мм/час.</p> <p>Биохимический анализ крови: альбумины – 48,85%, <math>\alpha 1</math> – 3,49%, <math>\alpha 2</math> – 11,22%, <math>\beta</math> – 13,48%, <math>\gamma</math>-глобулины – 22,96%, общий белок – 68г/л.</p> <p>На обзорной рентгенограмме органов грудной клетки в прямой проекции в верхней доле правого легкого определяется затемнение средней интенсивности, неоднородное за счет участка просветления, с нечеткими неровными контурами, связанное с корнем легкого. В нижнем легочном поле определяются очаговые тени с нечеткими контурами. Корень легкого бесструктурен.</p> <p>Вопросы:</p> <ol style="list-style-type: none"> <li>1. Ваше заключение.</li> <li>2. Вид исследования</li> <li>3. Рекомендации.</li> <li>4. Дополнительные методы лучевой диагностики</li> <li>5. Дифференциальный диагноз</li> </ol>	<p>2.Рентгенография ОГП</p> <p>3.Госпитализация в стационар, назначение полихимиотерапии, постановка на диспансерный учет</p> <p>4.Послойные Томограммы, МСКТ по показаниям</p> <p>5.Дифференциальную диагностику следует проводить с внебольничной пневмонией.</p>		
3	<p>Мальчик 14 лет в течение 2-х месяцев жалуется на боли в области правого коленного сустава, которые последние 2 недели стали</p>	<p>1.Саркома Юинга правой бедренной кости</p> <p>2.Рентгенография</p>	ТК ГИА	УК-3, ПК-8



4	<p>носить мучительный характер. Ребёнок плохо спит по ночам из-за болей, у него ухудшился аппетит, он сильно похудел.</p> <p>Локально: В нижней трети правого бедра отёчность, объём увеличен по сравнению со здоровым бедром на 4 см, усилен венозный рисунок, движения в коленном суставе ограничены.</p> <p>На рентгенограмме: В нижней трети правого бедра определяется крупное интра-эксаоссальное мягкотканое образование, отмечается выраженная линейная периостальная реакция и периостальный козырек Кодмана.</p> <p>УЗИ органов брюшной полости – печень не увеличена, паренхима гомогенная, эхогенность обычная, сосуды печени не расширены.</p> <p>Вопросы:</p> <ol style="list-style-type: none"> <li>1. Ваше заключение.</li> <li>2. Вид исследования</li> <li>3. Рекомендации.</li> <li>4. Дополнительные методы лучевой диагностики</li> <li>5. Дифференциальный диагноз</li> </ol>	<p>3.МСКТ правой бедренной кости, МСКТ легких, Консультация онколога</p> <p>4.МСКТ, МРТ</p> <p>5.Лимфома, Хондросаркома, Остеомиелит, Эозинофильная гранулема.</p>	ТК ГИА	УК-1, ПК-8
4	<p>Сразу после рождения у новорождённого развилась одышка до 60 в минуту, цианоз кожи и видимых слизистых оболочек. При осмотре выявлено: Кожные покровы и слизистые цианотичные, эластичность и тургор тканей снижены, асимметрия грудной клетки с взбуханием и отставанием экскурсии её левой половины, живот запавший, перкуторно над грудной клеткой слева – тимпанит, при аускультации – резкое ослабление дыхания, сердечные тоны слева почти не определяются, здесь же – выслушиваются перистальтика кишок и шум плеска, ЧСС – 155-160 уд./мин.</p> <p>На обзорной рентгенограмме органов грудной и брюшной полостей:</p>	<ol style="list-style-type: none"> <li>1.Врожденная левосторонняя диафрагмальная грыжа, осложненная синдромом «асфиктического ущемления».</li> <li>2.Рентгенография ОГП и Брюшной полости</li> <li>3.Неотложные мероприятия (вертикальное положение, ингаляция кислорода, интубация трахеи и ИВЛ).Срочная госпитализация, хирургическое лечение. Операция: низведение органов в брюш-</li> </ol>	ТК ГИА	УК-1, ПК-8

	<p>над всей левой половиной грудной клетки определяются кольцевидные просветления овальной формы; резкое смещение сердца вправо.</p> <p>Вопросы:</p> <ol style="list-style-type: none"> <li>1. Ваше заключение.</li> <li>2. Вид исследования</li> <li>3. Рекомендации.</li> <li>4. Дополнительные методы лучевой диагностики</li> <li>5. Дифференциальный диагноз</li> </ol>	<p>ную полость, ушивание грыжевых ворот при ложных диафрагмальных грыжах и пластика диафрагмы - при истинных.</p> <ol style="list-style-type: none"> <li>4.УЗИ органов брюшной полости, МСКТ ОГП.</li> <li>5.Необходимо дифференцировать с врожденными пороками сердца и родовой травмой головного мозга, при которых ДН, цианоз и тяжесть состояния дают повод заподозрить «асфиктическое ущемление».</li> </ol>		
5	<p>Во время репетиции школьного хора девочка 8 лет стала жаловаться на слабость, головокружение, тошноту, а затем потеряла сознание.</p> <p>Со слов одноклассников известно, что девочка 3 дня назад упала на катке. После падения чувствовала себя удовлетворительно, эпизодов потери сознания не было. Накануне вечером жаловалась на головную боль. На диспансерном учёте не состоит.</p> <p>Острыми заболеваниями болеет редко.</p> <p>Срочно был вызван школьный врач.</p> <p>Девочка без сознания. температура тела 36,3°С, кожные покровы бледные, холодный пот, слизистые чистые, бледные. Дыхание поверхностное, с частотой 20 в 1 минуту, при аускультации в лёгких выслушивается везикулярное дыхание, проводится рав-</p>	<ol style="list-style-type: none"> <li>1.Острая субдуральная гематома</li> <li>2.МСКТ</li> <li>3.Госпитализация, решение вопроса об оперативном лечении</li> <li>4.МРТ головного мозга</li> <li>5.ОНМК, опухоли головного мозга (доброкачественные и злокачественные)</li> </ol>	ТК ГИА	УК-3, ПК-8

<p>номерно. Границы сердца не расширены, верхушечный толчок определяется по левой среднеключичной линии в пятом межреберье, ослаблен. Тоны сердца ритмичные, приглушены, шумов нет. Пульс слабого наполнения и напряжения с частотой 66 уд/мин. АД – 80/30 мм рт. ст. Живот мягкий, безболезненный. Печень – у края рёберной дуги. В приемном отделении было проведено МСКТ головного мозга: Визуализируется гиперденсное скопление крови между поверхностью правой гемисферы и внутренней костной пластинкой черепа. Четко определяется объемный эффект, вызывающий смещение срединных структур и компрессию правого бокового желудочка</p> <p>Вопросы:</p> <ol style="list-style-type: none"><li>1. Ваше заключение.</li><li>2. Вид исследования</li><li>3. Рекомендации.</li><li>4. Дополнительные методы лучевой диагностики</li><li>5. Дифференциальный диагноз</li></ol>			
--	--	--	--