

Федеральное государственное бюджетное образовательное учреждение  
высшего образования «Красноярский государственный медицинский  
университет имени профессора В.Ф. Войно-Ясенецкого»  
Министерства здравоохранения Российской Федерации  
Кафедра-клиника стоматологии ИПО

Правила и этапы препарирования зубов под различные виды коронок.  
Ошибки. Профилактика.

Выполнил ординатор  
кафедры-клиники стоматологии ИПО  
по специальности «стоматология  
ортопедическая»  
Бриль Вячеслав Игоревич  
Рецензент к.м.н., Лысенко Ольга  
Владимировна

Красноярск, 2019

## Содержание

Актуальность.....	3
Введение.....	4
Подготовка зубов под металлокерамические коронки.....	5
Особенности препарирования под фарфоровые коронки.....	10
Осложнения и профилактика.....	16
Заключение.....	21
Список литературы.....	22

## Актуальность

Искусственные коронки — это зубной протез, применяемый с целью предупреждения дальнейшего разрушения зуба, восстановления его анатомической формы и функций, а также для расположения кламмеров съемных протезов, ортодонтических и челюстно-лицевых аппаратов

Впервые идея о искусственных коронках была реализована придворным дантистом Людовика XV Пьером Фошаром. Его изобретения изменили представление о способах зубопротезирования. Он предложил использовать штифтовые конструкций для «зубных мостов», он же придумал универсальную структуру искусственного зуба. Протез из слоновой кости покрывался золотым колпачком, для придания естественного вида на коронку наносился тонкий слой фарфоровой эмали.

Современные металлокерамические коронки повторяет структуру, предложенную Пьером Фошаром: тонкий металлический каркас покрыт керамической (фарфоровой) глазурью. Металлический каркас придает прочность протезу и обеспечивает защиту зуба под искусственной коронкой, керамическое оформление имитирует текстуру и цвет естественного зуба. Металлокерамические коронки отличаются износоустойчивостью и выдерживают механические нагрузки. Полное восстановление функции зубов и максимальная натуральность – основные преимущества металлокерамических зубных протезов.

## Введение

Препарирование - это один из этапов в лечении зубов, который представляет собой стачивание твердых тканей для выравнивания их поверхности. Ранее эта процедура была крайне болезненной и достаточно длительной. Современные инструменты и совершенные местные анестетики значительно сократили время манипуляций и сделали их абсолютно безболезненными.

Многих пациентов волнует вопрос, можно ли обойтись без процесса препарирования и установить коронку или протез на зуб в интактном состоянии? К сожалению, несмотря на все достижения стоматологии пропустить этот этап лечения невозможно.

Для того чтобы коронка надежно зафиксировалась на зубе, они должны максимально точно прилегать друг к другу. Но естественная зубная форма не идеальна, боковые стенки зубов имеют выпуклую форму, что исключает возможность создать коронку. В процессе препарирования производят стачивание части эмали, в результате чего зуб получает правильную геометрическую форму, на которую с легкостью может быть одета ортопедическая конструкция. При создании искусственной коронки, обладающей необходимой механической прочностью (на сжатие, удар, разрыв и изгиб), важным условием является получение ее равномерной толщины и создание зон опоры на культе естественного зуба, с этой целью необходимо проводить целенаправленное препарирование зуба.

## Подготовка зубов под металлокерамические коронки

Многие авторы сходятся во мнении, что форма культи подготовленного зуба одинакова для фарфоровой, пластмассовой и литой комбинированной, в том числе и металлокерамической, коронок. Цель препарирования заключается в создании путем сошлифывания определенной формы культи зуба. Эта форма культи зуба должна обеспечить протезное пространство для искусственной коронки и возможность ее наложения. Поэтому после препарирования диаметр коронки зуба становится равным или меньше диаметра шейки. У пациентов в возрасте 20-30 лет препарирование зубов следует проводить осторожно, опираясь на данные клинического и рентгенологического обследования. В случае опасности повреждения пульпы ее следует удалить, пожертвовав ее функцией ради эстетики. При необходимости культя депульпированного зуба укрепляется известными способами.

Препарирование зубов под искусственные коронки проводится в несколько последовательных этапов:

- 1) планирование на диагностических моделях с помощью параллелометра объема сошлифывания твердых тканей на различных поверхностях зуба;
- 2) сошлифывание окклюзионной поверхности для разобщения с антагонистами;
- 3) сепарация контактных поверхностей для отделения зуба от соседних;
- 4) сошлифывание экватора вестибулярной и оральной поверхности;
- 5) сглаживание граней зуба
- 6) препарирование придесневой части зуба.

Приступая к протезированию, важно точно представлять объем хирургического вмешательства, который зависит не только от толщины

колпачка (она всегда примерно одинакова), но и от места расположения фарфоровой облицовки

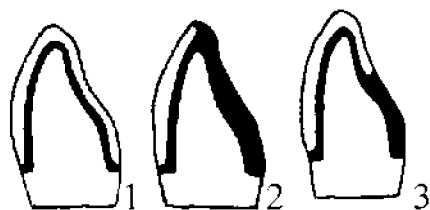


Рис. 1 - Виды металлокерамических коронок в зависимости от размещения фарфоровой облицовки:

1 — фарфоровая облицовка покрывает большую часть поверхности зуба; 3 — фарф. облицовка покрывает губную поверхность, режущий край. 2— фарфоровая облицовка покрывает лишь губную поверхность

На верхних передних зубах фарфоровая облицовка располагается на вестибулярной и контактной поверхностях колпачка. Особое внимание уделяется вестибулярной стенке. Снимаемый слой ткани у резцов и клыков равен 1—1,5 мм.

При препарировании резцов верхней челюсти с контактных поверхностей снимают до 1 мм ткани, как и с аналогичных поверхностей клыков, не забывая при этом, что толщина стенок на мезиальной поверхности всегда меньше, чем на дистальной. Препарирование всех передних верхних зубов с небной стороны проводится только на толщину металлического колпачка.

У пациентов 20—30 лет подготовка передних зубов на уровне шейки проводится без уступа. Протезы выглядят красиво благодаря утолщению их вестибулярной поверхности. Но эта рекомендация относится только к тем случаям, когда у пациента длинная верхняя губа, а верхние зубы находятся в прямом или обратном соотношении с нижними. Препарирование нижних резцов в этом возрасте возможно лишь при их крупных размерах. По

вестибулярной поверхности и режущему краю клыков, а также с язычной стороны до бугорка можно снимать до 1,5 мм тканей, а с контактных — до 1 мм. Особую осторожность следует проявлять при препарировании шейки зуба, где необходимо отступать от уровня десны на 1—1,5 мм. Однако это возможно лишь при условии, что эти поверхности не видны при разговоре и улыбке. У первых и вторых премоляров облицовывают вестибулярные поверхности, щечные и небные бугорки. Между последними остается полоска металла, не покрытая фарфором. Соответственно с вестибулярной поверхности снимается слой тканей до 2 мм, а с бугорка — 1,5—2 мм. Мезиодистальная бороздка верхних премоляров является опасной зоной, и слой снимаемых здесь тканей не должен превышать 0,5—1 мм.

У первого моляра верхней челюсти фарфором облицовывают только переднещечный бугорок, видимый при улыбке и разговоре. Исходя из этого и слой снимаемых тканей может достигать до 2 мм. При необходимости расширить площадь облицовки возможно некоторое утолщение её вестибулярной поверхности, это не вызовет нарушения речи или несоответствия эстетическим требованиям.

У нижних премоляров и первых моляров фарфором покрывают жевательные, вестибулярные и язычные поверхности. Последние две можно облицовывать до экватора, поскольку они видны при улыбке и разговоре, особенно у лиц небольшого роста. Слой снимаемых здесь тканей составляет 1,5—2 мм. Моляр с язычной стороны фарфором можно не покрывать.

Вторые и третьи нижние и верхние моляры не облицовывают, поэтому их препарируют только на толщину металлического колпачка.

Препарирование зубов у лиц старше 30—35 лет проводят в объеме, позволяющем наложить колпачок с фарфоровой облицовкой без опасности вызвать ожог пульпы. Резцы и клыки верхней челюсти препарируют с уступом в виде плавного ската или закругления на вестибулярной и контактной поверхностях. На резцах ширина уступа на всем протяжении

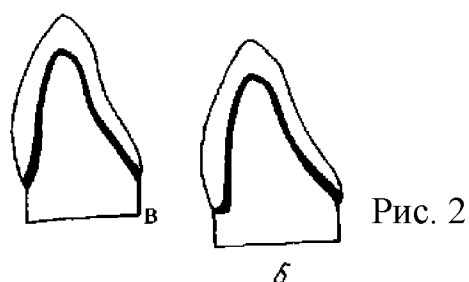
одинакова и равна 1—1,5 мм. При переходе с контактной на небную поверхность уступ плавно сходит на нет. На верхних клыках величина уступа различна: на губной и дистальной контактной поверхности 1,5 мм, а на медиальной — 1 мм.

Контактные и боковые поверхности препарируются на конус под углом не более 5—7°. На сагиттальном распиле такой зуб должен напоминать разносторонний треугольник с очень острым углом, поскольку режущий край сходит на нет.

На верхних боковых зубах уступ шириной не более 1 мм располагается на губной поверхности и плавно сходит на нет на контактных.

Препарирование зубов нижней челюсти ничем не отличается от подготовки подобных зубов у пациентов 20—30 лет.

Считается возможным применять три способа подготовки зубов.



Подготовка зубов под металлокерамические коронки по А. Breustedt:

а — уступ подготовлен по всему периметру шейки зуба (циркулярный уступ);

б — уступ подготовлен только с губной стороны (лабиальный уступ):

в — подготовка зуба без уступа

Все более широкую популярность получает третий способ — подготовка естественных зубов без уступа. Препарирование зубов с уступом требует от врача высокого профессионального мастерства. Овладение методикой препарирования зубов с уступом требует от врача



максимального напряжения его индивидуальных способностей. В то же время методика подготовки зубов без уступа считается упрощенной весьма условно, так как снятие твердых тканей в пришеечной области требует достаточно ясного представления о поставленной задаче. Нужно снять именно такое количество тканей зуба, которое необходимо для размещения металлокерамической коронки без искусственного увеличения ее объема.

Режим препарирования зуба. Препарирование проводится алмазным инструментом. Эмаль и поверхностные слои дентина сошлифовывают турбинной бормашиной. С увеличением толщины слоя снимаемых тканей скорость вращения бора должна уменьшаться. Формирование уступа и окончательное оформление раневой поверхности проводят на минимальных оборотах с применением мелкозернистого инструмента или, как советуют некоторые авторы, даже вручную с помощью специальных скребков. Это предохранит пульпу зуба от ожога. Препарирование зуба, даже при соблюдении правил хирургической обработки, вызывает раздражение пульпы в виде расширения сосудов, небольшого отека и выхода из капилляров в окружающую соединительную ткань единичных лейкоцитов. Е.И. Гаврилов называет это состояние "начальной фазой септического воспаления" и считает его обратимым.

## Особенности препарирования под фарфоровые коронки

Объем препарирования должен быть минимальным и щадящим, чтобы сохранить в безопасном состоянии пульпу и пародонт (если зуб не депульпирован). В то же время необходимо сошлифовать достаточный слой для соблюдения технологических параметров, обеспечивающих высокие прочностные и эстетические свойства фарфоровых коронок.

Особенности препарирования диктуются тем, что по сравнению со штампованными металлическими коронками необходимо сошлифовывание твердых тканей зуба не менее чем на 1,0 мм. Препарирование должно быть программированным, то есть снятие заданного количества твердых тканей необходимо проводить в соответствии с зонами безопасности по Аболмасову Н. Г. (1967) и с рентгенологическим контролем.

Ориентиром может служить методика подготовки под пластмассовые коронки. В то же время, отличительной чертой этого клинического приема является формирование пришеечного уступа.

Сошлифовывание твердых тканей должно осуществляться инструментами с алмазным (природным или синтетическим) покрытием. Сепарационным диском сошлифовывают контактные (апроксимальные) поверхности от режущего края до уровня верхушки межзубных сосочков с образованием предварительного уступа (ширина 0,8-1,0 мм) под прямым углом к продольной оси зуба. Сепарационный диск располагают чуть отступя от контактной поверхности - на 1-1,5 мм - и удерживают с небольшим наклоном к оси зуба в пределах 5-7 градусов. Сняв ткани в области межзубного контакта и открыв межзубной промежуток, диску придают чуть меньший наклон (3-5 градусов) и подвергают обработке всю контактную поверхность, пока в пришеечной области на уровне десны не будет создан прямой уступ шириной 0,3-0,5 мм. Точно так же подготавливают другую контактную поверхность.

При подготовке контактных (апроксимальных) поверхностей на турбинной бормашине используют тонкие цилиндрические алмазные

головки, диаметр которых должен быть меньше ширины уступа. Режущую поверхность головки располагают сначала также отступя от рядом стоящего зуба и удерживают ее под небольшим углом к оси зуба (3-5 градусов). Сняв ткани в области межзубного контакта, постепенно продвигаются к шейке зуба, где на уровне десны намечают уступ шириной 0,3-0,5 мм.

Одновременно контактные поверхности сводят на конус в сторону режущего края с углом конвергенции стенок по отношению к продольной оси зуба не более 7-10 градусов. После этого кругом с алмазным покрытием укорачивают коронку на 1/4 ее высоты, создавая при этом наклон под углом 20-45 градусов с небной стороны для верхних зубов и с вестибулярной - для нижних при ортогнатическом прикусе.

Жевательную поверхность удобнее подготавливать специальными бочкообразными или колесовидными алмазными головками, сохраняя ей индивидуальную анатомическую форму. Вершины жевательных бугров должны быть закруглены. У зубов, утративших антагонисты, возрастные изменения жевательных поверхностей могут отсутствовать (задержка стирания бугров). При подготовке их способствует тем самым ее раскалыванию. Уступ, как правило, должен быть равномерным по ширине. Неравномерная ширина уступа допускается в тех случаях, когда имеется сужение боковых поверхностей зуба и отсутствуют условия для создания его необходимой ширины.

Существуют различные формы уступов. Основные из них, применяемые для изготовления фарфоровых коронок, - прямой, скошенный и с выемкой. Характер уступа зависит от величины, формы, наклона, функциональной принадлежности зуба и состояния его коронковой части. Чаще всего используется прямой круговой уступ, который обычно применяется на центральных резцах верхней челюсти, клыках обеих челюстей и реже — на боковых верхних резцах. По данным литературы, уступ рекомендуется располагать на уровне десны или минимально (на 0,2-

0,3 мм) погружать в десневой желобок.

Прежде чем формировать уступ, необходимо определить его форму. Для получения уступа равномерной ширины, расположенного под прямым углом к длинной оси зуба, пользуются алмазными головками цилиндрической формы или фиссурными борами.

На здоровых, не депульпированных и не пораженных кариесом зубах, правильно расположенных в зубной дуге, уступ готовится вокруг коронки одинаковой ширины в пределах 1 мм. Вообще ширина уступа зависит от возраста больного, размера и формы зуба, толщины его стенок, степени обнажения зубов при разговоре и улыбке. У молодых пациентов на резцах с плоскими коронками и тонкими стенками ширина уступа должна находиться в пределах 1 мм. У пациентов среднего и пожилого возраста, имеющих крупные коронки с толстыми стенками, уступ на губной поверхности может быть более широким (до 1,2-1,5 мм), на контактных поверхностях — сужен до 1 мм, а на оральной поверхности зуб может быть подготовлен без уступа, если нет условий для его формирования. Уступ неодинаковой ширины следует формировать также на аномально расположенных зубах — выступающих или имеющих скученное положение. Оставшиеся в пришеечной части зуба твердые ткани сошлифовывают алмазной головкой в виде усеченного конуса. Торцовую часть головки прижимают к уступу и постепенно сошлифовывают ткани зуба так, чтобы уступ имел вид ровной площадки, находящейся чуть ниже дешевого края. Диаметр торцовой части бора должен соответствовать ширине уступа, в противном случае неизбежна травма прилегающей к уступу десны. Боковая поверхность головки должна касаться зуба. Лишь при этом условии точно обозначается угол схождения уступа с боковыми стенками зуба. Одновременно боковая поверхность головки снимает с губной стороны следы ранее нанесенных маркировочных бороздок и предупреждает образование в пришеечной части зуба поднутренний. Во время работы необходимо сохранять первоначальное положение головки по

отношению к зубу, что позволит искусственную коронку следует придать жевательной поверхности вид, присущий другим функционирующим зубам с учетом возрастного стирания твердых тканей.

Далее создают на вестибулярной и небной поверхностях предварительный уступ шириной 0,8 мм и на 0,5 мм ниже (или выше в зависимости от челюсти) края десны при помощи обратноконусовидной головки с алмазным покрытием. Затем концы обоих апроксимальных уступов соединяются с небным и вестибулярным бороздкой, создаваемой линзообразным камнем на уровне края. Твердые ткани с вестибулярной и небной поверхностей коронки сошлифовываются цилиндрической или в форме усеченного конуса головкой до образования ступеньки.

Для ограниченного и равномерного снятия тканей зуба с вестибулярной и небной поверхностей коронки можно применить следующую тактику. Цилиндрической головкой, имеющей запрограммированную глубину погружения (0,8-1,3 мм) на вестибулярной и небной поверхностях зуба создается бороздка на уровне десневого края. С вестибулярной стороны, кроме того, наносятся бороздки от десневого к режущему краю. Затем с помощью различных головок, боров и кругов сошлифовывают твердые ткани на глубину надреза. Этот этап препарирования завершают выравниванием поверхности культи, закруглением углов и приступают к окончательному формированию уступа.

Уступ — это площадка для фарфоровой коронки, которая несет на себе нагрузку, создавая определенную пришеечную толщину коронки. Культия зуба приобретает коническую форму с углом схождения боковых стенок 5-7 градусов для передних зубов и 7-12 градусов для многокорневых. Формирование уступа заканчивается сошлифовыванием нависающих над десной острых краев пламевидной алмазной головкой.

Следует отметить, что в зависимости от клинической картины последовательность препарирования зуба, то есть первоначальное сошлифовывание тканей с окклюзионной, вестибулярной или контактных

сторон, может меняться. В частности, если препарлируемый зуб не имеет соседних или отделен от них тремой (диастемой), то лучше начинать обработку с его укорачивания, вестибулярной и оральной поверхностей, а затем и контактных. При целостном зубном ряде и плотных межзубных контактах логичнее пользоваться описанной методикой. Перед окончательным, если можно так сказать, тонким препарированием уступа производят раскрытие дешевого желобка. Для этого хлопчатобумажную нитку смачивают сосудосуживающим средством (санорин, эфедрин) и вводят в десневой желобок на 10-15 минут, после чего нить извлекается и цилиндрическим торцевым или конусовидным бором доформируют уступ около края десны.

Объективную оценку качества подготовленной культи проводят по следующим критериям:

1. Подготовленный под фарфоровую коронку зуб должен сохранять присущую ему анатомическую форму, отражающую индивидуальные и возрастные особенности.

2. Культи подготовленного зуба должна иметь наклон боковых стенок для передних зубов в пределах 5-7 градусов, а для премоляров и моляров — 7-12 градусов и приближаться по форме к конусу. При низких клинических коронках угол схождения боковых стенок может быть уменьшен, а при высоких - наоборот, увеличен. Это позволит обеспечить надежную ретенцию коронки.

3. По периметру шейки зуба формируется уступ, ширина которого варьирует 0,5-2 мм. Выбор методики подготовки пришеечной части зуба и положение уступа по отношению к десневому краю диктуются конкретными клиническими условиями.

4. Подготовленный зуб должен быть укорочен в среднем на 2 мм.

5. Культи подготовленного зуба должна быть уменьшена в объеме на толщину фарфоровой коронки, чем предупреждается возможность выхождения протеза за пределы зубной дуги.

Защита препарированных зубов. У больных после препарирования появляется резкая чувствительность зуба и почти у всех реакция на температурные раздражители. Для предупреждения болевых ощущений и с целью профилактики возможных осложнений со стороны пульпы зубы, препарированные под фарфоровые коронки, следует обрабатывать деминерализующими растворами, фторлаком, а затем обязательно покрывать временными (провизорными) коронками. Однако их достоинства заключаются не только в этом. Врачам-ортопедам хорошо известно, сколько хлопот доставляет наложение протеза на зубы, длительное время выключенные из контакта с антагонистами вследствие препарирования их окклюзионных поверхностей. Наложение временных коронок предупреждает смещение препарированных зубов в период изготовления протеза. Наконец, неоценимую помощь оказывают временные коронки пациентам с неустойчивой психикой, болезненно переносящим нарушение формы, величины и цвета передних зубов.

Определение цвета искусственной коронки. После получения оттисков определяют цвет фарфоровой коронки. Это производится только при естественном освещении, исключая прямое попадание солнечных лучей и симметричный зуб необходимо предварительно увлажнить.

Приступая к определению цвета, полезно нарисовать на бумаге цветовую схему коронки с обозначением границ распространения отдельных цветов, извилистой линией обозначают границу плавного перехода одного цвета в другой, а сплошной - резкий переход. Если в расцветке нет желаемого оттенка, его можно получить путем смешивания отдельных порошков. В истории болезни и зубному технику в наряде необходимо нарисовать определенную цветовую схему коронки.

## Осложнения и профилактика

- 1) Отказ пациента из-за боязни боли — необходимо найти контакт и сделать анестезию, если нет противопоказаний;
- 2) Анестезия предполагает более тщательное соблюдение режима препарирования из-за опасности перегрева пульпы;
- 3) Повреждение мягких тканей щеки, языка, особенно при работе сепарационными дисками (чаще разрезается десна и язык).

Профилактика: упор руки в любом положении, защита зеркалом, специальной металлической защиткой. Тяжесть травмы зависит от размеров раны и ее глубины. Ранение мягких тканей полости рта может сопровождаться обильным кровотечением и требовать экстренной хирургической помощи. При ранении мягких тканей нужно немедленно остановить бормашину и осторожно вывести режущий инструмент из полости рта. Если инструмент ущемлен мягкими тканями, не следует применять усилие, пытаясь освободить его. Во избежание нанесения дополнительной травмы надо извлечь инструмент из наконечника и оставить его в полости рта. Во всех случаях рану необходимо прижать стерильной салфеткой и оказать больному хирургическую помощь. Ранение мягких тканей полости рта редко обходится без психической травмы пациента и врача. Сложная процедура препарирования зубов является испытанием для психики протезируемого больного. Психоэмоциональное напряжение связано с ожиданием боли при проведении ортопедических процедур. Травма мягких тканей с обильным кровотечением, растерянность или неумелые действия врача усугубляют беспокойство и тревогу пациента. В дальнейшем, после нанесенной травмы, от врача потребуется максимум усилий для того, чтобы убедить пациента в общем благоприятном исходе ортопедического лечения;



4) при сепарации начинающие врачи часто делают ошибку — так называемую «ступеньку», то есть производят сошлифовывание не до шейки зуба, а выше, внедряясь в толщу дентина из-за боязни травмы десны. Если это произошло, то необходимо исправить, ибо в противном случае коронка во время припасовки будет упираться в эту ступеньку и наложение ее станет невозможным.

Профилактика: сепарационный диск должен быть направлен строго по продольной оси препарлируемого зуба и во время вращения необходимо плотнее его прижимать к стенке препарлируемого зуба;

5) недостаточное снятие твердых тканей зуба с окклюзионной поверхности — при припасовке коронки будет увеличение межальвеолярной высоты;

6) недостаточное снятие тканей зуба с вестибулярной, язычной или аппроксимальной (контактной) поверхностей - изготовленная коронка не будет плотно охватывать клиническую шейку и будут попадать пищевые остатки, травмироваться десневой край;

7) обморок, коллапс.

Основываясь на клиническом опыте и соблюдая определенные правила, врач может научиться предвидеть возможные ошибки и сделать свою работу максимально безопасной для пациента. Для этого необходимо иметь в виду следующее.

1. Каждый пациент перед протезированием нуждается в тщательной психологической подготовке. Ему следует объяснить, что при появлении боли надо подать знак врачу, например, подняв левую руку. Больной должен быть предупрежден и о том, что в случае появления боли нельзя совершать резкие движения головой, пытаться освободиться от режущего инструмента.

2. Операция подготовки зубов с живой пульпой должна проводиться под надежной инфльтрационной или проводниковой анестезией, а в некоторых случаях и с применением наркоза.

3. Уверенность в работе достигается применением хорошо центрированного, с высокой абразивной способностью инструмента. Малейшая вибрация и изношенность наконечника вызывают эксцентрические колебания и обусловленные этим неприятные ощущения и боль.

4. Перед началом работы необходимо проверить состояние бормашины и надежность фиксации инструментов в наконечнике.

5. В некоторых случаях целесообразно, не включая бормашину, ввести наконечник с инструментом в полость рта больного и убедиться в том, что положение головы пациента и размещение врача около кресла обеспечивают хороший обзор операционного поля. Рука врача с наконечником должна быть надежно зафиксирована. Необходимо позаботиться о защите мягких тканей полости рта от вращающегося инструмента. При работе сепарационным диском следует использовать защитную каретку. По мере накопления опыта и закрепления мануальных навыков, можно перейти к защите операционного поля зеркалом или шпателем. Для защиты языка от травмы полезно воспользоваться вторым зеркалом, удерживаемым, например, медсестрой.

6. Включать бормашину следует после введения наконечника в полость рта и надежного фиксирования удерживающей его руки. Выводить режущий инструмент надо только после полной остановки бормашины.

7. Препарирование зубов требует полной концентрации внимания. Никому не придет в голову отвлекать хирурга в ответственный момент операции.

8. Ювелирную операцию подготовки зубов под коронки не следует проводить в конце рабочего дня, когда начинает сказываться утомление.

Ожоги пульпы или вскрытие полости зуба чаще наблюдаются при работе студентов или молодых врачей. В определенной мере это связано с недостаточно развитым абстрактным представлением о конечной форме

подготавливаемой культы зуба. Плохой контроль количества сошлифовываемых твердых тканей приводит к удалению неоправданно большого слоя. Культура зуба получается небольшой по объему, вероятность ожога пульпы или вскрытия полости значительно возрастает. Выходом из положения может быть предварительная фантомная подготовка зубов на гипсовой диагностической модели с учетом топографии зон безопасности (Аболмасов Н.Г., Гаврилов Е.И., Ключев Б.С.).

Не меньшее значение для профилактики рассматриваемых осложнений имеет подбор нужного вида режущего инструмента и его качество. Следует своевременно заменять инструменты с изношенным алмазным покрытием. Скорость вращения бормашины должна строго соответствовать цели выполняемой операции — ориентировочное сошлифовывание тканей; придание культе необходимой формы, закругление углов, оформление уступа и т.д. Плохое качество режущего инструмента заставляет врача оказывать давление на обрабатываемый зуб, увеличивать скорость вращения бормашины. Попытки сошлифовывать твердые ткани зуба некачественным режущим инструментом за короткое время могут привести к перегреву зуба и ожогу пульпы. Для профилактики подобных ошибок следует проводить подготовку зуба в щадящем режиме, применяя прерывистое сошлифовывание. Касание поверхности зуба режущим инструментом должно быть кратковременным, не более 2-3 сек. Каждые три-четыре касания следует чередовать с остановкой бормашины для охлаждения обрабатываемого зуба полосканием или оно должно быть непрерывным.

Во избежание перегрева зуба при препарировании контактных поверхностей плотно стоящих зубов используют малые обороты бормашины. Это позволяет снизить риск травмы мягких тканей, так как значительно облегчается контроль количества снимаемых тканей и более надежно фиксируется рука с наконечником. При работе бормашины на

малых оборотах значительно сокращается промежуток времени от момента выключения до полной остановки вращающего инструмента, что также делает операцию подготовки зуба более безопасной. Работа на больших оборотах без постоянного охлаждения неизбежно приведет к ожогу твердых тканей и пульпы. Необходимым условием успешной штамповки коронок является правильная подготовка или препарирование зуба под искусственные коронки, то есть сошлифовывание его твердых тканей на необходимую толщину. После препарирования получают слепки (оттиски) гипсом или другими массами. Если слепок (оттиск) получают с той челюсти, на которой находится протезируемый зуб, то он называется рабочим, а слепок с другой челюсти — вспомогательным; если же протезируемые зубы расположены на обеих челюстях, то оба слепка являются рабочими.

## Заключение

Для классификации искусственных коронок были рассмотрены различные аспекты в конструкции и величине коронок, методах изготовления и материалах, из которых они могут производиться, а также по назначению и выполняемым функциям.

В рамках работы были рассмотрены аспекты необходимые для определения абсолютных и относительных показаний и противопоказаний для применения искусственных коронок.

В зависимости от клинической ситуации и поставленных задач ортопедического лечения необходимо использовать различные виды искусственных коронок, рассмотренных в данной работе. Применение данной ортопедической конструкции позволяет решить основополагающие аспекты лечения, которые во все времена стояли перед врачами-стоматологами:

- восстановление функции жевания и речи
- предупреждение дальнейшего разрушения зубного ряда
- восстановление эстетических параметров улыбки

На сегодняшний день зубные коронки являются самый распространенным видом протеза в стоматологии. Рано или поздно практически все, кто не может похвастаться отменным состоянием своих зубов приходят к тому, что покрывают зубы искусственными коронками. Со временем зубы становятся уязвимы для многочисленных микроорганизмов и больших нагрузок, ломаются и теряет свою эстетику. После многократного терапевтического лечения становится невозможным восстановить коронковую часть зуба с помощью обычных пломб, поэтому необходимо использовать искусственные, чтобы восстановить эстетику и функцию.

## Список литературы

1. Ортопедическое лечение дефектов коронок зубов искусственными коронками : учеб. – метод. пособие / С. А. Наумович [и др.]. 2–е изд., доп. – Минск : БГМУ, 2011. – 56 с.
2. Ортопедическая стоматология: учебн. для студ. / Н. Г. Аболмасов, Н. Н. Аболмасов, М. С. Сердюков. – 10–е изд. : перераб. и доп. – М. : МЕДпресс-информ, 2018. – 556 с.
3. Ортопедическая стоматология : учебник / ред. И. Ю. Лебедеико, Э. С. Каливрадджиян. - М. : ГЭОТАР-Медиа, 2016. - 640 с.
4. Ортопедическая стоматология (несъемное зубное протезирование) [Электронный ресурс] : учебник / О. Р. Курбанов, А. И. Абдурахманов, С. И. Абакаров. - М. : ГЭОТАР-Медиа, 2015. - 456 с.
5. Ремизова А.А. Ортопедические методы лечения в стоматологии. Основы бюгельного протезирования. – М.: Человек, 2012. – 80 с
6. Жулев Е.Н. Несъемные протезы. Теория, клиника и лабораторная техника. – М.: Медицинское информационное агентство, 2010. – 488 с.
7. Трезубов В.Н., Мишнев Л.М., Сапронова О.Н. Энциклопедия ортопедической стоматологии.-Санкт-Петербург, «Фолиант»,2011. - 146 с.