

ФЕДЕРАЛЬНОЕ ГОСУДАРСТВЕННОЕ БЮДЖЕТНОЕ
ОБРАЗОВАТЕЛЬНОЕ УЧРЕЖДЕНИЕ ВЫСШЕГО ОБРАЗОВАНИЯ
«КРАСНОЯРСКИЙ ГОСУДАРСТВЕННЫЙ МЕДИЦИНСКИЙ
УНИВЕРСИТЕТ ИМЕНИ ПРОФЕССОРА В.Ф. ВОЙНО-ЯСЕНЕЦКОГО»
МИНИСТЕРСТВА ЗДРАВООХРАНЕНИЯ РОССИЙСКОЙ ФЕДЕРАЦИИ
Кафедра Анестезиологии и реаниматологии ИПО

Реферат на тему:
«Анестезия в нейрохирургии»

Выполнил:
ординатор 1 года Плотников И.Д.

Красноярск, 2019

Харви Кушинг, один из основоположников нейрохирургии, внес значительный вклад в разработку анестезиологических карт. Он в числе первых осознал важность мониторинга и стал регистрировать пульс, артериальное давление, частоту дыхания и температуру тела во время операции, что значительно повысило ее безопасность для больных.

Новые, усовершенствованные методы анестезии, а также эволюция знаний о влиянии анестезии на функции ЦНС (гл. 25) в немалой мере способствовали успехам современной нейрохирургии. Инвазивный мониторинг, улучшение условий для манипуляций хирурга позволили проводить сложные вмешательства у больных, которые ранее считались неоперабельными.

Анестезия при внутричерепной гипертензии и с-ниженной перфузии мозга имеет некоторые особенности. Кроме того, в нейрохирургии часто используют нестандартное положение тела больного на операционном столе (например, лежа на животе или сидя), что усложняет проведение анестезии. В настоящей главе принципы, изложенные в гл. 25, рассмотрены в приложении к анестезиологической помощи нейрохирургическим больным.

Внутричерепная гипертензия

Внутричерепная гипертензия — это устойчивое повышение внутричерепного давления (ВЧД) более 15 мм рт. ст. Некомпенсированное увеличение объема ткани или жидкости в герметичной полости черепа с ригидными стенками вызывает устойчивое повышение ВЧД (гл. 25). Причины внутричерепной гипертензии включают увеличение объема ткани или жидкости, нарушения ликворо-оттока, гиперемию мозга (увеличение мозгового кровотока и кровенаполнения мозга), а также системные расстройства, приводящие к отеку мозга. Возможно сочетание нескольких факторов; так, при опухолях задней черепной ямки внутричерепная гипертензия обусловлена не только отеком

мозга, но и нарушением ликворооттока вследствие сдавления четвертого желудочка (обструктивная гидроцефалия).

В начальных стадиях внутричерепная гипертензия может протекать бессимптомно, но при прогрессирующем повышении ВЧД неизменно появляется головная боль, тошнота, рвота, отек дисков зрительных нервов, очаговые неврологические расстройства, нарушения сознания. *Когда ВЧД превышает 30 мм рт. ст. и более, мозговой кровоток ухудшается и возникает порочный круг: ишемия вызывает отек мозга, из-за чего возрастает ВЧД, что в свою очередь усугубляет ишемию мозга.* Без лечения больной погибает от повреждения или катастрофического вклинения мозга (гл. 25.). Часто наблюдают периодическое повышение АД и замедление пульса (**рефлекс Кушинга**), что иногда сочетается с внезапным подъемом ВЧД (плато или А-волны) в течение 1-15 мин. Этот феномен обусловлен ауторегуляторными

механизмами, когда при ишемии периодически снижается сопротивление сосудов мозга; к сожалению, последующее увеличение внутричерепного объема крови повышает ВЧД. В итоге тяжелая ишемия и ацидоз полностью нарушают ауторегуляцию мозгового кровообращения, и мозговой кровоток (и соответственно, ВЧД) пассивно изменяется в зависимости от величины АД.

Отек мозга

Повышение содержания воды в мозге может быть обусловлено несколькими механизмами. Чаще всего возникает вазогенный отек, вызванный увеличением проницаемости гематоэнцефалического барьера, что сопровождается выходом плазмы в ткань мозга. Повышенное АД способствует вазогенному отеку. Причины вазогенного отека: механическая травма, воспалительные заболевания мозга, опухоли мозга, артериальная гипертензия, ишемический инсульт (инфаркт мозга). При метаболических расстройствах (гипоксемия, системная ишемия) нарушается активный транспорт натрия из клетки в интерстициальную жидкость, что при-

водит к прогрессирующему набуханию клеток мозга (цитотоксический отек). При обструктивной гидроцефалии цереброспинальная жидкость распространяется в межклеточном пространстве мозга, формируя интерстициальный отек. И наконец, причиной отека мозга может стать перемещение свободной воды в клетки мозга при внезапном снижении осмолярности плазмы (водное отравление).

Лечение

Лечение внутричерепной гипертензии и отека мозга должно быть направлено на устранение их причины. Ликвидируют метаболические нарушения, по показаниям проводят оперативное вмешательство. Вазогенный отек, особенно сочетанный с опухолью, успешно лечат кортикостероидами (дексаметазон); полагают, что механизм действия заключается в стабилизации гематоэнцефалического барьера. *Вне зависимости от причины можно временно, до принятия радикальных мер, уменьшить отек мозга и снизить ВЧД путем ограничения приема жидкости и назначения осмотических и петлевых диуретиков.* При введении диуретика ВЧД снижается в основном за счет удаления внутриклеточной жидкости из здоровой ткани мозга. Умеренная гипервентиляция (до PaCO_2 25-30 мм рт. ст.) снижает мозговой кровоток (гл. 25) и, следовательно, может значительно уменьшить ВЧД, но обладает опасным свойством усугублять очаговую ишемию мозга.

Маннитол (0,25-1,0 мг/кг в/в) значительно снижает ВЧД, действие его наступает быстро. Повышая осмолярность плазмы до 300-315 мОсм/л (гл. 29), маннитол вызывает осмотический диурез. Маннитол, будучи слабым

вазодилататором, может временно снизить АД, но его главный побочный эффект — преходящее повышение ОЦК, что при нарушенной функции кровообращения или почек чревато отеком легких. При операциях по поводу аневризм артерий виллизиева круга, артериовенозных мальформаций и внутричерепных гематом введение маннитола противопоказано до завершения этапа трепанации: в противном случае осмотический эффект уменьшает объем здоровой ткани, способствуя усилению кровотечения и увеличению гематомы. У пожилых больных быстрое снижение объема мозга при введении маннитола в редких случаях приводит к возникновению субдуральной гематомы вследствие разрыва тонкостенных вен, впадающих в верхний сагиттальный синус.

Петлевые диуретики (фуросемид) также используют для лечения отека мозга, хотя их дей-

ствие по сравнению с таковым у осмодиуретиков выражено слабее и развивается медленнее (в течение 30 мин). У петлевых диуретиков есть дополнительное преимущество: они подавляют образование цереброспинальной жидкости. Целесообразно применять маннитол в сочетании с фуросемидом (синергизм), но выраженная потеря электролитов с мочой требует тщательного мониторинга калия сыворотки (гл. 28).

Анестезия при операциях по поводу объемных образований головного мозга

К объемным образованиям головного мозга относят: пороки развития, опухоли (доброкачественные и злокачественные), инфекции (абсцессы и кисты), гематомы и артериовенозные мальформаций. Первичные опухоли головного мозга — наиболее частая причина нейрохирургических вмешательств. Первичные опухоли головного мозга гистологически происходят из клеток нейроглии (аст-роцитомы, олигодендроглиома или глиобластома), эпендимы (эпендимомы), мозговых оболочек (менингиома, шваннома, хороидальная папиллома). Наиболее распространенные опухоли головного мозга у детей — медуллобластома, нейробластома и хордома.

Вне зависимости от причины клиническая картина обусловлена темпом роста и локализацией объемного образования, а также величиной ВЧД. При медленном росте симптомы могут долго отсутствовать, при быстром — характерно острое начало заболевания. Симптомы включают головную боль, судорожные припадки, нарушение высших мозговых функций (например, когнитивной), очаговую неврологическую симптоматику. Образования супратенториальной локализации проявляются судорожными припадками, гемиплегией или афазией, а расположенные инфратенториально — поражением мозжечка (атаксия, нистагм, дизартрия) или сдавлением ствола мозга (парезы черепных нервов, нарушения сознания, расстройства

дыхания). При повышении ВЧД к данной клинической картине присоединяются явные признаки внутричерепной гипертензии.

Предоперационный период

В ходе предоперационной подготовки необходимо верифицировать или исключить внутричерепную гипертензию. *Для этого используют компьютерную томографию и магнитно-резонансную томо-*

графию головного мозга, посредством которых выявляют отек мозга, смещение срединных структур более чем на 0,5 см, а также определяют размеры боковых желудочков. В ходе неврологического исследования регистрируют расстройства чувствительности и движений, психическую патологию. Что касается лекарственных препаратов, особенно внимательной проверке подвергают назначение кор-тикостероидов, диуретиков и противосудорожных средств. Лабораторные исследования позволяют исключить индуцированную кортикостероидами гипергликемию, а также нарушения водно-электролитного обмена, обусловленные применением диуретиков или нарушением секреции антидиуретического гормона (гл. 28). Целесообразно проводить мониторинг концентрации противосудорожных препаратов в крови, особенно когда судороги не удается устранить полностью.

Премедикация

При внутричерепной гипертензии премедикацию не назначают. Седативные препараты вызывают депрессию дыхания и гиперкапнию, что еще больше повышает ВЧД и может привести к смерти больного. При нормальном ВЧД показаны бензодиазепины (диазепам внутрь, мидазолам в/в или в/м). Кортикостероиды и противосудорожные препараты обычно не отменяют вплоть до самой операции.

Интраоперационный период Мониторинг

Помимо стандартного мониторинга, осуществляют инвазивное измерение АД и катетеризацию мочевого пузыря. Непрерывная регистрация АД с помощью артериального катетера обеспечивает информацию, необходимую для поддержания оптимального мозгового кровотока при быстрых изменениях гемодинамики во время индукции, ма-сочной вентиляции, интубации, укладки больного, манипуляций хирурга и пробуждения. Кроме того, интраартериальный катетер используют для анализа газов артериальной крови чтобы точно управлять P_aCO_2 . При калибровке датчика АД многие нейроанестезиологи устанавливают значение 0 мм рт. ст. на уровне наружного слухового прохода (вместо правого предсердия, как обычно), чтобы упростить подсчет церебрального перфузионного давления. Мониторинг CO_2 в конце выдоха (end-tidal CO_2 — $ETCO_2$) сам по себе не

может служить ориентиром для точной регулировки параметров проводимой ИВЛ: вначале нужно определить градиент между $PaCO_2$ и $ETCO_2$.

Катетеризация цен-

тральной вены и мониторинг ЦВД показаны при назначении препаратов, влияющих на сосудистый тонус. При катетеризации внутренней яремной вены возможны такие осложнения как пункция сонной артерии и затруднение венозного оттока крови от мозга, поэтому многие врачи используют длинный катетер, проводимый через периферическую вену (например, через медиальную подкожную вену руки), а также катетеризируют подключичную или наружную яремную вену. Введение диуретиков, значительная продолжительность многих нейрохирургических операций, мониторинг инфузионной терапии — всем этим диктуется необходимость катетеризации мочевого пузыря. Мониторинг нервно-мышечной проводимости при гемиплегии проводят на здоровой стороне (гл. 27), ибо в противном случае миорелаксацию ошибочно расценивают как недостаточную. Мониторинг зрительных вызванных потенциалов позволяет предотвратить повреждение зрительного нерва при удалении больших опухолей гипофиза. (Мониторинг при операциях на структурах задней черепной ямки описан ниже.)

Периоперационный мониторинг ВЧД значительно облегчает ведение больных с внутричерепной гипертензией. Чаще всего применяют внутрижелудочковый катетер или субдуральный *briht*, которые нейрохирург устанавливает перед операцией под местной анестезией. Датчик давления со специальной системой, заполненной жидкостью, обеспечивает цифровое отображение ВЧД. При калибровке датчика обязательно устанавливается значение 0 мм рт. ст. на том же уровне, что и для АД (обычный ориентир — наружный слуховой проход). Дополнительное преимущество внутрижелудочкового катетера — возможность удаления цереброспинальной жидкости для снижения ВЧД.

Индукция анестезии

Индукция анестезии и интубация трахеи — критические моменты при сниженной растяжимости внутричерепной системы или уже повышенном ВЧД. *Растяжимость внутричерепной системы можно увеличить с помощью осмотических диуретиков, кортикостероидов или удаления цереброспинальной жидкости через внутрижелудочковый катетер непосредственно перед индукцией. При любой методике индукция и интубация трахеи должны быть медленными и управляемыми, без повышения ВЧД и нарушения мозгового кровообращения.* Артериальная гипертония во время индукции повышает кровенаполнение мозга и способствует отеку мозга. Значительный или длительный подъем АД увеличивает ВЧД, что снижает цереб-

ральное перфузионное давление и усугубляет риск дислокации мозга (гл. 25). Чрезмерное снижение АД также нежелательно из-за уменьшения церебрального перфузионного давления.

Чаще всего для индукции используют тиопен-тал на фоне масочной гипервентиляции, что позволяет снизить ВЧД и ослабить ноцицептивные эффекты ларингоскопии и интубации. Если больной контактен, он сам может глубоко дышать во время предварительной оксигенации. После введения тиопентала и утраты сознания всем больным проводят масочную ИВЛ в режиме гипервентиляции. Миорелаксанты облегчают вентиляцию легких, а также устраняют напряжение мышц и кашель, которые повышают ВЧД. Наркотические анальгетики, применяемые непосредственно перед тиопенталом (фентанил, 5-10 мкг/кг), блокируют прес-сорную реакцию на интубацию трахеи, особенно у молодых пациентов. У тяжелобольных и пожилых для этой цели лучше подходит лидокаин (1,5-2 мг/кг в/в, вводить после тиопентала, но до интубации), потому что он не вызывает выраженной депрессии кровообращения.

Методика индукции зависит от особенностей больного и сопутствующей патологии. Преимуществом пропофола является быстрое пробуждение пациента после анестезии, а этоמידат, в отличие от тиопентала, не приводит к депрессии кровообращения. При нестабильной гемодинамике целесообразно сочетание низких доз фентанила (5 мкг/кг) и 6-8 мг этоמידата. В случае повышенной реактивности дыхательных путей (бронхо-спазм) предпочтительно дробное введение тиопентала на фоне гипервентиляции и ингаляции низких доз изофлюрана.

Недеполяризующие миорелаксанты предназначены для облегчения ИВЛ и интубации трахеи. Наименьшим влиянием на систему кровообращения обладают рокуроний, векуроний, пипекуро-ний и доксакурий (гл. 9). Сукцинилхолин способен повышать ВЧД, в первую очередь в тех случаях, когда попытки интубации предпринимались на фоне поверхностной анестезии и неадекватной вентиляции (гл. 25). Предварительное введение малых доз недеполяризующего миорелаксанта (особенно эффективен метокурин, 2 мг) блокирует вызванное сукцинилхолином увеличение ВЧД. Помимо того, сукцинилхолин — в силу кратковременности действия — является миорелаксантом выбора при потенциально сложной интубации, ибо гипоксемия и гиперкапния значительно более вредны, чем побочные эффекты этого препарата. Относительное противопоказание к применению сукцинилхолина — выраженная атрофия мышц

(в этом случае введение сукцинилхолина сопряжено с небольшим риском развития гиперкалиемии). Углубление анестезии как с помощью тиопентала, так и путем ингаляции низких доз (< 1 МАК) изофлюрана на фоне гипервентиляции позволяет устранить артериальную гипертонию во время

индукции. С этой целью также используют эсмо-лол и лабеталол. Не следует применять вазодила-таторы (нитропруссид, нитроглицерин, антагонисты кальция, гидралазин) до разреза твердой мозговой оболочки (ТМО), т. к. они увеличивают кровенаполнение мозга и ВЧД (гл. 25). Преходящую артериальную гипотонию предпочтительнее лечить дробным введением вазопрессоров (эфедрин или фенилэфрин), а не инфузией жидкости.

Положение больного на операционном столе

При трепанации черепа, выполняемой через лобный, височный и теменно-затылочный доступ, больного оперируют в положении на спине. Головной конец стола приподнимают на 15-30° для улучшения венозного оттока из полости черепа и ликворо-циркуляции. В ряде случаев для облегчения доступа голову поворачивают набок. *При чрезмерном повороте головы ухудшается отток крови по яремным венам и возрастает ВЧД.* Перед укладкой больного необходимо тщательно закрепить эндотрахеальную трубку и проверить все соединения дыхательного контура. рrisk нераспознанной разгерметизации дыхательного контура достаточно велик, поскольку операционный стол обычно повернут на 90-180° от анестезиолога (если смотреть от головного конца), а больной и дыхательное оборудование почти полностью закрыты хирургическим бельем.

Поддержание анестезии

Для поддержания анестезии чаще всего прибегают к сочетанию закиси азота, наркотического анальгетика и миорелаксанта. Можно использовать любой наркотический анальгетик (гл. 25). При устойчивой артериальной гипертонии применяют низкие дозы изофлюрана (< 1 МАК). Возможные альтернативы включают сочетание наркотического анальгетика и низких доз изофлюрана и, кроме того, тотальную внутривенную анестезию. Хотя периоды болезненной стимуляции очень кратковременны, для профилактики напряжения мышц, движений и кашля показаны миорелаксанты. *Повышенную потребность в анестетиках можно ожидать при ларингоскопии и интубации, разрезе кожи и ТМО, манипуляциях с надкостницей и уши-вании операционной раны.*

На протяжении всей операции проводят ИВЛ в режиме умеренной гипервентиляции, показатель адекватности которой — PaCO₂В пределах от 25 до 30 мм рт. ст. Дальнейшее снижение PaCO₂ не дает никаких преимуществ, более того — наносит вред, вызывая ишемию мозга и препятствуя высвобождению кислорода из соединения с гемоглобином в тканях. Не следует применять режим положительного давления в конце выдоха, а также устанавливать такие параметры ИВЛ, которые повышают среднее давление в дыхательных путях (например, высокая частота дыхания

и малый дыхательный объем), потому что при этом увеличивается ЦВД и, соответственно, ВЧД.

Инфузионную терапию проводят с помощью не содержащих глюкозы изотонических кристаллоидных растворов (раствор Рингера с лактатом, физиологический раствор), а также коллоидных растворов. У нейрохирургических больных часто наблюдают гипергликемию (побочное действие лечения корти-костероидами), которая, как выяснилось, усиливает ишемическое повреждение мозга (гл. 25). Нерешенных вопросов в проблеме применения кристаллоидных и коллоидных растворов в нейрохирургии довольно много, однако достоверно установлено, что инфузия большого объема гипотонического кристаллоидного раствора усугубляет отек мозга. Коллоиды показаны для восполнения ОЦК, а изотонические кристаллоидные растворы — для удовлетворения минимальной потребности в жидкости. При тяжелом отеке мозга и внутричерепной гипертензии объем интраоперационных инфузий для восполнения минимальной потребности в жидкости должен быть ниже расчетного (гл. 25). При нейрохирургических операциях очень незначительны перераспределительные потери жидкости в ткани и, наоборот, велика неучитываемая кровопотеря (под хирургическое белье, на пол). При переливании крови руководствуются общими правилами (гл. 31).

Пробуждение

В отсутствие внутричерепной гипертензии большинство пациентов можно экстубировать сразу после завершения операции. Если принято решение не экстубировать больного, то нужно ввести ему седативные препараты, миорелаксанты и продолжить ИВЛ в режиме умеренной гипервентиляции. Экстубация в операционной требует особой методики пробуждения. Реакция на эндотрахеальную трубку в виде напряжения мышц и кашля может вызвать внутричерепное кровотечение и усилить отек мозга. Подобно индукции, пробуждение должно быть медленным и управляемым. После наложения повязки на голову и обеспечения удобного подхода к больному со всех сторон (стол возвращают в исходное положение, в котором он находился в период индукции анестезии), отключают подачу ингаляционных анестетиков и вводят антихолинэстеразный препарат для восстановления нервно-мышечной проводимости. Затем непосредственно перед аспирацией содержимого трахеи в/в вводят лидокаин в дозе 1,5 мг/кг или малые дозы либо пропофола (20-30 мг), либо тиопентала (25-50 мг) для подавления кашля перед экстубацией трахеи. Быстрое пробуждение (которого можно ожидать после обеспечения анестезии закисью азота и наркотическим анальгетиком, а также после тотальной внутривенной анестезии) позволяет безотлагательно провести неврологический осмотр. Медленное пробуждение может быть обусловлено передозировкой наркотического анальгетика или

продолжительным использованием ингаляционного анестетика. Передозировка наркотического анальгетика проявляется снижением частоты дыхания ($< 12/\text{мин}$) и устраняется дробным введением налоксона по 0,04 мг. После операции больные, как правило, поступают в отделение интенсивной терапии для неврологического мониторинга. Боль в области операционной раны чаще всего незначительная.

Анестезия при операциях на задней черепной ямке

При операциях на задней черепной ямке наблюдается подчас уникальное сочетание проблем: об-структивная гидроцефалия, повреждение жизненно важных центров ствола мозга, нестандартное положение больного на операционном столе, пнев-моцефалия, постуральная артериальная гипотония и *воздушная венозная эмболия*.

Обструктивная гидроцефалия

Инфратенториальные объемные образования могут препятствовать оттоку ликвора на уровне четвертого желудочка или водопровода мозга. Даже небольшое, но расположенное в критическом месте объемное образование может стать причиной значительной внутричерепной гипертензии. В таких случаях для снижения ВЧД хирург непосредственно перед операцией под местной анестезией выполняет вентрикулоостомию.

Повреждение ствола мозга

При операциях на задней черепной ямке возможно повреждение дыхательного и вазомоторного центров ствола мозга, а также черепных нервов и их

ядер. Повреждение может быть вызвано прямой хирургической травмой, ретрактором или ишемией. Повреждение дыхательного центра почти всегда сочетается с нарушениями кровообращения, поэтому при внезапных изменениях АД, частоты сердечных сокращений и аритмиях следует ожидать дыхательных расстройств. Чрезвычайно важен обмен информацией между хирургом и анестезиологом. В редких случаях при операциях на дне четвертого желудочка возникает изолированное повреждение дыхательного центра в отсутствие гемодинамических расстройств, в связи с чем некоторые врачи для мониторинга таких нарушений переводят больного на самостоятельное дыхание через интубационную трубку. В после-операционном периоде повреждение ствола мозга проявляется либо нарушением ритма и патологическими формами дыхательных движений, либо невозможностью самостоятельного поддержания проходимости дыхательных путей. Мониторинг акустических стволых вызванных потенциалов при удалении невриномы слухового нерва позволяет предотвратить его повреждение. Электромио-графию используют для

профилактики повреждения лицевого нерва, но данная методика требует очень поверхностной миорелаксации.

Положение больного на операционном столе

Хотя большинство операций на задней черепной ямке выполняют в положении больного на боку (модифицированная позиция) или на животе, положение сидя предпочтительно для удаления больших и срединно расположенных опухолей, а также для улучшения оттока венозной крови и цереброспинальной жидкости из полости черепа. Независимо от положения больного голова его всегда расположена выше уровня сердца. (Положение пациента на животе обсуждается ниже, при описании операций на спинном мозге; положение больного на боку — в главе 24.)

Положение сидя на самом деле модифицировано в положение полулежа (рис. 26-1): туловище поднято на 60° , ноги также подняты и согнуты в коленных и тазобедренных суставах таким образом, что колени располагаются на уровне сердца. Последнее предотвращает депонирование крови в венах и снижает риск тромбоза. Голову жестко фиксируют в трех точках, шея согнута, руки расположены по бокам, кисти рук лежат на животе.

Тщательная укладка пациента позволяет избежать повреждений. Места повышенного давления (локти, седалищные кости, лоб) защищают подушечками ячеистой структуры. Чрезмерное сгиба-

ние шеи вызывает отек дыхательных путей (из-за нарушения венозного оттока) и, в редких случаях, тетраплегию (вследствие сдавления шейных сегментов спинного мозга). К последнему осложнению предрасполагает стеноз шейного отдела позвоночного канала.

Пневмоцефалия

В положении сидя вероятность значительной пневмоцефалии увеличивается. В этом положении при потере цереброспинальной жидкости воздух быстро поступает в субарахноидальное пространство. Поскольку закись азота способна усугублять пневмоцефалию, ее подачу необходимо прекратить до полного зашивания ТМО. После зашивания ТМО при выраженной пневмоцефалии возникает сдавление мозга, что препятствует пробуждению больного после анестезии. Многие анестезиологи полностью отказались от применения закиси азота при нейрохирургических операциях в положении сидя.

Постуральная артериальная гипотензия

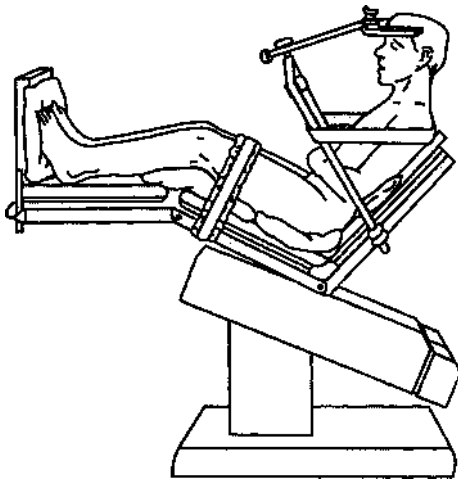


Рис. 26-1. Положение сидя при операциях на задней черепной ямке

Постуральная гипотензия часто наблюдается у нейрохирургических больных, т. к. вследствие ограничения приема жидкости и введения диуретиков у них снижен ОЦК. Кроме того, общая анестезия уменьшает или полностью блокирует компенсаторные реакции симпатической нервной системы, которые активируются в вертикальном положении. При переводе больного в положение сидя может развиваться выраженная артериальная гипотония. Правильная укладка, а также предваритель-

ное бинтование ног (от ступней до верхней части бедер) эластическими бинтами или использование эластических чулок помогают избежать тяжелой артериальной гипотонии. Эти меры снижают депонирование крови в венах и, возможно, уменьшают вероятность тромбоза вен. Уменьшение глубины анестезии во время перевода больного в положение сидя помогает поддержать сосудистый тонус. При необходимости для устранения преходящей гипотонии лучше прибегать к малым дозам вазопрессоров (эфедрин или фенилэфрин), а не инфузии большого объема жидкости. Более того, при наложении шипов головодержателя гипотония часто сменяется гипертонией (рис. 26-1).

Воздушная эмболия

Если давление в поврежденной и зияющей вене становится ниже атмосферного, возникает воздушная эмболия. Это осложнение может произойти при любом положении больного (и при любой операции), в том случае когда операционная рана расположена выше уровня сердца.

Распространенность воздушной эмболии наиболее высока при нейро-хирургических операциях, выполняемых в положении больного сидя (20-40 %). Воздушной эмболии способствуют сниженное ЦВД (особенно при слишком низком положении ног) и чрезмерная травматичность хирургических манипуляций.

Физиологические последствия воздушной эмболии зависят от объема и скорости поступления воздуха, а также от проходимости овального отверстия межпредсердной перегородки (незаращенное овальное отверстие встречается у 10-25 % больных). При незаращенном овальном отверстии воздух может попасть в артериальное русло и вызвать **парадоксальную воздушную эмболию**. Пузырьки воздуха с венозной кровью попадают в сосуды легких, где в конце концов диффундируют в альвеолы и выводятся при выдохе. Если размер пузырьков мал, пациенты в большинстве своем переносят эмболию без последствий, но если количество воздуха слишком велико и превышает компенсаторные возможности легких, то давление в легочной артерии начинает возрастать. В результате из-за повышения постнагрузки на правый желудочек снижается сердечный выброс. Заболевания сердца и легких утяжеляют последствия воздушной эмболии: относительно небольшое количество воздуха приводит к серьезным гемодинамическим расстройствам. Закись азота, обладая способностью увеличивать объем воздушного эмбола, может сильно осложнить состояние даже при небольшом объеме воздуха. В эксперименте на животных при анестезии с закисью азота воздушную эмболию со смер-

тельным исходом вызывал в 2-3 раза меньший объем воздуха, чем в контрольной группе. Многие анестезиологи полностью отказались от применения закиси азота при операциях в положении больного сидя, а другие используют его в концентрации 50 % (вместо 70 %) и отключают при обнаружении воздушной эмболии.

Клинически воздушная эмболия часто проявляется только при большом объеме поступившего воздуха. Анализ газов артериальной крови выявляет умеренную гиперкапнию вследствие увеличения мертвого пространства (участки легких с нормальной вентиляцией, но сниженной перфузией). Выраженные гемодинамические нарушения (например, внезапная артериальная гипотония) могут возникать задолго до развития гипоксии. Быстрое поступление большого количества воздуха способно вызвать внезапную остановку кровообращения за счет обструкции выходного тракта правого желудочка (воздушный замок). Последствия парадоксальной воздушной эмболии включают инсульт и инфаркт миокарда, которые часто обнаруживаются только после операции. *Парадоксальная воздушная эмболия возникает при незаращенном овальном отверстии, особенно если трансатриальный градиент давления не соответствует норме (т. е. давление в правом предсердии не ниже, как это должно быть в норме, а*

выше, чем в левом). Нарушению градиента способствуют гиповолемия и, возможно, ПДКВ. По некоторым данным, давление в правом предсердии иногда преобладает над давлением в левом в какой-то момент сердечного цикла, в то время как средневзвешенный за отрезок времени трансатриальный градиент остается нормальным. Доказано, что в малом круге кровообращения воздух из венозной крови способен поступать в артериальную, поэтому во всех случаях необходимо избегать попадания даже мелких пузырьков воздуха в инфузионный раствор.

А. Катетеризация центральной вены. С помощью катетера в центральной вене можно аспирировать поступивший воздух. Многие врачи считают обязательным центральный венозный доступ для нейрохирургических операций, выполняемых в положении больного сидя. Лучше всего использовать катетер с множественными отверстиями, расположив его в верхней части предсердия у места впадения верхней полой вены. Правильное положение катетера подтверждают с помощью эндоваскулярной электрокардиографии, регистрации формы пульсовой волны или рентгенографии. При эндоваскулярной электрокардиографии правильное положение катетера подтверждается регистрацией двухфазного зубца Р. Если катетер продвинут

слишком дистально, зубец Р будет варьироваться от отрицательного до положительного. При регистрации давления в правом желудочке положение катетера определяют по форме пульсовой волны (гл. 6).

Б. Мониторинг. Необходимо использовать самые чувствительные методы, поскольку обнаружение даже небольшого воздушного эмбола дает сигнал к активному поиску места поступления воздуха и ликвидации дефекта. В настоящее время такими методами являются чреспищеводная двухмерная ЭхоКГ и прекардиальная доплер-ЭхоКГ. С их помощью обнаруживается воздушный пузырек объемом всего 0,25 мл. При чреспищеводной двухмерной ЭхоКГ, кроме того, можно определить количество пузырьков и их прохождение через предсердие, а также оценить функцию сердца. При прекардиальной доплер-ЭхоКГ датчик устанавливают над правым предсердием (у правого края грудины, между третьим и шестым ребрами). Прерывание обычного доплеровского сигнала-свиста рокочущими звуками указывает на воздушную эмболию. Изменение концентрации дыхательных газов в конце выдоха, а также давления в легочной артерии менее чувствительны, но также полезны для обнаружения воздушной эмболии еще до развития явных симптомов. Воздушная эмболия вызывает внезапное снижение $ETCO_2$, пропорциональное увеличению мертвого пространства легких; к сожалению, снижение $ETCO_2$ может наблюдаться также и при гемодинамических сдвигах, которые не имеют отношения к воздушной эмболии. Для воздушной эмболии свойственно появление (или увеличение концентрации) азота в выдыхаемой смеси, определяемое методом масс-

спектро-метрии. Среднее давление в легочной артерии повышается прямо пропорционально объему поступившего воздуха. Снижение АД и сердечный шум при аускультации (шум мельничного колеса) — поздние проявления воздушной эмболии.

В. Лечение воздушной эмболии.

1. Хирургу сообщают о воздушной эмболии, чтобы он мог предотвратить дополнительное поступление воздуха и обнаружить поврежденный сосуд; для этого операционное поле орошают физиологическим раствором или тампонируют перевязочным материалом, а также втирают воск в края костей черепа.
2. Прекращают ингаляцию закиси азота (если она использовалась) и переходят на 100 % кислород.
3. Пытаются аспирировать поступивший воздух из катетера в центральной вене.
4. Для повышения ЦВД увеличивают темп инфузии жидкости.
5. Для устранения артериальной гипотонии вводят вазопрессоры.
6. Сдавление яремных вен с обеих сторон, затрудняя отток крови из черепа, замедляет поступление воздуха и помогает хирургу обнаружить место входа эмбола. Чрезмерное или длительное сдавление ухудшает перфузию мозга, особенно при случайном пережатии сонных артерий.
7. Некоторые авторы предлагают использовать режим ПДКВ, поскольку при этом повышается давление в венах мозга. По другим данным, ПДКВ нарушает нормальный трансатриальный градиент давлений, увеличивая риск парадоксальной эмболии.
8. При неэффективности вышеперечисленных мер больного кладут на левый бок, немного опустив головной конец операционного стола, что способствует смещению воздушного замка.
9. При резистентной к терапии остановке кровообращения необходимо положить больного на спину и начать непрямой массаж сердца.

Анестезия

при стереотаксических

вмешательствах

Стереотаксические вмешательства применяют для лечения экстрапирамидных заболеваний, неустранимой боли, аневризм и артериовенозных маль-формаций, эпилепсии, а также для диагностики и лечения глубоко расположенных опухолей мозга. Чаще всего Стереотаксические вмешательства выполняют под местной анестезией, т. к. оценка состояния находящегося в сознании больного позволяет лучше контролировать ход операции. Для умеренной седации используют очень поверхностную нейролептанальгезию (гл. 8), а при болезненных манипуляциях дополнительно вводят мето-гекситал. Дробное введение малых доз метогекси-тала (20-30 мг) обеспечивает кратковременную утрату сознания, но не угнетает самостоятельное дыхание. Применяемой альтернативой является постоянная инфузия пропофола. При внутричерепной гипертензии седативные средства противопоказаны. На случай экстренной трепанации черепа необходимо располагать оборудованием для интубации трахеи, ИВЛ и общей анестезии, однако следует помнить, что анестезиологическое пособие значительно затрудняют платформа и рама, прикрепляемые к голове больного для обеспечения стереотаксического вмешательства. Хотя масоч-

ная вентиляция и интубация трахеи в большинстве случаев не представляют проблем, но при невозможности удалить раму у больных с затрудненным доступом к дыхательным путям, а также при анатомических аномалиях головы и шеи показана интубация в сознании. Интубация в сознании с помощью волоконно-оптических приспособлений наиболее безопасна в данной ситуации (гл. 5).

Анестезия

при черепно-мозговой травме

До 50 % летальных исходов от травм вызваны ЧМТ. Большинство пострадавших с ЧМТ молоды, у многих (10-40 %) наблюдаются сочетанные повреждения живота и/или переломы трубчатых костей. (Ведение травмы подробно обсуждается в главе 41.) Тяжесть состояния зависит не только от степени необратимого повреждения мозга в момент ЧМТ, но и от вторичных поражений. К вторичным поражениям мозга при ЧМТ относятся: (1) экстракраниальные факторы: гипоксемия, гиперкапния, артериальная гипотония; (2) сдавление мозга эпидуральными, субдуральными и внутримозговыми гематомами; (3) длительная внутричерепная гипертензия. Предупреждение и лечение вторичных поражений мозга у пациента в остром периоде ЧМТ — основная задача хирурга и анестезиолога. Оценка по *шкале комы Глазго* хорошо коррелирует с тяжестью травмы и исходом (табл. 26-1). При оценке по шкале комы Глазго < 8 баллов летальность составляет 35 %. Смещение срединных структур более чем на 5 мм, объем патологического

субстрата в полости черепа > 25 мл и сдавление желудочков по данным КТ значительно ухудшают прогноз.

Выделяют следующие клинические формы ЧМТ: переломы костей черепа, субдуральные и эпидуральные гематомы, сотрясение и ушиб мозга (в т. ч. внутримозговые гематомы), проникающие повреждения черепа, окклюзия и расслаивание сосудов. *Перелом костей черепа значительно повышает вероятность тяжелой внутричерепной патологии.* Линейные переломы черепа нередко сочетаются с субдуральными и эпидуральными гематомами. Для переломов основания черепа характерны назальная ликворея, пневмоцефалия, повреждение черепных нервов и даже формирование каротидно-кавернозного соустья. При вдавленных переломах черепа часто наблюдается ушиб мозга. Ушибы могут носить поверхностный характер или распространяться в глубину полушарий и ствол мозга. При травмах по типу замедления гематомы

и/или ушибы появляются *и* в месте удара, и в месте противоудара. Субдуральные и эпидуральные гематомы бывают как изолированными, так и сочетанными с ушибом мозга.

Показания к оперативному лечению: вдавленные переломы черепа; эпидуральные, субдуральные и некоторые внутримозговые гематомы; хирургическая обработка проникающих повреждений.

Мониторинг ВЧД показан при тяжелых ушибах мозга, внутричерепных гематомах, смещении мозговых структур. При внутричерепной гипертензии используют ИВЛ в режиме гипервентиляции, маннитол, а при неэффективности этих мер — барбитураты (гл. 25). Исследования доказали, что длительное повышение ВЧД > 60 мм рт. ст. вызывает необратимое повреждение мозга. В отличие от травмы спинного мозга, при ЧМТ раннее применение больших доз кортикостероидов не улучшает исхода. Мониторинг ВЧД необходим также при экстракраниальных операциях у больных с внутричерепной гипертензией.

Предоперационный период

При тяжелой ЧМТ анестезию следует начинать уже в приемном отделении. Обеспечение проходимости дыхательных путей, вентиляции и оксигенации, а также устранение артериальной гипотонии должно происходить одновременно с неврологическим осмотром. При ЧМТ часто наблюдают обструкцию дыхательных путей и гиповентиляцию. У подавляющего большинства больных (до 70 %) выявляют гипоксемию, которая может быть осложнена ушибом легкого, жировой эмболией или неврогенным отеком легких; последний обусловлен тяжелой артериальной гипертензией и легочной гипертензией вследствие активации симпатической нервной системы. Во время оценки проходимости дыхательных путей и адекватности дыхания

всем больным проводят ингаляцию кислорода. Всегда необходимо предполагать травму шейного отдела позвоночника (частота при ЧМТ — 10 %), пока при рентгенологическом исследовании не будет доказано обратное. При манипуляциях на дыхательных путях важно стабилизировать шейный отдел позвоночника, для чего голову больного фиксируют в нейтральной позиции, осторожно осуществляя осевую тракцию (гл. 41). Интубация трахеи и ИВЛ показана при очевидной гиповентиляции, отсутствии рвотного рефлекса, а также при оценке < 8 баллов по шкале комы Глазго (табл. 26-1). В остальных случаях проводят тщательный мониторинг дыхания.

Интубация

Считается, что у всех больных с ЧМТ желудок полный, поэтому во время масочной вентиляции и интубации трахеи нужно надавливать на перстневидный хрящ (прием Селлика). После предварительной оксигенации и масочной гипервентиляции вводят тиопентал, 2-4 мг/кг (чтобы уменьшить подъем ВЧД, обусловленный интубацией трахеи), и миорелаксант короткого действия. При артериальной гипотонии (систолическое АД < 100 мм рт. ст.) дозу тиопентала снижают либо заменяют его этомидатом или лидокаином. Использование сукцинилхолина при закрытой ЧМТ опасно из-за повышения ВЧД и, в редких случаях, развития гиперкалиемии; подходящая ему замена — рокуро-ний и векуроний. Если ожидается, что интубация будет трудной, то показаны специальные методики (интубация в сознании или с помощью волоконно-оптических приспособлений) или трахеостомия. Интубация через нос "вслепую" противопоказана при переломе основания черепа, признаки которого включают назальную ликворею, ушную ликворею, кровотечения в полость среднего уха, кровоизлияния в окологлазничную клетчатку (симптом очков) или в области сосцевидного отростка (симптом Бэттла).

Литература

1. Лихванцев В.В. Опасности и осложнения общей анестезии. М.: ООО «Медицинское информационное агентство», 2016.
2. Интенсивная терапия. Реанимация. Первая помощь: Учебное пособие / Под ред. В.Д. Малышева. — М.: Медицина.— 2015.— 464 с.: ил.— Учеб. лит. Для слушателей системы последиplomного образования.— ISBN 5-225-04560-X