

Государственное бюджетное образовательное учреждение высшего профессионального образования «Красноярский государственный медицинский университет имени профессора В.Ф. Войно-Ясенецкого»

Министерства здравоохранения Российской Федерации

Реферат

## Паразитарные заболевания печени

Выполнил: ординатор

Томашевский А.М.

Руководитель: д.м.н. профессор кафедры  
общей хирургии им.

проф. М.И.Гульмана Петрушко С.И.

## ***Содержание:***

I.	Эхинококкоз печени.....	3
1.	Патологическая анатомия .....	3
2.	Клиника и диагностика .....	4
3.	Лечение.....	6
II.	Альвеококкоз печени .....	8
1.	Патологическая анатомия .....	8
2.	Клиника и диагностика .....	9
3.	Лечение.....	9
III.	Аскаридоз печени и желчных путей.....	11
1.	Патологическая анатомия .....	11
2.	Клиника и диагностика .....	11
3.	Лечение.....	11
IV.	Описторхоз печени .....	12
1.	Патологическая анатомия .....	12
2.	Клиника и диагностика .....	12
3.	Лечение.....	13
V.	Список литературы.....	14

## ***Эхинококкоз печени (ЭП).***

У людей встречается два вида ЭП: кистозный (гидатитозный) и альвеолярный.

Гидатидозный ЭП. Среди всех паразитарных поражений печени это заболевание по частоте и практической значимости занимает одно из первых мест. Правая доля поражается чаще (в 80% случаев), чем левая [Л.С. Яроцкий, 1990; А.З. Мамедов и соавт, 1995; С.Л. Мовчун и соавт, 1997; Ф.Г. Назыров и соавт, 1999]. Приблизительно у 50% больных выявляются множественные кисты.

Гидатидозный эхинококкоз является личиночной стадией развития ленточного глиста (*Echinococcus granulosus*). Это заболевание широко распространено в Южной Америке, Австралии, Монголии, Греции, Китае, Крыму, Азербайджане, Киргизстане, Поволжье и др. Составляет 75-80% от всех больных эхинококкозом.

Лентовидный эхинококк растет и становится половозрелым в организме основных хозяев (собака, лиса, шакал и др.). Промежуточным хозяином являются травоядные животные и человек. Зрелый эхинококк около 4 см длиной. Его последний (терминальный) сегмент содержит до 500 яиц. Последние вместе с каловыми массами попадают во внешнюю среду. Отсюда они попадают в организм человека через воду, овощи или контактным путем.

Яички паразита (онкосфера) попадают в организм человека, в основном в ЖКТ, через рот. В желудке освобождаются от оболочки и с помощью крючьев проникают в СО желудка или кишечника, откуда через стенку данного органа проникают в венозные или лимфатические сосуды. По воротной системе переходят в печень, где останавливаются и превращаются в эхинококковую кисту (ЭК). Часть яиц в печени не останавливается, а током крови или лимфы попадает в легкие, а затем в большой круг кровообращения и останавливается в любом органе и ткани.

В начальной стадии развития паразита в организме человека он представляет собой пузырек диаметром 1 мм, заполненный бесцветной жидкостью.

### Патологическая анатомия.

Кисты паразита (гидатиды) растут очень медленно и со временем достигают определенной, иногда большой, величины. Киста содержит большое количество (до 20 мл) жидкости— дочерние пузыри. В 70 % случаев в печени обнаруживают одну, а иногда 2—3 кисты и более. Киста обычно бывает округлой или овальной формы. Ее стенка состоит из двух оболочек — наружной хитиновой или кутикулярной и внутренней эмбриональной или герминативной. Из последней в течение жизнедеятельности паразита образуются сколексы, дочерние пузыри, а в будущем и пузыри третьего поколения. ЭК, как правило, бывают однокамерные, однако могут быть и многокамерные, отделенные друг от друга перегородками. Герминативная оболочка выделяет гидатидную жидкость,

принимает участие в формировании наружной (хитиновой) оболочки. ЭК окружена фиброзной капсулой, которая иногда обызвествляется.

В зависимости от локализации и размеров кисты могут возникать те или иные нарушения, обусловленные в основном сдавлением кровеносных сосудов и паренхимы печени. В результате развиваются желтуха и асцит. Жидкость кисты прозрачная и содержит большое количество сколексов (головки паразита) и дочерних пузырей. В отдельных случаях кисты могут нагнаиваться и подвергаться кальцификации.

#### Клиническая картина и диагностика.

Патогномоничных клинических признаков эхинококк не имеет. Расти и развиваться паразит может годами и даже десятилетиями, порой до 30-40 лет. Довольно часто кисты достигают больших размеров, ничем себя не проявляя.

В клиническом течении эхинококковой болезни выделяют три стадии:

- I стадия - бессимптомная, начинается с момента внедрения в ткань органа личинки (онкосферы) и до появления клинических признаков. Продолжительность этой стадии различна и зависит от локализации кисты: при эхинококкозе глаза, мозга период короткий, при поражении печени, лёгких - длительный.
- II стадия - стадия клинических проявлений, обусловлена большим размером кисты. Появляются боли различной интенсивности - в зависимости от локализации кисты, растяжения и давления опухоли на фиброзную оболочку печени (глиссонову капсулу), капсулу селезёнки, плевру, надкостницу; при этом возникают боли в правом или левом подреберье, груди, конечностях. Возможно появление слабости, недомогания, крапивницы, кожного зуда, тошноты, кашля. При клиническом обследовании больного выявляют увеличение печени, селезёнки, безболезненное выпячивание и припухлость в зоне локализации кисты в мышцах, костях, печени.
- III стадия - стадия осложнённого эхинококкоза. Перфорация, прорыв кисты в полые органы (брюшную, плевральную полости) сопровождаются выраженным болевым синдромом, вплоть до болевого шока (тахикардия, слабый пульс, падение АД), признаками перитонита, плеврита. При нагноении эхинококковой кисты (самое частое из всех осложнений) усиливаются боли в месте припухлости, присоединяются озноб, профузный пот, тяжёлая интоксикация, повышение температуры тела до 40-41 °С гектического характера.

При пальпации сформировавшейся кисты может выявляться флюктуация и симптом «дрожания» гидатид. При локализации в центральной части печени последняя деформируется, а при локализации в нижней или передней поверхности печень значительно увеличивается. В отдельных случаях ЭК может занимать всю брюшную полость. При локализации кисты на выпуклой поверхности печени диафрагма смещается в сторону грудной полости и оказывает давление на лёгкое.

Клинические симптомы полностью проявляются при достижении кистой значительных размеров. Больные отмечают чувство тяжести и наполнения в правой подреберной области, тупые и постоянные боли, общую слабость, недомогание, иногда тошноту,

ухудшение аппетита, похудение, аллергические явления (высыпание, крапивница, диарея). При осмотре нередко отмечается асимметрия нижней части грудной клетки и верхней половины живота, выпирание области правой реберной дуги. При пальпации печень увеличена, плотной консистенции, почти безболезненна. При перкуссии отмечается увеличение границ печени. При локализации кисты на передненижней поверхности печени определяется округлое образование эластичной консистенции с гладкой поверхностью. Симптом «дрожания» гидатид выявляется редко и ощущается ладонью при нанесении легких ударов по правой подреберной области. Наложив на эту область ладонь ощущает звук соприкосновения между собой дочерних пузырей. Желтуха встречается редко и возникает при сдавлении стенки ОЖП кистой, при разрыве, закупорке дочерними пузырями просвета желчного протока или при развитии холангита. В таких случаях основным симптомом заболевания становится обтурационная желтуха.

ЭК может прорваться в плевральную полость. При этом больной чувствует сильную боль, развиваются явления анафилактического шока вследствие всасывания эхинококковой жидкости, особенно когда до этого у больного имелась высокая чувствительность. В отдельных случаях отмечается резкое ухудшение состояния больных, обусловленное аллергической реакцией организма. Периодически это проявляется крапивницей, поносом и другими явлениями.

Клиническая картина ЭП значительно меняется при наличии больших кист и давлении на соседние органы, а также при нагноении ЭК. Это часто происходит при разрыве или образовании трещины на капсуле гидатида, когда создается сообщение между полостью кисты и желчными путями. Нагноение ЭК отмечается у 15-30% больных. При этом появляются боли в области печени, температура тела повышается до 40 °С и др. Боли в области печени постепенно усиливаются. Состояние больного еще больше ухудшается, когда ЭК заражается кишечной палочкой при ее прорыве в плевральную полость или в бронхи. При прорыве ЭК в ЖП и внутривнутрипеченочные желчные протоки развивается обтурационная желтуха и холангит. Во всех случаях при прорыве ЭК развиваются выраженные явления интоксикации (озноб, гектическая температура, обильное потоотделение).

Нагноение эхинококка, как правило, наступает при умирании паразита. Мертвые паразиты являются благоприятной средой для развития инфекции, так как через некротизированную хитиновую оболочку легко проникают гноеродные микробы и их токсины. При прорыве обычной кисты в свободную брюшную полость резко ухудшается состояние больного, развиваются явления анафилактического шока, зуд, крапивница, рвота, понос, боль в животе, цианоз, тахикардия, судороги, явления раздражения брюшины и т.д. Если в брюшную или плевральную полость открывается нагноившаяся киста, то развивается гнойное воспаление плевры или брюшины. При локализации ЭК на диафрагмальной поверхности печени и давлении на ВВ может развиваться ПГ.

### Диагностика

Диагностика гидатидного ЭП не представляет особой трудности. Особое внимание при сборе анамнеза следует обратить на факты контактирования с собаками, наличие в области печени эластичного опухолеобразного образования округлой формы и с гладкой

поверхностью и деформацию этой области. ЭП обычно выявляется лишь спустя 20 лет с момента заражения. В отдельных случаях ЭП (особенно у детей), протекая без местных симптомов, может вызывать хроническую интоксикацию, малокровие и отставание в развитии ребенка, вплоть до инфантильности. Регистрируя такие явления, необходимо думать о возможном наличии скрыто протекающего эхинококкоза.

Важную роль в диагностике играет внутрикожная анафилактическая реакция Казони и реакция латекс-агглютинации. Сущность реакции Казони заключается в том, что на ладонной поверхности предплечья в толщу кожи вводят 0,2 мл цетрифугированной и стерильной эхинококковой жидкости. Быстро увеличивающаяся спустя 24 ч краснота, зуд, отек и инфильтрация на месте введения оцениваются как положительная реакция. Проба Казони бывает положительной лишь у 75-85 % больных. При умирании паразита она может быть отрицательной. Более точной и информативной считается реакция латекс-агглютинации и непрямая реакция гемагглютинации. Реакция латекс-агглютинации дает положительный результат в 90% случаев. Однако несмотря на это она, как и реакция Казони, не является абсолютно специфической. Характерная для ЭП эозинофилия (до 20% и более) также не является специфическим явлением, так как она встречается и при раковой опухоли, циррозе, глистных и других заболеваниях.

Диагностике существенно помогает РИ, особенно при локализации ЭК под куполом диафрагмы (VII сегмент) или если в результате длительного существования кисты купол диафрагмы занимает высокое положение и происходит обызвествление стенок кисты. В подобных случаях в области расположения ЭК выявляются кальцинаты. При присоединении к ЭК анаэробной инфекции или кишечной палочки на рентгенограммах отмечаются горизонтальная жидкость и газ. Более четкие данные можно получить при РИ в условиях пневмоперитонеума.

Для диагностики ЭП в последнее время широко применяются метод изотопного сканирования и селективная ангиография. При сканировании в области кисты отмечается так называемый дефект наполнения изотопа. При селективной ангиографии (целиакография) выявляются дугообразные деформации сосудов. Диагностике значительно помогают также УЗИ, КТ, лапароскопия и т.д.

Часто приходится дифференцировать ЭП от рака, цирроза, гнойника печени, гепатита, гемангиомы и тд.

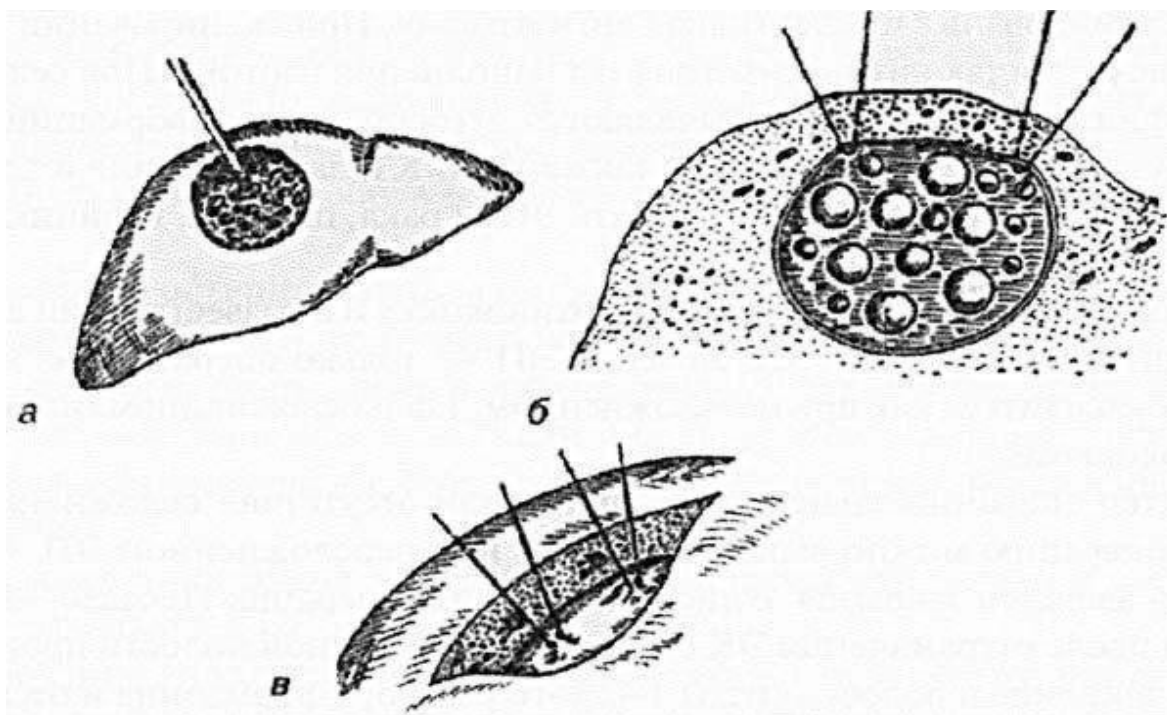
### Лечение.

Очень редко при умирании эхинококка и обызвествлении его стенок происходит самоизлечение ЭП. Лечение ЭП — только оперативное. Операция может производиться как при неосложненном, так и осложненном (нагноившемся) эхинококкозе. Характер операции зависит от наличия или отсутствия осложнений. Радикальную операцию можно выполнить лишь при неосложненном ЭП. Операцией выбора является закрытая эхинококкэктомия (операция Посадас—Боброва). При этом после отграничения ЭК от свободной брюшной полости производятся пункция, введение в полость кисты 1-2%-го раствора формалина и отсасывание содержимого. Лишь после этого осуществляется вскрытие кисты вместе с фиброзной капсулой, удаление хитиновой оболочки и дочерних пузырей. Образовавшуюся полость обрабатывают этиловым эфиром и 1-2%-м раствором

формалина с глицерином (по Деве—Спасокукоцкому). Рану печени зашивают наглухо изнутри (калитонаж). При невозможности зашить полости кисты производится ее тампонирование сальником.

Обработанная этим способом ЭК иногда может превратиться в непаразитарную кисту или нагноиться, а в некоторых случаях дать рецидив. В связи с этим некоторые хирурги после эхинококкэктомии этим методом операцию завершают дренированием полости в целях ее продолжительного опорожнения и введения лекарственных препаратов. В отдельных случаях производят марсулиализацию, т.е. края разреза кисты подшивают к ране брюшной стенки. В таких случаях дальнейшее лечение проводится открытым способом, как это делается при гнойных полостях.

Открытая эхинококкэктомия и марсупиализация стенок кисты показаны и при нагноении ЭК. Эта операция нередко приводит к тяжелым осложнениям (длительное желчеистечение, образование желчного свища, кровотечение) и возникновению необходимости повторной операции. При глубоко расположенных в паренхиме печени ЭК и при необходимости подойти к ним транспеченочным доступом возникает необходимость временного пережатия гепатодуоденальной связки. При дренировании подобной кисты может возникнуть и другое осложнение. Так, при пункции троакаром от паренхимы может отделяться фиброзная оболочка и стать причиной кровотечения и образования парагидатидной гематомы. Это происходит в тех случаях, когда давление в полости кисты бывает пониженным, когда наступают деструктивные изменения паразита и частичное дренирование гидатидами желчных протоков. В подобных ситуациях рекомендуется перед пункцией наложить швы держалки через всю паренхиму и фиброзную капсулу.



*Некоторые этапы операции при глубоко расположенной ЭК: а — механизм образования парагидатидной гематомы; б — прошивание фиброзной капсулы через паренхиму печени; в — прошивание фиброзной капсулы после рассечения паренхимы.*

При отделении фиброзной капсулы и появлении значительного оттока крови из троакара необходимо прекратить пункцию, так как фиброзная оболочка капсулы при этом может отделиться на еще большее расстояние. В этом случае гематома может достигать больших размеров. В подобных ситуациях необходимо сдавить гепатодуоденальную связку, рассечь паренхиму печени в области кисты, перевязать кровоточащие сосуды и лишь после этого удалить ЭК. Если и после удаления кисты и обработки ее полости кровотечение продолжается, то рекомендуется подшить края фиброзной капсулы к печени. Для предотвращения кровотечения во время операции на печени в последние годы применяют специальные электрохирургические инструменты (биоактивный роторный электрический скальпель) (ОА. Сидоренко, 1983).

Более радикальным вмешательством считается резекция печени вместе с кистой. Это обычно осуществляется при краевом расположении кисты и небольших ее размерах. В свое время радикальным считалось и удаление кисты вместе с фиброзной капсулой [И.Ч.Напалков, И.В. Смирнов и др., 1976]. Однако следует отметить, что при центральном расположении кисты подобную операцию выполнить практически невозможно из-за опасности повреждения больших сосудов и желчных протоков. В связи с этим в подобных случаях капсула может иссекаться в допустимых границах.

При своевременной диагностике и оперативном лечении (до развития осложнений) исход заболевания обычно бывает благоприятным. При нагноении кисты, прорыве ее в брюшную и плевральную полость, а также в желчные протоки результаты оперативного лечения ЭП ухудшаются и часто отмечаются рецидивы [МЛ. Алиев и соавт., 1999].

### ***Альвеококкоз печени.***

Альвеококкоз печени (АП). При этом виде эхинококкоза преимущественно поражается печеночная паренхима. Заболевание вызывается паразитами, очень похожими на возбудителей гидатидозного эхинококкоза, но биологически от него отличающимися.

Человек часто заражается альвеококкозом во время обработки шкур лисиц, песцов и собак. Возбудителем альвеококкоза также является ленточный глист. От гидатидозного эхинококкоза отличается лишь лавроцистами (личиночная стадия эхинококкоза). Последний представляет собой также кисту, однако на разрезе альвеококкоз имеет пористый вид, как голландский сыр или губка, и похож на опухоль. Человек заражается употребляя пищевые продукты, зараженные яичками паразита.

Это заболевание менее распространено. Его эндемическими очагами в нашей стране являются Якутия, Алтайский и Красноярский края, Новосибирская, Омская и Томская области, а также Казахстан, Киргизстан и др.

### **Патологическая анатомия.**

Альвеококкоз представляет собой плотное опухолевидное образование, состоящее из воспаленной и значительно измененной соединительной ткани, в которую инфильтрировано большое количество мелких пузырьков паразита, наполненных бесцветной жидкостью. Размеры пузырьков достигают 3-5 мм. Они плотно прилегают



друг к другу в ткани. Для АП характерен инфильтративный рост. Строение стенок альвеококка такое же, как у гидатидозного эхинококкоза. Отличительной особенностью альвеококкоза является то, что он способен образовывать пузырьки паразита и проявлять инфильтративный рост в ткани печени, желчные пути и кровеносные сосуды. Последнее обстоятельство обуславливает быстрое распространение паразита на другие органы. В центре паразитарного узла нередко развивается очаг омертвения и распад, в результате чего образуется полость, наполненная некротическими массами. Поверхностно расположенные узлы альвеококкоза часто прорастают в соседние органы. Эта форма ЭП часто располагается в ее правой, редко левой доли. Альвеококкоз при этом нередко прорастает в область ворот печени, прорастая постепенно в сосуды системы ВВ.

Если паразит умирает, то его оболочка нагнаивается или обезызвляется. Попадая в общий кровоток, альвеококкоз может дать метастазы. При этом часто поражаются легкие и мозг. Заболевание часто принимают за цирроз или рак печени. Однако это заболевание отличается от рака длительным и относительно доброкачественным течением.

#### Клиника и диагностика.

Клинические симптомы АП в начальной стадии не проявляются, и длительное время заболевание протекает без каких-либо признаков. Это и является причиной позднего обращения больных за медицинской помощью. Первым симптомом заболевания является увеличение печени и наличие опухолевидного образования в ее области. При медленном росте эхинококкоза пораженные участки печени не подвергаются гипертрофии, в связи с чем ее функция нарушается мало.

Через некоторое время появляются чувство тяжести в правой подреберной области, слабость, желтуха, явления анафилаксии, похудение и т.д. При пальпации печень увеличена, плотная, поверхность неровная, бугристая. При достижении паразитом больших размеров он может прорваться в брюшную, плевральную полости или в просвет полых органов. АП чаще осложняется механической желтухой. Последняя обусловлена сдавлением желчных протоков паразитом.

В отдельных случаях диагностика АП представляет значительные трудности. Диагностике способствует эпидемиологический анамнез, т.е. уточнение факта проживания в тех населенных пунктах, где часто встречается это заболевание. Для диагностики применяются те методы инструментальных и лабораторных исследований, которые применяются при гидатидозной форме заболевания. В крови часто выявляется выраженная эозинофилия, увеличение СОЭ. Реакция Казони при АП дает положительный результат у 80% больных, а реакция агглютинации — у 20% больных. В целях диагностики заболевания и уточнения локализации паразитарных узлов применяют лапароскопию и пункционную биопсию печени, РИ, радиоизотопное сканирование, эхогепатоportoграфию, ангиографию и тд.

Дифференциальная диагностика проводится с гидатидозным эхинококкозом, злокачественными новообразованиями и ЦП. В отличие от этих заболеваний при АП анамнез бывает длительным, общее состояние больных долгое время остается постоянным.

## Лечение.

Лечение АП — трудная и сложная задача. Трудность обусловлена инфильтративным ростом паразита и прорастанием в область желчных путей и гепатодуоденальной связки. Приблизительно у 80% больных операция производится тогда, когда значительная часть печени заменяется паразитом, возникает механическая желтуха, ПГ, происходят распад и нагноение полостей, формируются межорганные свищи [Б.И. Альперович, 1983; СМ. Шихман и со-авт, 1986]. В таких условиях резко повышается необходимость оперативного вмешательства. Радикальное лечение заболевания осуществляется только оперативным вмешательством: резекция печени бывает возможной лишь у 30% больных [Л.С. Яроцкий, 1990; А.Ш. Магомедов и соавт, 1995; Л.А. Мовчун и соавт, 1997] и то в ранней стадии развития альвеококкоза, когда он еще не достигает больших размеров. В запущенных состояниях, когда бывает невозможно выполнить оперативное вмешательство, применяют метод введения в паразитарные узлы химиотерапевтических препаратов. Редко удается осуществить полное удаление АП. У некоторых больных при наличии опасности сдавления эхинококкозом желчных протоков или крупных сосудов производится нерадикальная (палиативная) резекция основной массы эхинококкоза. Оставшуюся часть обрабатывают раствором формалина или карболовой кислотой.

Для предотвращения кровотечения при оперативном вмешательстве важное значение имеет правильный выбор метода и объема операции. Например, при поражении альвеококкозом ворот печени, хорошо сформировавшейся альвеококковой распавшейся полости, и дренирование в нее желчного протока считается предпочтительным выполнить кавернозную анастомоз, без попытки ревизии полости инструментом и ее очистки.

При сдавлении ОЖП и развитии обтурационной желтухи производится палиативная операция — билиодигестивный анастомоз (БДА), цель которой — создать внутренний дренаж для оттока желчи [И.Л. Брегадзе 1963]. Если и это невозможно осуществить, то в сосуды печени вводят паразитотропное вещество (флавакридин), производят кавернотомию, дренирование гнойно-некротических полостей, удаление основной части узла и наружное дренирование желчных путей. Был предложен ряд паразитотропных препаратов: мебендазол, флюбедазол, вермокс [А.И. Кротов, 1977; Н.Н. Озерецковская, 1978 и др.].

Наряду с хирургическим лечением и применением химических препаратов разрабатываются иммунотерапия и новые специфические методы лечения этих больных.

В последние годы стали применять метод воздействия на АП низкой (196°C) температурой (криодеструкция) с помощью жидкого азота, благодаря чему появилась возможность выполнять условнопалиативные операции. Последние удлиняют жизнь больных и улучшают их состояние. Во время таких операций оставшиеся участки альвеококкоза подвергают криовоздействию.

При АП исход заболевания менее благоприятный, чем при гидатидозном эхинококкозе. Во всех случаях очень важно выявление таких больных на ранних стадиях развития заболевания.

### ***Аскаридоз печени и желчных путей***

Аскаридоз печени и желчных путей в наше время встречается редко. Возбудителем этого заболевания является кишечный паразит-аскарида. Этот паразит может вызывать в организме ряд заболеваний.

Зрелые аскариды живут в тонкой кишке. В течение дня аскарида откладывает более чем 200 тыс. яиц, которые вместе с каловыми массами выделяются во внешнюю среду и при температуре 24-25°C созревают в течение 3-4 нед. Окончательное их созревание завершается образованием личинок. Человек заражается при употреблении в пищу немытых овощей, фруктов, загрязненных созревшими яйцами аскарид. Попавшие в ЖКТ яйца освобождаются от оболочки, и личинки через кишечную стенку попадают в кровь и системой воротной вены переносятся в печень, а затем через ПВ — в большой круг кровообращения.

При массивном заражении в печени могут образоваться некротические очаги и кровоизлияния, развиться клиническая картина специфического гепатита. В печени могут образоваться мелкие гнойники. Из большого круга кровообращения личинки могут попасть в легкие, а оттуда в глотку, заглатываться и снова попасть в кишечник и превратиться в половозрелые формы. При массивной инвазии аскаридами они могут через фатеров сосочек проникать в желчные пути и вызывать грубую деструкцию печени, а через ПВ попасть в правое предсердие, а затем в правый желудочек и стать причиной закупорки ствола легочной артерии или ее крупных ветвей.

#### Симптоматика.

В результате обтурации желчных путей они значительно расширяются, возникает холестаз, развивается холангит, холангитические гнойники печени и тд. Редко может происходить также перфорация ЖП или желчеотводящих путей. Аскаридоз печени и желчных путей не имеет специфических симптомов.

Диагностика аскаридоза желчеотводящих путей бывает возможной лишь при выявлении в рвотных массах и кале аскарид, а также обнаружении в содержимом ДПК яиц.

#### Лечение.

Лечение аскаридоза желчных путей только оперативное. Часто возникает необходимость операцию производить по неотложным показаниям (обтурация желчных путей аскаридами). При остром приступе желчной колики и наличии в кишечнике аскарид применение противоглистных средств считается опасным, так как при этом отмечается значительный рост активности паразита. В подобных случаях аскариды могут проникать во внутривенные желчные пути.

Во время оперативного вмешательства необходимо произвести тщательную ревизию внутри- и внепеченочных желчных путей с помощью холангиографии и холангиоскопии. Для удаления паразита из ОЖП производится холедохотомия с обязательным его дренированием.

В послеоперационный период через дренаж могут удаляться оставшиеся в ОЖП глисты. Через дренажную трубку можно ввести противоглистные препараты. Во избежание дальнейшего развития рекомендуется во всех случаях произвести холецистэктомию (К.Т.

Овнатанян). Кроме того, яйца аскарид могут служить ядром для образования в ЖП конкрементов.

Для профилактики глистной инвазии желчных путей пищевые продукты необходимо использовать после термической обработки и перед приемом пищи тщательно мыть руки. Для предотвращения рецидива аскаридоза желчных путей необходимо провести дегельминтизацию с неоднократным анализом кала.

### ***Описторхоз печени***

Это поражение печени и желчных путей *Opistorchosis felinus*. Этим трематоидным глистом человек заражается через рыб. Вместе с каловыми массами выделяющиеся яйца глиста, попадая в воду, становятся источником заразы для животных, проживающих в пресных водах. Часто поражаются печень и желчные пути, а в отдельных случаях и ГГЖ. Описторхоз чаще встречается в Сибири, Пермской области, Казахстане.

#### Патологическая анатомия

Патологическая анатомия зависит от степени инвазии паразита. При массивной инвазии и скоплении в желчных путях значительного количества паразитов печень увеличивается и приобретает плотную консистенцию. В ее подкапсулярной области виднеются расширенные желчные пути. Вокруг пораженных протоков появляются глубокие рубцовые изменения, которые оставляют впечатление ЦП. При этом утолщаются стенки желчных протоков за счет развивающейся в них соединительной ткани. В просвете желчных протоков выявляются паразиты, отделившаяся эпителиальная ткань, лейкоциты, большое количество эозинофилов. В паренхиме печени возникают некротические очаги. При длительном существовании описторхоза в печени может развиваться так называемый паразитарный цирроз. Нередко увеличивается печень и желчный пузырь. В поджелудочной железе развивается хроническое воспаление, возникает расширение вирсунгового протока. При накоплении паразитов в протоках затрудняется отток желчи и панкреатического сока (ПС), в результате чего возникают благоприятные условия для развития инфекции и гнойного холангита. У больных описторхозом часто развивается рак печени.

#### Клиническая картина.

Это заболевание не имеет характерных симптомов. При нем бывают как тупые, так и острые приступообразные боли в надчревной и правой подреберной областях, диспепсические явления, субфебрильная температура и тд. При присоединении вторичной инфекции температура может быть фебрильной и сопровождаться ознобом и потоотделением. При пальпации отмечается болезненность печени в области ЖП и ПЖ. При развитии рубцовой перестройки и цирроза может возникнуть ряд осложнений (перфорация желчного и панкреатического протоков).

Диагноз подтверждается при выявлении в кале и содержимом ДПК яиц описторхоза или глистов.

Лечение:

При описторхозе печени осуществляется дренирование желчных протоков и через дренажную трубку в их просвет вводятся антипаразитарные препараты. При развитии желчного перитонита лечение проводится общими принципами: лапаротомия, тщательная санация брюшной полости антисептическими веществами и ее адекватное дренирование. При необходимости производится санация и дренирование желчных путей. Для профилактики этого заболевания важное значение имеет термическая обработка рыб и рыбных изделий. Очень важен санитарный контроль водохранилищ.

### ***Список литературы:***

1. Альперович, Б. И. Хирургия печени / Б. И. Альперович. - Москва : ГЭОТАР-Медиа, 2013. - 352 с. : ил. - (Б-ка врача-специалиста). - Библиогр.: с. 327-343. - Предм. указ.: с. 344- 348.
2. Гостищев, В. К. Общая хирургия : учеб. / В. К. Гостищев. М. : Медицина, 1993. С. 523–536.
3. Гостищев, В. К. Инфекции в хирургии : руководство / В. К. Гостищев. - Москва : ГЭОТАР-Медиа, 2007. - 768 с. : ил. - Библиогр.: с. 754-761.
4. Ковалев, А. И. Хирургия : учебник / А. И. Ковалев. - Москва : ГЭОТАР-Медиа, 2014. - 576 с. : ил. - Библиогр.: с. 563-564. - Предм. указ.: с. 565-568.
5. Общая хирургия : учеб. / В. И. Стручков, Ю. В. Стручков. М. : Медицина, 1988. С. 444–451.
6. Общая хирургия : учеб. пособие / Г. П. Рычагов [и др.] ; под ред. Г. П. Рычагова, П. В. Гарелика, Ю. Б. Мартова. Минск : Интерпрессервис ; Книжный дом, 2002. С. 813–848. 2. Стручков, В. И.
7. Хирургические болезни : учебник / под ред. А. Ф. Черноусова. - Москва : ГЭОТАР-Медиа, 2010. - 664 с. : ил. - Предм. указ.: с. 660-663.
8. Хирургические болезни : учеб.-метод. пособие / А. И. Кириенко [и др.]. - Москва : ГЭОТАР-Медиа, 2011. - 192 с. - Библиогр. в конце глав.