

Федеральное государственное бюджетное образовательное учреждение
высшего образования "Красноярский государственный медицинский
университет имени профессора В.Ф.Войно-Ясенецкого" Министерства
здравоохранения Российской Федерации

Кафедра анестезиологии и реаниматологии ИПО

Зав. каф.: ДМН, профессор Грицан Алексей Иванович

РЕФЕРАТ
Коникотомия

Автор: ординатор 2 года обучения
Грязнов Николай Николаевич

Проверил : ДМН, Ростовцев Сергей Иванович

Красноярск, 2019

Оглавление

Введение	3
Коникотомия. Показания и техника.	3
Расположение конической связки:	4
Показания:	5
Материальные ресурсы:	5
Техника выполнения:	6
Литература:	10

Введение

Коникотомия (Крикоконикотомия) — операция, которую проводят при нарушении проходимости верхних дыхательных путей и необходимости обеспечения поступления кислорода в них. Нельзя сказать, что техника проведения коникотомии у взрослых достаточно проста, но эту манипуляцию можно проводить при экстренной необходимости. Не многие смогут решиться на эту операцию.

Проводя эту процедуру в экстренной ситуации вне стационара, нужно проколоть крикоперстeneвидную мембрану между перстeneвидным и щитовидным хрящом (в народе его называют кадык) любым подручным инструментом — кухонным ножом или толстой иглой и желательнo ввести в отверстие любую трубку, например, от шариковой ручки. Как вы понимаете, в экстренной ситуации под рукой этого может не оказаться.

Коникотомия. Показания и техника.

Коникотомия- рассечение конической связки.

Применяется у взрослых и детей старше 8 лет, так как до 8 лет велика опасность повреждения хрящевой гортани. У детей до 8 лет проводится коникопункция. У взрослых коникопункция возможна только как временная мера (на 30-45 мин).

Следует помнить, что сразу за дугой перстeneвидного хряща находится щитовидная железа, ее повреждение вызывает сильное кровотечение.

Одна из методик проведения коникотомии заключается в следующей последовательности действий: необходимо пальпаторно определить локализацию дуги перстeneвидного хряща и нижнего края щитовидного.

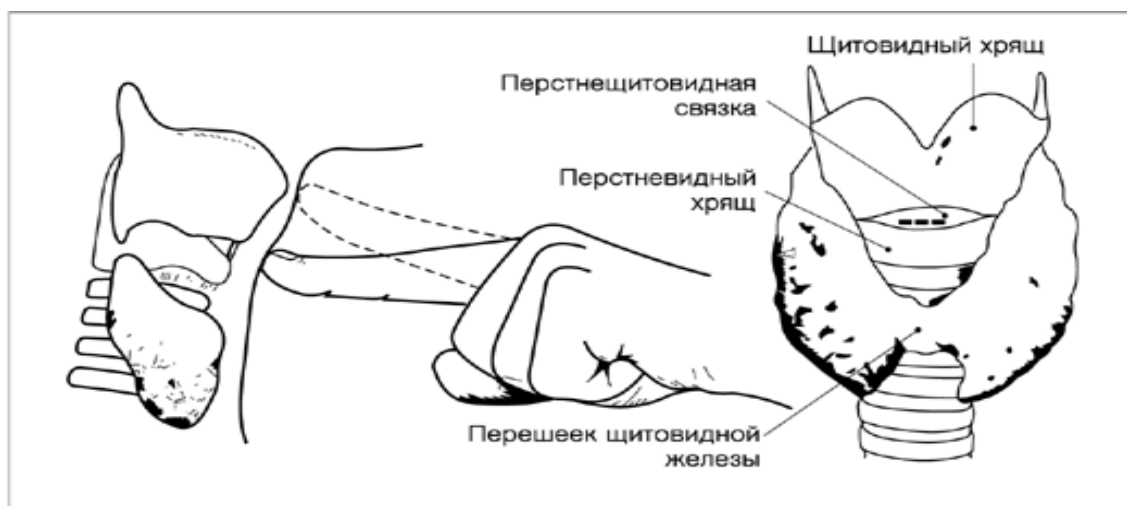
Скальпель с узким лезвием ставят строго по средней линии шеи сразу над дугой

перстневидного хряща режущей кромкой кверху. Затем скальпель одним движением вкалывают в гортань на глубину около 1,5, но не более 2 см. Далее, не извлекая скальпель, делают небольшой разрез кверху на несколько мм. В завершении нужно убрать скальпель и вставить трубку для подачи кислорода пациенту.

Коникотомия и трахеотомия имеют отличия, которые заключаются в уровне рассечения трахеи. Поэтому при заболеваниях верхних дыхательных путей делают трахеотомию, которая может быть временной и постоянной, и ее же используют для наложения стомы. Высокое рассечение трахеи во время коникотомии может вызвать воспалительные реакции и изменения в области голосовых связок, что опасно. При необходимости длительного обеспечения проходимости верхних дыхательных путей (опухоли, стеноза) ставят трахеостому.

Расположение конической связки:

1. Щитовидный хрящ
1. Коническая связка
2. Перстневидный хрящ



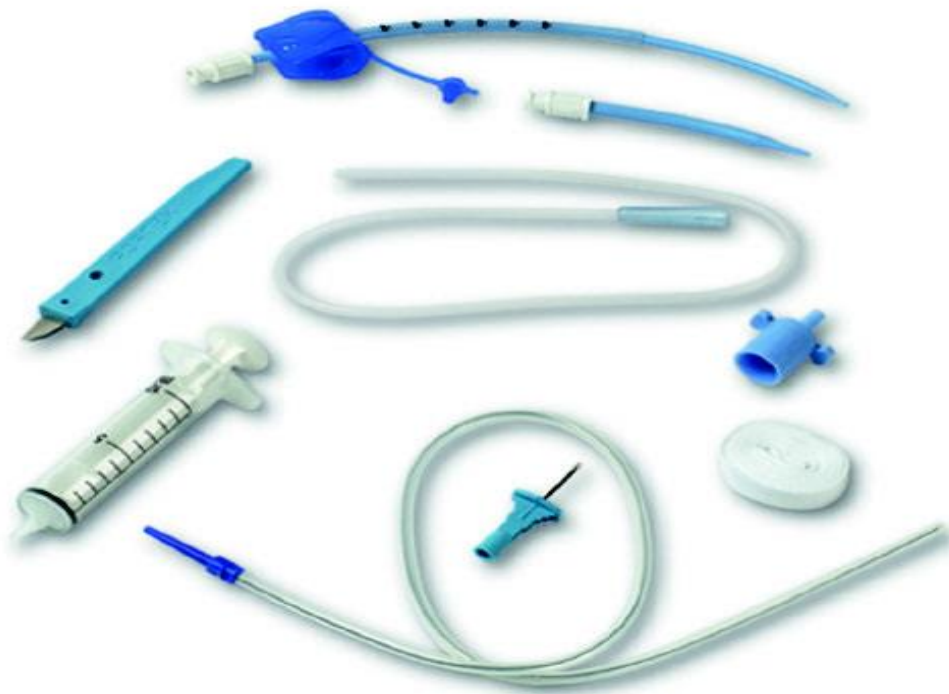Показания:

1. Жизнеугрожающая гипоксемия, к которой приводит неустраняемая обструкция гортани (отек, травма, инородное тело, которое не удалось удалить другими методами)
1. Безуспешная попытка эндотрахеальной интубации.
2. Обширная челюстно-лицевая травма, не позволяющая выполнить ларингоскопию.

Материальные ресурсы:

1. Скальпель
2. Широкая полая игла (лучше с катетером), если выполняется коникопункция
3. Пинцет
4. Ножницы
5. Шприц с инъекционной иглой
6. Трахеостомические трубки разных размеров (для взрослых наружным диаметром 6 мм, для детей 3 мм) или трубка, изготовленная из эндотрахеальной трубки (срезанная на расстоянии 5-6 см от коннектора)

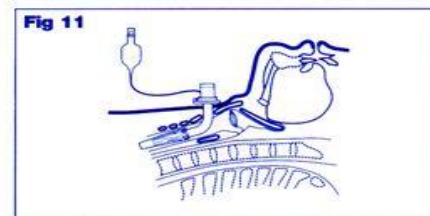
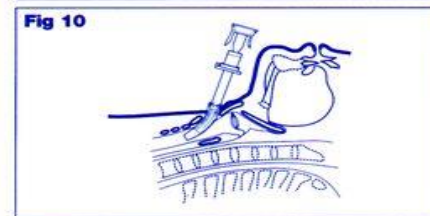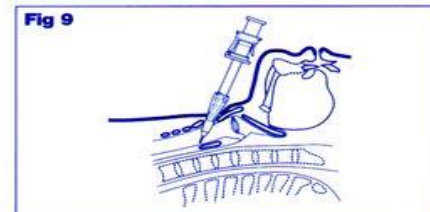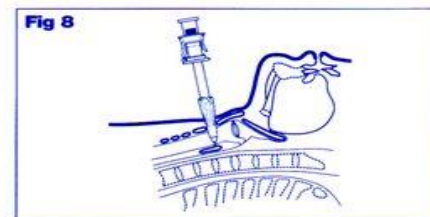
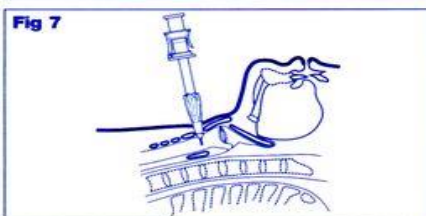
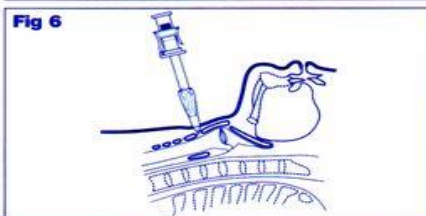
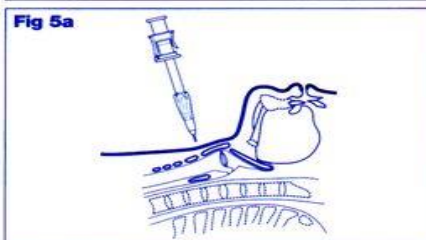

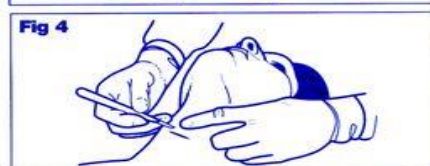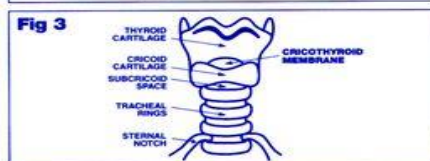
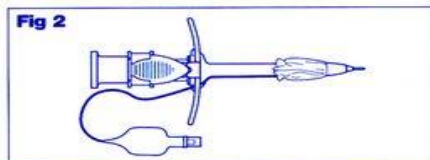
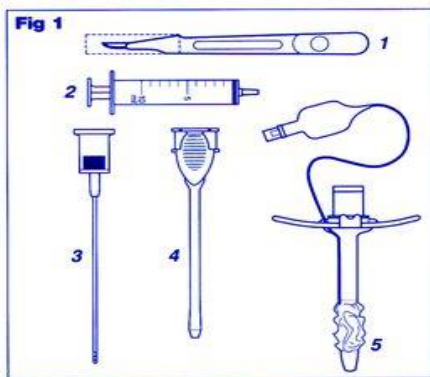
7. Резиновые перчатки
8. Бинты (средние, широкие)
9. Вата медицинская
10. Стерильный перевязочный материал
11. Лейкопластырь



Техника выполнения:

1. Положить пациента на спину с запрокинутой головой и подложенным под лопатки валиком.
2. Вымыть и осушить руки (с использованием мыла и антисептика)
3. Надеть перчатки
4. Дважды обработать поверхность шеи антисептиком.

5. Обложить переднюю поверхность шеи пеленками, закрепить их цапками.
6. Произвести местную инфильтрационную анестезию кожи передней поверхности шеи 0,25% раствором новокаина по месту предполагаемого разреза.
7. Указательным пальцем нащупать промежуток между щитовидным и перстневидным хрящами.
8. Зафиксировать щитовидный хрящ 1 и 2 пальцами левой руки (для левши наоборот)
9. Пальцами правой руки захватить режущий инструмент на 2 см от острия
- 10.Правой рукой сделать поперечный разрез до 2 см длиной, одномоментно рассекая кожу и коническую связку.
- 11.Расширитель трахеи ввести в направлении киля трахеи.
- 12.В просвет гортани через разрез ввести трахеостомическую трубку и удалить расширитель
- 13.Раздуть манжету и подключить кислород
- 14.Зафиксировать трубку



Если выполняется коникопункция:

Правой рукой введите илу через кожу и коническую в просвет трахеи под углом 45 гр. в направлении кия трахеи.

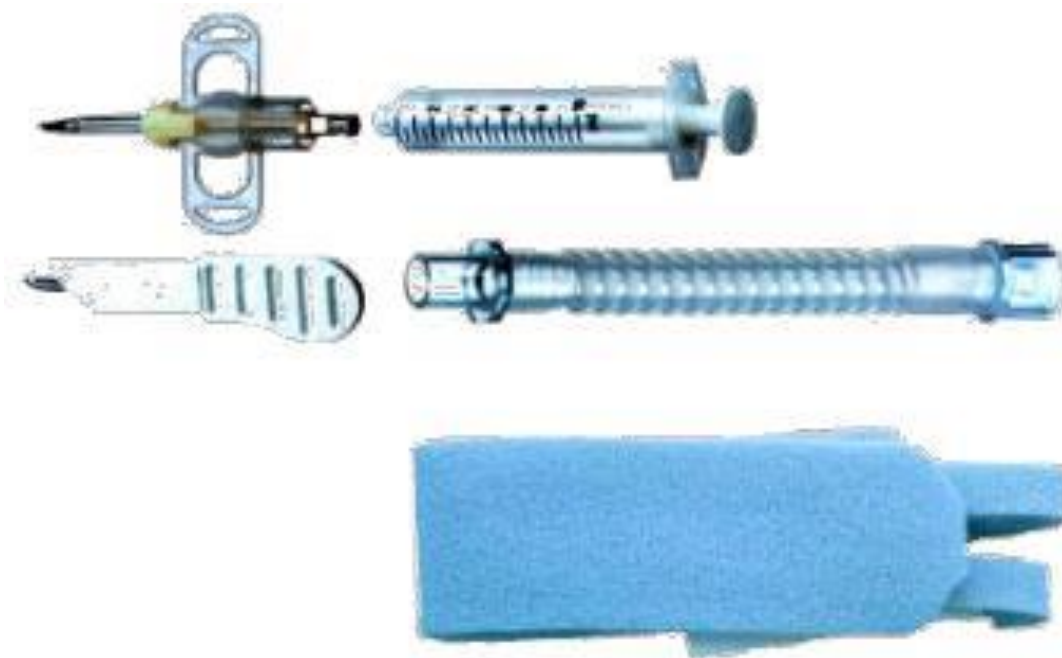Зафиксируйте её пластырем или бинтом. Если используется игла с катетером, выньте иглу.

В связи с нехваткой времени операция выполняется, как правило, без обезболивания, а также без соблюдения правил асептики.

Вместо скальпеля можно использовать любой режущий предмет, нож.

Вместо трахеотомической трубки можно использовать полу трубку, плоский тупой предмет.

Кроме того, имеется специальный инструмент-коникотом, который представляет собой стилет-катетер, которым прокалывают переднюю поверхность гортани.



Литература:

1. 1.Клиническая анестезиология: книга 1-я/Дж. Эдвард Морган-мл. Мэгид С. Михаил, 2005.- 400с.
2. Марино П. Интенсивная терапия
3. Гельфанд А.Г. – Национальное руководство по интенсивной терапии