

ФГБОУ ВО «Красноярский государственный медицинский университет
им. проф. В.Ф. Войно-Ясенецкого» Минздрава России
Кафедра патологической анатомии им. проф. П.Г. Подзолкова.
Методические рекомендации для подготовки к практическим занятиям для студентов,
обучающихся по специальностям «Лечебное дело», «Педиатрия»,
«Медицинская кибернетика», «Стоматология».

ТЕМА: Патологическая анатомия как наука. Задачи и предмет изучения. Введение в патологию. История патологической анатомии.

Содержание:

Задачи патологической анатомии как науки, предмета, специальности.

Введение в патологию.

Общая и частная патологическая анатомия.

Основные исторические этапы развития патологической анатомии.

Объекты, уровни, методы патологоанатомических исследований.

Патологическая анатомия – научно-прикладная дисциплина, изучающая структурные основы болезни. Это наука об изменениях строения (структуры или морфологии) клеток, тканей и органов больного организма. Патологическая анатомия неразрывно связана с другими медико-биологическими дисциплинами: анатомией, гистологией, физиологией, биохимией, молекулярной биологией, микробиологией, генетикой, иммунологией, патофизиологией. Их совокупность составляет «Патологию».

Патология – наука о закономерностях возникновения и развития болезней.

Она определяет, что такое болезнь, каковы её причины, механизмы и закономерности развития, какими изменениями в органах и тканях она сопровождается, и какие нарушения функции за этим следуют. Предоставляя материальный субстрат для патологии, патологическая анатомия является основополагающей дисциплиной в её составе.

Патологическая анатомия имеет не только научное, но и практическое значение. В здравоохранении она входит в число клинических специальностей.

Содержанием патологической анатомии как науки служит то, что она изучает:

- типовые (общие) патологические процессы (нарушения кровообращения, воспаление, опухоли и т.п.);
- этиологию (причины возникновения заболеваний);
- патогенез (механизм развития болезней);
- морфогенез (развитие структурных изменений при болезнях);
- патоморфоз (изменения болезней, заболеваемости, летальности, течения);
- ятрогении (патология в результате медицинского вмешательства);

Как предмет, осваиваемый студентами медицинских учебных заведений, патологическая анатомия разделена на общую и частную.

Общая патологическая анатомия включает общие (типовые) патологические процессы, лежащие в основе всех болезней:

- повреждение;
- дистрофии;
- нарушения крово- и лимфообращения;
- некроз;
- воспаление;
- иммунопатологические процессы;
- регенерацию;
- процессы приспособления (адаптации) и компенсации.

При изучении каждого общего патологического процесса разбирается его этиология, патогенез, морфогенез, следующие за этим функциональные нарушения, оцениваются клиническое значение, исходы. В связи с тем, что общие патологические процессы лежат в основе симптомов, синдромов и болезней у конкретных больных, их анализ служит клинической практике.

Морфологические изменения в тканях и органах, характерные для определенной болезни или групп заболеваний изучает **частная патологическая анатомия**.

Объектами исследования врача-патологоанатома служат:

- ▲ Биоптаты органов и тканей;
- ▲ Операционный материал;
- ▲ Цитологический материал;
- ▲ Трупный материал;
- ▲ Экспериментальный материал.

Прижизненное патологоанатомическое исследование биопсийного (операционного) материала.

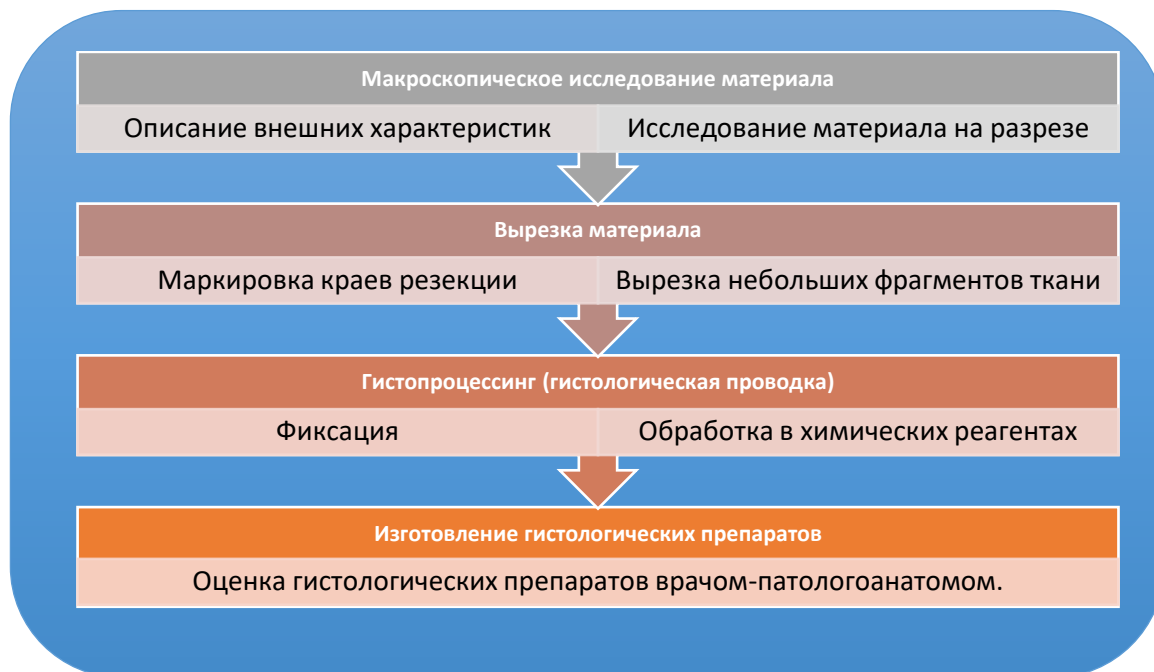
Биопсия – прижизненное взятие тканей у пациента с диагностической целью. Она нередко служит основным способом установления диагноза, так как морфологическая диагностика является самой достоверной. Современные инструментально-диагностические возможности позволяют получить биологический материал для исследования практически из любого участка организма пациента. Диагностическая работа гинеколога, онколога, хирурга, врача-эндоскописта, гематолога, нефролога, гастроэнтеролога, отоларинголога, пульмонолога и других специалистов невозможна без участия врача-патологоанатома.

Применение в клинике новых рентгенологических, эндоскопических методов обследования, компьютерной томографии, ультразвуковой

диагностики и др. сопровождается увеличением спроса на морфологические анализы, в связи с чем количество биопсий возрастает.

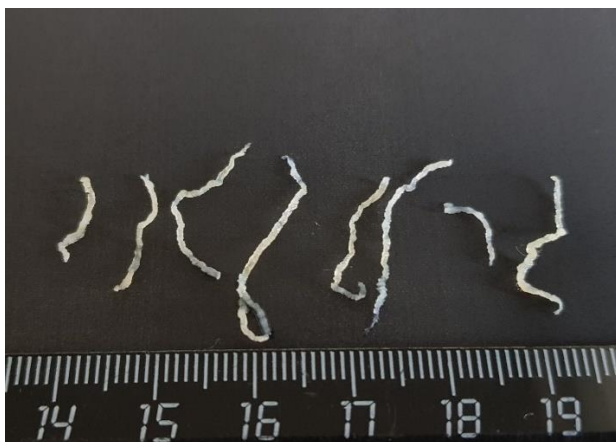Любой биологический материал, полученный при биопсии или операционном вмешательстве подлежит обязательному гистологическому исследованию независимо от заболевания, по поводу которого проводилась операция, т. к. это необходимо для подтверждения или установления диагноза.

Основные этапы прижизненного патологоанатомического исследования включают:



МАКРОСКОПИЧЕСКОЕ ИССЛЕДОВАНИЕ МАТЕРИАЛА

Биоптаты



Пункционный толстоигольный биоптат простаты.



Фрагменты ткани простаты, полученные при трансуретральной резекции (ТУР).

В патологоанатомическое отделение поступает материал самого разного рода. Это могут быть пункционные биоптаты (забираются с помощью полых игл различного диаметра), ножевые биоптаты, биоптаты получаемые при терморезекции (например, трансуретральная резекция простаты), трепан-биоптаты (биоптаты забираемые с помощью толстой иглы-трепана). Независимо от типа биопсийного материала он подлежит макроскопической оценке с описанием фрагментов по размерам, объему, весу, количеству, цвету, плотности.

Биоптаты могут поступать в отделение как в нативном виде, так и во флаконах с формалином. Следует помнить, что в нативном виде ткань может находиться не более 1 часа, после чего степень аутолитических изменений не позволит провести диагностику. В этой связи чаще материалы поступаю в растворе 10% забуференного формалина.

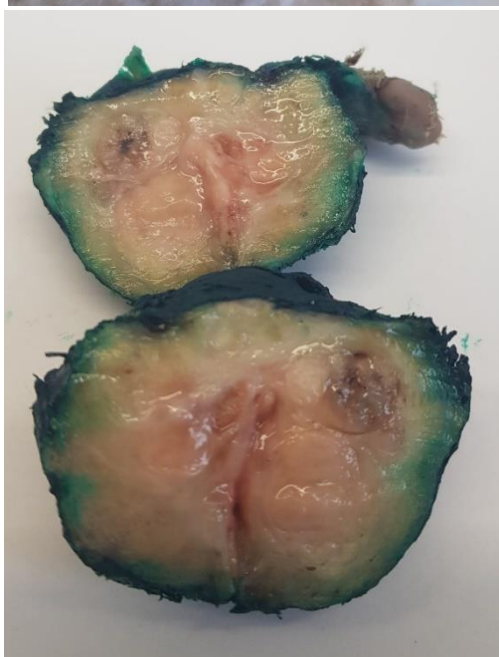
Операционный материал

Также, как и при исследовании биоптатов, органы и ткани, уделанные при операциях, подлежат тщательному макроскопическому исследованию. Особенности исследования операционного материала является:

1. Маркировка краев резекции – выполняется с помощью окрашивания специальными красками. Этот этап важен для суждения об изменениях в крае резецированного органа (ткани). Это особенно важно при опухолевых процессах – наличие опухолевого роста в крае резекции является неблагоприятным фактором прогноза и основанием для повторной операции.

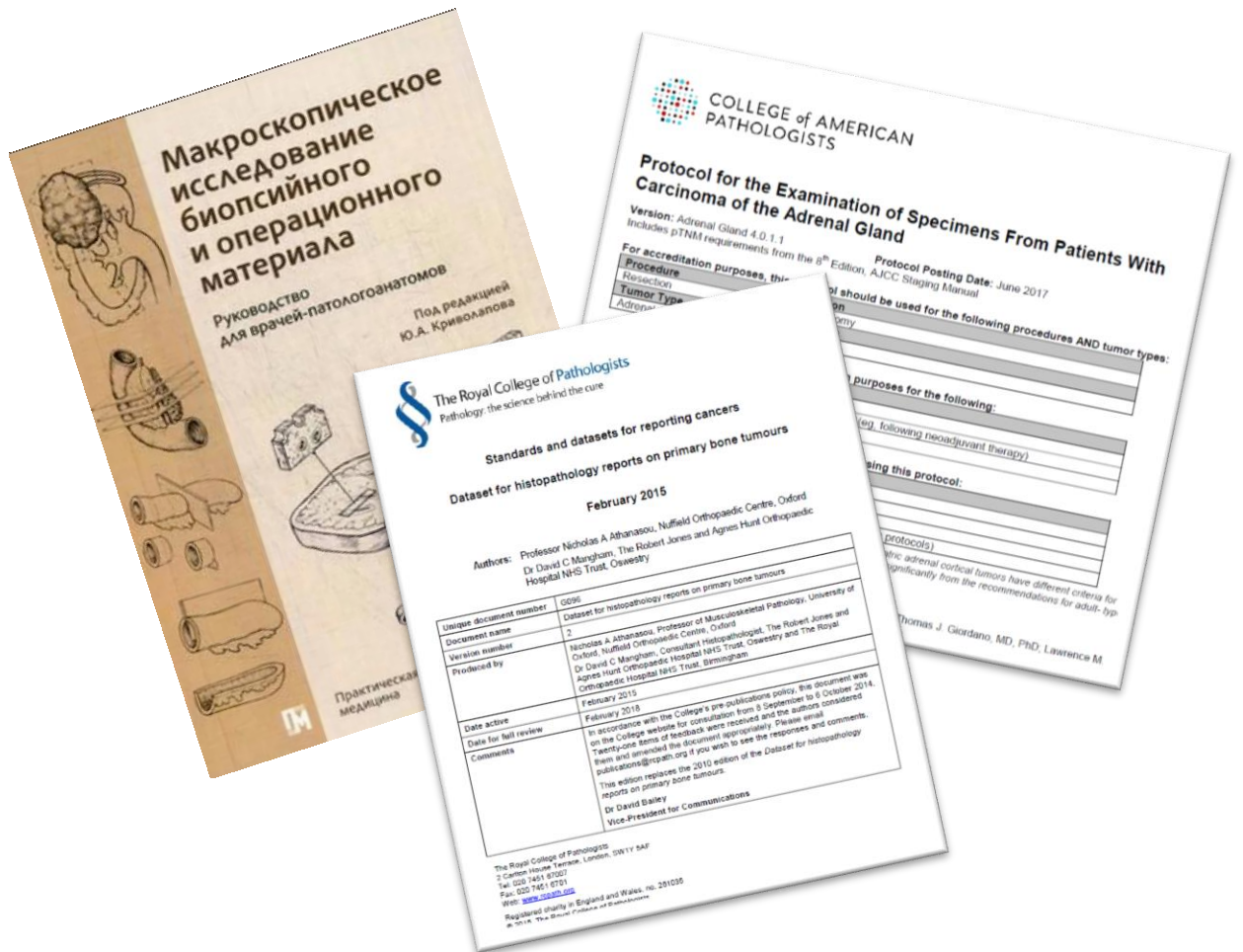

Обработка ткани простаты зеленым красителем с помощью ватной палочки.



После рассечения краска полностью покрывает поверхность. Пропитывание подлежащих тканей красителем не ведет к окрашиванию тканей органа – после гистологической обработки краситель останется только на поверхности.

2. Вырезка небольших фрагментов из присланного для исследования материала. Для микроскопического исследования врач-патологоанатом вырезает отдельные фрагменты небольших размеров, основываясь на правилах исследования тканей и органов при различной патологии. Существуют специальные протоколы и рекомендации, регламентирующие правила



Unique document number	0596
Document name	Dataset for histopathology reports on primary bone tumours
Version number	2
Produced by	Nicholas A Athanasiou, Professor of Musculoskeletal Pathology, University of Oxford, Nuffield Orthopaedic Centre, Oxford Dr David C Mangham, Consultant Histopathologist, The Robert Jones and Agnes Hunt Orthopaedic Hospital NHS Trust, Oswestry and The Royal Orthopaedic Hospital NHS Trust, Birmingham
Date active	February 2015
Date for full review	February 2018
Comments	In accordance with the College's pre-publication policy, the document was on the College website for consultation from 8 September to 6 October 2014. Twenty-one terms of feedback were received and the authors considered them and amended the document appropriately. Please email publications@rcpath.org if you wish to see the responses and comments. This edition replaces the 2010 edition of the Dataset for histopathology reports on primary bone tumours. Dr David Bailey Vice-President for Communications

The Royal College of Pathologists
2 Centre House Terrace, London, SW17 5AF
Tel: 020 7491 9100
Fax: 020 7491 6701
Web: www.rcpath.org
Registered charity in England and Wales, no. 251035
© 2014 The Royal College of Pathologists

Пример макроскопического исследования предстательной железы, удаленной по поводу подозрения на злокачественное новообразование:



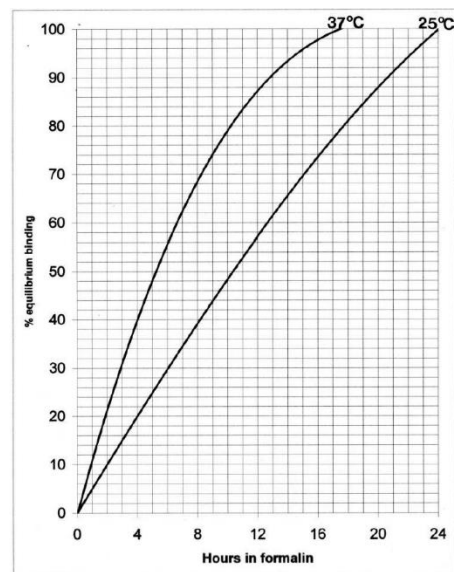
Все полученные фрагменты ткани помещаются в специальные пластиковые кассеты для поэтапной обработки в различных химических реагентах.

Стандартные этапы гистологической обработки направлены на обезвоживание ткани с постепенным замещением жидких сред на парафин и включают:

- 1. Фиксация в формалине** (не менее 24 часов – важно не только пропитывание, но и химическое связывание белков тканей с формальдегидом). Это самый критичный этап, нарушение которого ведет к безвозвратной порче материала. Спешка на этом этапе недопустима.

Таблица и график, с показателями пропитывания и фиксации материала различной толщины в зависимости от времени инкубации.

Часов в 10% нейтральном забуференном формалине	Проникновение (% толщины)					Уровень связывания	
	Толщина ткани (мм)					(% равновесия)	
	1	2	3	4	5	25 °C	37 °C
1	100	78	52	39	31	5	10
2		100	73	55	44	10	21
4			100	78	62	20	40
8				100	88	39	68
12					100	57	87
18						81	100
24						100	



Fox CH, Johnson FB, Whiting J, Roller PP: Formaldehyde fixation. J Histochem Cytochem, 1985; 33(8):845-853

2. Обработка в спиртах, ксилоле.

3. Пропитывание парафином.

Этапы гистологической обработки реализуются или в ёмкостях (банках), помещенных в термостаты или в гистопроцессорах.



Гистопроцессор открытого типа



Гистопроцессор закрытого типа

После пропитывания парафинами лаборант формирует гистологические блоки – пластиковые кассеты в которых парафином залиты фрагменты тканей:



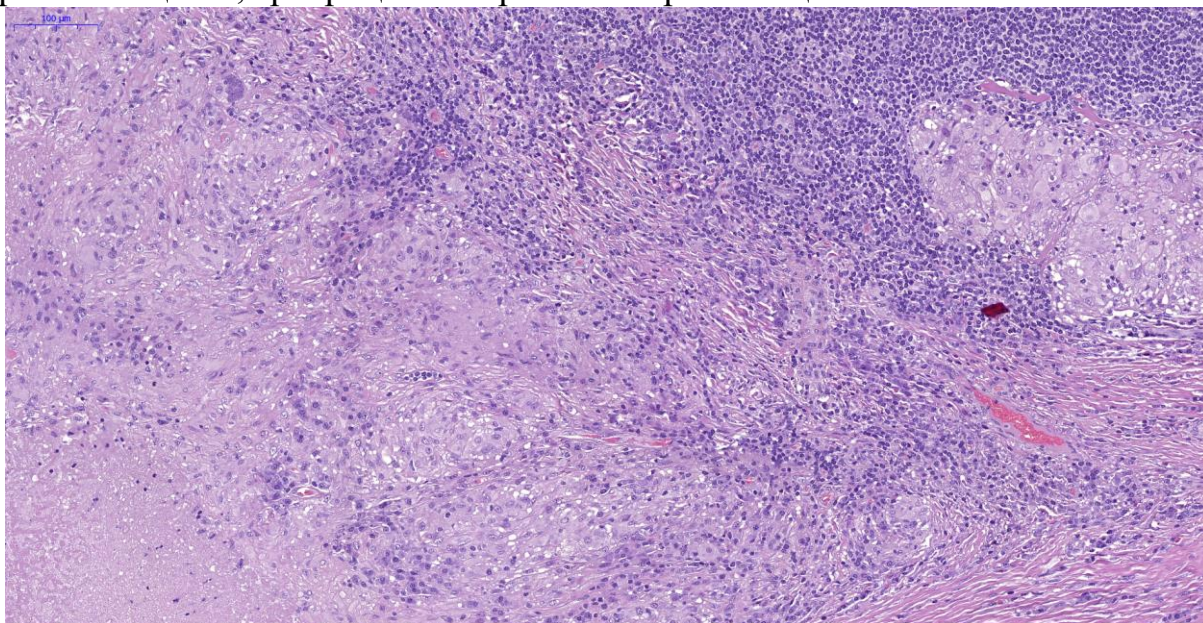
Затем сформированные парафиновые блоки устанавливаются в микротом и из них изготавливаются тонкие срезы толщиной от 2 до 5 микрон, которые наносятся на гистологическое стекло.

В зависимости от целей исследования полученное стекло со срезом окрашивается гистохимическими красителями (существуют сотни окрасок и множество их модификаций).

Примеры окраски препаратов гистохимическими красителями:

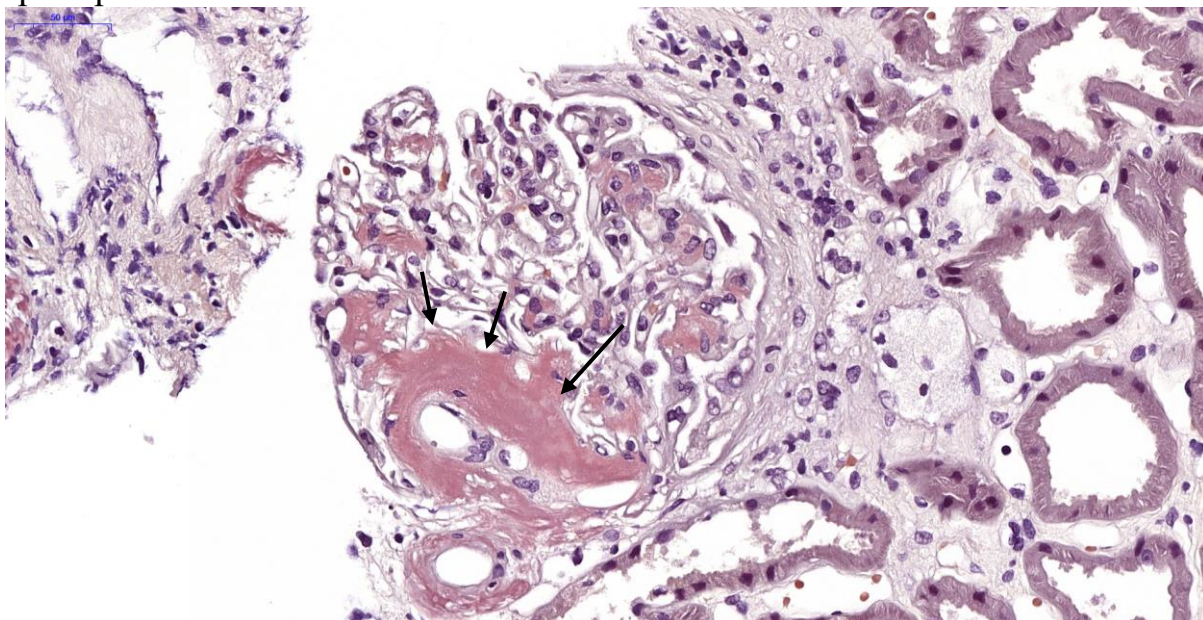
Гематоксилин-Эозин

Базовая окраска, используемая во всем мире. Гематоксилин окрашивает ядра клеток в оттенки синего и фиолетового цветов. Эозин окрашивает цитоплазму, базальные мембраны, волокнистые элементы стромы в оттенки розового цвета, эритроциты в оранжево-красный цвет.



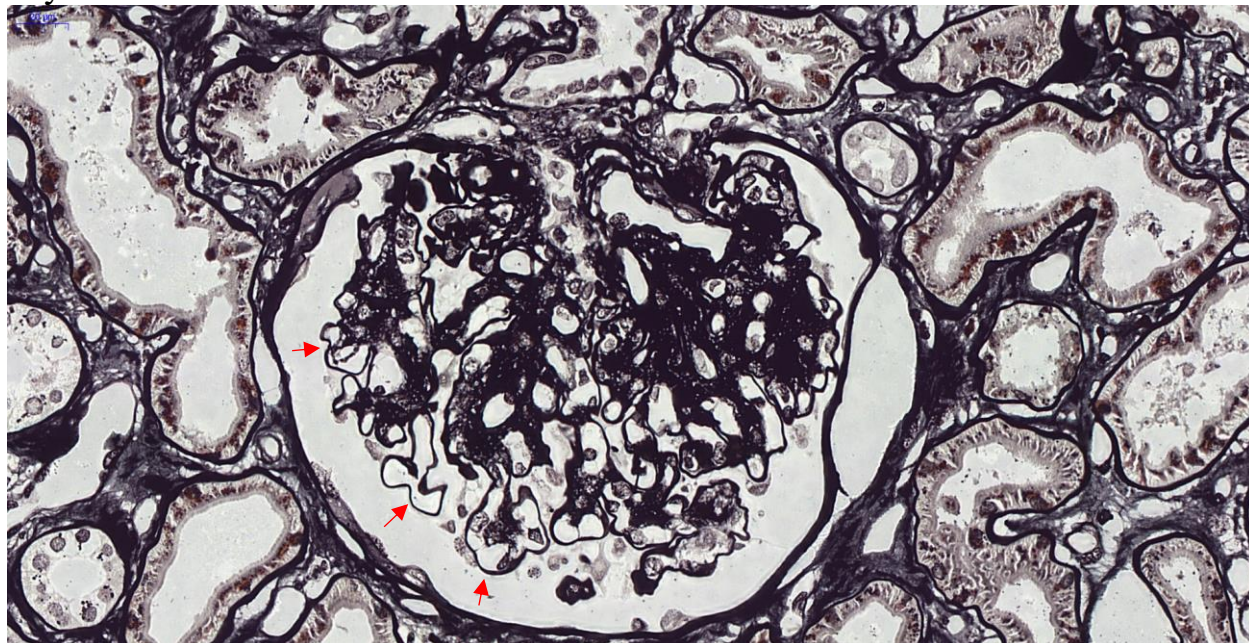
Конго-рот

Селективно окрашивается амилоид в кирпично-красный цвет (↑). Позитивно окрашенные участки при исследовании в поляризованном свете приобретают яблочно-зеленое свечение.



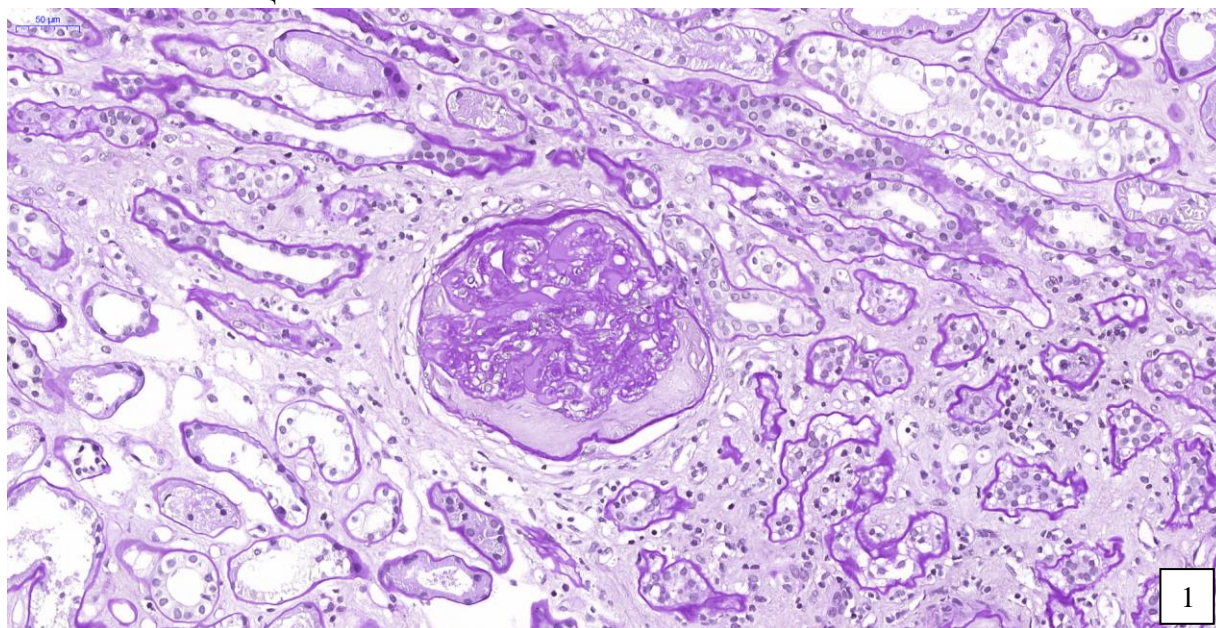
Импregnация солями серебра

Различные модификации импregnации солями серебра направлены на окрашивание ретикулиновых волокон различных локализаций (базальные мембраны), окрашивание органелл. На снимке представлены результаты окрашивания метенамин-серебром базальных мембран (↑) капилляров клубочка.

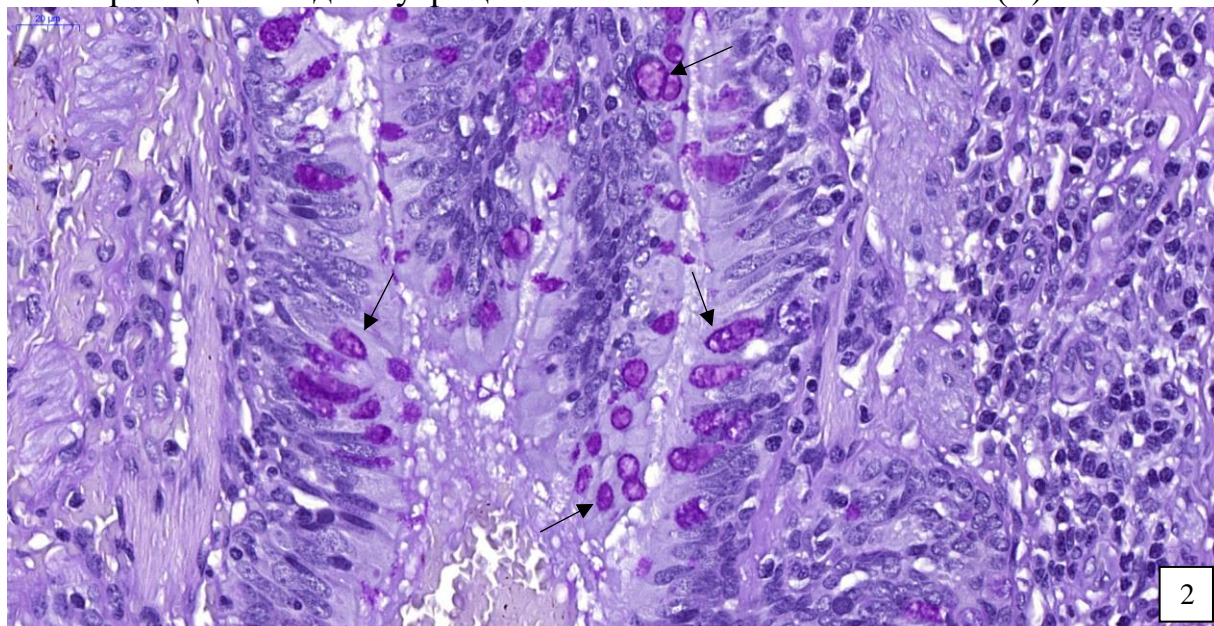


ШИК –реакция (англ. PAS)

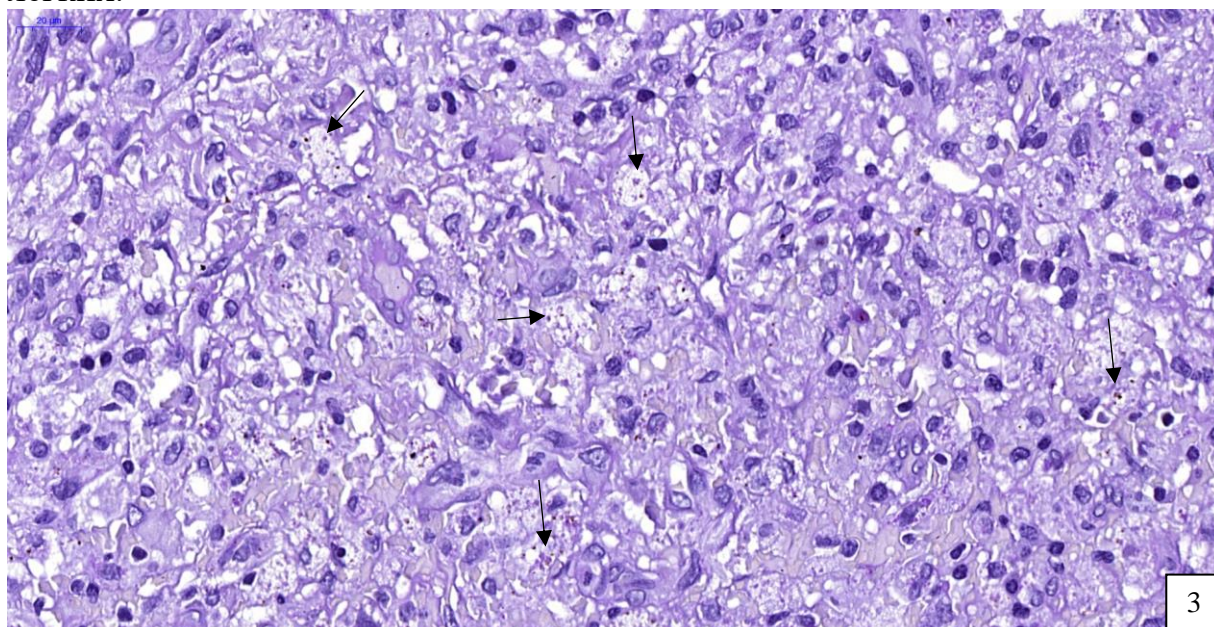
Окрашивание базальных мембран, некоторых видов слизи, грибковой флоры. На снимке №1 представлен нефробиоптат, окрашенный ШИК-реакцией. Позитивно окрашены утолщенные базальные мембраны капилляров клубочка, базальные мембраны проксимальных и дистальных извитых канальцев.



На снимке №2 представлен фрагмент опухолевой ткани (аденокарцинома), частью клеток которой продуцируется слизь, позитивно окрашенная при ШИК-реакции в виде внутрицитоплазматических включений (↑).



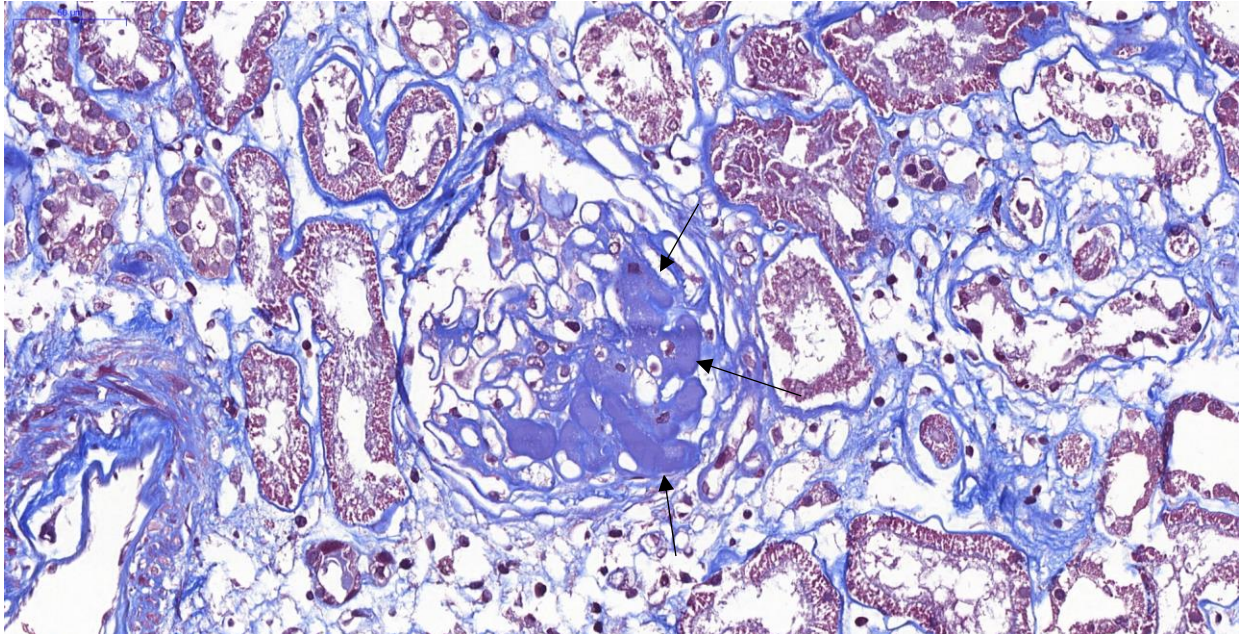
На снимке №3 представлен фрагмент легкого, полученный от пациента с подозрением на опухолевый процесс. При ШИК-реакции в цитоплазме макрофагов, которые формируют диффузный инфильтрат, определяются ШИК-позитивные включения – гистоплазмы (↑). У пациента диагностирована ВИЧ-инфекция с вторичным развитием гистоплазмоза легких.



Трихромная окраска по Массону:

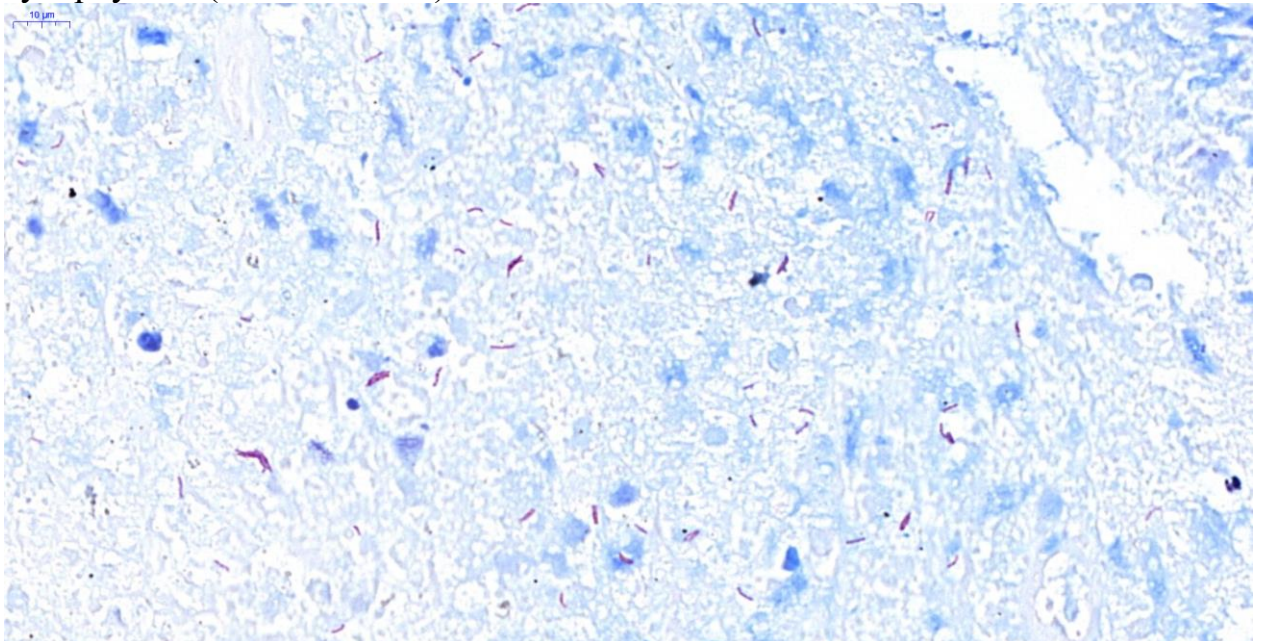
Окрашивание коллагеновых волокон в синий цвет, фибрина в оттенки розового-фиолетового.

На снимке ниже представлен пример заболевания – тромботическая микроангиопатия. При этом заболевании в просвете капилляров клубочков формируются микротромбы (свертки фибрина). На снимке они окрашены в синий цвет (↑).



По Цилю-Нильсену

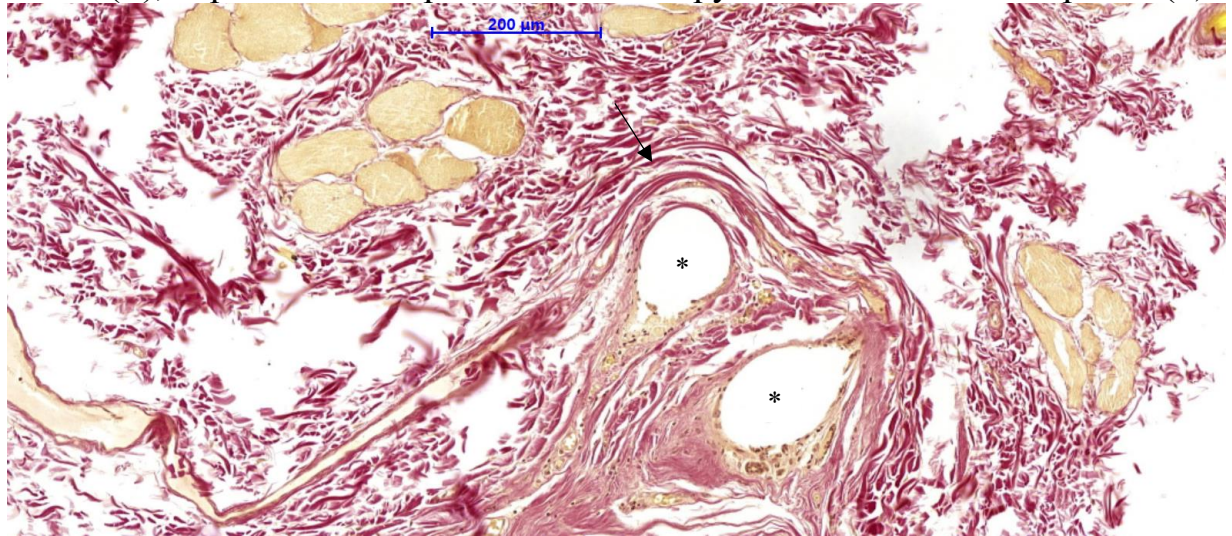
Ярко-красное (фуксиновое) окрашивание кислотоустойчивых микобактерий туберкулеза (палочек Коха).



Окраска по Ван-Гизону

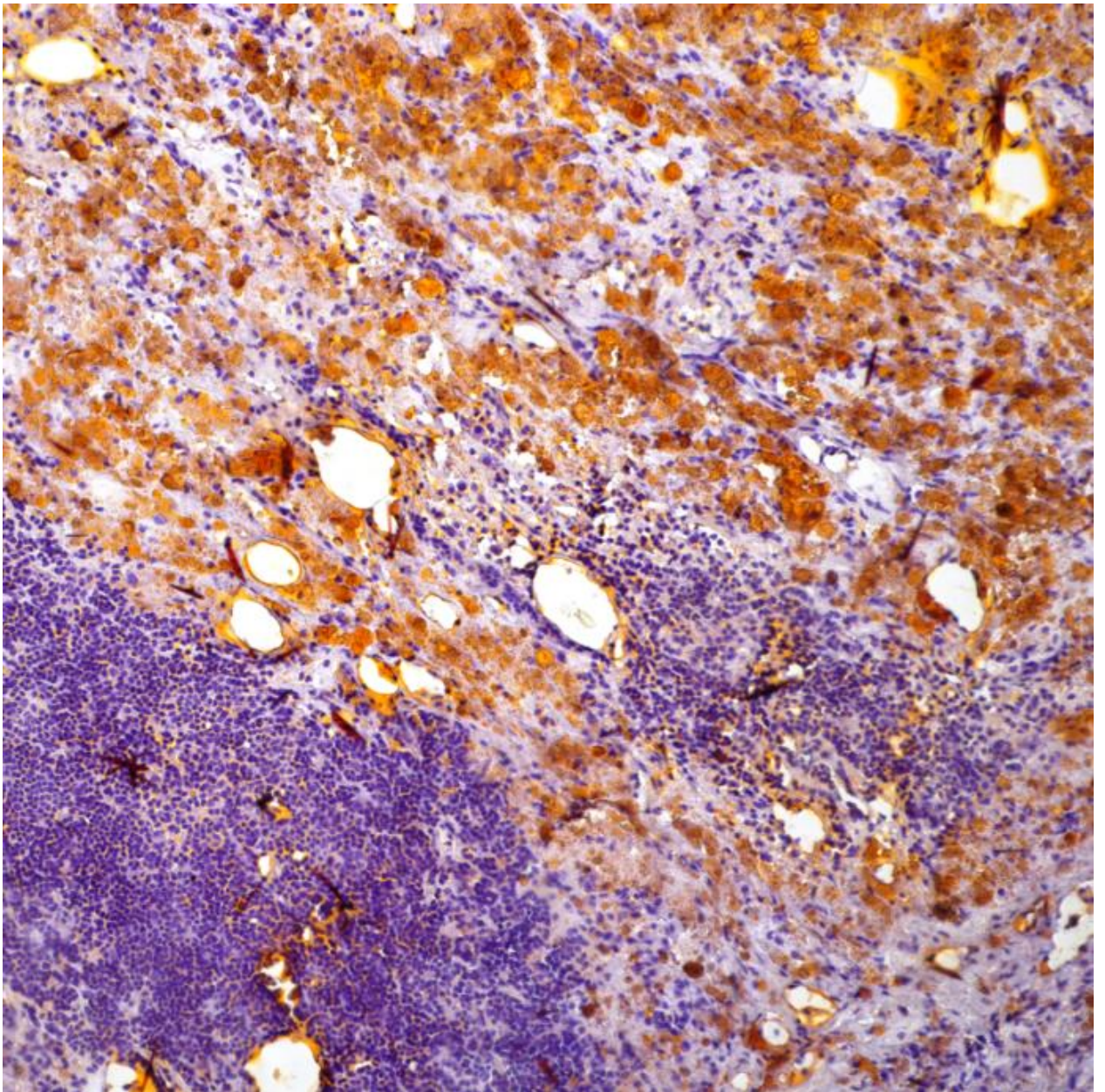
Ярко-красное окрашивание коллагеновых волокон.

На снимке представлены репаративная реакция – разрастание фиброзной ткани (↑), окрашенной в красный цвет в окружении шовного материала (*).



Отдельно следует отметить метод криостатной микротомии. Это метод, который используется для экспресс-диагностики, а также для выполнения некоторых дополнительных окрасок (например, окраска на жиры – Судан-III). При этом методе ткани не проходят никаких этапов гистологической обработки, а после вырезки врачом-патологоанатомом помещаются в специальные криостатные микротомы, где при температуре от -25°C до -50°C ткань замерзает и из такого замороженного блока изготавливаются срезы, помещаемые на стекла и окрашиваемые гематоксилином-эозином. Качество таких срезов неминуемо ниже, чем при рутинной гистологической обработке. Однако, эта техника позволяет получить предварительный диагноз уже через 20 минут, что нашло свое применение в онкологии, когда хирургу-онкологу необходимо в ходе операции понять какая опухоль у пациента, оценить состояние краев резекции для исключения продолженного роста опухоли и другое.

Отсутствие этапов обработки срезов в спиртах позволяет проводить окрашивание жиров, которые в при стандартной проводке растворяются спиртами. При окраске на жиры Судан-III липиды окрашиваются в ярко оранжевый цвет.



Болезнь Уиппла

Поля макрофагов с липид-содержащими цитоплазматическими включениями золотисто-оранжевого цвета (криостатный срез, окрашенный Судан-III).

Накопление липидов макрофагами при этом заболевании обусловлено разрушением возбудителя заболевания - *Tropheryma whippelii* лизосомальными ферментами макрофагов.

Гистологический анализ осуществляется путем микроскопического изучения окрашенных срезов врачом-патологоанатомом с применением светооптического микроскопа.

На основании совокупной оценки клинико-лабораторных данных, данных инструментальных методов исследования (МРТ, МСКТ, ПЭТ...), данных макро- и микроскопического исследований врач-патологоанатом формирует заключение.

Заключение может носить окончательный характер (часто – диагноз), описательный характер (когда по результату исследования судить о какой бы то ни было нозологии невозможно), предположительный характер (когда высказывается предположение о диагнозе).

В ряде случаев для установления диагноза необходимо выполнить дополнительные морфологические методы исследования. В настоящее время наиболее распространенными в патологоанатомической практике являются:

- **Иммуногистохимическое исследование (ИГХ);**
- **In situ гибридизация (CISH, SISH или FISH);**
- **Иммунофлюоресцентной анализ (ИФА);**
- **Электронномикроскопическое исследование.**

Иногда установление диагноза требует выполнение всех четырех дополнительных методов исследования.

ИММУНОГИСТОХИМИЧЕСКОЕ ИССЛЕДОВАНИЕ

В повседневной практике длинный термин «иммуногистохимическое, ...-ий» заменяют аббревиатурой «ИГХ» или «ИГХ-анализ».

В настоящее время ИГХ метод является стандартом постановки диагноза онкологическому больному. Спектр показаний к проведению крайне разнообразен и наряду с прочим включает в себя:

- Дифференциальная диагностика онкологических заболеваний
- Определение локализации первичного опухолевого очага по метастазу
- Постановка точного диагноза в случае опухоли неясного происхождения
- Оценка злокачественного потенциала опухоли
- Определение характеристик опухоли для назначения специфической терапии, что особенно важно при опухолях молочной железы, легкого, головного мозга, шейки матки, кишечника, желудка...
- Диагностика патологии эндометрия при бесплодии
- Диагностика заболеваний, вовлекающих иммунный механизм
- Диагностика бактериальных и вирусных заболеваний

Этапы иммуногистохимического исследования идентичны таковым при рутинном гистохимическом исследовании. Отличия появляются на этапе нанесения среза на гистологическое стекло. В отличие от рутинных методов стекло помещается в специальные приборы (pt-модуль, ретриверы...), в которых стекло со срезом подвергается высокотемпературной обработке в буферных растворах. Целью такой обработки является «раскрытие» антигенных структур, доступ к которым ранее был заблокирован формальдегидом.

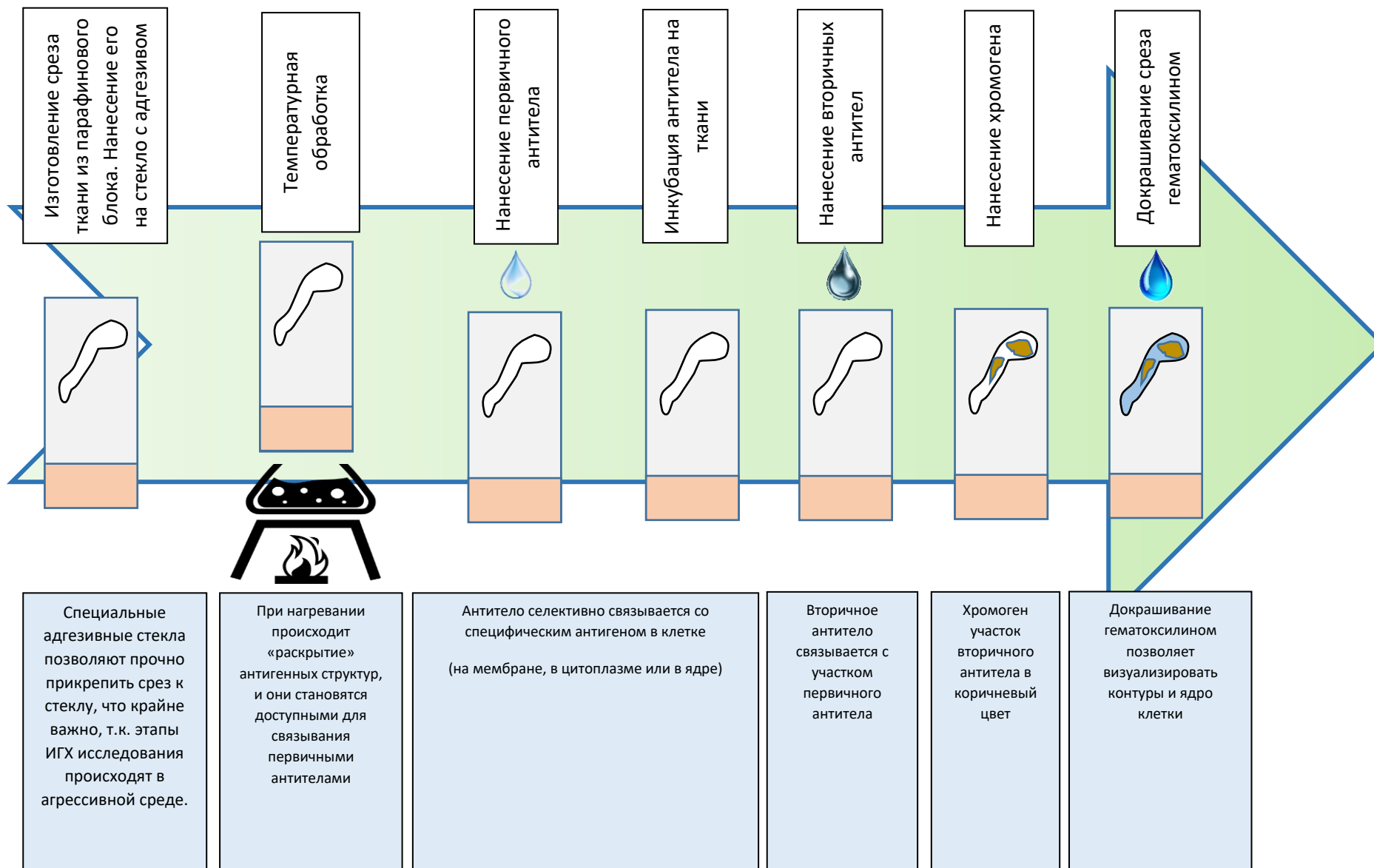
Технологические этапы реализуются последовательным нанесением первичных (моноклональных или поликлональных) антител и системы детекции.

Первичные антитела – это антитела, полученные в результате иммунизации животных антигеном с заранее известными свойствами. При нанесении таких антител на гистологические срезы они селективно связываются с антигенами клетки, которые могут локализоваться в ядре, цитоплазме или мембране. При этом наблюдается окраска соответствующего одного паттерна или их комбинация. Последнее наблюдается в случаях, когда антиген имеет и мембранный и цитоплазматический домены.

Система детекции требуется для визуализации (проявления) связанных с антигеном первичных антител в клетке.

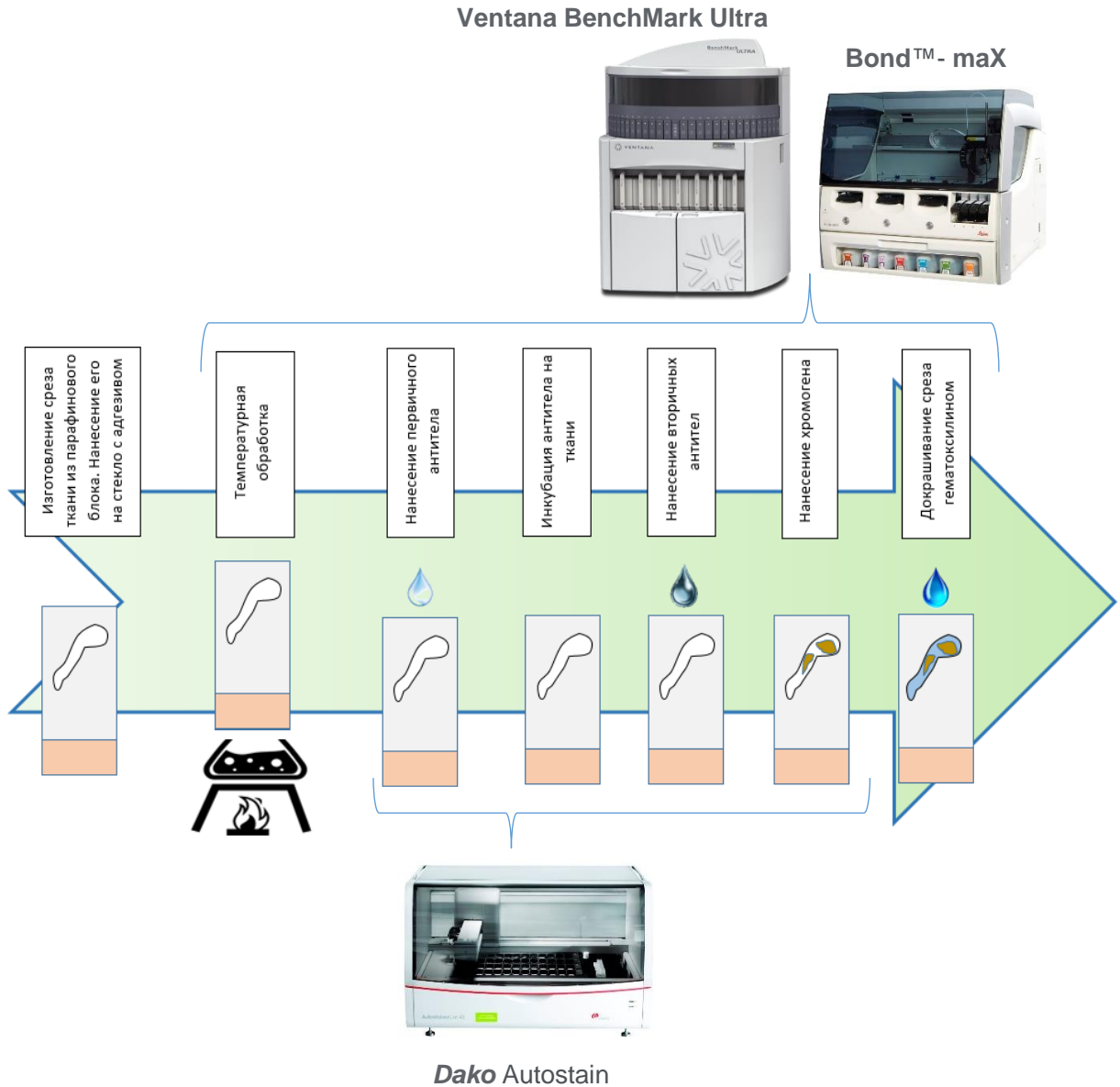
Позитивная реакция обозначается как «экспрессия» с указанием антигена. Например, «клетки экспрессируют CD20».

Схематически процесс изготовления ИГХ-препаратов можно представить следующим образом:



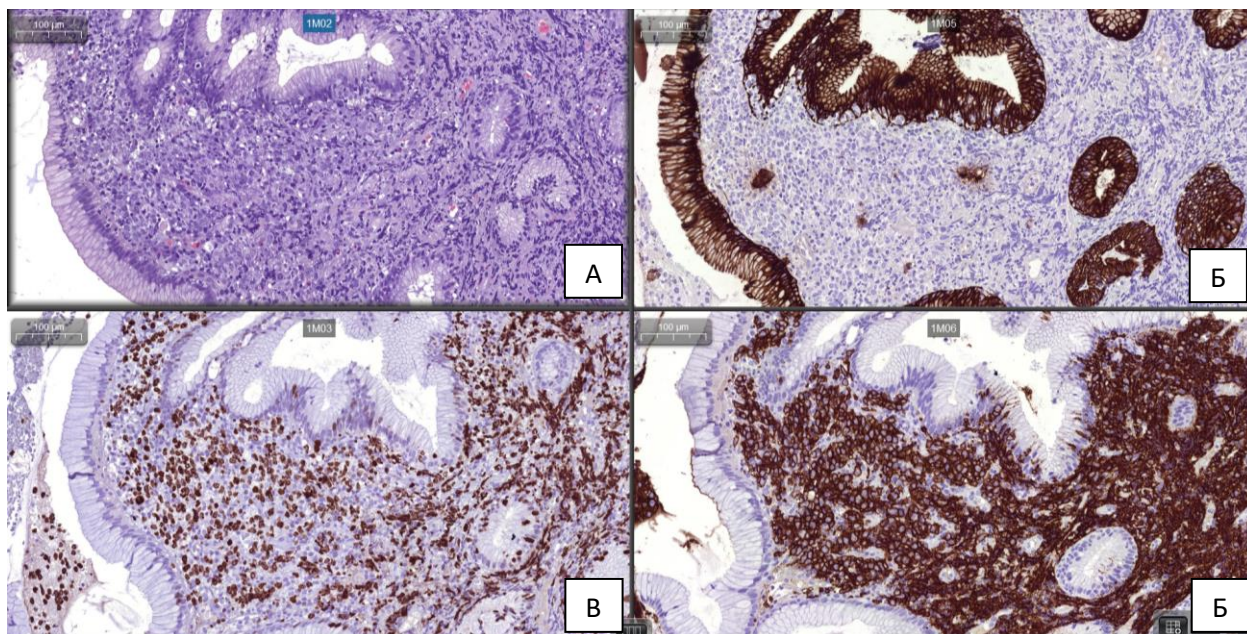
Автоматизация ИГХ-метода

Обозначенные выше этапы исследования могут выполняться с применением современных аппаратов, называемых ИГХ-стейнеры, которые в зависимости от модели в автоматическом режиме выполняют те или иные этапы метода. Ниже представлены варианты автоматизации методики ИГХ исследования.



Примеры ИГХ реакций

Пример 1.



Диагноз: *Диффузная В-клеточная крупноклеточная лимфома с поражением стенки желудка.*

А – окраска гематоксилином – эозином: определяется инфильтрат из крупных опухолевых клеток, вытесняющий железы;

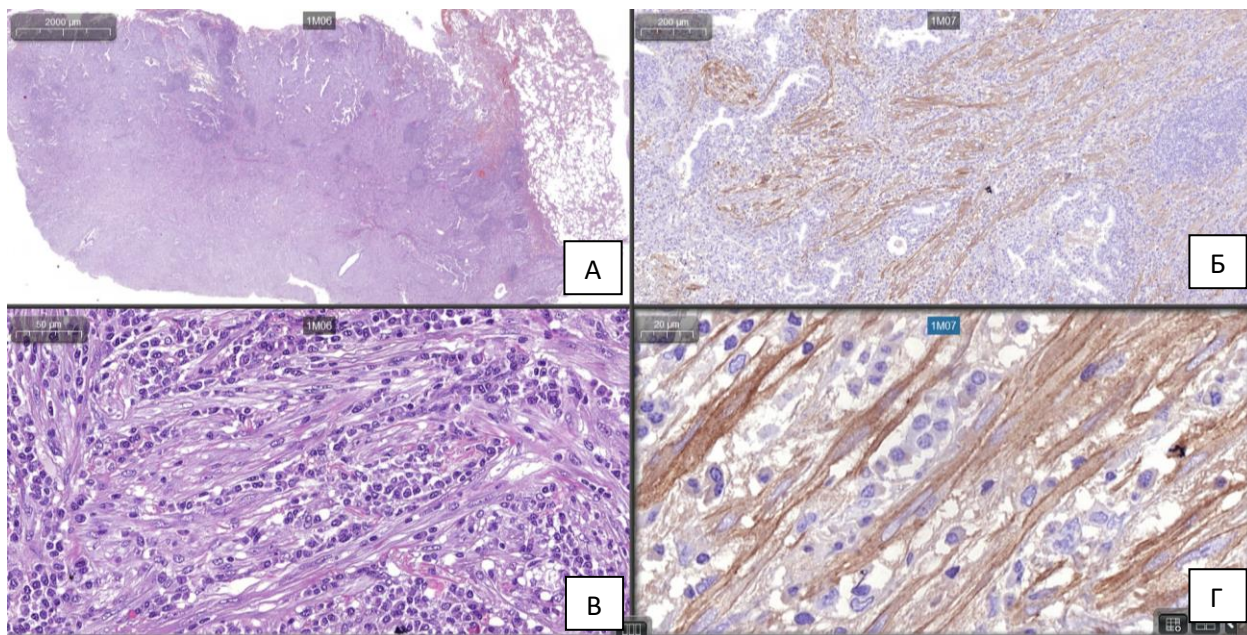
Б – ИГХ-реакция с антителом к цитокератинам широкого спектра (Панцитокератин): коричневым хромогеном окрашена цитоплазма эпителия желез желудка (эпителий экспрессирует панцитокератин);

В – ИГХ-реакция с антителом к Ki67 (произносится как «ки 67»): коричневым хромогеном окрашены ядра опухолевых клеток. Ki67 – ядерный белок, который экспрессируется пролиферирующими (размножающимися) клетками.

Г - ИГХ-реакция с антителом к CD20 (произносится как «си ди 20»): коричневым хромогеном окрашены мембраны опухолевых клеток. CD20 - это мембранный антиген В-клеток.

Таким образом благодаря ИГХ методу стало ясно, что опухолевые клетки принадлежат к В-лимфоцитам, обладают высокой пролиферативной активностью.

Пример 2.



Диагноз: *Воспалительная миофибробластическая опухоль легкого.*

Для этой опухоли характерна мутация гена ALK, которая приводит к продукции опухолевыми клетками патологического ALK-протеина, определяемого ИГХ методом.

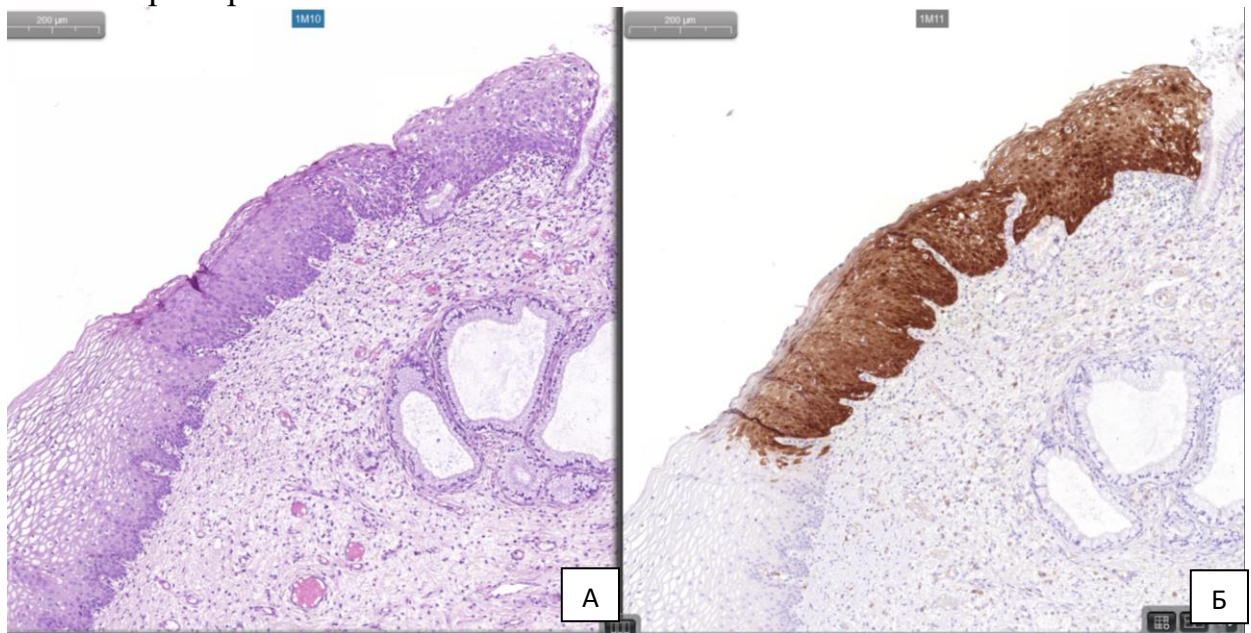
А – окраска гематоксилином – эозином: узловой инфильтрат в ткани легкого.

В – окраска гематоксилином – эозином: при большем увеличении в составе инфильтрата определяются удлиненные веретеновидные клетки, формирующие пучки, в окружении которых расположены лимфоциты.

Б – ИГХ-реакция с антителом к ALK (CD246): на обзорном увеличении видно позитивное окрашивание пучков клеток.

Г - ИГХ-реакция с антителом к ALK (CD246): при большем увеличении отчетливо видна цитоплазматическая экспрессия ALK в веретеновидных опухолевых клетках.

Пример 3.



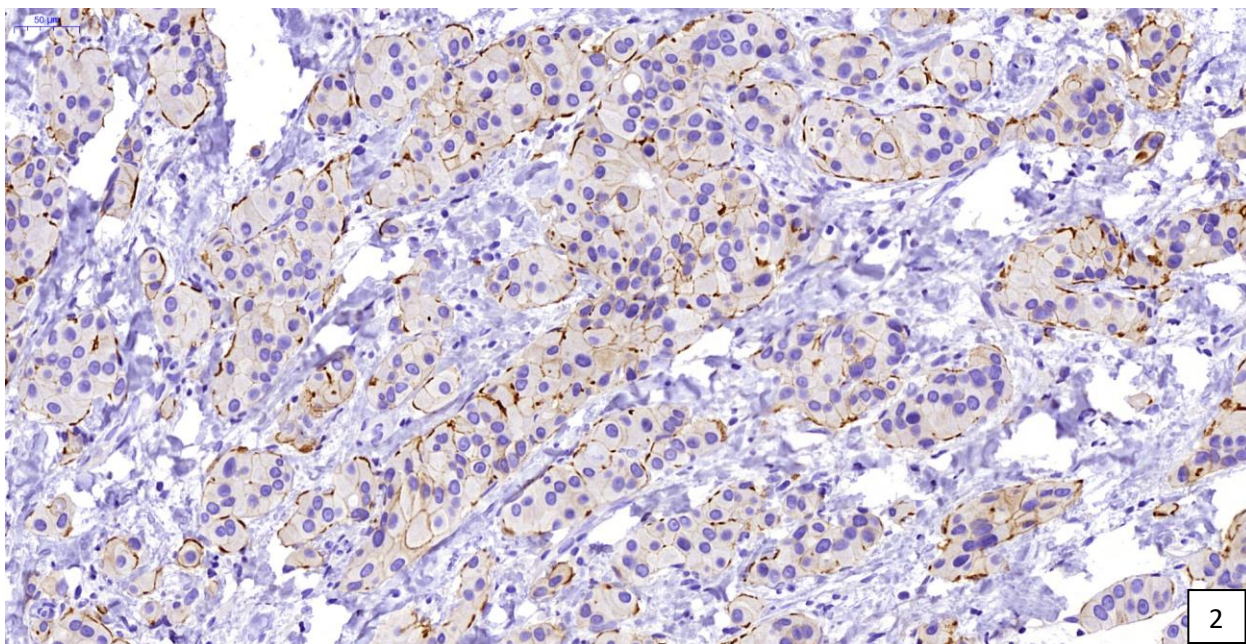
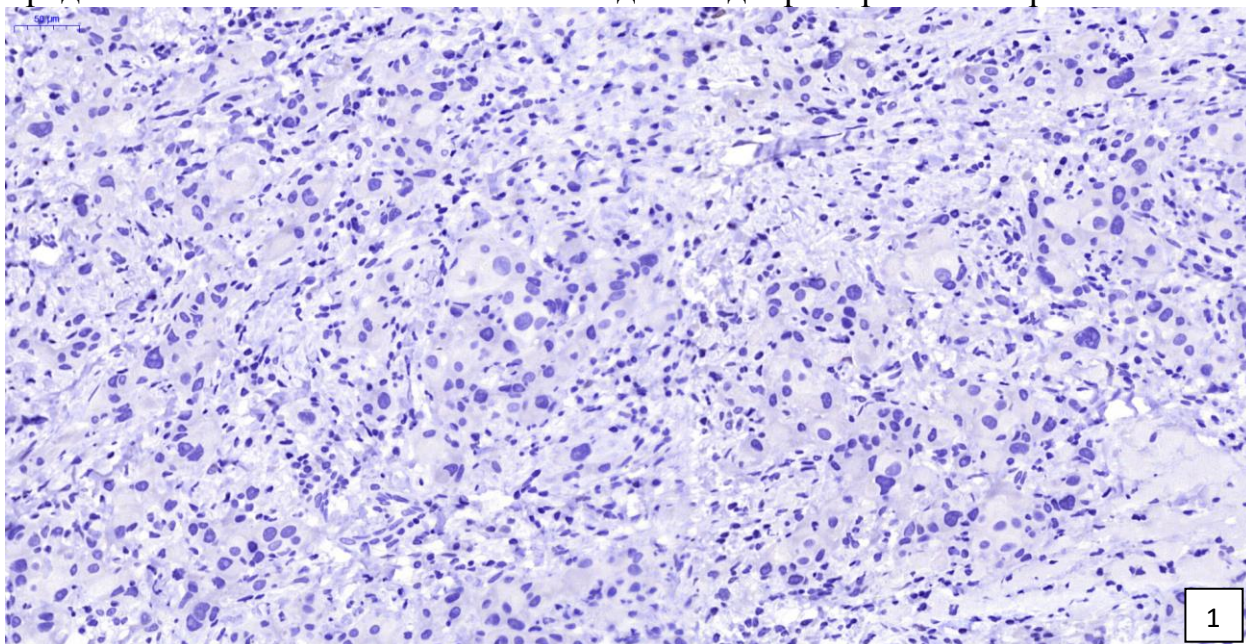
Диагноз: *HSIL* (Плоскоклеточное повреждение высокой степени) шейки матки.

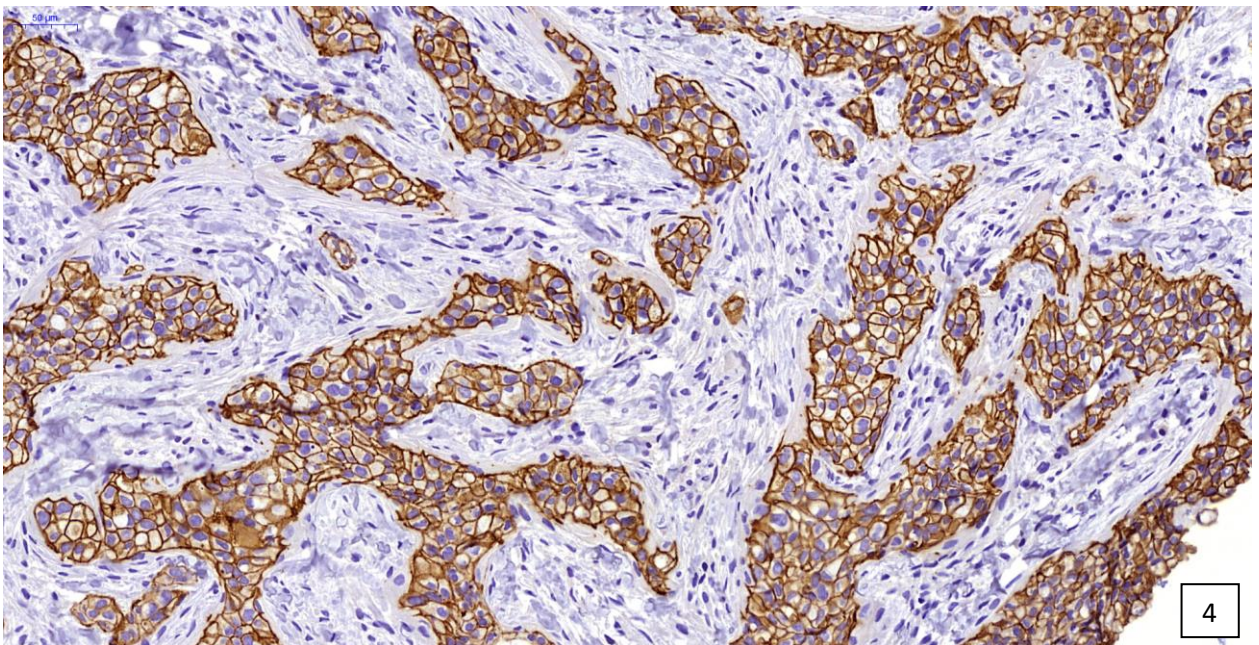
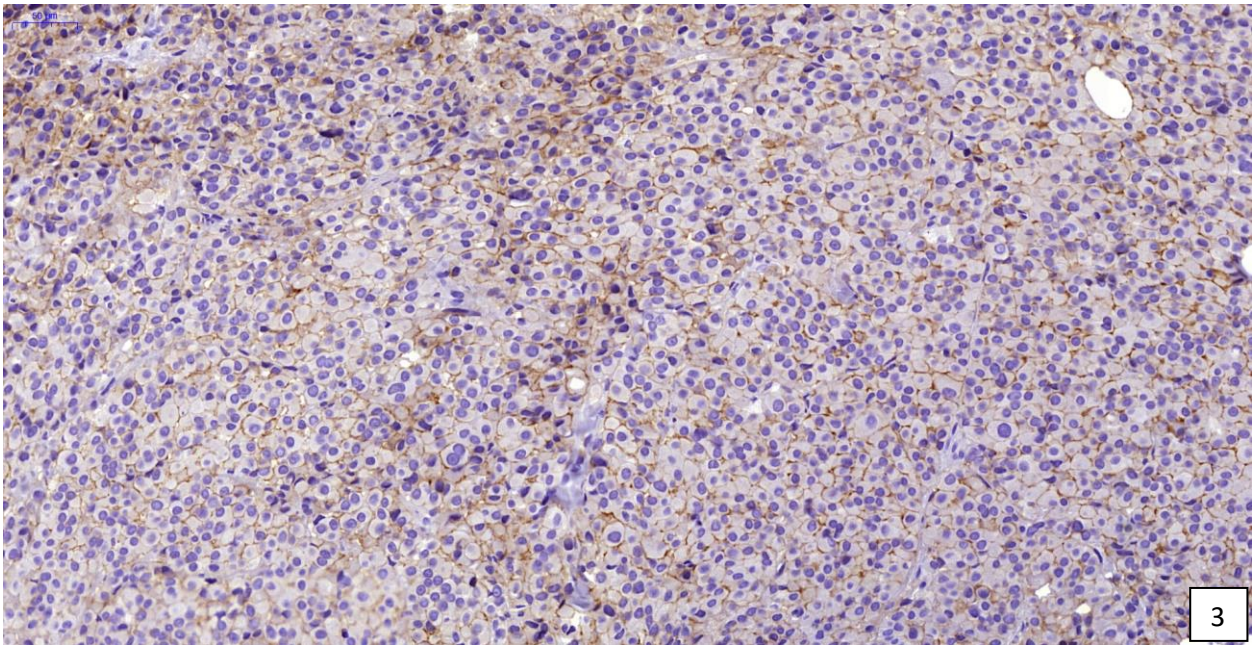
А – окраска гематоксилином – эозином: фрагмент шейки матки, покрытый многослойным плоским неороговевающим эпителием. На отдельном участке определяется нарастание дисплазии эпителия на всю толщ эпителиального пласта.

Б – ИГХ-реакция с антителом к р16: на обзорном увеличении видно позитивное окрашивание клеток, что указывает на факт поражения эпителия в зоне дисплазии HPV 16-го типа, высокого онкогенного риска.

Пример 4.

Представлены три различных случая диагностики протоковой инфильтративной карциномы молочной железы. На данном примере представлены возможности ИГХ метода в подборе таргетной терапии.



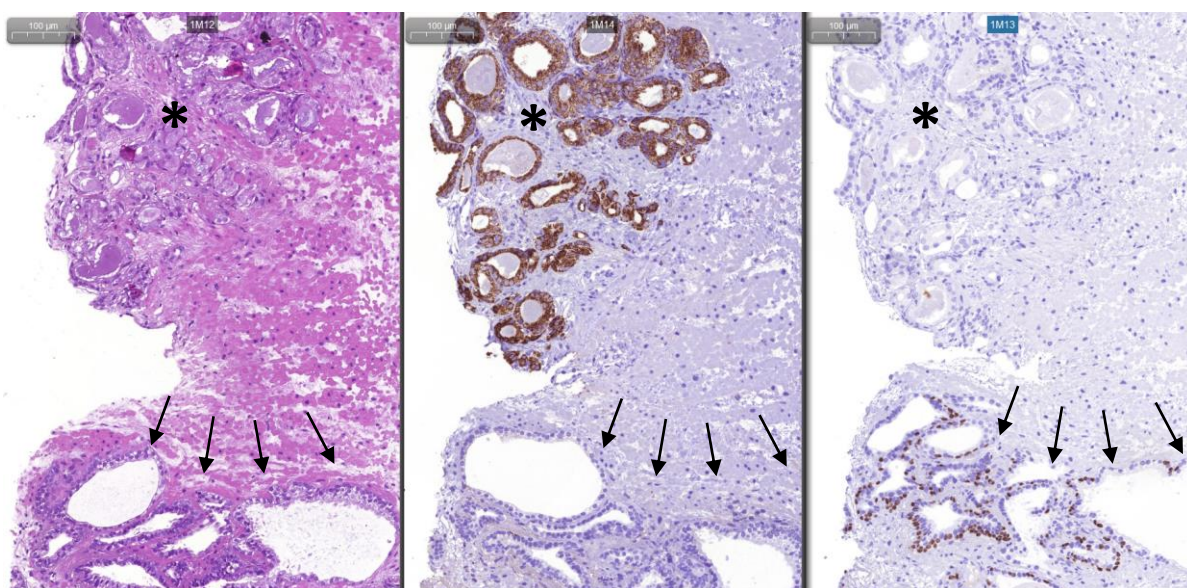


На всех снимках представлен результат ИГХ реакции с антителами к онкопротеину HER2/neu. Этот онкопротеин имеет мембранную локализацию и синтезируется в некоторых карциномах молочной железы. Для лечения таких опухолей были разработаны специальные лекарственные препараты на основе антител к Her2/neu онкопротеину. Именно для таких случаев применяется ИГХ метод, как метод достоверно оценки чувствительности опухоли к лекарственному препарату.

Так, на представленных снимках видно, что клетки опухоли в случае «4» интенсивно экспрессируют HER2/neu и это указывает на эффективность применения таргетной терапии. На снимках от случаев «1» и «2» экспрессия онкопротеина или отсутствует или крайне слабая – таргетная терапия для этих пациенток не показана (по сути - нет «мишени» для препарата). Случай «3» занимает неопределенное положение – экспрессия есть, однако она имеет промежуточную интенсивность. В отношении таких пациенток применяется дополнительный метод FISH диагностики, о котором будет рассказано ниже.

Пример 5.

В этом случае продемонстрирована возможность ИГХ метода при дифференциальной диагностике между доброкачественными гиперпластическими процессами и злокачественным новообразованием. На снимке представлены фрагменты ткани предстательной железы, полученные при трансуретральной резекции простаты. Для ацинарной аденокарциномы предстательной железы характерна цитоплазматическая экспрессия фермента P504S, а также отсутствие базальных клеток в опухолевых ацинусах. Соответственно при доброкачественных процессах в ацинусах предстательной железы сохраняется слой базальных клеток, экспрессирующих p40 (часто используют другие маркеры базальной дифференцировки – p63, CK5/6), и отсутствует экспрессия P504S.



А – окраска гематоксилином-эозином: (*) - определяется зона, в которой плотно по отношению друг к другу расположены мелкие ацинусы. (↑) - зона в которой расположены более крупные, кистозно измененные (растянутые) ацинусы.

Б – ИГХ-реакция с антителом к P504S (AMACR): (*) – видна интенсивная цитоплазматическая экспрессия P504S в зоне мелкоацинарной пролиферации. (↑) – экспрессия P504S в этой зоне отсутствует.

В – ИГХ-реакция с антителом к p40: (*) – клетки, экспрессирующие p40 в зоне мелкоацинарной пролиферации отсутствуют. (↑) – ядерная экспрессия p40 подчеркивает в этой зоне базальные клетки.

Таким образом в данном случае правомочен диагноз: ацинарная аденокарцинома предстательной железы (злокачественное новообразование).

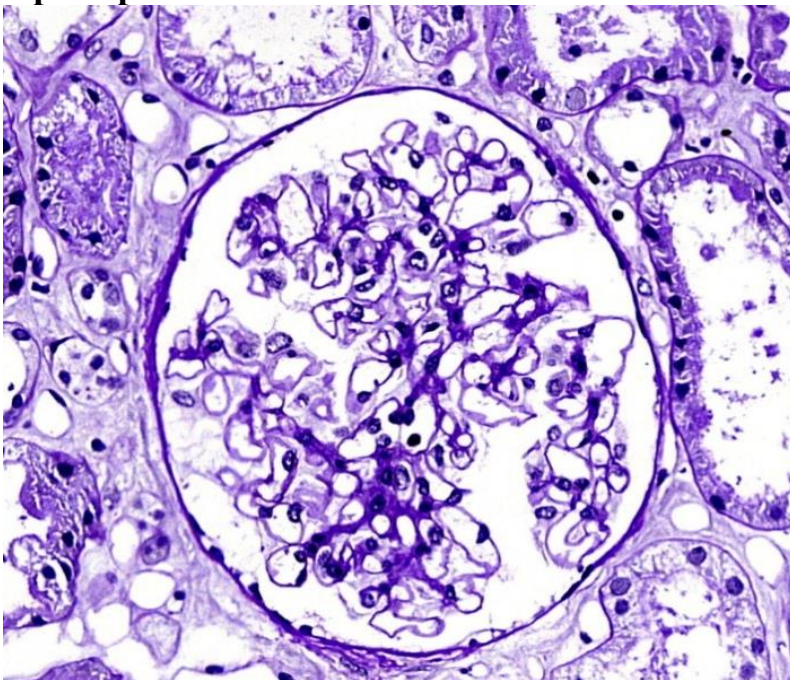
ИММУНОФЛЮОРЕСЦЕНТНОЕ ИССЛЕДОВАНИЕ.

Ранее был разобран в деталях метод ИГХ исследования. По сути иммунофлюоресцентное исследование имеет те же принципы реализации, что и ИГХ. Т.е. в его основе лежит реакция антиген-антитело. Отличием его является отсутствие системы детекции (вторичных антител). В этом методе применяются антитела, меченные флюорохромом – веществом, обладающим способностью светиться при определенной длине световой волны. Для возбуждения свечения метки используются специальные световые фильтры, проходя через которые свет от ртутной лампы приобретает соответствующие волновые характеристики.

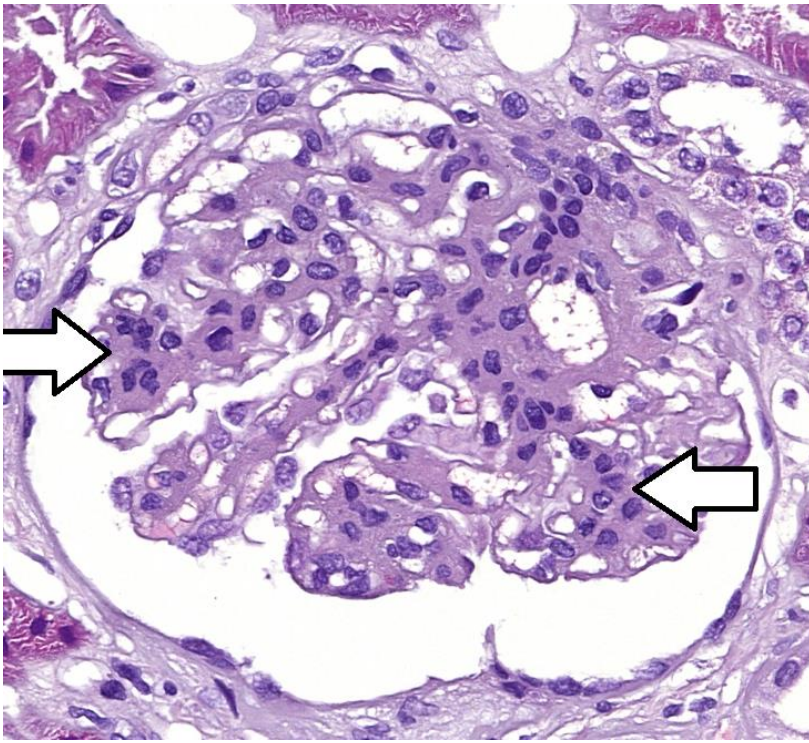
Как и случае ИГХ метода антитела могут иметь самую разнообразную специфичность. С научной целью моноклональные антитела можно пометить (связать) с любой цветовой меткой. Однако в практической патологической анатомии метод иммунофлюоресценции используется почти исключительно в нефропатологии (раздел патологической анатомии, изучающий патологию почек). Причем именно в этом разделе метод стал незаменимым. Замещение этого метода ИФА на ИГХ методику не дает столь же репрезентативных данных.

Ниже представлены результаты использования ИФА в диагностике патологии почек.

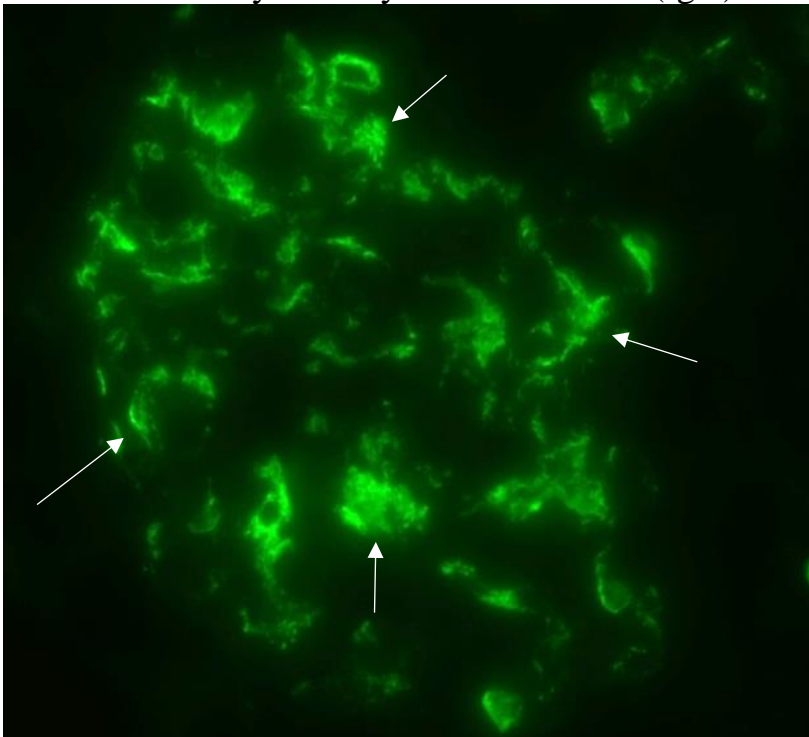
Пример 1.



Для понимания изменения обратите внимание на клубочек нормального гистологического строения. Ниже представлен случай IgA-нефропатии. На светооптическом уровне в клубочке отмечается расширение мезангиальной зоны (↑↑) за счет пролиферации мезангиоцитов (т.е. на светооптическом уровне можно сказать, что имеет место мезангиопролиферативный гломерулонефрит).

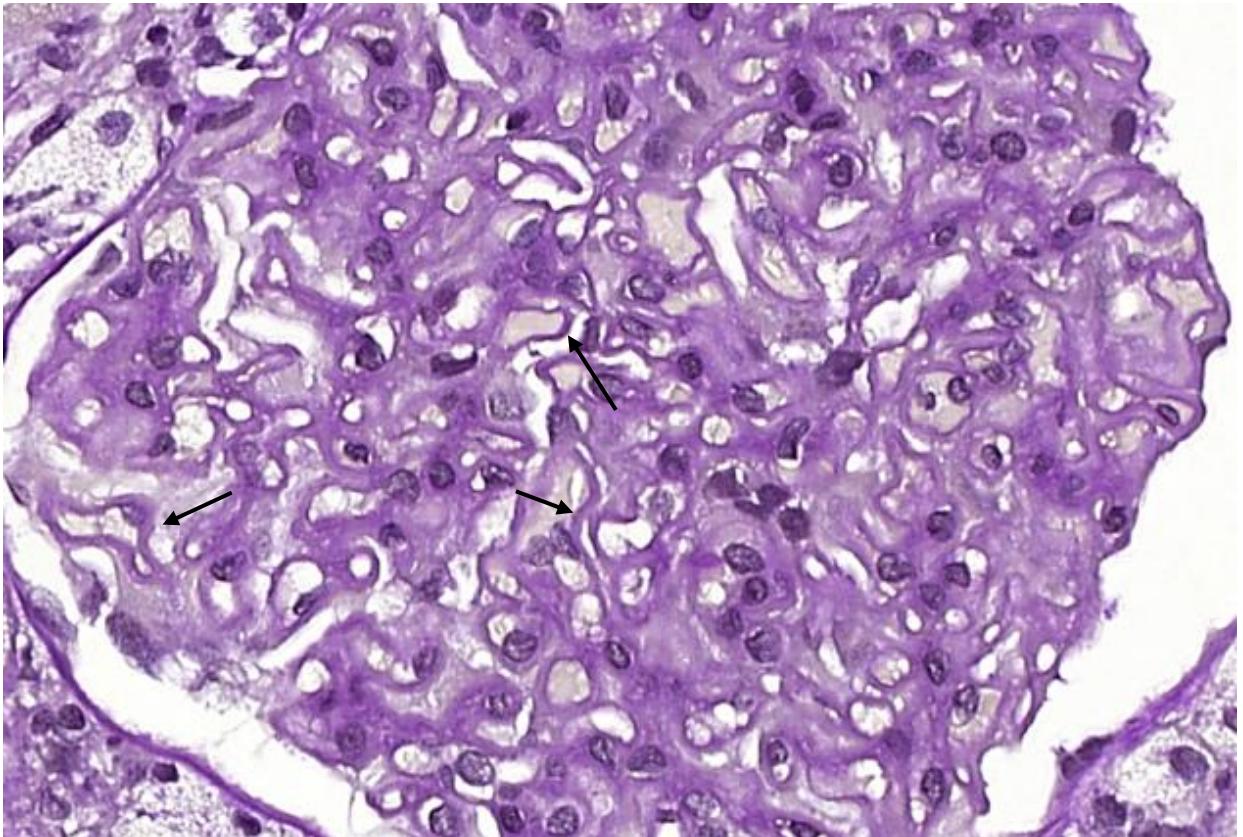


Однако, такая картина может наблюдаться при целом ряде заболеваний. Применение метода иммунофлуоресценции позволило выявить отложение иммуноглобулинов класса А (IgA) в зоне мезангия.



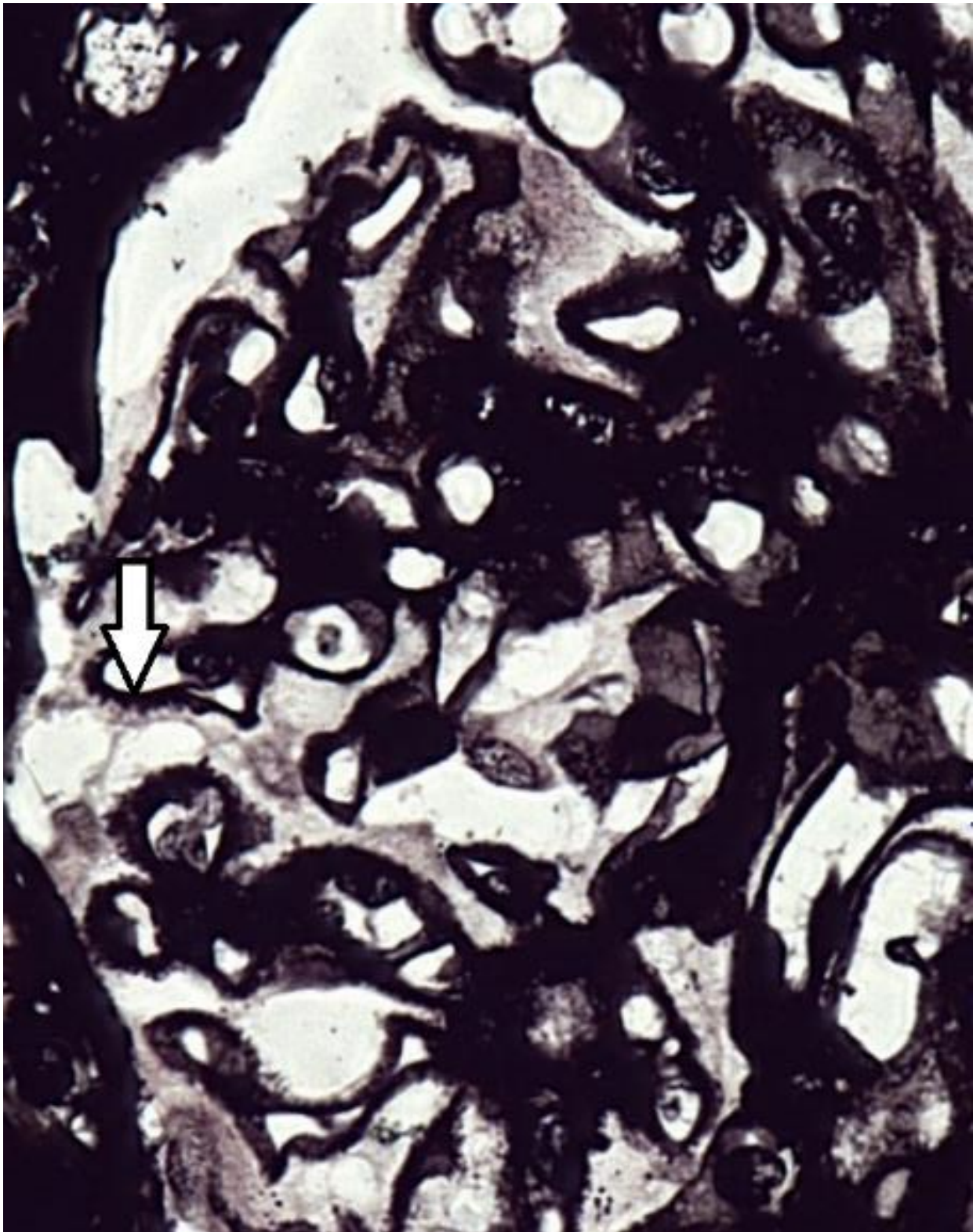Учитывая, что метод иммунофлуоресценции основан на определении свечения меченных флюорохромом антител в свете с соответствующей длиной, на снимке мы видим лишь продукт свечения (↑) в темном поле. Таким образом, у пациента имеет место IgA-нефропатия с проявлениями в виде мезангиопролиферативного гломерулонефрита.

Пример 2.

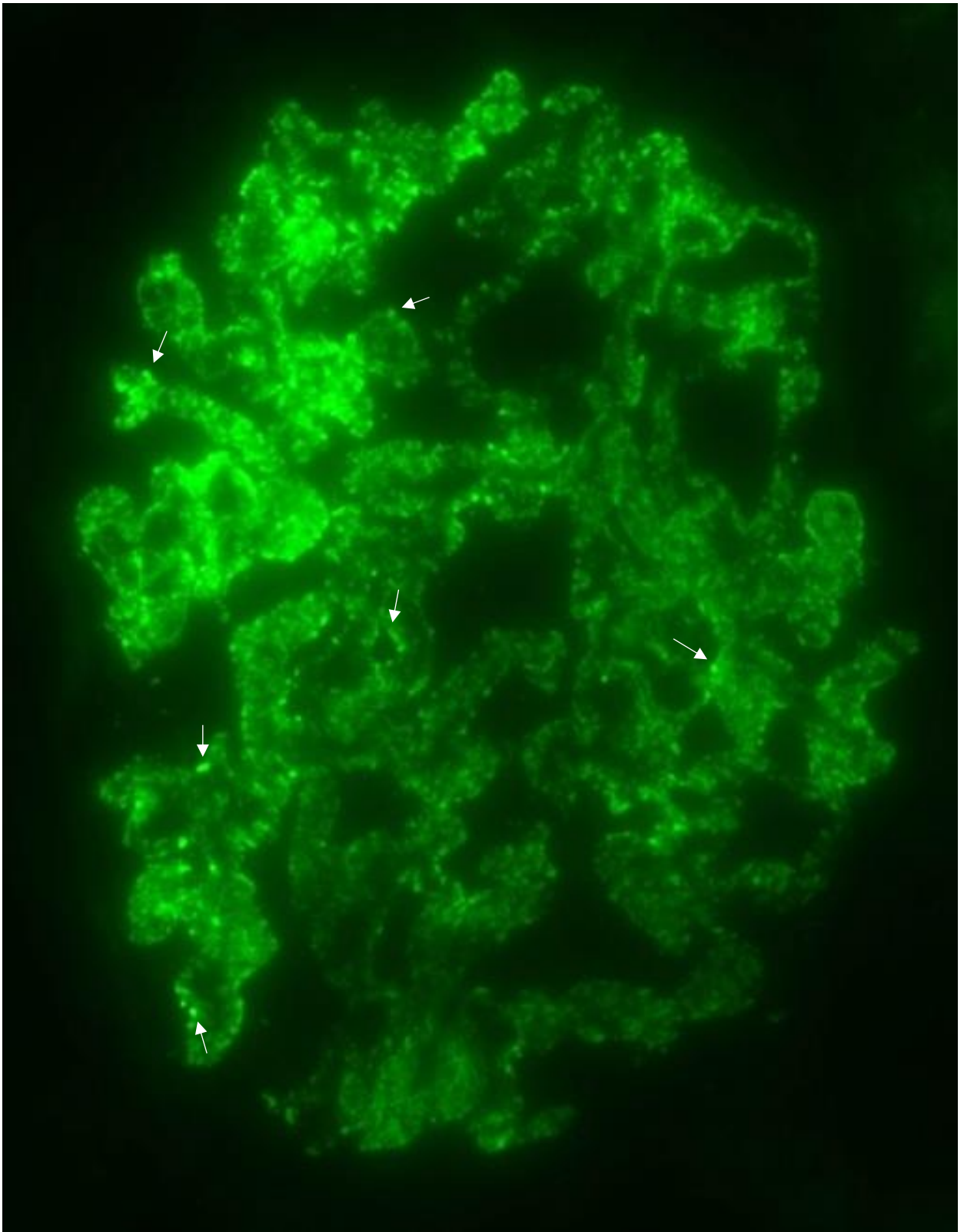


Представлен клубочек (почечное тельце); ШИК-реакция. В отличие от нормы в данном случае имеет место утолщение базальных мембран капилляров (↑). На самом деле в данном примере утолщены базальные мембраны всех капилляров, стрелки указывают на наиболее показательные участки.

При импрегнации солями серебра (окраска метенамин-серебром) мембрана утолщена не диффузно, а в виде гранул или «шипиков» (↑↑).



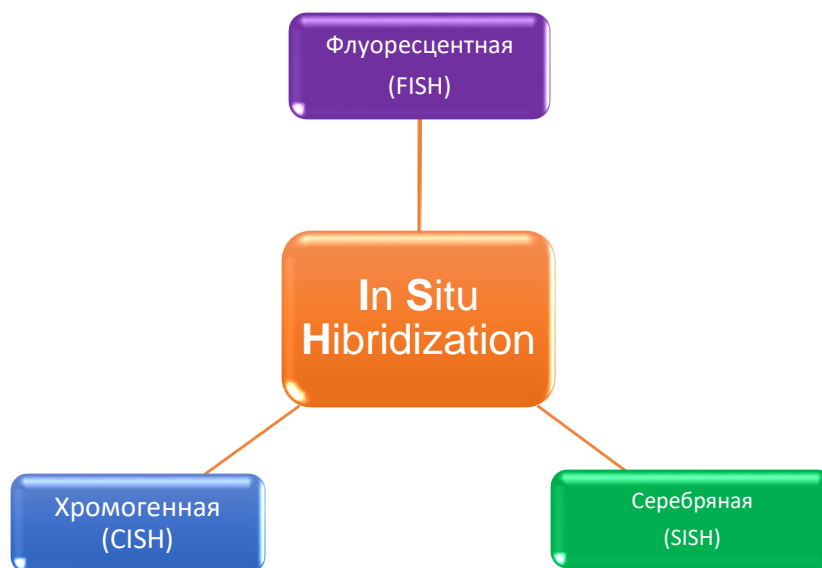После применения метода иммунофлюоресценции удается обнаружить отложение иммуноглобулинов класса G (IgG) в базальной мембране клубочков. Причем распределение IgG носит мембранный и гранулярный характер – это видно в виде интенсивно светящихся гранул (↑). Таких гранул огромное количество, контурируя сосуды они формируют картину, напоминающую «гирлянды».



Таким образом, у пациента диагностируется заболевание – мембранозная нефропатия. Особенности этого заболевания будут изучаться вами на соответствующем занятии частной патологической анатомии.

IN SITU–ГИБРИДИЗАЦИЯ

Флуоресцентная гибридизация *in situ*, или метод FISH (англ. *Fluorescence in situ hybridization - FISH*), - цитогенетический метод, который применяют для детекции и определения положения специфической последовательности ДНК на метафазных хромосомах или интерфазных ядрах *in situ*. Кроме того, FISH используют для выявления специфических мРНК в образце ткани. В последнем случае метод FISH позволяет установить пространственно-временные особенности экспрессии генов в клетках и тканях.



Метод *in situ* гибридизации выполняется в одной из своих вариаций:

1. Флуоресцентная (с использованием светящихся меток)
2. Хромогенная (цветные метки, определяемые в обычной световой микроскоп)
3. Гибридизация, усиленная серебром (серебряная метка).

Метод гибридизации *in situ* направлен на обнаружение или оценку кратности последовательности ДНК или РНК в биологическом образце посредством применения комплементарного меченного участка ДНК или РНК (зонда).

FISH-метод позволяет определить самые сложные хромосомные аномалии, а использование современного мультимедийного оборудования еще больше упрощает процесс диагностики. Границы применения метода *FISH* невероятно широкие: от локализации конкретного гена до расшифровки сложных перестроек между несколькими хромосомами. Он позволяет выявить происхождение аберрантных (аномальных по строению) хромосом, а также *микрохромосомные аномалии*, которые недоступны для методов дифференциального окрашивания. Существенным преимуществом *FISH* метода является использование интерфазных ядер для диагностики патологий.

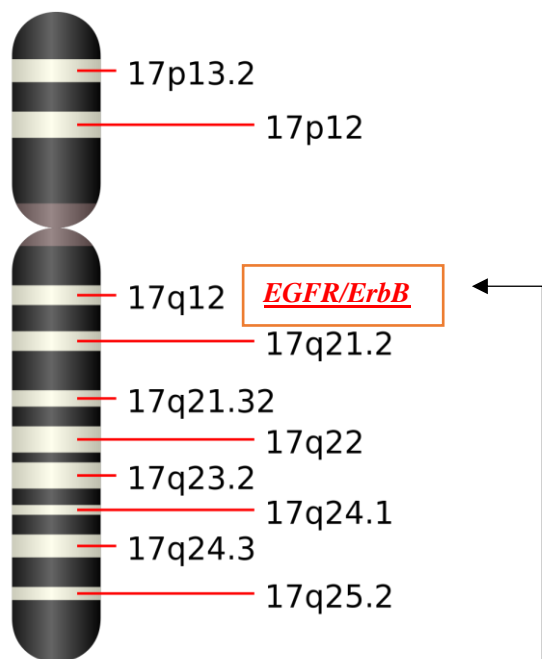
В зависимости от целей, можно применять различные варианты флуоресцентной гибридизации, что позволяет максимально достоверно достичь необходимого результата. Еще одной важной чертой является то, что одну клетку (метафазную пластинку или интерфазное ядро) можно многократно метить, проводя отмывку после каждого нанесения зонда, что в десятки раз увеличивает количество определяемых последовательностей в работе всего с одной клеткой.

Молекулярно-цитогенетическая диагностика с использованием FISH метода применяется в различных разделах медицинской генетики:

- ✓ для определения численных и структурных хромосомных аномалий в клинической цитогенетике;
- ✓ для идентификации маркерных (мини-, дополнительных) хромосом;
- ✓ для определения анеуплоидий в неделящихся пренатальных и постнатальных интерфазных клетках;
- ✓ для определения различных специфических и неспецифических хромосомных аномалий в онкоцитогенетике;
- ✓ для анализа хромосомных аномалий в клинической цитогенетике (изохромосомы, сбалансированные хромосомные аномалии при различных клинических картинах синдрома и т.д.).

Fish- метод с локус специфичными зондами позволяет выявить самые сложные перестройки, которые встречаются в кариотипе больных.

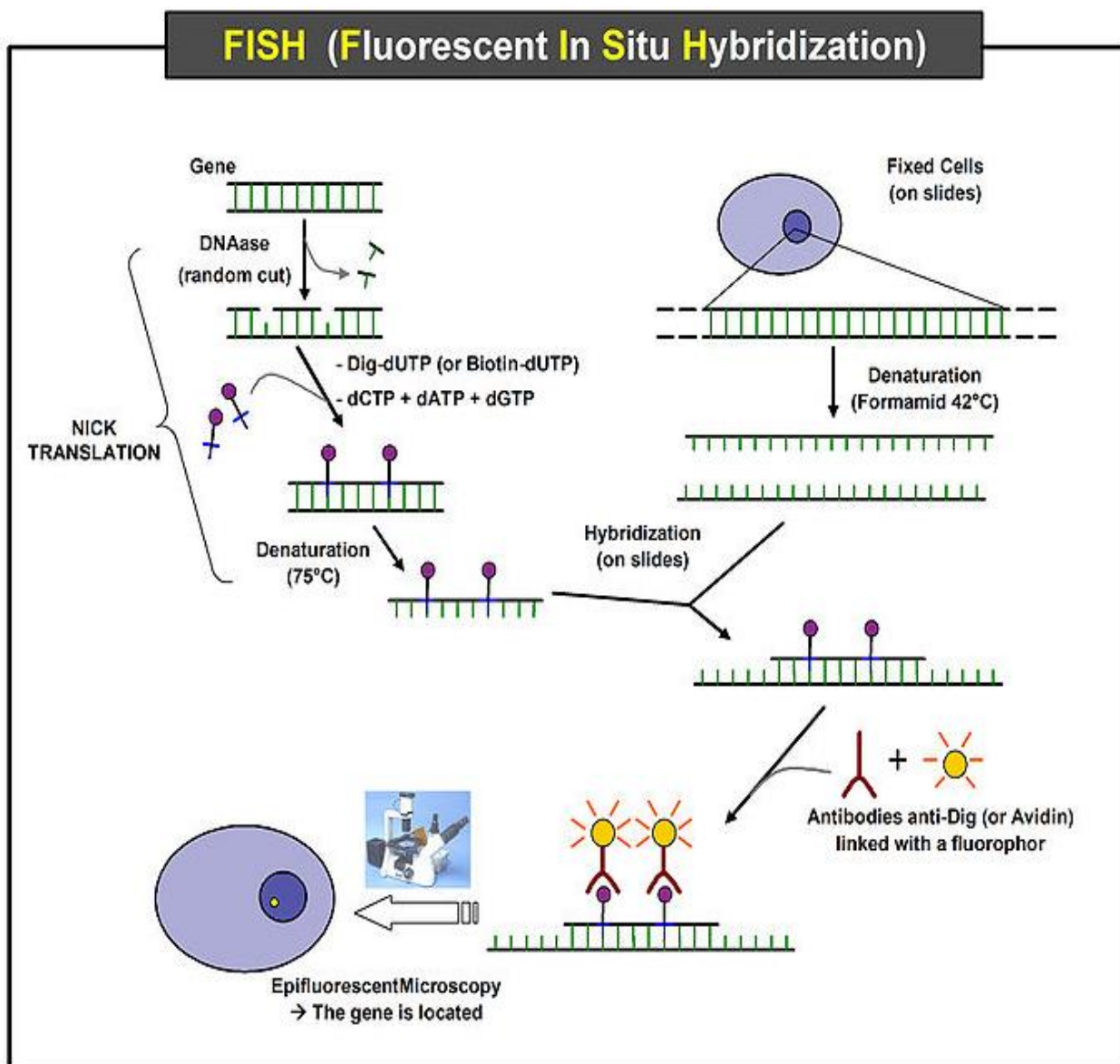
Пример:



HER2 — мембранный белок семейства рецептора эпидермального фактора роста *EGFR/ErbB*, расположен на 17 хромосоме q-плеча, 12 –регион.

При нанесении локус-специфичного зонда HER2, можно определить амплификацию (увеличение числа) гена EGFR/ErbB, что занимает важную роль в патогенезе и прогрессировании определённых агрессивных типов рака молочной железы, является важным биомаркером и терапевтической мишенью этого вида рака.

ЭТАПЫ FISH:



Общий вид протокола для постановки FISH можно представить следующем виде:

- 1. Помещение гистологического среза на предметное стекло и депарафинизация.** При подготовке цитологического препарата используются специальные осаждающие растворы и центрифугирование, что позволяет получить концентрированную суспензию клеток.

2. **Предварительная обработка** (если необходимо). Для того, чтобы денатурировать ДНК образца, его обрабатывают формамидом и нагревают до температуры около 85 – 90⁰С. Препарат обрабатывается протеазами, чтобы исключить присутствие белков, которые затрудняют гибридизацию.
3. **Нанесение ДНК-зонда** на препарат и последующая денатурация.
4. **Гибридизация.** После денатурации препарат охлаждают до определенной температуры (37⁰С в случае клинических исследований) и инкубируют во влажной камере в течение нескольких часов (продолжительность инкубации указана в каждом конкретном протоколе). В настоящее время для денатурации и гибридизации используют автоматические приборы - гибридайзеры.
5. **Промывка.** После того, как гибридизация завершена, необходимо отмыть несвязавшиеся зонды, которые, в противном случае, создадут фон, затрудняющий оценку результатов FISH - реакции. Для промывки обычно используют раствор, содержащий цитрат и хлорид натрия (SSC).
6. **Контр-окрашивание.** При помощи флуоресцентных красителей (DAPI - 4, 6 -диамидин-2 фенилиндол; йодид пропидия) проводится окраска всей ядерной ДНК.
7. **Анализ результатов при помощи флуоресцентного микроскопа**

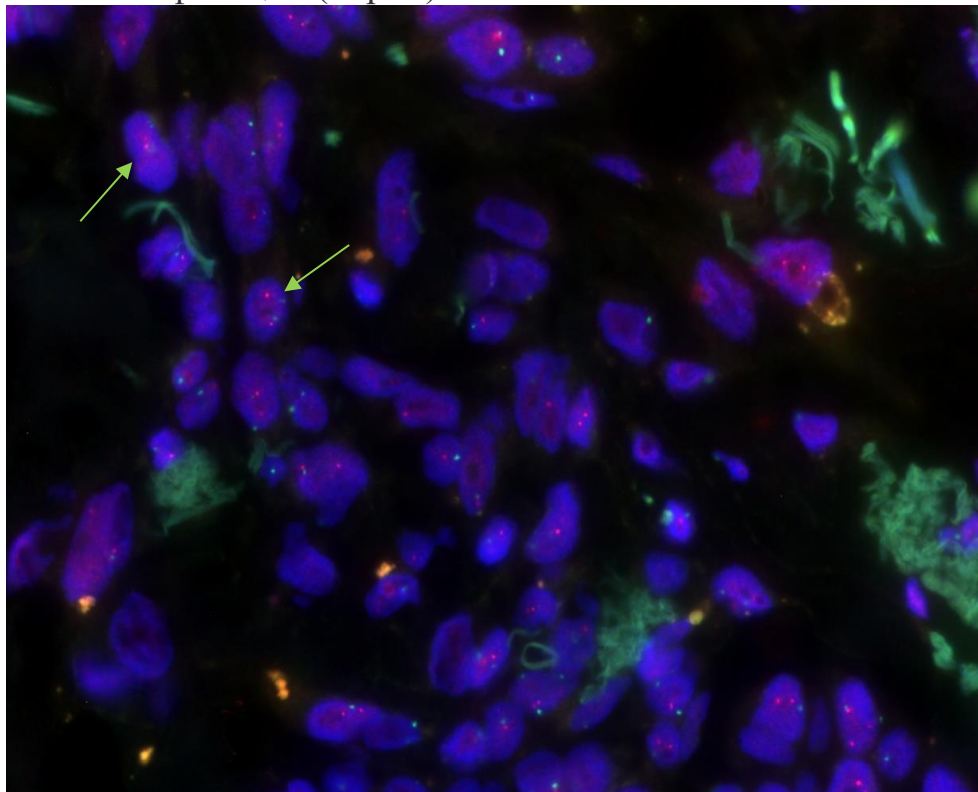
Выполнение рутинных операций (депарафинизация, предварительная обработка, промывка) может быть автоматизировано.

Среди локус-специфичных зондов, можно выделить:

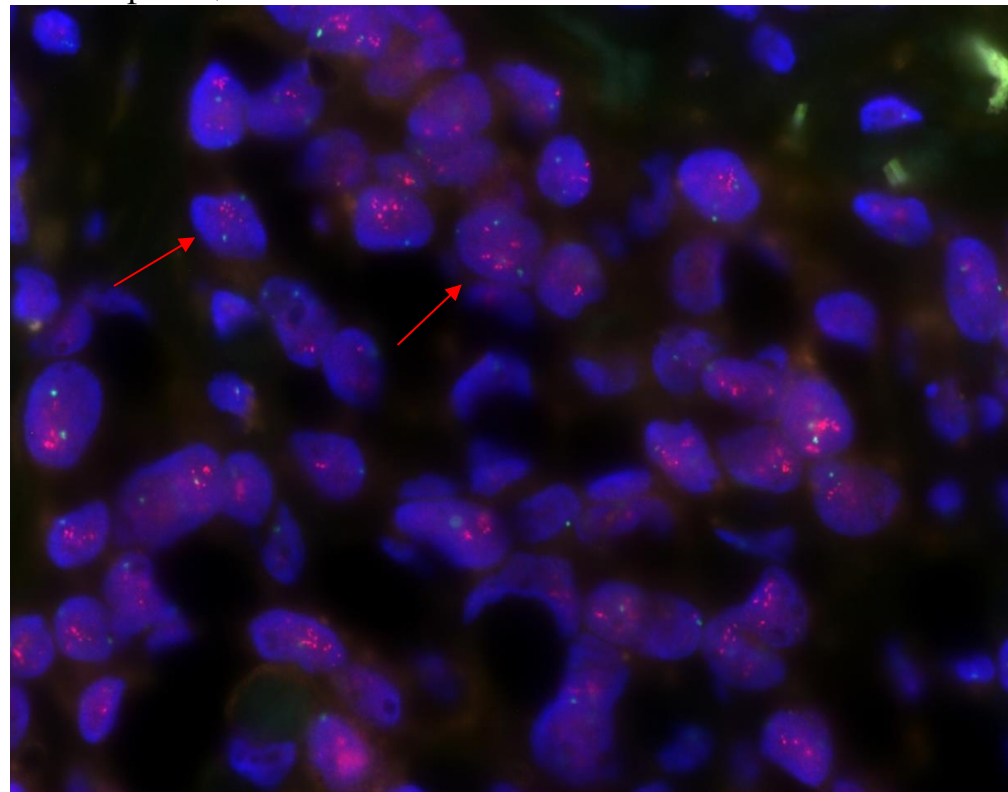
1. Выявление амплификации гена (увеличение числа);
2. Выявление делеции гена (удаление);
3. Инверсия участка хромосомы (переворот);
4. Транслокация между 2-мя хромосомами (перемещение);
5. Перестройка гена.

Амплификация - процесс образования дополнительных копий участков хромосомной ДНК, как правило, содержащих определённые гены либо сегменты структурного гетерохроматина. Амплификация — один из механизмов активации онкогенов в процессе развития опухоли.

Без амплификации (норма)

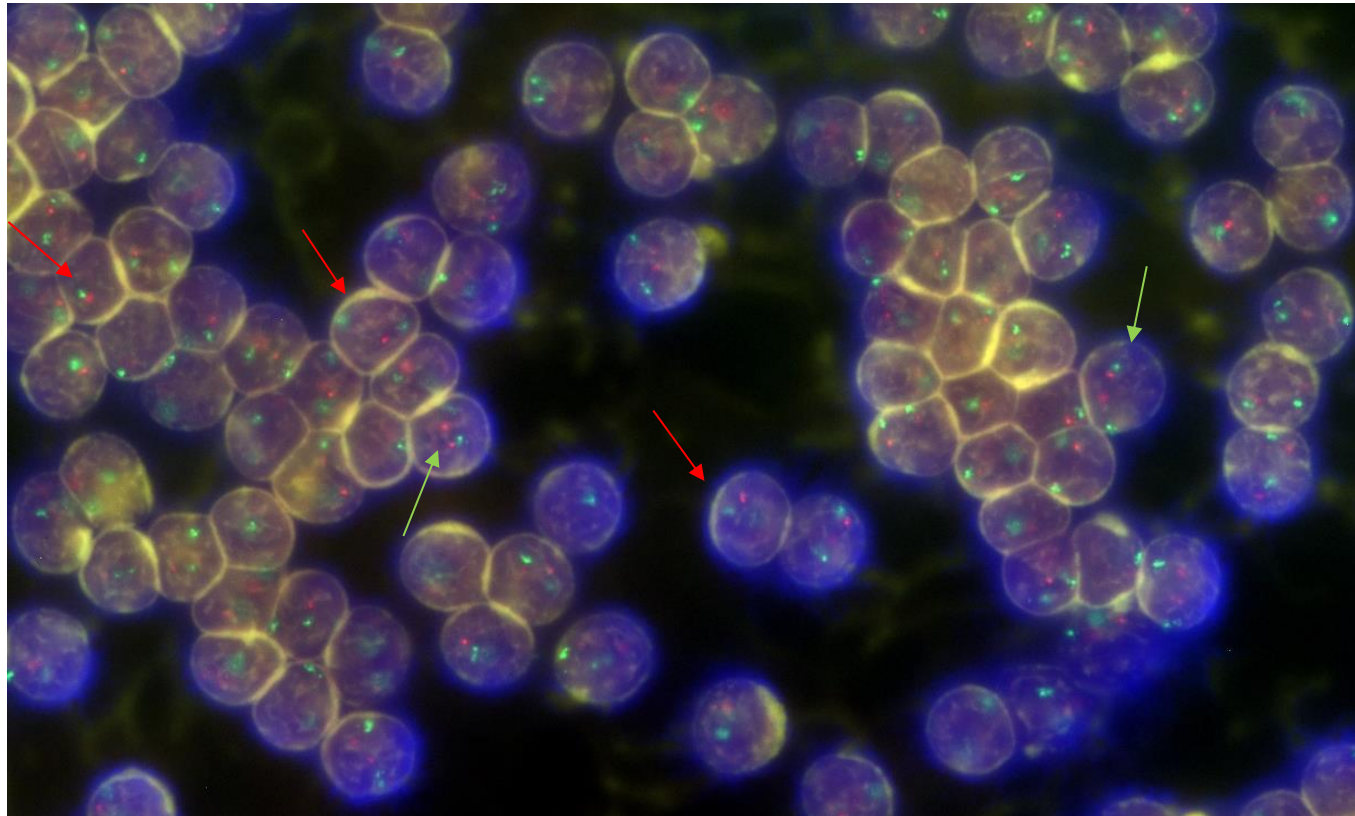


Амплификация гена Her2/neu



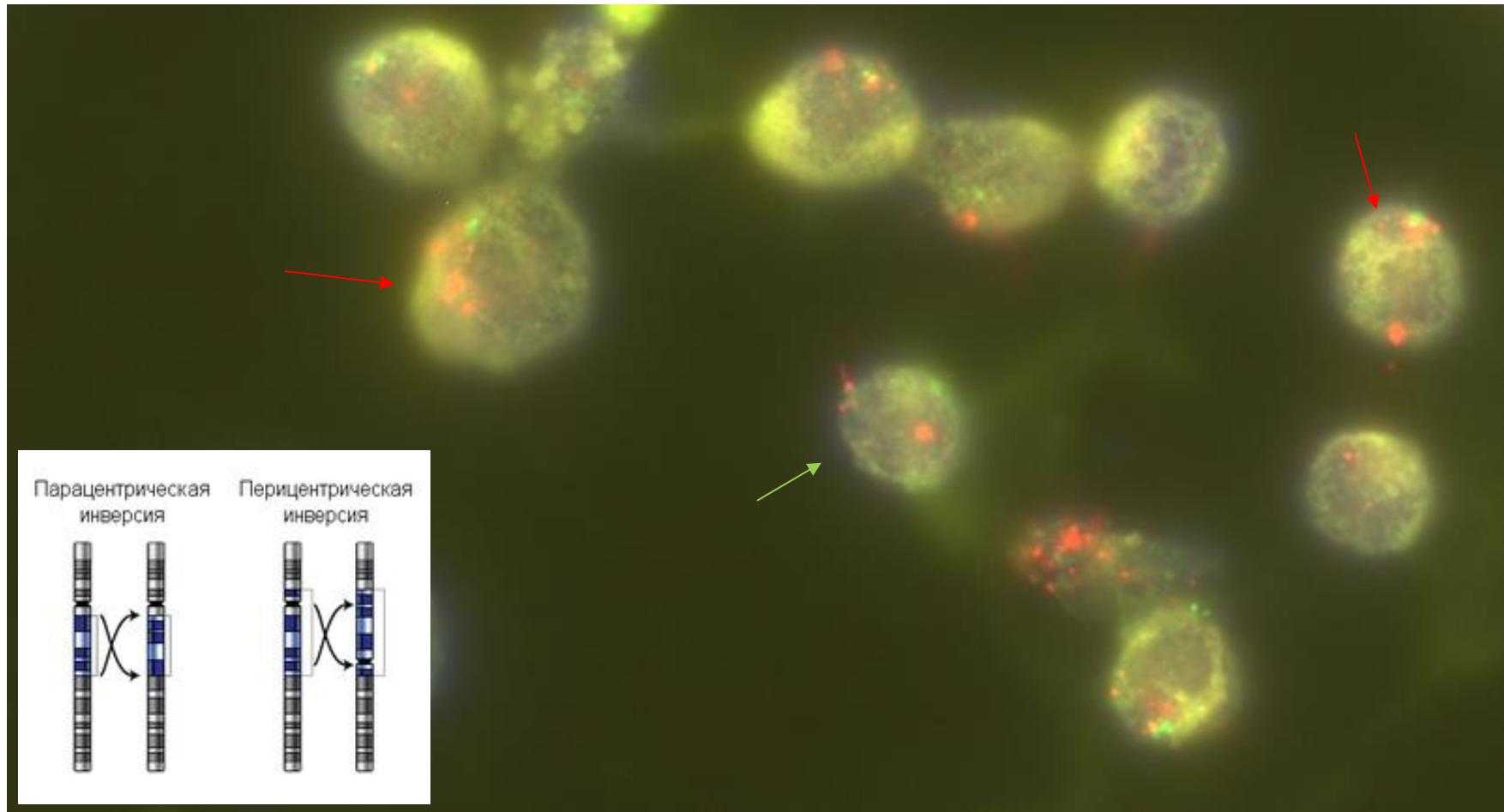
Слева представлен случай карциномы молочной железы без амплификации гена HER2/neu – ген маркирован красной меткой. Как видно в каждом ядре обнаруживается только 2 сигнала. На правом **снимке** представлен случай с амплификацией гена HER2/neu – в каждом ядре видно большое количество красных точек – свечение меток гена HER2/neu. Для пациентки с обнаруженной амплификацией гена HER2/neu будет эффективна терапия с применением препаратов на основе селективных антител к белку HER2/neu (Трастузумаб).

Делеция - хромосомные перестройки, при которых происходит потеря участка хромосомы. Делеция может быть следствием разрыва хромосомы или результатом неравного кроссинговера. По положению утерянного участка хромосомы делеции классифицируют на внутренние (интерстициальные) и концевые (терминальные).



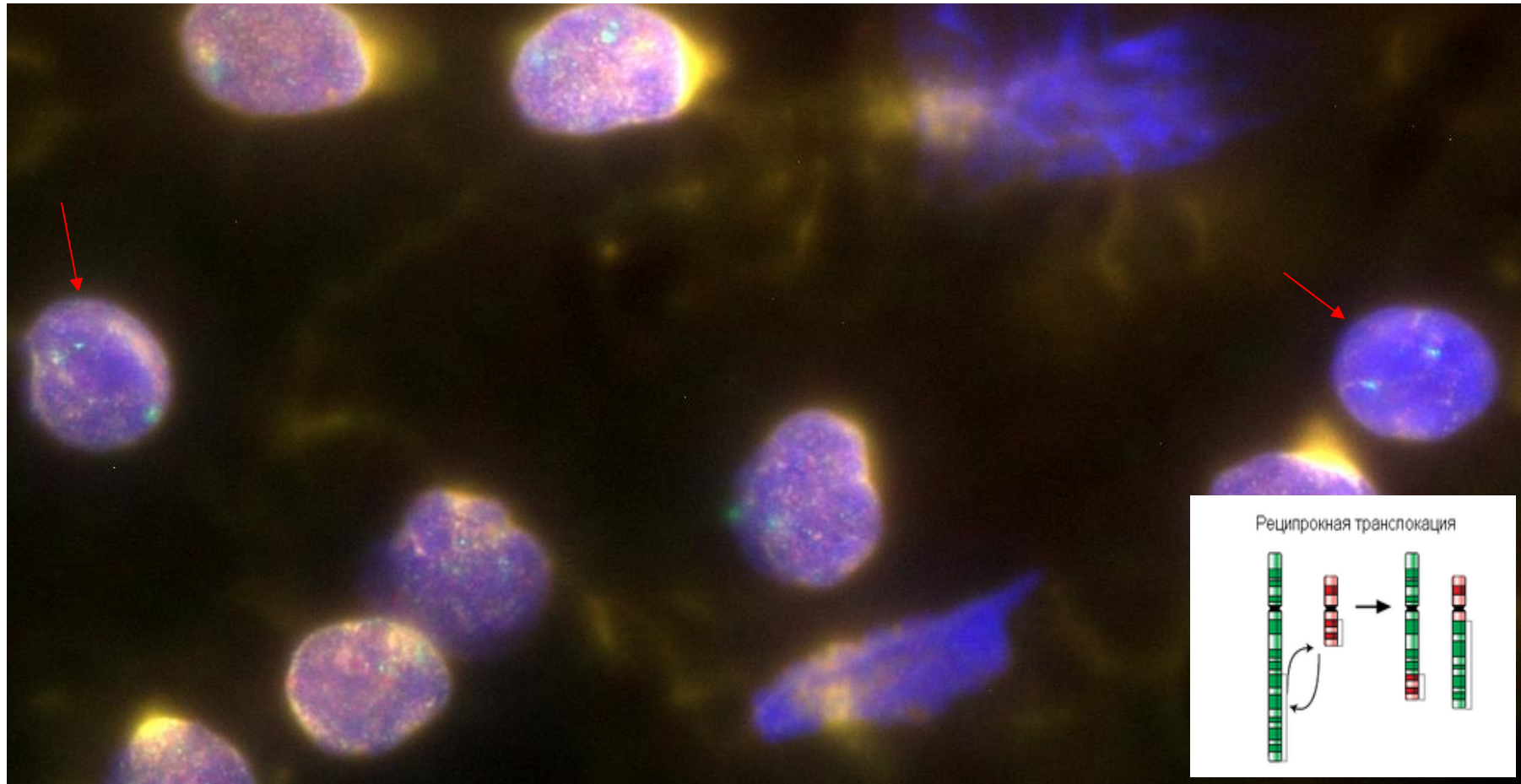
На представленном снимке представлен случай делеции гена TP53. Это случай хронического лимфоцитарного лейкоза. В пунктате костного мозга обнаружено большое количество опухолевых лимфоцитов. Не все клетки костного мозга имеют идентичный генетический профиль. Поэтому мы видим популяцию клеток с делецией гена P53. **Красная стрелка** клетки с делецией (*del*) – в ядре есть только одна красная метка гена TP53; **зеленая стрелка** - клетки в ядрах которых есть пара меток - норма). Зеленый сигнал соответствует центромере хромосом, красный – гену TP53. Этот пациент относится к группе неблагоприятного прогноза (высокого риска) и требует специальной химиотерапии (Ибрутиниб).

Инверсия - хромосомная перестройка, при которой происходит поворот участка хромосомы на 180°. Инверсии являются сбалансированными внутрихромосомными перестройками. Различают *парацентрические* (инвертированный фрагмент лежит по одну сторону от центромеры) и *periцентрические* (центромера находится внутри инвертированного фрагмента) инверсии.



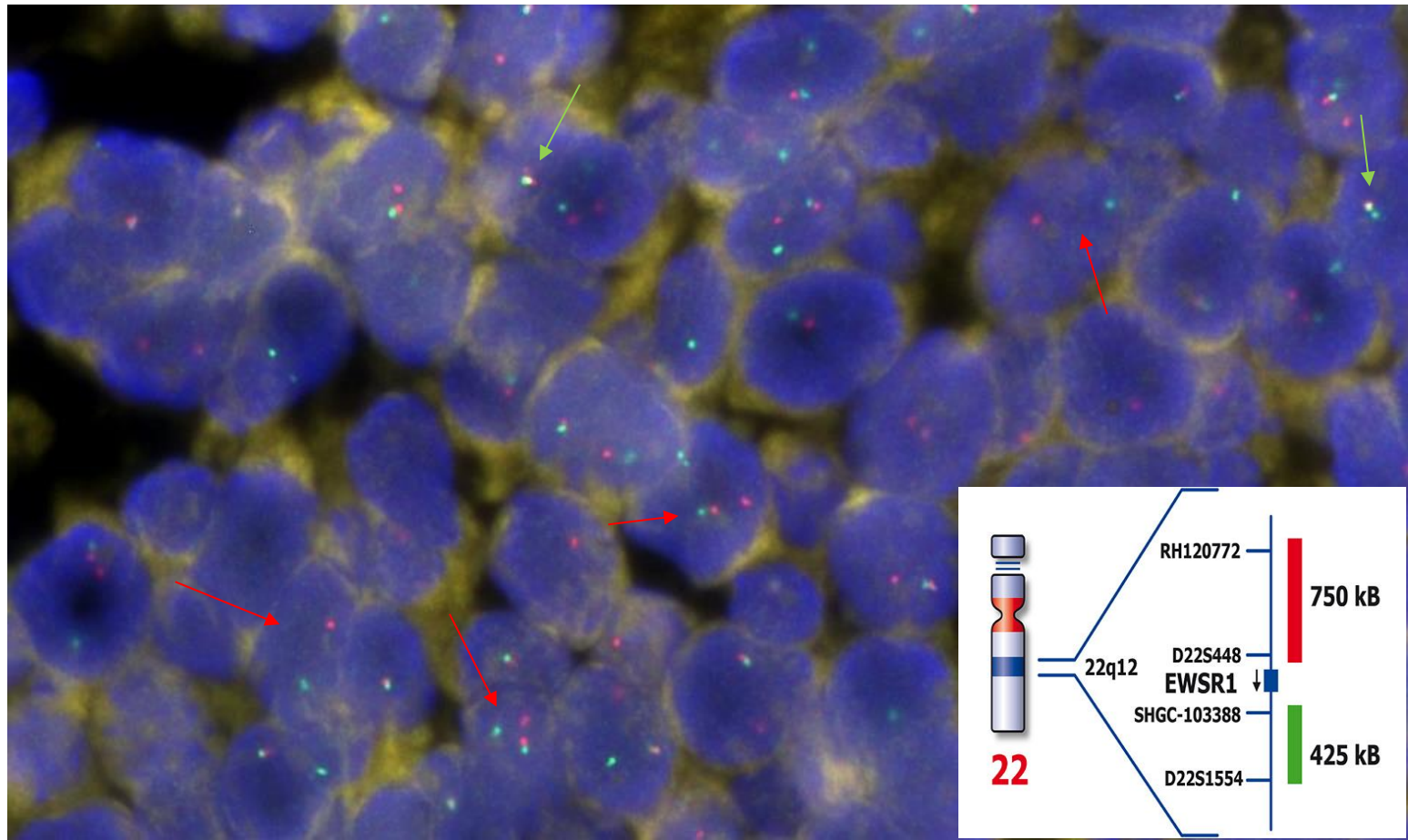
Норма – зеленая стрелочка (2RG), инверсия – красная стрелочка

Транслокация – тип хромосомных мутаций, при которых происходит перенос участка хромосомы на негомологичную хромосому.



Представлена t AML/ETO (8;21)

В представленном ниже случае имеет место перестройка гена EWSR1 (22q21). Такая генетическая аномалия является диагностической для опухоли, чаще, встречающейся у детей - саркома Юинга. Это нейроэндокринная опухоль, поражающая мягкие ткани и кости конечностей, кости таза. Диагностика этой опухоли на светооптическом случае невозможна.



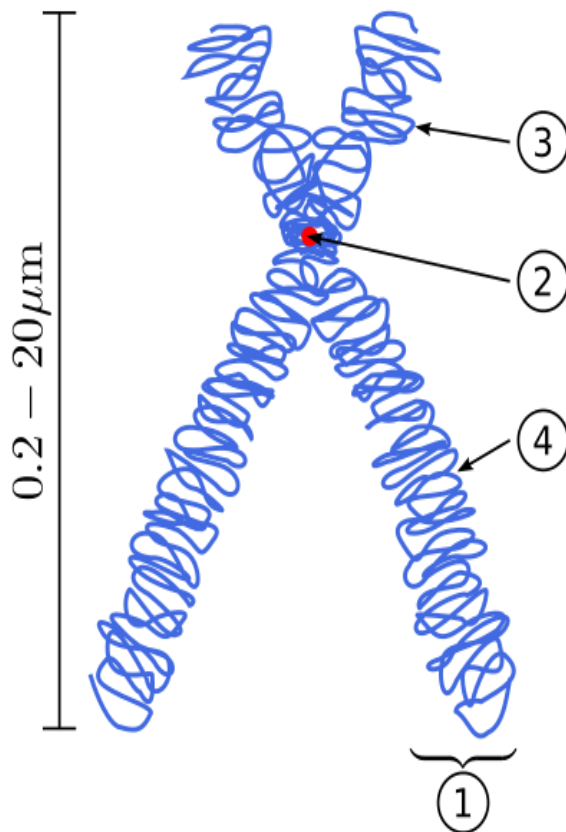
На снимке имеются 2 метки – красная и зеленая. В части ядер они сливаются вместе и наложение их приводит к формированию желтого сигнала (красный + зеленый = желтый) – это норма (зеленые стрелки). В других клетках отмечается разрыв сигналов – это перестройка гена EWSR1 (красные стрелки). РНК-связывающий белок EWS представляет собой белок, который у человека кодируется EWSR1 гена на 22 хромосоме, в частности, 22q12.2. Эта область хромосомы 22 кодирует домен N-концевого транскрипционного фактора СЗП и эта область может присоединиться к одному из нескольких других хромосом, которые кодируют различные факторы транскрипции, слитым с ДНК, область связывания фактора транскрипции создает мощный онкогенного белка, вызывая саркомы Юинга и других членов семейства опухолей Юинга.

Все представленные выше зонды относятся к флуоресцентным меткам, которые могут регистрироваться только в темном поле с использованием специальных узкополосных фильтров и программ для обработки полученных изображений. Эти стекла хранению на свету не подлежат – происходит быстрое выцветание меток.

КАРИОТИПИРОВАНИЕ

Кариотипирование (определение кариотипа, относится к **цитогенетическим исследованиям**) - это анализ кариотипа клеток человека, делящихся в культуре, путем микрофотографирования окрашенных хромосом.

Хромосома - нуклеопротеидные структуры в ядре эукариотической клетки, в которых сосредоточена большая часть наследственной информации и которые предназначены для её хранения, реализации и передачи. Хромосомы чётко различимы в световом микроскопе только в период митотического или мейотического деления клетки. **Набор всех хромосом клетки, называется кариотипом.** Необходимыми функциональными элементами хромосомы эукариот являются центромера, и точки инициации репликации.

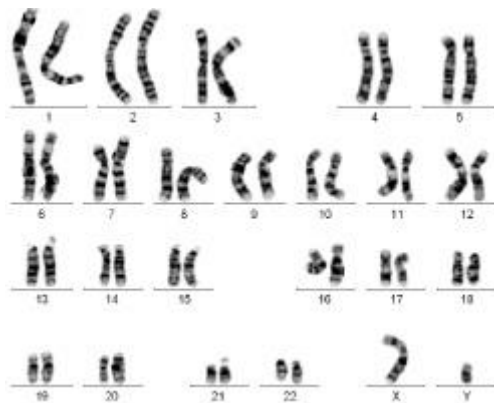


1 – Хроматида (структурная единица хромосомы);

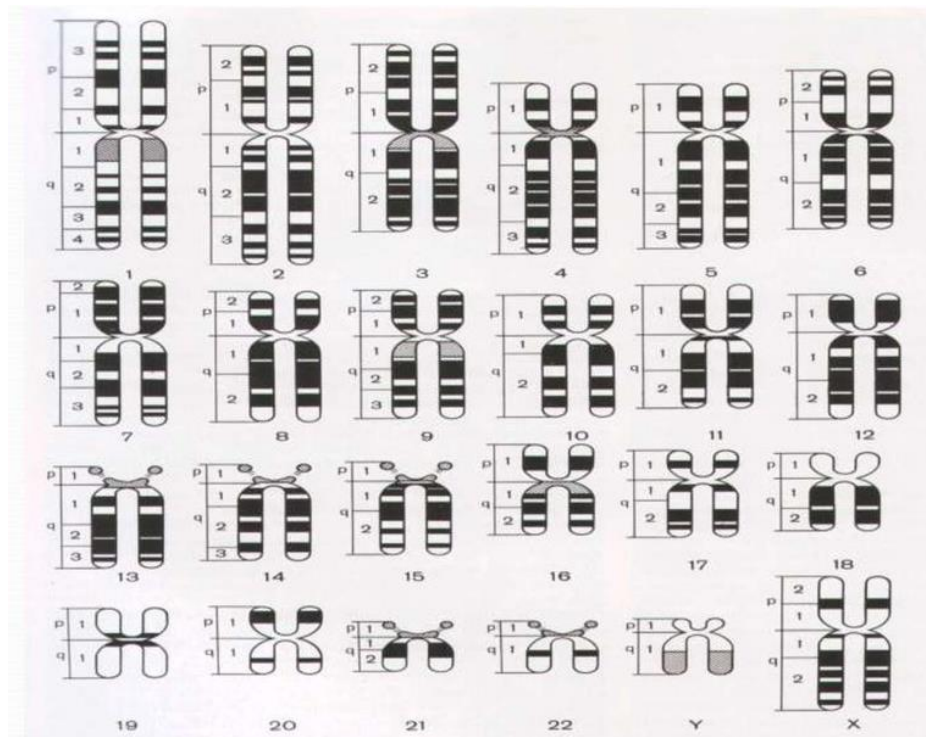
2 – центромера;

3 – p-плечо (короткое);

4 – q –плечо (длинное).



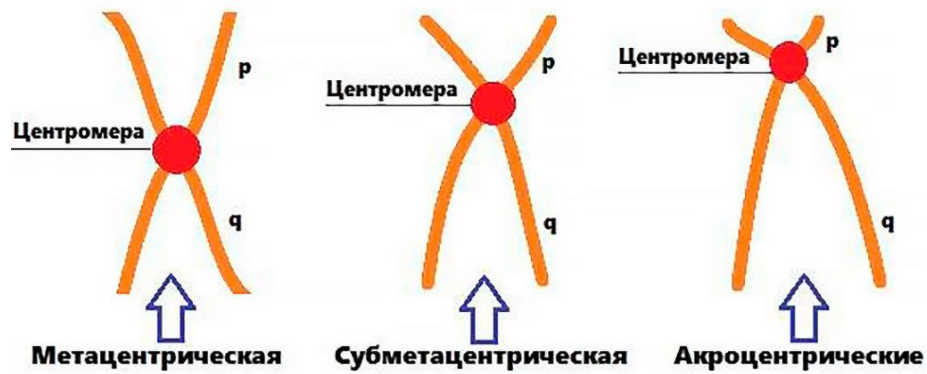
Пример кариотипа человека с использованием GTG – окраски.



Пример схематичной картины хромосом человека.

Все хромосомы человека можно разделить на 3 группы, в зависимости от месторасположения центromеры:

- ✓ *Метацентрические* хромосомы, у которых центromера расположена посередине или почти посередине;
- ✓ *субметацентрические* хромосомы с плечами неравной длины;
- ✓ *акроцентрические* хромосомы, у которых центromера находится практически на конце, и второе плечо настолько мало, что его может быть практически не видно на цитологических препаратах.



Кроме расположения центромеры, все хромосомы принято делить еще по размеру, т.е. каждая хромосома соответствует 1 из 7 групп, согласно схеме:

Группа	Изображения хромосом	Характеристика хромосом
A		Большие метацентрические
B		Большие субметацентрические
C		Средние метацентрические
D		Средние акроцентрические
E		Небольшие мета- и субметацентрические
F		Короткие метацентрические
G		Малые акроцентрические
Половые хромосомы	 Здоровый мужчина Здоровая женщина	

Пример: 5-я хромосома является большой субметацентрической.

Определение кариотипа является одним из основных методов исследования генетического статуса человека. Кариотипирование позволяет выявить количественные и структурные аномалии хромосомного набора человека, которые являются причиной хромосомных болезней или приводят к нарушению фертильной функции как женщин, так и мужчин, отставанию детей в физическом, психическом и умственном развитии.

В настоящее время все большую актуальность кариотипирование приобретает в области онкогематологии для назначения точечной терапии.

Чтобы провести кариотипирование необходимо забрать биологический материал (костный мозг или венозная кровь) в пробирку – вакутейнер с антикоагулянтом (гепарин лития), доставка в лабораторию должна быть незамедлительна. Для получения метафазных пластинок, необходимо провести инкубацию материала с питательной средой и сывороткой, для остановки деления клеток необходимо добавить колхицин, далее после серии отмывок и центрифугирования суспензию наносят на стекло и проводят необходимые окраски.

При проведении кариотипирования используются следующие цитогенетические методы:

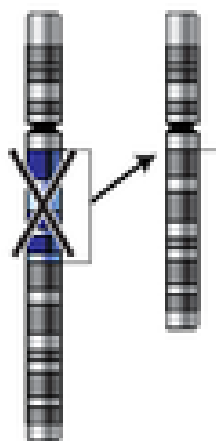
дифференциальная окраска хромосом (G-, C-, Q-техники) и FISH-метод.

В случае кариотипирования можно использовать локус-специфичные зонды (о которых было описано ранее), целнохромосомные зонды (на каждую хромосому, окрашивается вся хромосома), центромерные зонды (сигнал садится только на центромеру заданной хромосомы), теломерные зонды (сигнал садится только на теломеры заданной хромосомы) или в случае, если при GTG – окраске выявлено несколько поломок можно использовать mFISH.

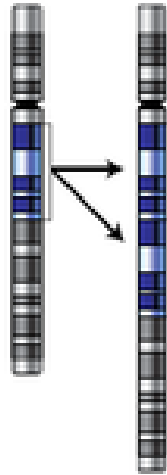
GTG окраска является наиболее распространенным способом окраски в связи с относительной простотой выполнения и позволяет выявить количественные нарушения кариотипа, идентифицировать хромосомы, выявлять структурные изменения (делеции, инверсии, транслокации, ломкие места).

При исследовании кариотипа врач-цитогенетик при использовании GTG – окраски может обнаружить следующие нарушения:

- ✓ Делеция (del) - потеря участка хромосомы (или всей хромосомы при обнаружении моносомии = наличие одной хромосомы вместо пары);

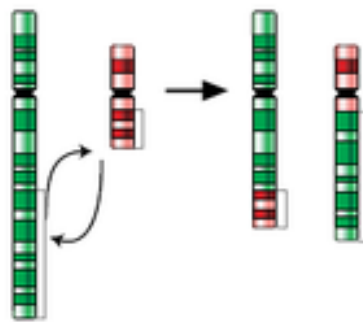


- ✓ Дупликация (dup)- удвоение участка хромосомы;




- ✓ Транслокация (t)— перемещение участка хромосомы;

Реципрокная транслокация

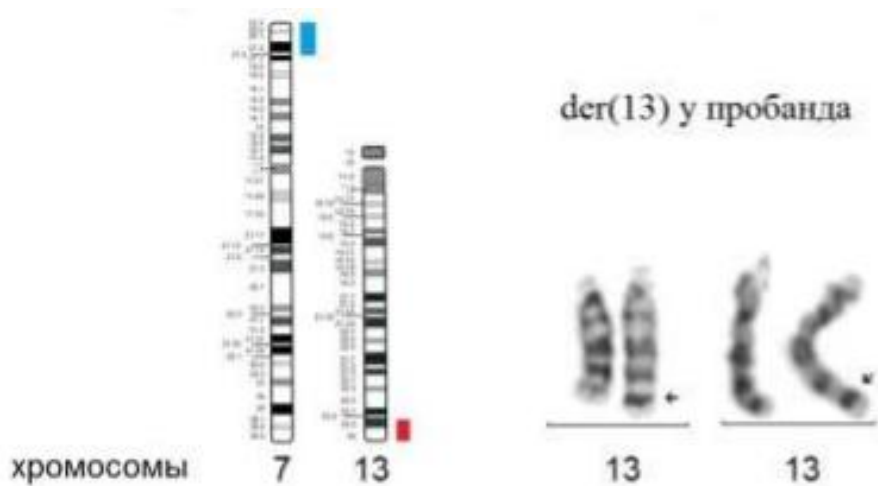


- ✓ Inv – инверсия - поворот на 180 градусов участка хромосомы;

Парацентрическая инверсия Перицентрическая инверсия



- ✓ Обнаружение дериватной (der) или производные хромосомы – хромосомы, возникающие в результате перестроек, затрагивающих две и более хромосомы или в результате множественных перестроек внутри одной хромосомы (более точное определение в каких именно хромосомах произошли перестройки возможно только с помощью применения mFISH).



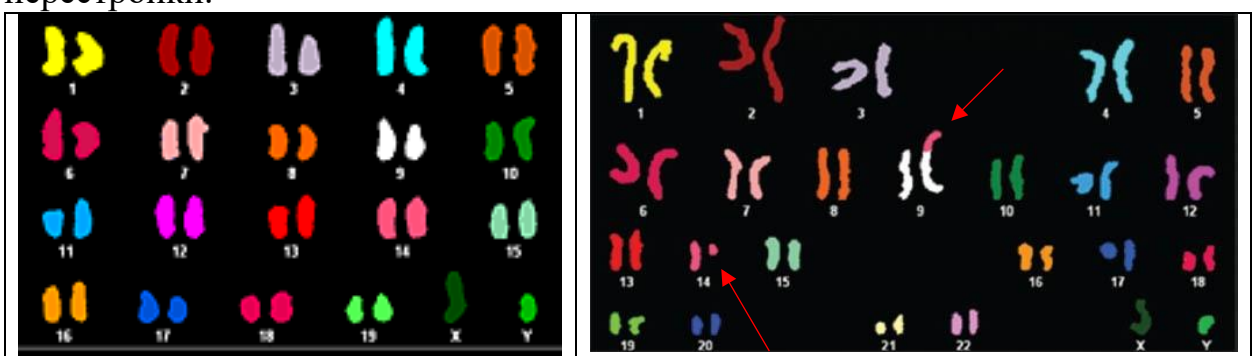
На представленной схеме стрелкой указано наличие der – хромосомы (более темная вставка бенда), участок которой, возможно, перестроился из 7-ой хромосомы, для уточнения – необходимо проведение mFISH.

- ✓ Обнаружение маркерной (mar) хромосомы – это структурно ненормальные хромосомы, которые могут быть как сверхчисленными в кариотипе, так и заменять одну из хромосом.

mFISH-МЕТОД

mFISH-метод является более сложным и дорогостоящим методом; он позволяет идентифицировать конкретную хромосому или часть хромосомы, небольшие изменения в структуре. Неоспоримыми преимуществами mFISH-метода является возможность проведения исследования на неделящихся клетках, что позволяет получить результат в течение одних суток.

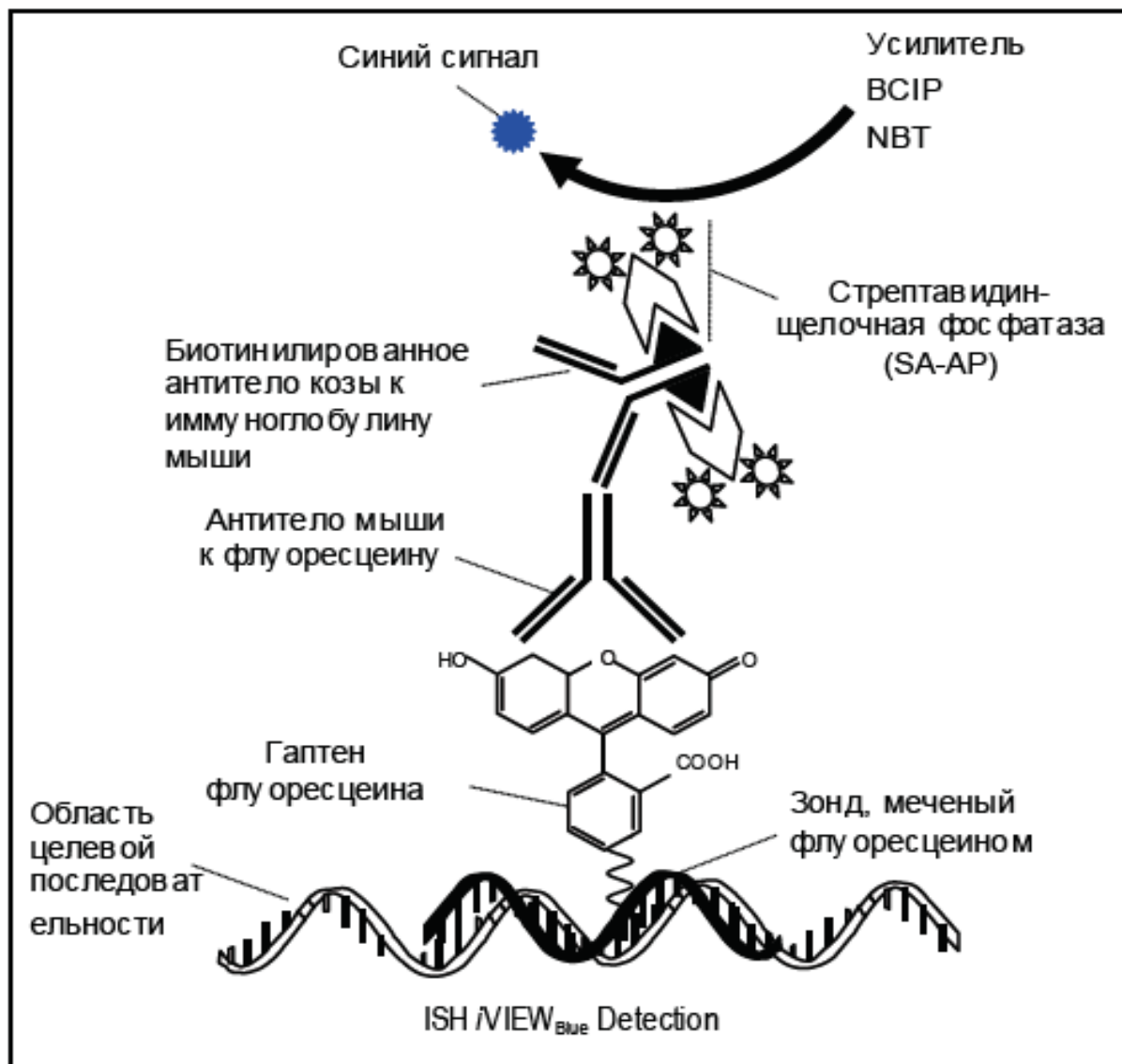
При использовании метода mFISH можно обнаружить межхромосомные перестройки.



На представленной схеме: слева – нормальный кариотип мужчины. Справа – кариотип мужчины с der(9) и t(9:14), т.е. мы имеем дериватную хромосому 9 и плюс транслокация 9p14q = т.е. на 9 хромосому p-плечо присоединилось q-плечо 14 хромосомы. Данная транслокация характерна для В-клеточного острого лимфобластного лейкоза.

Чтобы определить какие именно регионы участвуют в транслокации достаточно провести mBAND 14 хромосомы (аналогично методу mFISH, только указывает на расположение бендов («полосатости»)).

ХРОМОГЕННАЯ ГИБРИДИЗАЦИЯ (CISH):

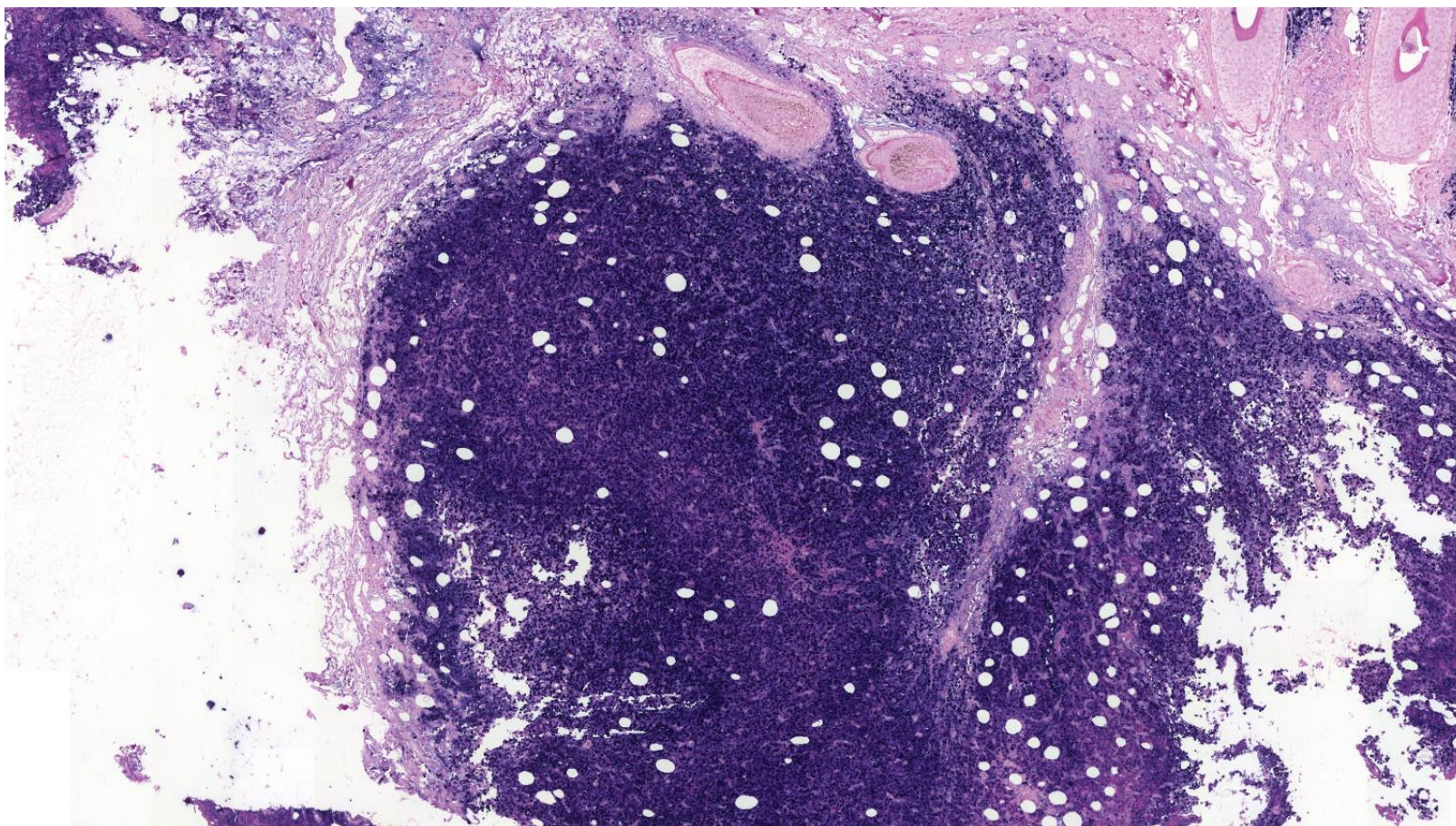


Хромогенная гибридизация в настоящее время используется для ограниченного количества проб. Это закрытые наборы реагентов.

Например, существует набор, предназначенный для выявления клеток, экспрессирующих РНК, кодированную вирусом Эпштейн-Барра (EBV).

В основе метода лежит последовательное связывание зонда с последовательностью РНК вируса. Затем уже связанный зонд многоэтапно метится синим хромогеном (красителем).

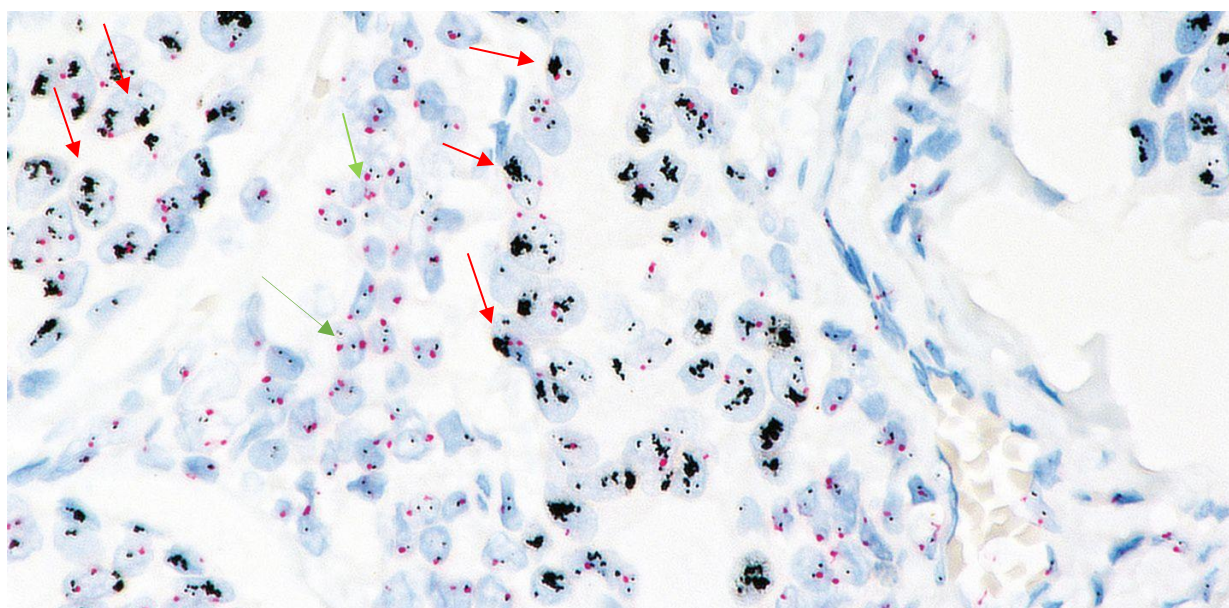
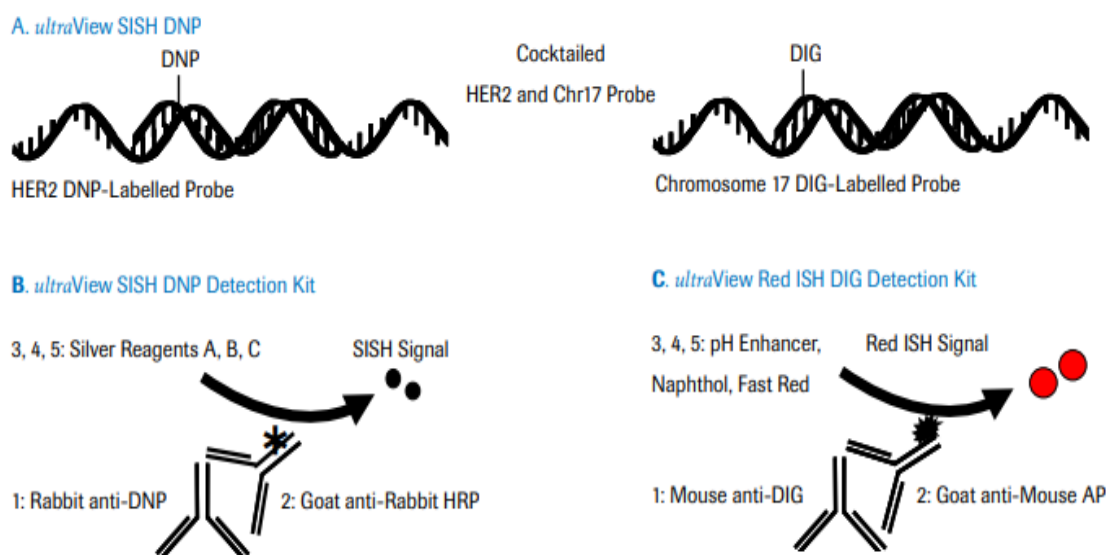
Результаты интерпретируются при помощи световой микроскопии и используются для дифференциальной диагностики патологических процессов, связанных или не связанных с положительным окрашиванием зонда.



На снимке выше представлен случай EBV-позитивной лимфомы (злокачественной опухоли лимфоидной ткани). Видна диффузная фиксация синего хромогена в опухолевых клетках.

СЕРЕБРЯННАЯ IN SITU ГИБРИДИЗАЦИЯ (SISH)

Для постановки метода используют коммерческие наборы, метод полностью автоматизирован, реакция происходит согласно схеме на парафиновых срезах. Для визуализации используют 2 системы детекции и коктейль зондов, **черная** метка локус-специфична для гена HER2/neu (17q12), **красная** указывает на наличие центромерного участка хромосомы 17. Интерпретацию производят на световом микроскопе.



На снимке виден результат исследования карциномы молочной железы в отношении амплификации гена HER2/neu. Красными стрелками обозначены клетки с амплификацией гена HER2/neu - они легко определяются за счет огромного количества черных меток - это метка гена HER2/neu. Для сравнения на этом же снимке есть клетки, на которые указывают зеленые метки - в них количество гена HER2/neu соответствует норме (по 2 метки на ядро). Красные метки - это центромеры хромосом. Очевидно, что в этом случае есть амплификация гена HER2/neu и пациентке показана таргетная терапия препаратами на основе гуманизированных антител (Трастузумаб).

ЭЛЕКТРОННАЯ МИКРОСКОПИЯ

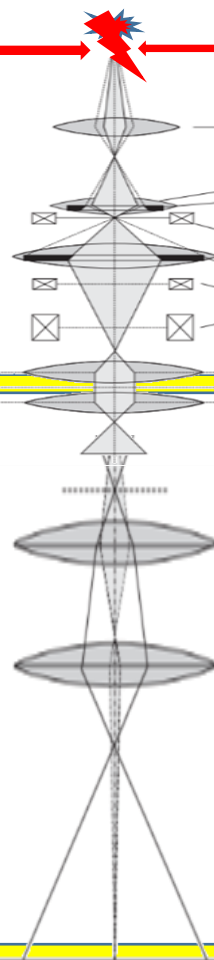
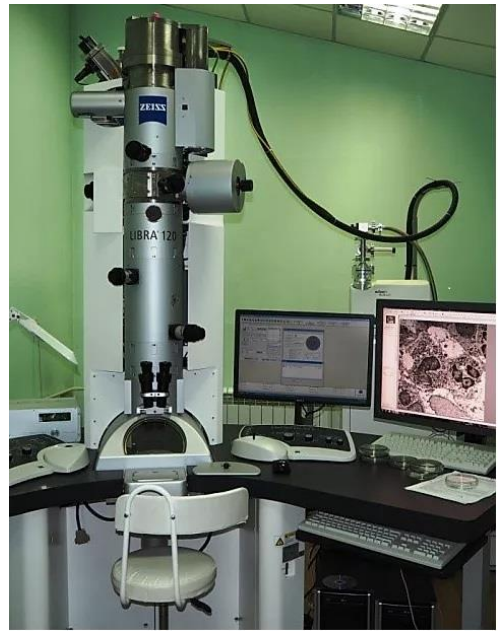В клинической практике наиболее распространенным является метод просвечивающей (трансмиссионной) электронной микроскопии.

В основе метода лежит просвечивание пучком электронов среза биологической ткани, предварительно обработанного электронноплотными веществами. Благодаря высокому разрешению метода, электронная микроскопия позволяет визуализировать структуры клеток и изменения в них, которые невозможно оценить с помощью светооптической микроскопии.

Электронный микроскоп, используемый для медицинских исследований имеет четыре сановных компонента:

1. Электронную пушку, в которой расположен катод (обычно из вольфрама или лантан-гексаборидный)
2. Системы электронных линз (это система электронных катушек, которые настраиваются таким образом, чтобы пучок электронов проходил сверху вниз колонны микроскопа от пушки до матрицы камеры).
3. Камера для исследуемого образца
4. Матрица видеокамеры.

Приведем схему, отображающую суть работы просвечивающего электронного микроскопа.



Формирование пучка электронов

Тонкий срез биологического образца на сетке, который помещается в колонну с помощью держателя. В этом месте пучок электронов проходит через образец.

Часть электронов задерживается в электронноплотных участках образца. Остальные проходят далее вниз по колонне.

Здесь расположена матрица видеокамеры, на которую падают электроны и формируется изображение.

По сути, изображение напоминает таковое, при рентгенологическом исследовании – чередование темных зон (на которые не попали электроны) и светлых (на которые электроны, прошедшие через образец, попали).

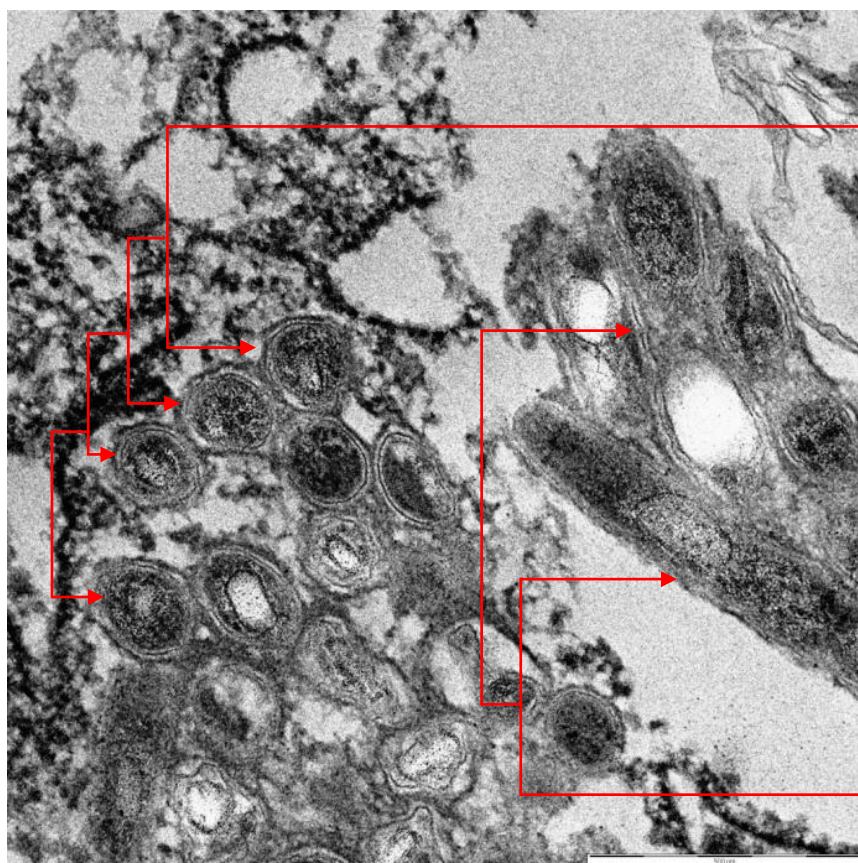
Следует отметить, что сами по себе биологические ткани хоть и обладают электронной плотностью, ее недостаточно, чтобы получить диагностическое изображение при электронной микроскопии. Поэтому, до того, как поместить образец ткани в колонну микроскопа, его необходимо специальным образом обработать.

Этапы обработки включают фиксацию в специальном растворе глутарового альдегида (не формалин!), пропитывание образца эпоксидными смолами с формированием блока, напоминающего по виду янтарь. Изготовление с помощью специального прибора – ультрамикротоме сверхтонких срезов толщиной 25-50 нм с нанесением их на специальные сеточки из меди или никеля. На различных этапах изготовления такого препарата проводится контрастирование образца солями урана и свинца. Эти соли селективно связываются с различными химическими соединениями структурных элементов клетки, делая их непрозрачными для электронов.

Ниже приведены примеры электронномикроскопического исследования из практики.

Пример 1. Диагноз: болезнь Уиппла. Это инфекционное заболевание, при котором поражается преимущественно кишечник и лимфатическая система.

Электронномикроскопические снимки препаратов слизистой оболочки толстой кишки с наличием скоплений *Tropheryma Whipplei* типичного строения. Контрастирование: уранил ацетатом и цитратом свинца; Zeiss, Libra 120; x 20000.



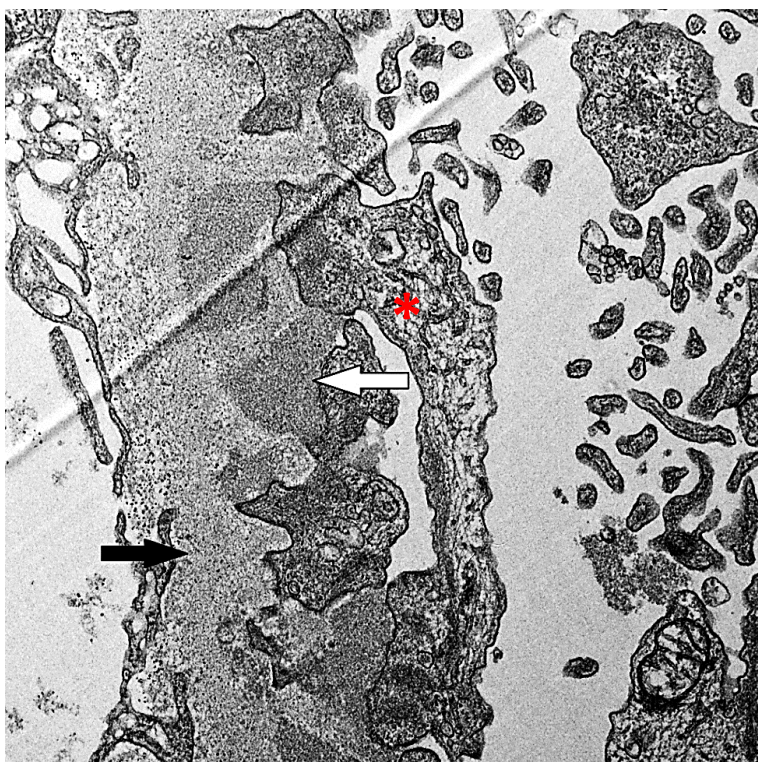
Поперечные срезы бактерий. Отчетливо видна трехслойность мембраны (чередование различной электронной плотности слоев).

Продольные срезы бактерий.

Пример 2. Диагноз: мембранозная нефропатия. Это заболевание почек, в патогенезе которого находится отложение иммунных комплексов в базальной мембране капиллярных петлей клубочков.

На представленном снимке – фрагмент стенки капилляра клубочка (базальная мембрана обозначена черной стрелкой), где со стороны подоцитов (их ножки обозначены – «*») отмечается отложение электронноплотных депозитов (на них указывает белая стрелка).

Контрастирование: уранил ацетатом и цитратом свинца; Zeiss, Libra 120; x 15000.



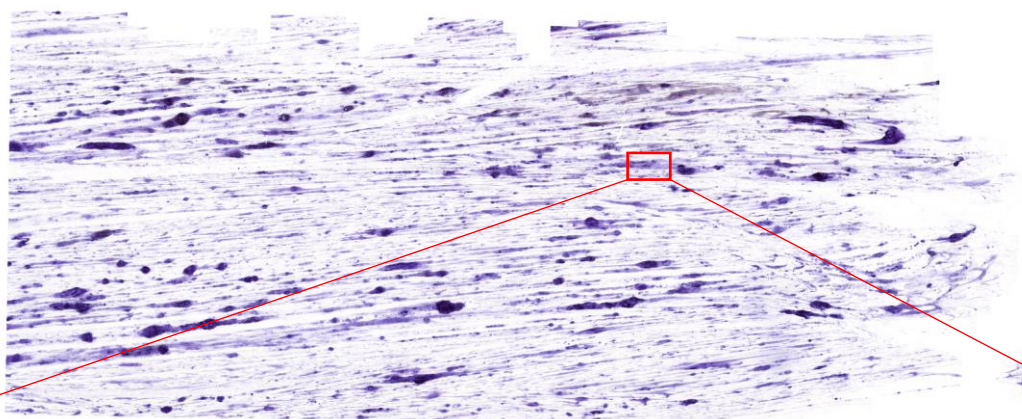
Следует отметить, что именно в диагностике патологии почек электронная микроскопия приобрела наибольшее значение. Так, дифференциальная диагностика гломерулопатий (патология почек, обусловленная повреждением структурных элементов клубочков) невозможна без применения электронного микроскопа.

ЦИТОЛОГИЧЕСКИЙ МЕТОД

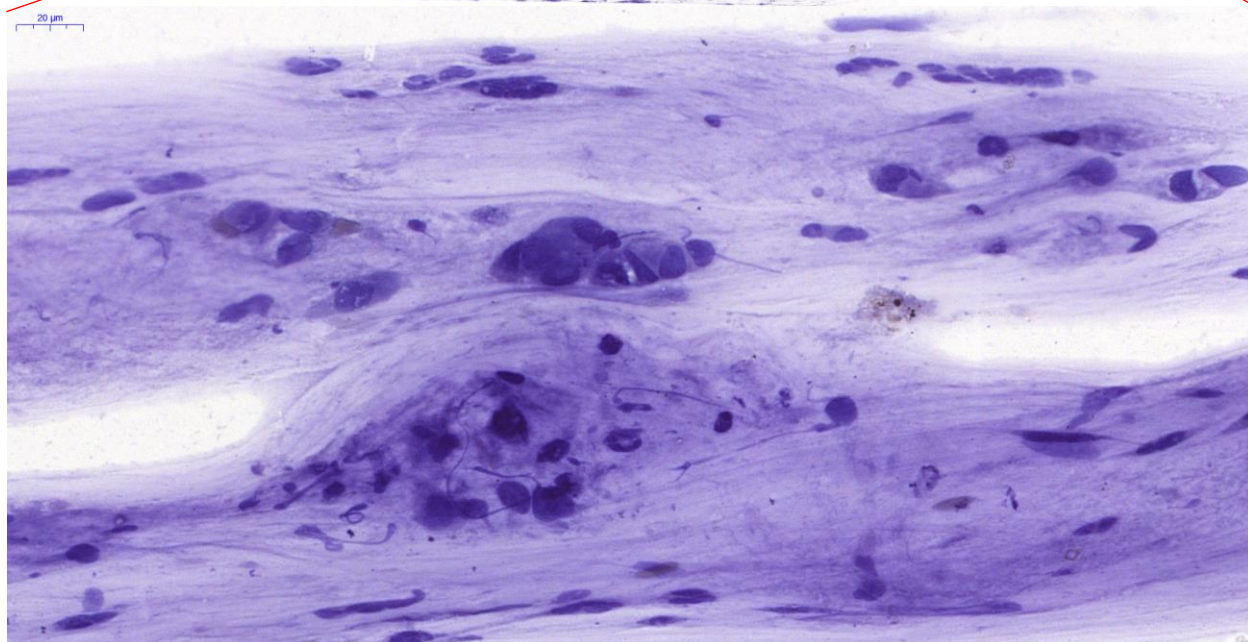
Цитологический материал представляет собой нанесенные на предметное стекло в виде мазка или отпечатка клетки. Его получают при пункции (шприцем) органов, путем соскобов, отпечатков, смывов с патологически измененной поверхности или в виде осадка, полученного с помощью центрифугирования жидкостей из полостей тела. В большинстве лабораторий цитологические мазки и отпечатки окрашиваются азур-эозином.

В настоящее время приобретает широкое применение метод жидкостной цитологии, при котором клетки с помощью специальной аппаратуры наносятся на стекло в виде монослоя (один слой клеток). Сравнение методов представлены ниже.

2000 μm

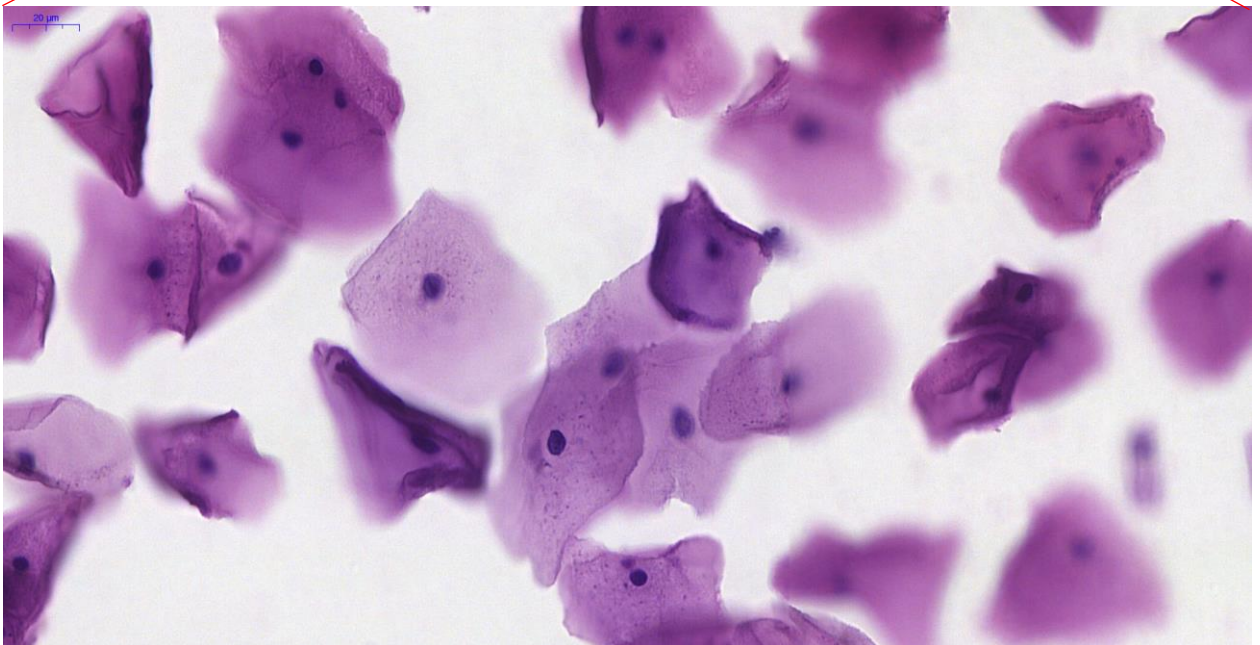

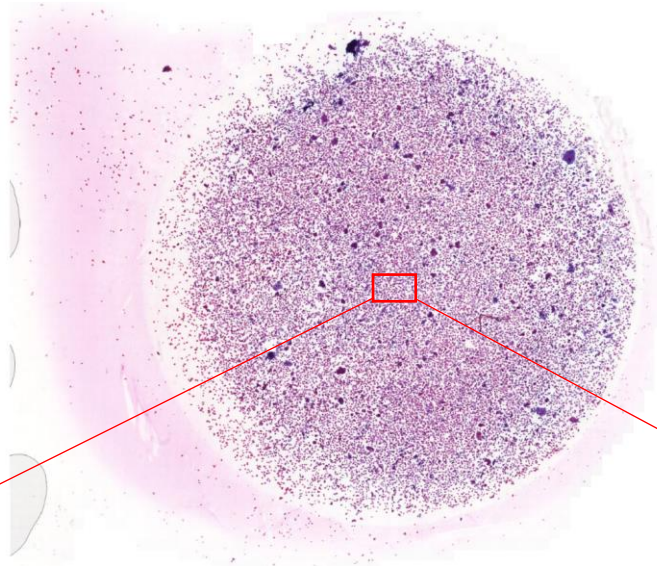


20 μm



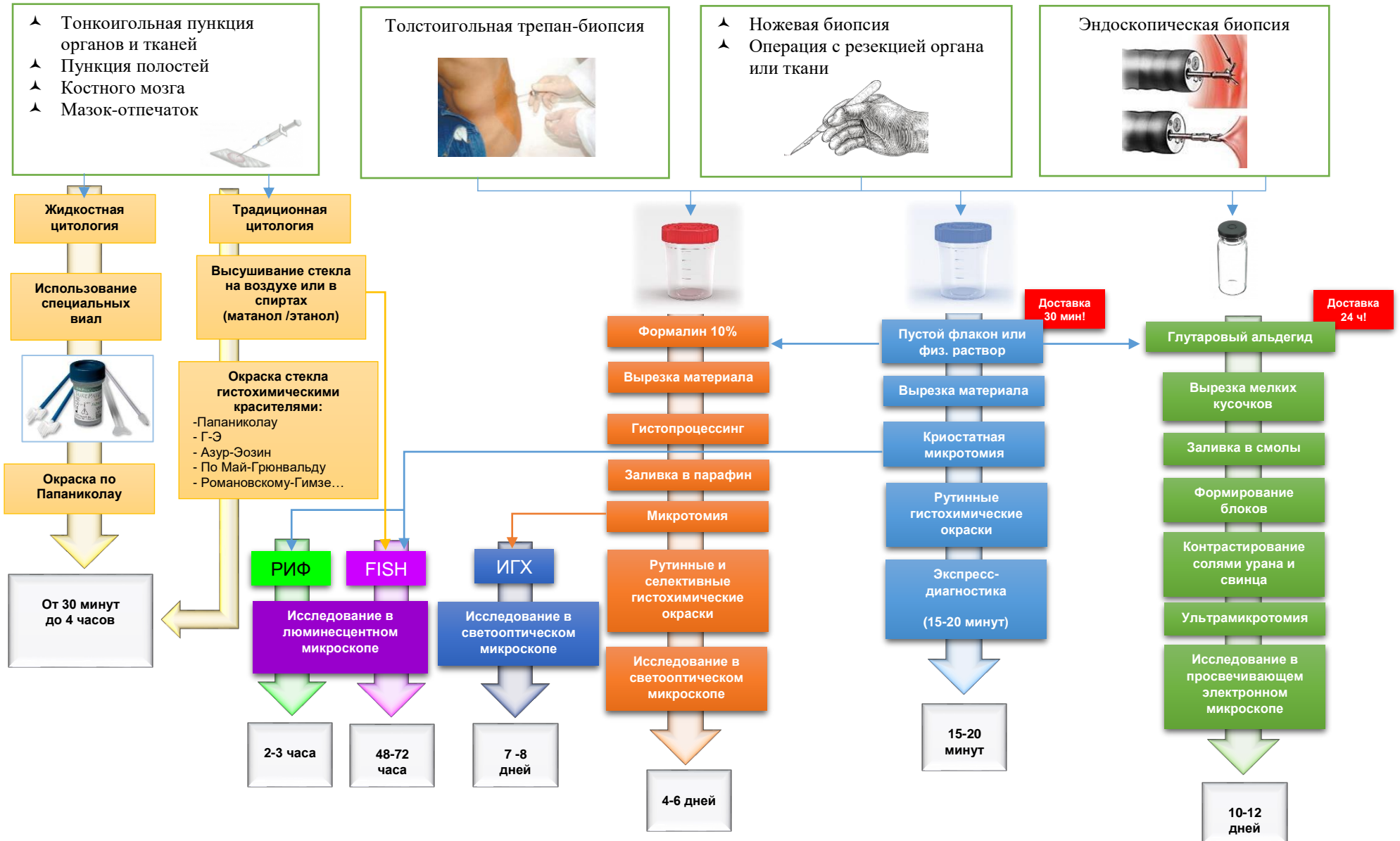
На снимке представлен традиционный мазок шейки матки с рутинной окраской гематоксилином-эозином. Мазок с выраженным фоновым окрашиванием – клетки деформированы, растянуты.

2000 μm



Мазок, изготовленный методом жидкостной цитологии. Плотность клеток в мазке много выше, чем при рутинном методе. Это связано с этапом обогащения на котором аппаратно мазок «концентрируется». Морфология клеток сохранена. Окраска по Папаниколау.

СВОДНАЯ СХЕМА МОРФОЛОГИЧЕСКИХ МЕТОДОВ В ПАТОЛОГИЧЕСКОЙ АНАТОМИИ



Таким образом, современные методические возможности морфологии позволяют изучать патологические процессы и болезни на различных **уровнях**:

- организменном;
- системном;
- органном;
- тканевом;
- клеточном;
- субклеточном;
- молекулярном.

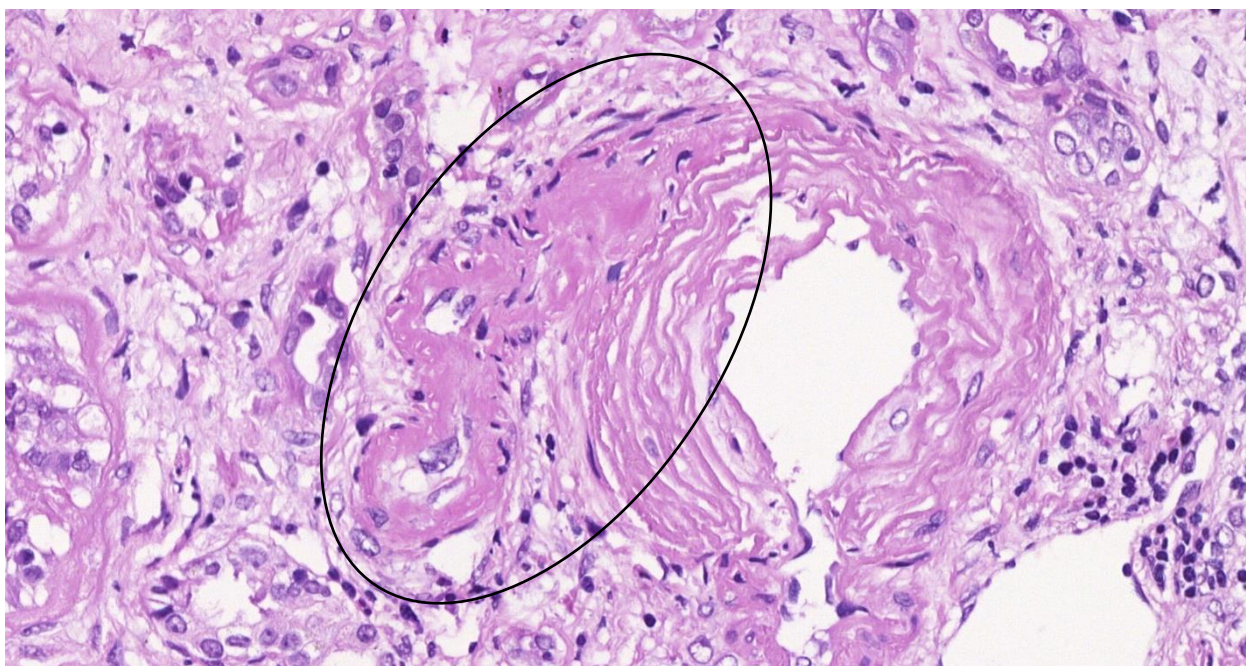
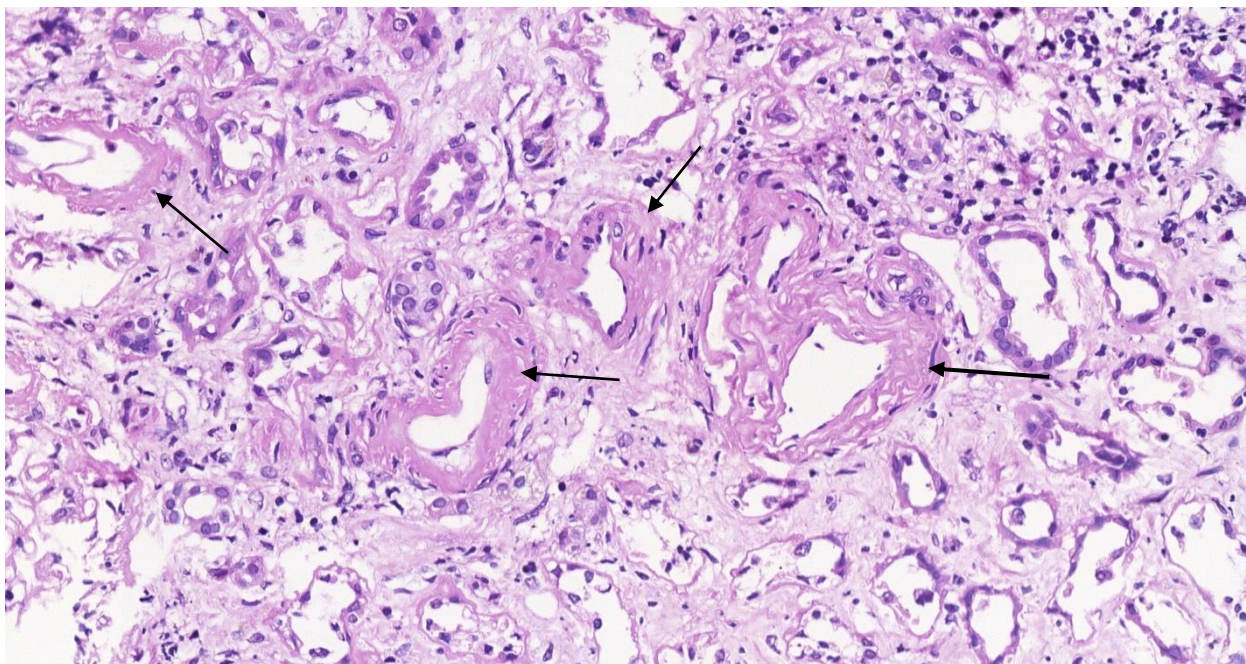
КОМПЛЕКСНАЯ ПРИЖИЗНЕННАЯ МОРФОЛОГИЧЕСКАЯ ДИАГНОСТИКА

Как отмечалось выше, в диагностической работе врач-патологоанатом может использовать любой из морфологических методов или их комбинацию. Зачастую только комплексный подход позволяет установить верный диагноз. Решение о целесообразности применения того или иного метода морфологической диагностики может принять как лечащий врач, так и врач-патологоанатом. Диагностика некоторых заболеваний изначально предполагает применения комплекса морфологических методов (например, диагностика патологии почек), потребность в комплексном подходе в других случаях может возникать в процессе того или иного этапа исследования.

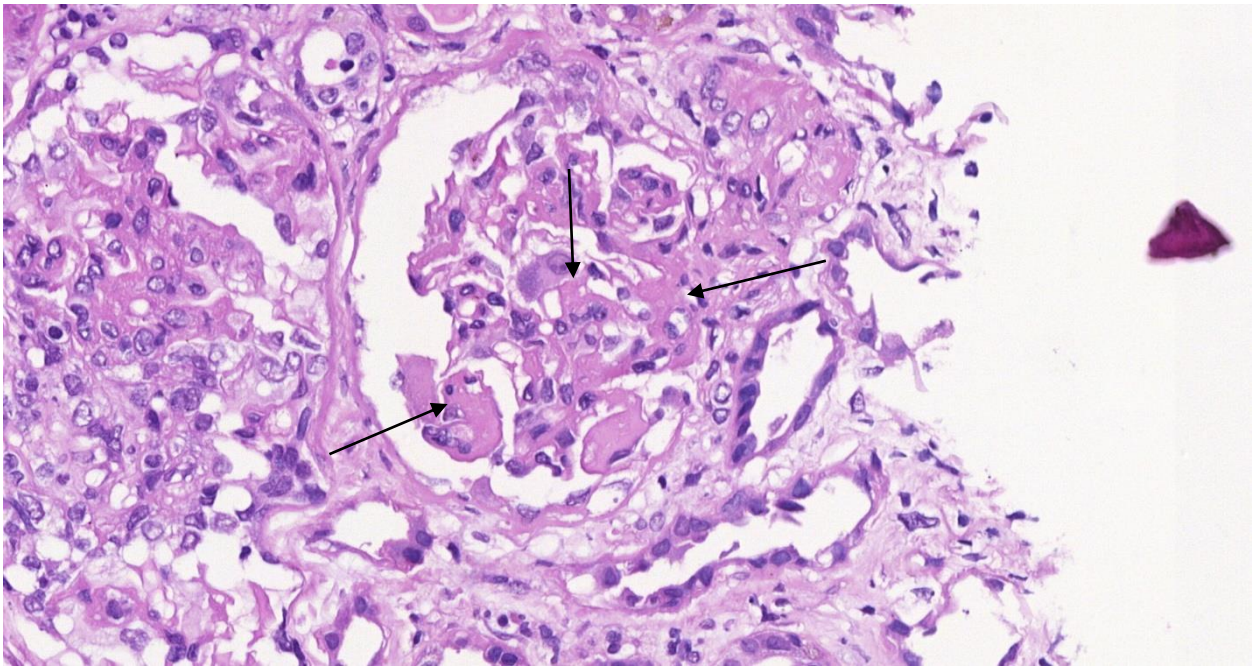
Ниже вашему вниманию будет представлен случай такой комплексной диагностики.

Пример комплексной морфологической диагностики.

Пациент 54 лет, с нефротическим синдромом. Выполнена пункционная биопсия почки.



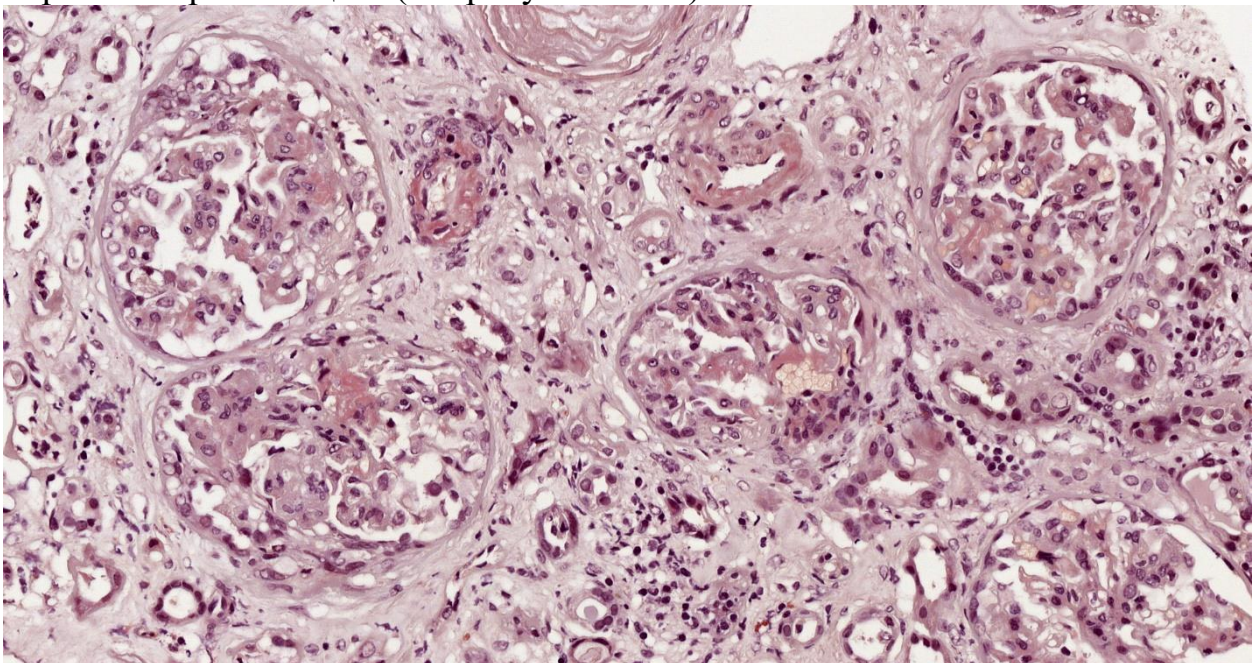
На 2-х снимках выше представлена окраска гематоксилином-эозином. Обращает на себя внимание утолщение стенок артериол за счет отложения гомогенного эозинофильного субстрата (↑), на нижнем снимке артериола показана на большем увеличении и зона интереса выделена овалом.



Аналогичные массы обнаруживаются и в клубочках – а именно в базальных мембранах капилляров и зоне мезангия (↑).

Эозинофилия субстрата может указывать на наличие в его составе белков, а значит это могут быть зоны гиалиноза, иммуноглобулины, амилоид. Т.е. на этапе рутинной окраски гематоксилином-эозином установить диагноз невозможно.

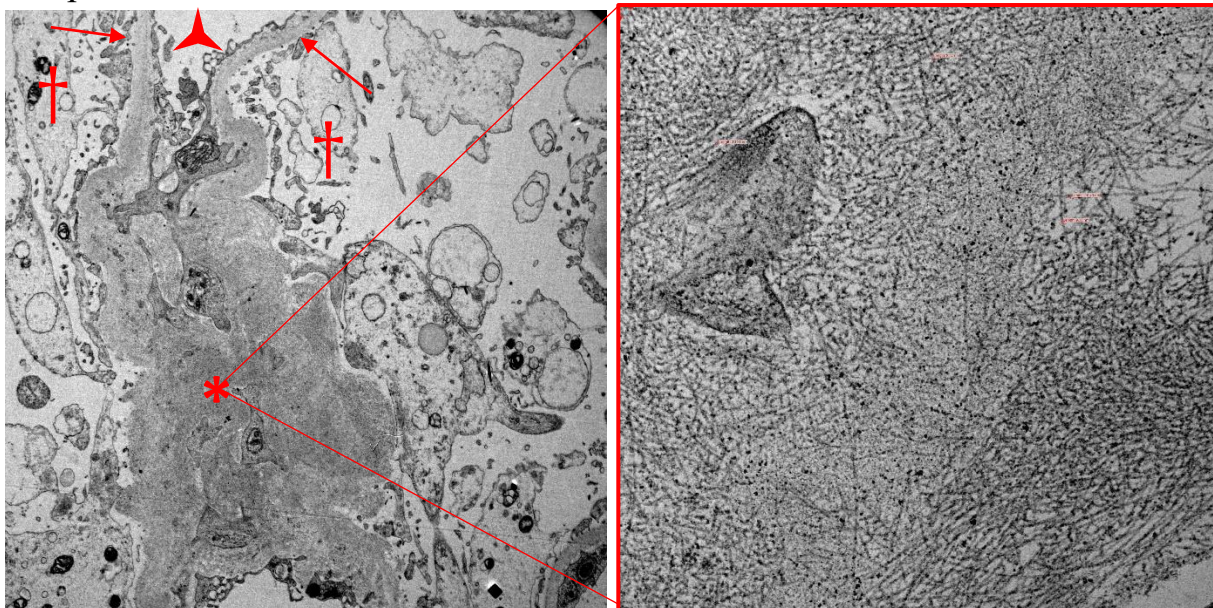
При дополнительной гистохимической окраске Конго-рот в участках отложения эозинофильного субстрата отмечается очаговое окрашивание в кирпично-красный цвет (см. рисунок ниже).




Исходя из этого становится более вероятным диагноз – амилоидоз (отложение патологического белка сложного строения). Однако, требуется дополнительное подтверждение диагноза, так как окраска Конго-рот может быть ложноположительной. В этой связи применяется метод поляризационной микроскопии. Амилоид, окрашенный окраской Конго-рот в поляризованном свете дает яблочно-зеленое свечение (см. рисунок ниже).

К сожалению поляризационная микроскопия не всегда дает очевидное яркое свечение амилоида.

Однозначным подтверждением диагноза становится электронная микроскопия.

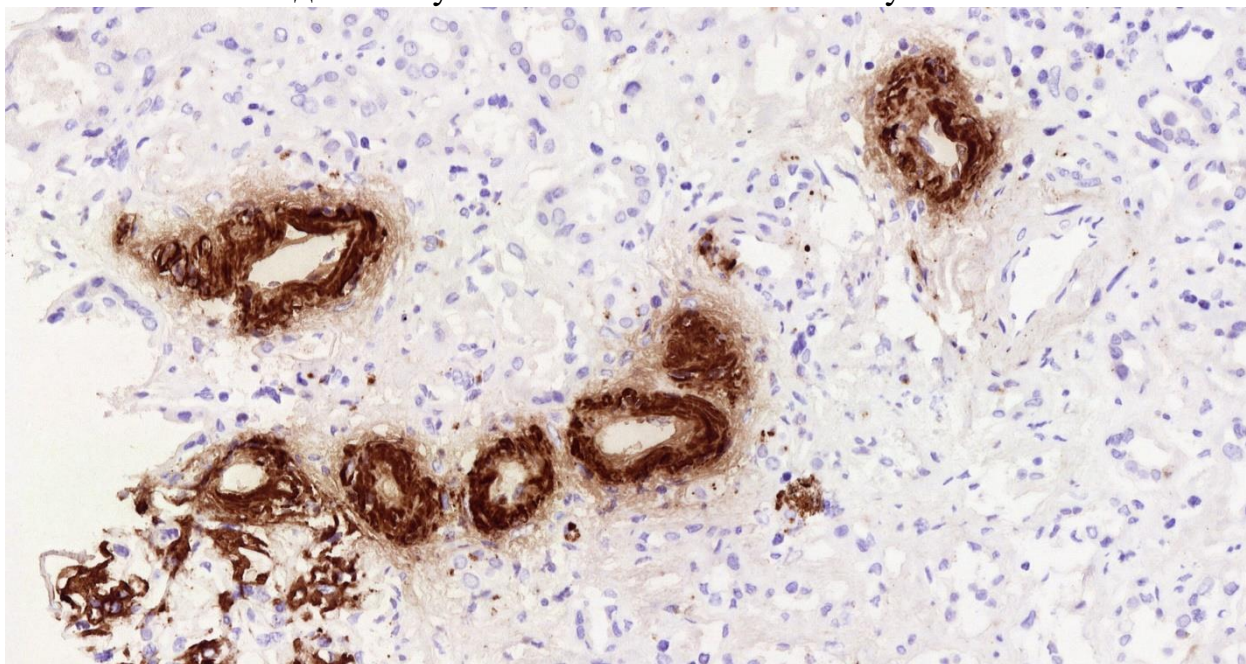


На представленном снимке видны структурные элементы: базальные мембраны капилляров клубочков (↑), мочево пространство (†) в котором разбросаны набухшие отростки ножек подоцитов, виден просвет капилляра (▲), зона мезангия (*). Зона мезангия расширена за счет отложения субстрата с неравномерной электронной плотностью (от низкой до высокой) в виде «облаков». При большем увеличении (x 25 000) в зоне мезангия определяются фибриллярные структуры в виде «пучка иголок», толщина этих фибрилл не более 11 нм (см. рисунок ниже).



Такая морфология фибриллярных элементов и их толщина однозначно позволяют диагностировать у пациента амилоидоз. Необходимым условием определения лечебной тактики для клинициста является тип амилоида. Важно

знать это АА-амилоид или не-АА-амилоид. Определения амилоида типа А выполняется методом иммуногистохимии с анти-A-amyloid антителом.



На представленном выше снимке очевидна позитивная ИГХ-реакция с интенсивным окрашиванием стенок артериол, а также капилляров и мезангия клубочков.

Таким образом, в данном случае диагностика АА-амилоидоза с поражением почек потребовало применения следующих видов морфологического исследования:

1. Гистохимический с окраской гематоксилином-эозином, Конго-рот;
2. Метод поляризационной микроскопии;
3. Просвечивающая электронная микроскопия;
4. Иммуногистохимическое исследование.

АУТОПСИЙНАЯ РАБОТА

Выполняя прижизненную диагностику, патологоанатом является клиническим патологом. Но не менее важным в его практической деятельности является исследование **трупного материала**. Патологоанатомические вскрытия (аутопсии) умерших больных позволяют устанавливать причины смерти, проводить экспертизу качества диагностики и лечения, что важно для клинициста, организатора здравоохранения и для медицинской статистики. Аутопсии необходимы для получения новых научно-практических данных о болезнях и патологических процессах. Без проведения демонстрационных вскрытий невозможно полноценное преподавание различных дисциплин, как у студентов, так и у врачей.

ОСНОВНЫЕ ИСТОРИЧЕСКИЕ ЭТАПЫ РАЗВИТИЯ ПАТОЛОГИЧЕСКОЙ АНАТОМИИ.

История патологической анатомии неразрывно связана с другими фундаментальными и прикладными разделами медицинской науки. Этим объясняется большое количество патологоанатомов, чьи имена увековечены не только в патологической анатомии, но и хирургии, анатомии, биологии, генетике, физиологии...

Этот раздел методических рекомендаций представлен вам для самостоятельного изучения. Ни в контрольных вопросах, ни в экзаменационных задачах вопросы об истории патологической анатомии не задаются. Однако, без знания прошлого невозможно сформировать прочный фундамент для получения новых знаний. Понимание этапов формирования патологической анатомии как науки позволит вам по-другому взглянуть не только преподаваемую на нашей кафедре дисциплину, но и глубже понимать клинические дисциплины. В настоящем пособии отражены лишь обрывочные данные об истории патологии. Если вас захватывает тема исторического развития медицинской науки – обратитесь в библиотеку нашего университета.

Итак, историю развития патологической анатомии можно условно разделить на четыре периода:

1. анатомический (с древности до начала XIX века);
2. микроскопический (с начала XIX века до 50-х годов XX века);
3. ультрамикроскопический (после 50-х годов XX века);
4. современный, период патологической анатомии живого человека.

АНАТОМИЧЕСКИЙ ЭТАП ПАТОЛОГИЧЕСКОЙ АНАТОМИИ

Этот этап иногда называют «макроморфологическим» в связи с тем, что в эту эпоху, которая длилась около 3-х столетий появились первые ученые, проявившие интерес к макроскопическим проявлениям болезней. Это период становления секционной работы (вскрытие тел умерших).

Этот период неразрывно связан с именами таких ученых как Теофил Боне (1620-1689), Джовани Батиста Морганьи (1682-1771), Жозеф Лъето (1703-1780). Следует отметить, что этот всплеск интереса к патологии совпадает с развитием и других разделов наук в эпоху Возрождения и Реформации.

Теофил Боне (1620-1689)

Автор книги, написанной в Женеве и описывающей около 3000 аутопсий «*Sepulchretum anatomicum sive anatomica practica ex cadaveribus morbo donatis*» (1679). Вскрытия, описанные в книге проведены собственно автором или его коллегой (Уильям Харви). По сути это первая книга в истории по патологической анатомии. В своем труде автор не просто описывает вскрытия тел умерших, но и выделяет группы заболеваний, в которые рубрифицирует случаи. Отчасти случая попадали в ту или иную рубрику на основании симптомов заболевания при котором умирал пациент. Эта работа стала основой для дальнейшего развития патологической анатомии.



Джовани Батиста Морганьи **(1682-1771)**


Это ученого часто называют отцом патологической анатомии и пионером современной медицины.

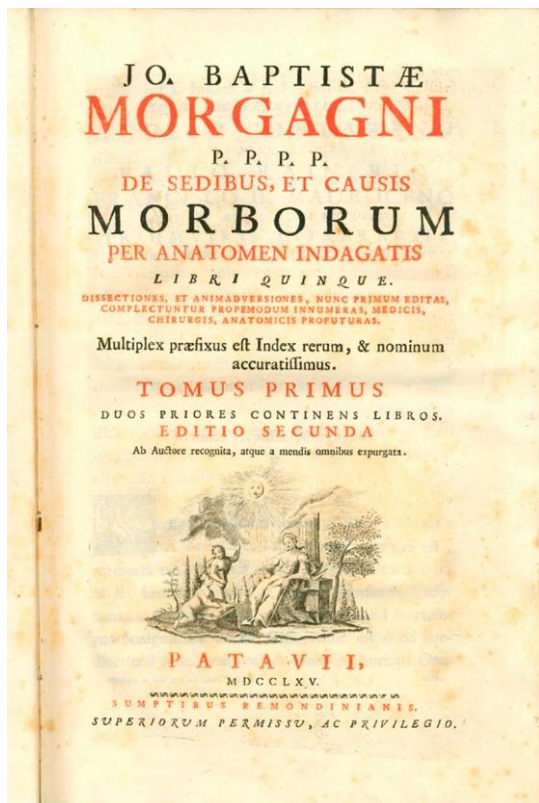
На заре своей деятельности Морганьи становится очень уважаемым анатомом, описывая строение органов в норме, в этой связи его имя стало эпонимом для многих анатомических структур в последующем. Очень глубокие знания анатомии стали благоприятной основой для написания великого труда по патологической анатомии, который автор написал в Падуе под названием «De Sedibus et Causis Morborum per Anatomen Indagatis Libri Quinque», что можно дословно перевести как «Места и причины заболеваний, исследованные методами анатомии в пяти книгах».

Это была книга, объединяющая результаты 700 вскрытий тел людей, умерших от заболеваний, которые автор выполнил сам.

Каждый том этого издания описывал отдельный аспект патологий. Так, том 1, 2, 3 – посвящены патологии головы, шеи, грудной клетки и брюшной полости соответственно, том 4 имеет общепатологический характер и проводит параллели с заболеваниями, требующими хирургического вмешательства, 5-й том является томом, в котором автор вносит корректировки и пояснения к предыдущим 4-м томам. Каждый том изобилует указателями и справочниками, отправляющими читающего к нозологиям и названиям органов.

В своей работе Морганьи указывает роль в обществе каждого из исследованных. Среди них были епископы, кардиналы, монахини, дорожники, злоумышленники, воры, торговцы... всё это указывает на очень широкую медицинскую практику автора. Можно с определенной уверенностью сказать, что эта работа стала первой клинико-анатомической работой, так как в ней автор попытался провести параллели между клиническим и проявлениями болезни и анатомическими изменениями, наблюдавшимися на вскрытии тел.





Эта работа отличается от всех ранее изданных точностью к деталям. Тест книг излагается по определенной схеме – изначально автор предлагает читателю клинико-анатомическое сопоставление заболевания, а затем дает свой взгляд на возможные варианты течения патологии и возможности управления заболеванием. Морганьи подчеркивает важность анатомического мышления врача и даже приводит примеры, когда страдания пациента были обусловлены не столько заболеванием, сколько отсутствием клинико-анатомических знаний у врача. Морганьи описал в своем трактате клинико-анатомические проявления стенокардии, разрыва сердца, эндокардита, дегенерации миокарда, гидроперикард, врожденные заболевания сердца с

цианотическими проявлениями. Вершиной работы считается подробное описание патологии клапанного аппарата сердца – стенозы и аортального и митрального клапанов, а также патологию магистральных сосудов. Особенно подчеркнута клиническая роль тромбоза и стеноза коронарных сосудов. Описаны картины сифилитического мезоартрита и системного васкулита (Такаясу?). Описаны аневризмы крупных сосудов и их макроскопическое строение. Именно Морганьи описан феномен опеченения легкого при пневмонии, изменения при фибринозном бронхите, туберкулезе легких, которые и по настоящее время используются патологоанатомами. Первый том работы можно считать первым трудом по нейропатологии, в котором описываются клинико-анатомические корреляции при субарахноидальном кровоизлиянии, воздушной эмболии сосудов головного мозга, гумма головного мозга. Описана патология сосудов головного мозга и ее роль в развитии гемиплегии и паралича.

Также, автор описал связь между изменениями сердца (гипертрофия миокарда) и гипертонической болезнью. Область интересов ученого распространялась на патологию органов пищеварения (даны описания опухолей желудка, патологии аппендикса), патологию почек (описаны гидронефроз, асимметрия почек, подковообразная почка, нефролитиаз, опухоли почек). При исследовании тел умерших детей автор дал описание коарктации аорты, болезнь Крона, *spina bifida*, гастрошизис, амфоцеле, эписпадии, везикоуренарный рефлюкс. Морганьи был одним из немногих авторов того времени, описавшим опухолевые процессы. Он описал 17 таких случаев, среди которых были: остеосаркома, карцинома желудка, гортани, поджелудочной железы, асцит при карциноматозе брюшины, карциному яичника, шейки матки, молочной железы, яичек.

Дж. Б. Морганьи в своем стремлении систематизировать клиничко-анатомические проявления болезней стал родоначальником современной патологической анатомии, заложив научно-доказательный фундамент в основу медицины.

МИКРОСКОПИЧЕСКИЙ ЭТАП ПАТОЛОГИЧЕСКОЙ АНАТОМИИ

Мари Франсуа Ксавье Биша (1771-1802)

С именем этого ученого связано начало микроскопического этапа развития патологической анатомии.

Французский анатом, физиолог и врач, один из основоположников патологической анатомии и гистологии, основатель научной школы, родился в семье врача в Туарете, образование получил на медицинских факультетах университетов Лиона, Нанта, Парижа и Монпелье.

Гистология — наука о тканях и микроскопическом строении органов — получила свое основание, как известно, в виде первых значительных исследований Биша. Его книга «Recherches physiologiques sur la vie et la mort» (1800) («Физиологические исследования о жизни и смерти») дала впервые четкое представление о том, что все органы состоят из определенных тканей.

«В живых телах все связано и сцеплено до такой степени, что нарушение функций в одной какой-либо части неизбежно отражается на всех других», — говорил Биша. Эту взаимную связь жизненных отправления организмов он называл «симпатией». Биша считал, что правильному пониманию жизненных процессов в здоровом и больном организме должно способствовать изучение химического состава живых тел.

Доктор Биша описал морфологические признаки и физиологические свойства ряда тканей человека. Разрабатывая вопрос о роли и значении различных тканей в строении и жизненных отправлениях организмов животных и человека, он говорил, что ткани являются основными структурами и физиологическими единицами жизни. По его классификации тканей, тело состоит из тканей, которые объединяются в системы (например, кости, мышцы). Орган представляет собой совокупность тканей, принадлежащих к



различным системам. Совокупность органов, имеющих общее назначение, образует аппарат (например, дыхательный, пищеварительный). Каждому типу тканей принадлежит своеобразная элементарная функция: так, нервной ткани свойственна чувствительность, мускульной — сократительность и т.д.

Карл Фон Рокитанский (1804-1878)

Великий ученый родился в феврале 1804 года в Кёнигсратце, Богемия (ныне Градец Кралове в Чехии). Рокитанский потерял отца в возрасте 8 лет, а затем рос в очень скромных условиях, часто вдали от матери, братьев и сестер. Он был хорошим учеником, и среднюю школу в Кенигсратце окончил уже в 14 лет, после чего переехал в Прагу, которая в то время принадлежала Австро-Венгерской монархии. В 1821 году он принял решение учиться медицинской науке. Следует отметить, что в те времена университетская наука находилась под давлением догматических учений, не предполагавших развитие индивидуального мышления. От



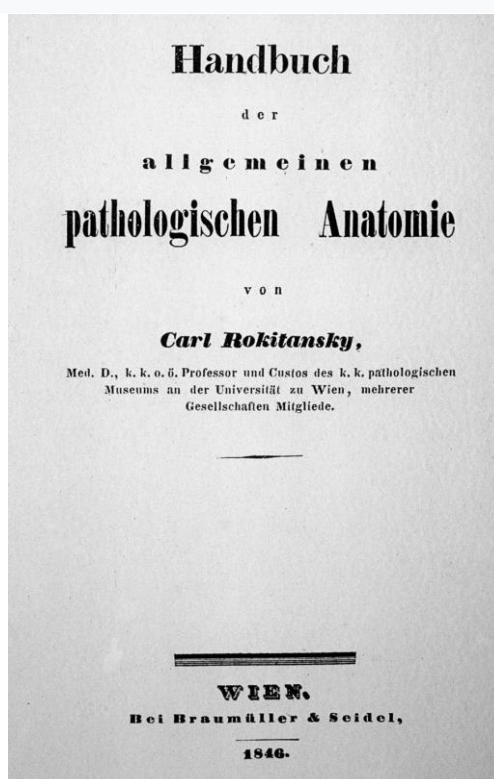
студентов требовалось сухое заучивание огромных учебников. Вероятно, именно это стало причиной участия Рокитанского в реформе университетского образования в будущем. Рокитанский окончил университет в Вене в 1828 году и был принят на работу неоплачиваемым помощником в прозекторий. В его обязанности входило формирование музея макроскопических препаратов для учебных целей медицинской школы. Предшественники Рокитанского находили интерес исключительно в отработке техники рассечения, препарирования, изучении анатомии. Рокитанский смотрел много шире и считал, что патология является будущим медицины. По его мнению, макроскопические изменения, обнаруженные при вскрытии тел умерших позволяют выяснить патогенез заболеваний и указать на методы диагностики и лечения. Этот свой подход он блестяще продемонстрировал уже в первой же работе под названием «О внутренних сужениях кишечника». В отличие от своего руководителя Иогана Вагнера (который к слову был лишь на 4 года старше подчиненного) Рокитанский не ограничился описанием анатомии кишечника при патологии, но сформировал 3 патомеханизма развития кишечной непроходимости и предложил различные методы лечения для каждой из них. В настоящее время это может показаться очевидным, но стоит помнить, что в ту эпоху врачи мыслили симптомами. Так, лихорадка считалась самостоятельным заболеванием и, если при них были

выделения из дыхательных путей, они обозначались как «гастро-катаральная лихорадка». Факт того, что при анатомировании находили разные патологические изменения в органах и тканях при одинаковых симптомах, вносил путаницу и вызывал раздражение. В 1809 году один из критиков проведения вскрытий писал «вскрытия нужны медицине как очки слепому». Французский физиолог Франсуа Магенди в 1839 году заявил следующее.

«Я очень мало ценю подробное исследование следов, оставленных болезнью на наших органах, хотя это исследование было напыщенно названо патологической анатомией. Повреждения, обнаруженные на наших вскрытиях, часто возникают после смерти, и, следовательно, план, который до сих пор выполнялся в таких расследованиях, ошибочен и может привести только к неопределенной информации и ошибкам».

Никто другой, кроме как Рокитанский не сделал столь многого, чтобы опровергнуть сказанное. Именно Рокитанский требовал предоставления истории болезни на вскрытие вместе с телом умершего. На основе этих данных он проводил интеграцию обнаруженных изменений и клинических проявлений, подготовив таким образом почву для морфологической эры в медицине. После смерти своего руководителя в 1832 году Карл Рокитанский становится занимает пост прозектора и спустя 2 года, назначается доцентом кафедры патологической анатомии. Рокитанский очень много вскрывал – в день доходило до 10 вскрытий, а всего собственноручно им были вскрыты около 30 000 трупов. Каждый образец для музея Рокитанский готовил и подписывал сам. Наукой он мог заниматься только поздним вечером и ночами. Каждый его труд отличался клинко-анатомическими отсылками от первого по патологии кишечника до последнего наиболее крупного исследования, посвященного патологии сердца – «Патология перегородок сердца», которая была опубликована в 1875 году, за 3 года до его смерти. Самым влиятельным произведением Рокитанского был его 3-томный справочник по патологической анатомии. Тома II и III, опубликованные в 1842 и 1844 гг. были посвящены частной патологии, тогда как том I, опубликованный в 1846 году, был посвящен общей патологии и болезням, которые не могут быть связаны с конкретными органами.

Рокитанский считал, что последние заболевания были вызваны патологией крови - идея, которая в конечном итоге оказалась правильной для многих из них. Он расставлял акцент на крови, как вероятном носителе болезней и в этом взгляде он был не одинок. Рокитанский интересовался



вопросами происхождения экссудатов. По его мнению, эти экссудаты выделяются из кровеносных сосудов, и содержат факторы свертывания и тканеобразования через волокнообразование и затвердение. Наряду с этим, он связал формирование гнойного экссудата со свойствами выделяющейся из крови субстанции (бластемы). В целом такие взгляды к тому времени были распространены, однако же именно Рокитанский попытался сделать связный вывод между картиной свойств бластемы, ее вариантами, метаморфозами, ролью сырья для клеток. Эта модифицированная форма гуморальной патологии подверглась суровой критике со стороны молодого и еще ничем не примечательного Рудольфа Вирхова. В своей рецензии на книгу Вирхов выразил сожаление, что

«редко видел такого опасного для медицины труда и редко читал с более печальными чувствами. Великие государства имеют естественную склонность к произволу и деспотизму; но разве это не печально? Посмотрите, как одно за другим они идут по одному и тому же пути и уничтожают собственными руками, благословения, которые они только что открыли человечеству?»

Под «благословениями» Вирхов имел в виду два других тома из справочника Рокитанского, которые были посвящены частной патологии. Как отмечал Вирхов в 1895 году, эти тома

«сразу же зарекомендовали себя как лучшие среди всех учебников об этой дисциплине и истинный фундамент практической для деятельности».

Образные термины языка Рокитанского и по сей день используются в медицинской науке (например, «кофейная гуща», «малиновое желе»). Рокитанский был первым, кто различил лобарную пневмонию и бронхопневмонию, описал бурую атрофию миокарда и многое другое.

Рудольф Вирхов (1821-1902).

Рудольф Вирхов был одним из самых влиятельных патологов и врачей XIX века. Он является родоначальником теории клеточной патологии, которая преобразила всю медицинскую науку. Сложно назвать человека, повлиявшего на медицину в степени большей чем Рудольф Вирхов.

Вирхов начал свою медицинскую карьеру, как и другие дети из бедных семей, став военным врачом в Институте Фридриха-Вильгельма (Пепиньер) в Берлине. Вирхов, проживающий в крайней нищете, был диссектором в морге больницы Шарите (Берлин) и написал диссертацию на латыни о ревматических заболеваниях. Большинство вскрытий в то время были сделаны пациентам, умершими



после операции, переломов или родов у которых обнаруживались тромбозы и абсцессы. В 1844 году его учитель Фрорип предложил Вирхову изучить высказывание Кривилье о том, что «флебит доминирует над всей патологией». Вирхов экспериментально продемонстрировал, что тромбы в легочной артерии не были вызваны локальными событиями, и придумал слово «эмболия», чтобы описать свое открытие, согласно которому тромбы мигрировали из вен нижних конечностей и таза. Вирхов экспериментально производил эмболии у собак путем инъекций воздуха, жира, крахмала и ртути.

В 1845 году Вирхов произвел вскрытие кухарки, страдавшей эпистаксисом и спленомегалией, указав, что в крови большое количество лейкоцитов и не было гнойных клеток, и таким образом была обнаружена и названа лейкемия.

После того как Карл Вундерлих отказался публиковать эссе Вирхова, Вирхов в возрасте 26 лет основал журнал *«Архив патологической анатомии и физиологии и клинической медицины»*, в котором воплотил свои три ключевые идеи о том, что прогресс будет достигнут путем тщательного клинического наблюдения с целью установления научных законов, путем экспериментального генерирования болезней и последующего лечения этих болезней у животных, а также путем создания научных исследований с применением микроскопической техники.

В 1851 году он стал соредактором журнала *«Достижения и успехи в медицине»*, который он редактировал до самой смерти.

Доклад Вирхова Баварскому правительству об эпидемии брюшного тифа в горах Шпессарт в 1852 году содержал подробные отчеты о клиническом течении заболевания у больных, которых он наблюдал. Он призвал к реформам и заявил, что: *«Только образование, процветание и свобода гарантируют прочное улучшение здоровья!»*. В Вирцбурге Вирхов продемонстрировал наличие амилоида во многих органах и дифференцировал его от холестерина и коллоидов. Изучил пигменты - билирубин, гематин, пигмент оболочки глаза, волос, и меланомы. Он пришел к выводу, что кость образуется из тех же клеток, что и хрящ, и подробно описал воспаление мышц при сифилисе, ревматизме, послеродовой лихорадке. Он придумал слово нейроглия, чтобы описать соединительную ткань мозга и нервную систему.

В 1855 году в статье, озаглавленной «клеточная патология», он утверждал, что все в клетки происходят от более ранних клеток, что составные части клетки подчиняются физическим и химическим законам». В своей книге «клеточная патология» (1858) он суммировал патологию и представил свои собственные исследования по клеточной теории, соединительной ткани, лихорадке, воспалению, ишемии, эмболии, тромбозу, кровотечению, водянке, лейкозу, некрозу, гангрене, гипертрофии и неоплазии. Он наблюдал болезни недостаточного питания во время своих исследований эпидемий и голода и писал с энциклопедическим знанием литературы работы по анемии, зубу, рахиту и цинге. В 1854 году он написал первый том и редактировал оставшиеся тома шести-томного справочника по частной патологии и терапии, который положил начало традиции всеобъемлющих немецких медицинских справочников.

Позже Вирхов был назначен новым профессором патологической анатомии и физиологии в Берлине (Шарите). Вирхов был рад вернуться в центр интеллектуальной и политической жизни Германии. Он настаивал на создании нового Института патологии. В результате половина кафедр патологии в Германии впоследствии была занята учениками Вирхова. Его лекции были изданы в 1800 страницах «болезненных опухолей».

Писать о личности Вирхова можно много и не только в связи с медицинской наукой и патологической анатомией. Вирхов занимал очень активную либеральную позицию в обществе, занимался пиитикой, вопросами антисемитизма, расового равенства...

В настоящее время институт патологии в берлине (Шарите) носит имя Рудольфа Вирхова и действует по сей день. Также, именем Рудольфа Вирхова назван журнал «Архив Вирхова» в котором публикуются работы по патологической анатомии и смежным наукам.

После появления работ Рудольфа Вирхова патологическая анатомия безвозвратно шагнула в мир клеточной патологии.

Рудольф Вирхов передал эстафету целому ряду великих ученых того времени.

Фридрих Фон Реклингаузен (1833-1920).

Ученик Рудольфа Вирхова.


Исторически имя фон Реклингаузена ассоциируется с нейрофиброматозом и лимфатической системой. Его имя также ассоциируется с состоянием, ныне называемым гиперпаратиреозом, в описании которого он ненароком описал и другое заболевание (фиброзная дисплазия костей). Один из выдающихся немецких патологов XIX века, Фридрих Даниэль фон Реклингаузен родился в Гитерсло, Вестфалия, и изучал медицину в университетах Бонна, Вюрцбурга,

и Берлине. Он получил докторскую степень в последнем городе в 1855 году, защитив свою первую диссертацию по теории пиемии, выполненную на латыни.

После окончания университета он посвятил себя патологической анатомии вместе со своим учителем Рудольфом Вирховым и, за исключением периодов учебы и исследований в Вене, Риме и Париже, оставался в Берлине до 1864 года.

Не пройдя обычных академических ступеней, Реклингаузен был назначен профессором патологической анатомии в Кенигсберге в 1864 году. Через несколько месяцев он принял аналогичную должность в Вюрцбурге.

Наконец, в 1872 году он был назначен профессором общей патологии и патологической анатомии в Страсбурге. Здесь он сыграл важную роль в создании выдающегося факультета как образца для своего времени. В 1877 году он служил ректором университета; в 1884 году он отклонил предложение сменить Конхейма в Лейпциге, предпочтя остаться в Страсбурге. Реклингаузен опубликовал несколько важных работ из лаборатории Вирхова. «Лимфатические сосуды и их значение в соединительной ткани» была его первой монографией, которая была признана одной из лучших. Методы импрегнации солями серебра были использованы для демонстрации лимфатических сосудов. Другие заслуживающие внимания исследования, как определил его биограф и ученик Кьяри, включают амебоидное движение специфических клеток и их связь с лейкоцитами при воспалении (фагоцитоз), связь между метастатическими очагами воспаления и бактериальными массами в кровеносных сосудах, базофильные тучные клетки в крови, нарушения кровообращения и питания, рахит и остеомаляцию, микрофотографию, миомы матки как источник кровотечения, расщепление



позвоночника, значение матки и маточных труб, теория зрения, функции сетчатки, бугорки в мозге и т. д. Им описаны структурные особенности инфаркта миокарда и геморрагический инфаркт почки. Многие из его работ были опубликованы в журнале *Archiv für Experimentelle Pathologie und Pharmakologie*, который он основал вместе с Наунином в 1873 году.

В 1889 году фон Реклингхаузен дал гемохроматозу, болезни, описанной Труссо в 1865 году, свое нынешнее название. Краткий доклад был сделан на «секции общей патологии и патологической анатомии» под председательством Рудольфа Вирхова.

Имя фон Реклингаузена чаще ассоциируется с состоянием, характеризующимся множественными нейрофиброзными пигментными опухолями, развивающимися на кожных нервах и связанными с невусами (нейрофиброматозы). Эти опухоли склонны к озлокачествлению и рецидивам после хирургического удаления.


Фон Реклингхаузен, будучи выдающимся патологом привлекал к себе наиболее перспективных специалистов из различных стран. Его патологическая анатомия основывалась на знании эмбриологии и знании стадий дифференцировки тканей. Он был необычайно искусен в подготовке и проведении лекций, а также в привлечении внимания небольших групп к неофициальным лабораторным занятиям.

Карл Вейгерт (1845-1904).

Ученик Рудольфа Вирхова.

Карл Вейгерт родился 19 марта 1845 года в Мюнстерберге, Силезия, в семье владельца отеля. С 1862 года он изучал медицину в университетах Бреслау и Берлина. Среди его учителей были Рудольф Хайденхайн и Рудольф Вирхов. С 1868 по 1870 год он работал помощником Вильгельма Вальдейера (1836-1921), который с 1867 года возглавлял кафедру патологической анатомии в Бреслау. Во время Франко-Германской войны 1870-71 годов Вейгерт работал военным врачом. Однако, Вейгерт не любил клиническую практику и предпочитал проводить исследования с помощью микроскопа.

В 1874 году он стал ассистентом Юлиуса Конхейма (1839-1884), одного из основоположников немецкой патологии. После безвременной кончины



Конхейма в 1884 году Вейгерт надеялся стать его преемником, но его кандидатура была отвергнута, возможно, из-за его еврейского происхождения. Глубоко разочарованный, Карл Вейгерт подумывал о должности врача в одном из провинциальных санаториев, но Сенкенбергский институт во Франкфурте-на-Майне сделал ему заманчивое предложение. Здесь он смог работать патологоанатомом и прозектором больниц Франкфурта.

Он опубликовал около сотни работ, охватывающих все области патологии, и был одним из самых блестящих исследователей в области гистохимических методов окрашивания. В 1904 году Алоиз Альцгеймер (1864-1915) похвалил его как *«мастера, создавшего инструменты для нас»*. Его наиболее важным вкладом в нейропатологию были разработки двух методов окрашивания. «Проблемным детищем» его последних лет был метод визуализации нейроглии, и миелиновой оболочки. Оглядываясь на 1894 год, он описал, как мучительно было для студента 1860 года *«получить хороший срез из вонючего, так называемого «свежего», то есть наполовину сгнившего, незатвердевшего (патологического) материала»*. Но в начале XX века гистологическая техника была хорошо развитой наукой, которая снабжала ученых множеством методов. В частности, период между 1870 и 1900 годами вполне можно назвать «золотыми годами нейроанатомии». Около 1860 года анатом Йозеф Герлах (1820-1897) ввел в гистологию кармин-темно-красный пигмент чешуйчатого насекомого. Он окрашивал препараты спинного мозга, которые делали тонкие структуры более заметными, чем любая другая техника. До 1880 года карминовый краситель доминировал в окрашивании препаратов нервной ткани, но он не показал всех элементов центральной нервной системы.

Особенно тонкие волокна в коре оставались невидимыми. Вейгерт стремился создать окраску, которая сделала бы эти волокна видимыми – это было необходимое условие для понимания структуры и функции коры головного мозга. Он был хорошо знаком с методами окрашивания бактерий и вирусов, потому что он был одним из первых, кто их использовал. Во время эпидемии оспы в Бреслау в 1870-71 годах ему удалось исследовать кожные высыпания на разных стадиях у 200 трупов. Эти методы окрашивания способствовали прогрессу в бактериологии. Весной 1876 года Роберт Кох (1843-1910) посетил Вейгерта, поскольку он был убежден, что только технические усовершенствования микроскопии, такие как окрашивание, могут улучшить бактериологию. Впоследствии он использовал метиловый фиолетовый Вейгерта для своих знаменитых исследований в области раневых инфекций. И какое-то время позднее, для обнаружения туберкулезной палочки, Кох использовал краситель, который именно Вейгерт ввел в гистологию. Красители, которые работают с бактериями, рассуждал Вейгерт, могут также работать с волокнами в коре головного мозга – хотя сначала он потерпел неудачу с новыми анилиновыми красителями (которые к тому времени широко использовались). Наконец он решил проверить кислый фуксин. Можно было заметить некоторый прогресс, но тончайшие волокна оставались невидимыми. Затем Вейгерт использовал фуксин снова, но с улучшениями - видны были только тонкие волокна в спинном мозге и в

продолговатом мозге – кортикальные волокна снова были не окрашены. Но Вейгерт был не из тех, кто сдаётся. Он размышлял о других растворах, пока не понял, что для окрашивания миелиновой оболочки требуется протрава (вещество, которое образует нерастворимое соединение с красителем). В конце концов он добился успеха, используя гематоксилин (продукт древесины Кампече, дерева из Центральной Америки) с бихроматом калия в качестве протравы. Теперь Вейгерт видел тончайшие волокна сложной «паутины» в мозге более ярко и детально, чем когда-либо прежде. Только теперь удалось разгадать тайны «проводов» мозга. Близкий писал друг Вейгерта - Людвиг Эдинггер (1855-1918) утверждал, что этот метод стал «отправной точкой нового периода в науке». Действительно, этот метод исследования стал основой для понимания сложной структуры мозга.

Людвиг Ашофф (1866-1942).

В выпуске журнала Nature 1942 года вышла короткая заметка (Rolleston, J. Prof. Ludwig Aschoff. Nature 150, 398 (1942).) следующего содержания.

«Профессор Людвиг Ашофф, выдающийся немецкий патолог и историк медицины, о смерти которого недавно было объявлено во Фрайбурге, родился в Берлине 10 января 1866 года. Он получил медицинское образование в Бонне, Страсбурге и Берлине и прошёл специализацию в Бонне в 1889 году. После службы ассистентом в институте патологии Реклингаузена (1891-1893) и в институте патологии в Геттингене (1893-1903), он был назначен профессором

патологической анатомии в Марбурге и три года спустя во Фрайбурге-им-Брайсгау.

Основные его работы касались патологической анатомии нарушений кровообращения, воспаления, сердца и перикарда, мочевыделительной системы, женской половой системы и пищеварительной системы. Другие его публикации включали работы по аппендициту, желчнокаменной болезни, тромбозу, цинге, а также историю медицины в табличной форме, третье издание которой было опубликовано в сотрудничестве с профессором Полом Дингеном в 1936 году. Он также был редактором «Beitrag zur pathologischen Anatomie und zur allgemeinen Pathologie» и сопедатором «Veroffentlichungen



aus der (Kriegs-) Gewerbe - und Konstitutionspathologie». Имя Ашоффа связано с описанием придатка яичка, ревматическими узлами в миокарде и легких (узелки Ашоффа), и с именем Тавары - с атриоventрикулярным узлом в сердце (узел Ашофаф-Тавары).»

На самом деле, Ашофф был выдающимся патологом, автором 2-х томного учебника по патологической анатомии, а также более чем 400 фундаментальных научных работ.

Патология сердца – это раздел в котором Ашофф и его ученики (в том числе Тавара и Фукуока) достигли впечатляющего прогресса. Патология миокарда была предметом пристального изучения в тот период. Людольф Крель и Эрнст Ромберг из Лейпцигского университета изучали гистологические изменения миокарда в результате остановки сердца при таких заболеваниях, как дифтерия, скарлатина и брюшной тиф. Они говорили о "интерстициальном воспалении" (миокардите), а не о каком-то расстройстве сердечной иннервации. Тавара и Ашофф можно сказать «попали в тему» и, несмотря на то, что не доказали теорию предыдущих авторов, доказали существование «тел Ашоффа», небольших узелков, присутствующих в миокарде больных ревматической лихорадкой.

"...Острый интерстициальный миокардит очень трудно распознать невооруженным глазом, потому что, как правило, это очень маленькие очаги. Они состоят из примитивной пролиферации клеток соединительной ткани и адвентициальной оболочки сосудов с накоплением больших и малых лимфоцитарных элементов, многочисленных плазматических или Цианофильных клеток Кахала, эозинофильных лейкоцитов. Также эти пролиферативные процессы приводят к образованию очень маленьких уплотнений (рубцов), которые позже обнаруживаются с трудом. Эти интерстициальные воспалительные очаги, распространяющиеся по миокарду и часто смешанные с паренхиматозными дегенерациями, встречаются в основном, хотя и с относительной редкостью, при брюшном тифе, оспе, менингококковых и стрептококковых инфекциях, болезни Вейля, в результате облучения лучами рентгена, при уремии, бластомикозе и отравлении фосфором.

Ашофф также внес свой вклад в изучение ретикулумно-эндотелиальной системы. В 1876 году К. В. фон Купфер (1829-1902) описал на стенках печеночных капилляров звездчатые клетки, которые позже стали называться фагоцитарными клетками. В 1899 году француз Луи Антуан Ранвье (1835-1922) изучил разветвленные клетки, обнаруженные в соединительной ткани. Феликс Маршар (1846-1928), в 1901 году, показал, что они происходят из тканей, а не из крови. Несмотря на свое морфологическое разнообразие, печень, пульпа и селезенка, лимфатические узлы, надпочечники и гипофиз, а также костный мозг характеризовались способностью очень активно ассимилировать определенные красители, контактирующие с ними в очень слабых концентрациях. С 1913 по 1923 год Ашофф занимался этой проблемой и, продемонстрировав, что эти рассеянные клетки образуют гомологичную систему, предложил в 1922 году назвать ее ретикуло-эндотелиальной системой. Было ясно, что эндотелиальный тип клеток этой

системы содержит очень тонкие внутриклеточные фибриллы, которые выходят из них и образуют межклеточную сеть. Ретикуло-эндотелиальная система связана с метаболизмом, а также с образованием и разрушением кровяных клеток. Эта работа была разработана Ашоффом в сотрудничестве с Кэндзи Кийоно.

Его трактат о патологической анатомии был впервые опубликован в 1909 году.

В 1924 году Ашофф путешествовал по Соединенным Штатам Америки. Он читал лекции в Нью-Йорке, Филадельфии, Питтсбурге, Чикаго, Лос-Анджелесе, Сан-Франциско и других городах. В Стэнфорде он говорил об атеросклерозе и, в частности, о его патофизиологии, его идеи не соответствовали взглядам того времени. В результате своих исследований он отметил, что проблема частично связана с нарушением липидного обмена. Он заявил, что диета должна играть выдающуюся роль, и что в интимном слое артерий возникает ряд механических изменений. Все это, по его мнению, влияло на локализацию травм и их прогрессирование.

Политические идеи Ашофа подверглись критике. Он восхищался политикой Кайзера. В 1930 году он отправился в Москву, чтобы посетить лабораторию расовой патологии. Когда возникло Национал-социалистическое движение, не принадлежащее к партии, которая поощряла эти идеи, оно приветствовало его.

Ашофф был одним из основателей немецкого общества патологии. Один из его американских учеников Ф. Трмейн Биллингс считал его "последним из великих немецких анатомов". Ашофф умер во Фрайбурге 24 июня 1942 года.

МОЛЕКУЛЯРНО-БИОЛОГИЧЕСКИЙ ЭТАП ПАТОЛОГИЧЕСКОЙ АНАТОМИИ

Современная патологическая анатомия немыслима без молекулярно-биологических методов, как не мыслима и медицина без патологической анатомии с ее современными субклеточными методами.


И на первое место в развитии молекулярных методов диагностики выходят великие патологи из США.

Фрэнк Мэллори (1862-1941)

Фрэнк Берр Мэллори родился 12 ноября 1862 года в Кливленде, штат Огайо, и умер 27 сентября 1941 года в Нью-Йорке.

Он получил степень бакалавра в Гарвардском колледже в Бостоне, штат Массачусетс в 1886 году и завершил свое медицинское образование в Гарвардской Медицинской школе в 1890 году. С 1891 по 1932 год он занимал различные должности в Бостонской городской больнице и Гарвардской Медицинской школе. Серия работ, посвященных усовершенствованию гистологических методов стала его основной зоной интереса, уделяя особое внимание коллагену, нейроглии, микроглии и

эластическим волокнам. Его исследования в области гистологических методов произвели революцию в методах того времени и дали новый импульс к точному изучению и классификации опухолей, включая специальные новые гистологические методы для изучения опухолей с особым обращением к эмбриологическому происхождению каждого типа клеток, вступающих в опухолевый рост. Его внимание все больше и больше сосредоточивалось на болезнях печени. Он был главным редактором журнала медицинских исследований (который стал AJR – ведущим журналом в клеточной и молекулярной патологии США). Его имя используется по крайней мере в 6 специальных окрасках и ряде тел в тканях, наиболее известным из которых является тельца Мэллори при алкогольном циррозе печени. Его именем назван Институт патологии Мэллори в Бостоне.



Уильям Джордж МакКаллюм (1874-1944)

Уильям Джордж МакКаллюм родился 18 апреля 1874 года в Данвилле, провинция Онтарио, Канада. Он был старшим из двух сыновей и вторым из четырех детей Джорджа Александра МакКаллюма и Флоренс Октавии (Икинс) МакКаллюм, оба из маленьких городков Онтарио.

Его отец (сын шотландского иммигранта) был врачом, который вел активную сельскую практику и некоторое время служил медицинским инспектором в двух больницах Онтарио для душевнобольных.

Получив начальное домашнее образование, МакКаллюм поступил в государственную школу в возрасте девяти лет. Однако он оставался под опекой своего отца, с которым всегда был близок, сопровождая его по вызовам на дом и занимаясь с ним в самодельной домашней лаборатории. После окончания средней школы в 1889 году он поступил в Университет Торонто. Там он изучал классику, хотя также читал курсы естественных наук и через профессора биологии заинтересовался паразитами трематод. Он получил степень бакалавра в 1894 году и надеялся продолжить изучение греческого языка, но по настоянию отца согласился перейти на медицину и поступил в новую медицинскую школу Джона Хопкинса. Уже пройдя курсы, эквивалентные первому курсу, МакКаллюму было разрешено начать обучение на втором курсе. Он окончил школу в 1897 году, возглавив первый выпускной класс, и вернулся домой, чтобы провести лето, работая в лаборатории своего отца в дровяном сарае.

Там, изучая малярийных паразитов в крови вороны, он сделал свое первое заметное научное открытие, идентифицировав жгутиковидную форму птичьего паразита как агента полового спаривания. В более поздних работах он продемонстрировал, что тот же механизм действует и в репродуктивном цикле малярийного паразита человека. В 1900 году он отправился в Лейпциг, Германия, где учился в лаборатории Феликса Маршана. Он вернулся в Балтимор в 1901 году, закончил обучение и в 1902 году был назначен адъюнкт-профессором патологии.

После окончания университета МакКаллюм провел один год в качестве стажера в больнице Джона Хопкинса, а затем стал ассистентом ординатора по патологии под руководством Уильяма Генри Уэлча (1850-1934). Окончив в 1898 году интернатуру в больнице Джона Хопкинса, МакКаллюм остался ассистентом-резидентом по патологии под руководством Уильяма Х. Уэлча. В



1900 году МакКалюм отправился в Германию и работал в лаборатории профессора Феликса Якоба Маршана (1846-1928) в Лейпциге.

Вскоре после возвращения в Балтимор в 1901 году он был назначен ординатором-патологоанатомом, затем адъюнкт-профессором патологии и, наконец, в 1908 году был повышен до должности патологоанатома-кафедры, созданной специально для него. В 1909 году он принял вызов в Колумбийский университет и с 1909 по 1917 год был профессором патологии в Колумбийском университете и патологоанатомом в Пресвитерианской больнице в Нью-Йорке.

Первые пятнадцать лет, которые МакКалюм провел в Балтиморе, дали ему возможность продолжать свою работу при самых благоприятных обстоятельствах, работая с несколькими великими именами своего времени. Однако переезд в Нью-Йорк в 1909 году принес с собой много новых обязанностей. На его работу там повлияли усилия по развитию медицинского образования, а также планы более тесного объединения колледжа врачей и Пресвитерианской больницы.

В Колумбийском университете он исследовал патологическую физиологию клапанных пороков сердца и продемонстрировал связь между сахарным диабетом и островками Лангерганса, используя оперативную технику перевязки протоков, которая позже была использована сэром Фредериком Грантом Бантингом и Чарльзом Гербертом Бестом для выделения инсулина. В 1916 году МакКалюм опубликовал свой учебник патологии, работу, которая впервые классифицировала болезнь на основе этиологии.

Вместо того чтобы давать монотонный список всех состояний, которые могут повлиять на каждый орган тела, он обсуждал общие принципы, лежащие в основе патологических изменений в организме, и использовал все общие и важные болезни, чтобы проиллюстрировать эти принципы; работа прошла через семь изданий в течение его жизни, и его система представления до сих пор используется в современных учебниках. Находясь в Нью-Йорке, МакКалюм также оказал влияние на то, чтобы старомодный, политически назначенный городской коронер был заменен судебным-медицинским экспертом, возглавляемым квалифицированным патологоанатомом.

МакКалюм вернулся в 1917 году в Университет Джона Хопкинса, чтобы стать профессором патологии и бактериологии, сменив Уэлча, который ушел в отставку, чтобы стать директором недавно созданной школы гигиены и общественного здравоохранения в Университете Джона Хопкинса. Наиболее важным исследованием его последних лет было классическое исследование эпидемической пневмонии среди военнослужащих во время Первой мировой войны.

В 1901 году МакКалюм опубликовал две важные работы, раскрывающие микроскопическую анатомию лимфатической системы. В первом он продемонстрировал, что лимфатические сосуды имеют полную эндотелиальную оболочку и образуют замкнутую непрерывную сосудистую систему, аналогичную системе артерий и вен; во втором объяснил механизм, посредством которого эритроциты и другие твердые частицы поглощаются в эту замкнутую систему.

Хотя он начал изучать лимфатическую систему в Лейпциге, большая часть его работы проводилась под руководством Уэлча, с которым он установил теплые рабочие отношения. МакКаллум также стал преданным коллегой Уильяма С. Холстеда, чью биографию он позднее написал.

Через Холстеда МакКаллум заинтересовался поиском причин осложнений, которые иногда развиваются у пациентов, перенесших тиреоидэктомию, и в 1905 году он предпринял серию классических экспериментов с фармакологом Карлом Фогтлином.

Вместе с Карлом Фогтлином выделил независимые функции щитовидной и паращитовидной желез и определил роль паращитовидного гормона в регулировании кальциевого обмена в организме. Они также показали, что после удаления паращитовидных желез тетанию можно предотвратить путем введения раствора солей кальция. Этот вклад, помимо того, что делает операцию на щитовидной железе безопасной процедурой, объясняет основные физиологические механизмы, связанные со многими другими патологическими состояниями.

Артур Парди Стаут (1885-1967)

Доктор А.П. Стаут был пионером в развитии науки о связи тканей, удаленных при операции, с ожидаемым течением болезни, особенно при опухолевой патологии. Его первая книга «злокачественные опухоли человека», опубликованная в 1932 году, утвердила его как авторитетного специалиста в этой области. В последние годы своей жизни доктор Стаут стал членом многих важных национальных комитетов, в том числе подкомитета по онкологии Национального исследовательского совета. Он был председателем комитета в 1954 году, и ему он посвятил невероятную энергию,



направленную на создание и публикацию атласа опухолевой патологии. Высокий стандарт и большой успех этих атласов был в значительной степени обусловлен преданностью и энтузиазмом, которые он передал другим членам комитета и авторам. Эта работа оказала огромное влияние на развитие патологической анатомии не только в США, но и в странах Европы.

Другие достижения доктора Стаута были в области опухолей мягких тканей, опухолей детского возраста, изучении морфологических изменений дыхательных путей у курильщиков. Когда он стал президентом Нью-Йоркского онкологического общества в 1959 году, он выразил свое мнение что курение сигарет было причиной большого количества рака легких. Доктор Стаут опубликовал более 300 статей в медицинских и других научных журналах. Он был награжден пятью медалями и тремя другими наградами за выдающийся вклад в изучение и борьбу с раком. Он был членом или почетным членом более чем 20 медицинских или научных обществ.

ПАТОЛОГИЧЕСКАЯ АНАТОМИЯ В РОССИИ

В России первые вскрытия начали проводиться с 1706г. по указу Петра I. Но они, несмотря на усилия первых организаторов здравоохранения – Н. Бидлоо, И. Фишера и П. Кондоиди, имели нерегулярный характер. После открытия в 1755г медицинского факультета в Московском университете их количество значительно возросло. Первыми патологоанатомами были Е. О. Мухин, Ф. Ф. Керестури и др.

Первая школа патологоанатомов в России возникла в 1849г. после открытия в Московском университете кафедры патологической анатомии.

Профессором кафедры был избран А. И. Полунин. В последующем все заведующие кафедрой: И. Ф. Клейн, М. Н. Никифоров, В. И. Кедровский, А. И. Абрикосов, А. И. Струков, В. В. Серов, М. А. Пальцев внесли существенный вклад в развитие Московской школы патологоанатомов и отечественной патологоанатомической службы. Яркий след в истории патологической анатомии советского периода оставили такие выдающиеся ученые как И. В. Давыдовский, который внедрил в преподавание частной патологической анатомии вместо органопатического нозологический принцип, М. А. Скворцов – основоположник патологической анатомии болезней детского возраста, В. Т. Талалаев, Н. А. Краевский, С. С. Вайль, Г. В. Шор, Н. Н. Аничков, В. Д. Цинзерлинг и другие.

В настоящее время в России действует **патологоанатомическая служба**. Она включает патологоанатомические отделения, входящие в состав больниц, и самостоятельные учреждения здравоохранения – патологоанатомические бюро (краевые, городские, республиканские). Главную роль в организации работы патологоанатомической службы играет Российское общество патологоанатомов, созывающее и проводящее конференции, пленумы, съезды с участием отечественных и зарубежных патологоанатомов. С 1935г. Выпускается журнал «Архив патологии». Издано национальное руководство по патологической анатомии.