

Федеральное государственное бюджетное образовательное учреждение высшего образования «Красноярский государственный медицинский университет имени профессора В.Ф.Войно-Ясенецкого»

Министерства здравоохранения Российской Федерации

Кафедра травматологии, ортопедии и нейрохирургии с курсом ПО

Рецензия д.м.н., зав. кафедрой травматологии, ортопедии и нейрохирургии с курсом ПО, доцента Шнякина Павла Геннадьевича на реферат-презентацию ординатора 2 года обучения по специальности «Травматология и ортопедия»

Головина Виталия Ивановича по теме:

Перелом ладьевидной кости запястья

В своем реферате-презентации Головин В.И. раскрывает важные аспекты, касающиеся перелома ладьевидной кости. Рассмотрены основные вопросы: причины, основная симптоматики, диагностика и лечение. В докладе в достаточном объеме представлена необходимая информация лечения перелома ладьевидной кости, с писанием методик оперативных вмешательств, а так же основные осложнения перелома.

Структурированность работы не нарушена, и содержит основные необходимые данные.

Выводы, сформулированные на основе анализа материала, обоснованы. Список литературы представлен 6 источниками, выпущенных не позднее 5 лет.

Работа выполнена по типу реферата-презентации, оформлена в соответствии с требованиями.

Основные оценочные критерии:

Оценочный критерий	Положительный/отрицательный
1. Структурированность	+
2. Наличие орфографических ошибок	-
3. Соответствие текста реферата его теме	+
4. Владение терминологией	+
5. Полнота и глубина раскрытия основных понятий темы	+
6. Логичность доказательной базы	+
7. Умение аргументировать основные положения и выводы	+
8. Круг использования известных научных источников	+
9. Умение сделать общий вывод	+

Итоговая оценка: Положительная / Отрицательная

Комментарии рецензента:

Подпись рецензента:

Подпись ординатора:

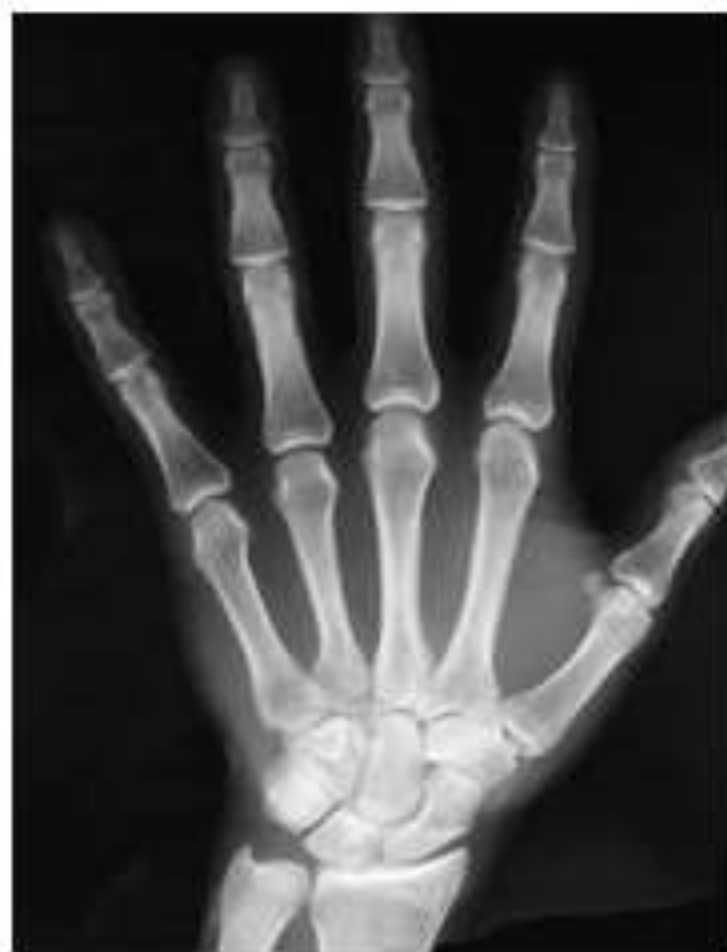Ш

В.И. Головин (Виталия Иванович)

Перелом ладьевидной кости

Анатомия

Ладьевидная кость располагается в проксимальном ряду запястья с лучевой стороны. Ось ладьевидной кости направлена дистально. При этом она отклоняется в латеральном направлении во фронтальной плоскости и кпереди в сагиттальной плоскости, располагаясь приблизительно под углами в 45 градусов к осям этих плоскостей.



Причины

Перелом ладьевидной кости обычно происходит при падении на выпрямленную руку с разогнутой кистью.

Анатомические области переломов

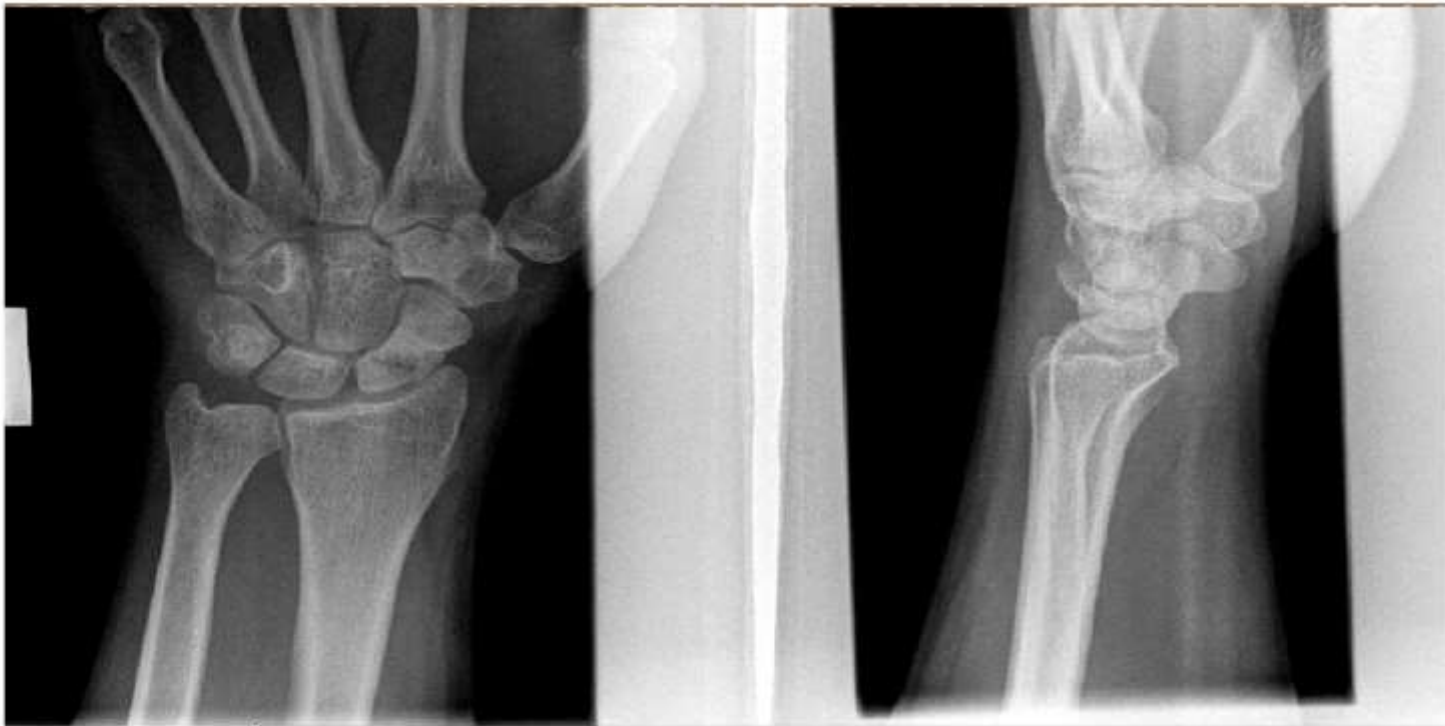- Область талии – 65%
- Проксимальный полюс-15%
- Дистальная часть-10%
- Бугристость – 8%

Симптомы

- отек в области «анатомической табакерки» у основания большого пальца или другой части костей запястья кисти;
- положительный симптом осевой нагрузки на 1 палец;
- пальпация сломанной кости болезненна с лучевой стороны сустава в зоне «анатомической табакерки»;
- движения в лучезапястном суставе ограничены;

Диагностика

- рентгенограммы костей запястья в трех проекциях (переднезадней, боковой и полупрофильной)



Лечение

- Лечение переломов ладьевидной кости, костей запястья требует полной и непрерывной иммобилизации до полной консолидации перелома.
- При переломе без смещения проводится иммобилизация лучезапястного сустава и первого пальца с небольшим отведением в течение 2 месяцев, пока перелом срастается.
- Если перелом ладьевидной кости происходит без смещения отломков, то линию перелома на рентгенограмме можно и не увидеть. При любой травме кисти выполняется шинирование на 10 дней, на 10-й день повторить.

- Если имеется смещение отломков, присутствует риск асептического некроза, то рекомендуется хирургическое лечение перелома.

Особенности перелома

- Недостаточное кровоснабжение отломков при переломе.
- Развитие ложного сустава и аваскулярного некроза.
- Деформация по типу humpback deformation

Особенности кровоснабжения

- Ладьевидная кость кровоснабжается в основном от лучевой артерии. Сосуды входят в кость в областях внесуставных ограниченных прикреплений связок с дорсальной и ладонной поверхностей кости.
- Доля дорсального кровоснабжения составляет 70% - 80% всего кровоснабжения ладьевидной кости. Дорсальные сосуды кровоснабжают всю ее проксимальную часть. На тыльной поверхности ладьевидной кости есть косой гребень, который находится в области талии ладьевидной кости между суставными поверхностями. Эти дорсальные сосуды поступают через маленькие отверстия, расположенные на этом гребне.



Особенности кровоснабжения

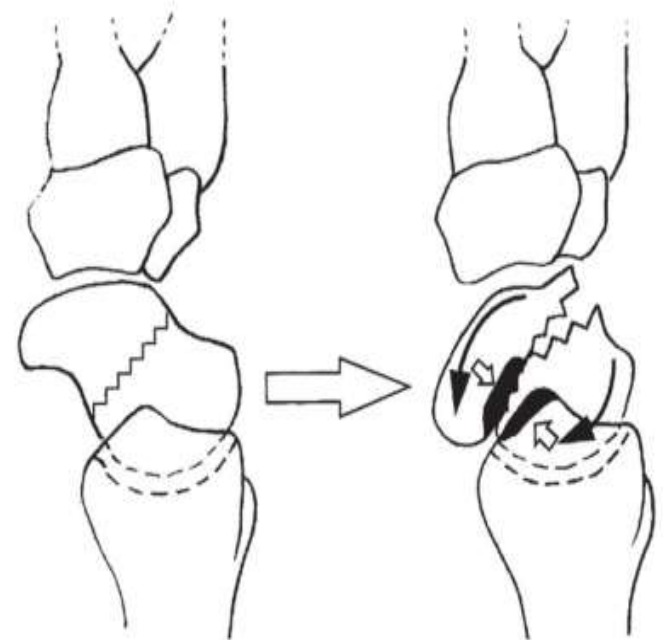
Кровоснабжение ладьевидной кости с ладонной стороны составляет от 20 до 30 % всех внутренних кровеносных сосудов, которые кровоснабжают все области дистального полюса.

Ладонные сосуды, проникают в ладьевидную кость через ее бугорок и делящиеся на несколько меньших ветвей, кровоснабжают дистальные 20- 30% ладьевидной кости.

Анастомозы между ладонными и дорсальными сосудами отсутствуют.

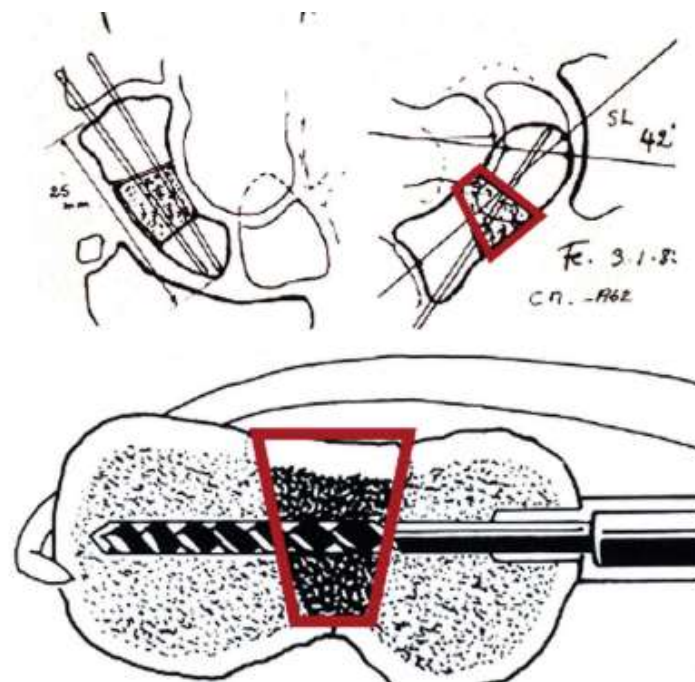
Humpback deformation

- деформации ладьевидной кости по типу «верблюжьего горба» (humpback deformity), заключающиеся в ладонном смещении ее дистального фрагмента, а также коллапса запястья в варианте тыльной запястной нестабильности (dorsal intercalated segment instability – DISI)/



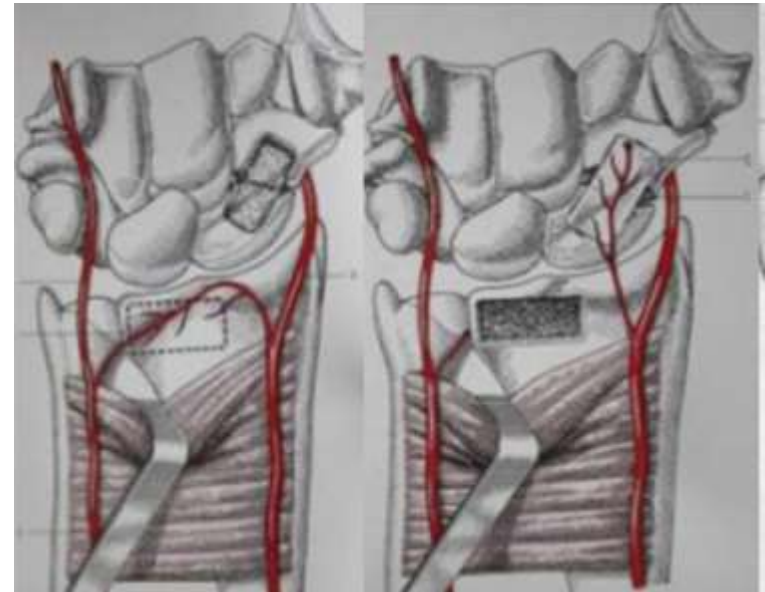
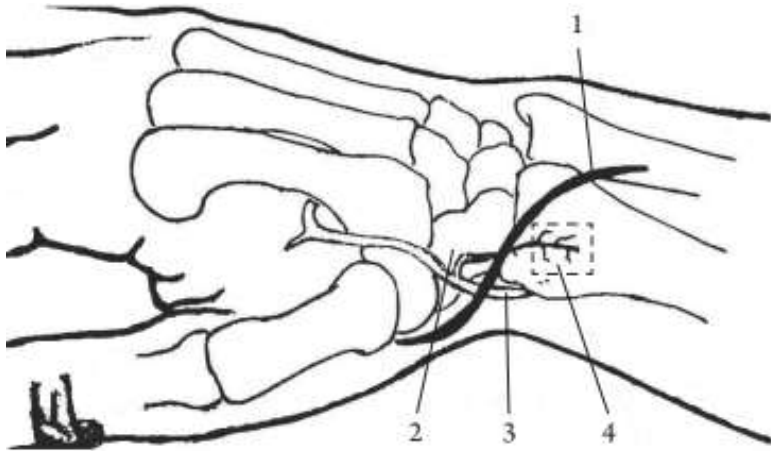
Хирургическое лечение

- Некровоснабжаемая костная аутопластика
- Трансплантаты берутся из подвздошной кости. Фиксация спицами рекомендована только при отсутствии стабильности фрагментов ладьевидной кости после укладки трансплантата



Костная пластика на питающей ножке.

- Трансплантат на основе тыльной запястной ветви лучевой артерии
- Трансплантат на ладонной запястной артерии



- Кровоснабжаемый трансплантат из медиальной надмышцелка бедра

