

ФЕДЕРАЛЬНОЕ ГОСУДАРСТВЕННОЕ БЮДЖЕТНОЕ ОБРАЗОВАТЕЛЬНОЕ  
УЧРЕЖДЕНИЕ ВЫСШЕГО ОБРАЗОВАНИЯ «КРАСНОЯРСКИЙ  
ГОСУДАРСТВЕННЫЙ МЕДИЦИНСКИЙ УНИВЕРСИТЕТ ИМЕНИ ПРОФЕССОРА В.Ф.  
ВОЙНО-ЯСЕНЕЦКОГО» МИНИСТЕРСТВА ЗДРАВООХРАНЕНИЯ РОССИЙСКОЙ  
ФЕДЕРАЦИИ

Кафедра Анестезиологии и реаниматологии ИПО

Реферат на тему: «Коникотомия: показания, техника.»

Выполнил: ординатор 1 года Зотин Евгений Александрович  
кафедры анестезиологии и реаниматологии ИПО

Красноярск 2021

План реферата:

Определение

Показания

Противопоказания

Техника выполнения

Осложнения

Список литературы

## Коникотомия- рассечение конической связки.

Коникотомия – это манипуляция, которая проводится в экстренных случаях и по жизненным показаниям.

Основная ее цель – обеспечить доступ воздуха в дыхательные пути.

Случаи, когда внезапно наступает асфиксия, не так уж редки. Причиной тому может стать не только патологический процесс в гортани, но и случайность в виде застрявшего в горле кусочка пищи или инородного тела. Такие ситуации могут произойти далеко от лечебного учреждения, дома, на улице, в кафе. Нередко окружающие, видя, что человек в буквальном смысле задыхается, теряются, даже будучи медработниками. Между тем, считается, что коникотомию обязан уметь выполнять любой медработник, так как ее относят к элементам экстренной реанимационной помощи.

По сравнению с трахеостомией, когда в трахею вводится специальная трубка, коникотомия более проста и безопасна, хотя такой уж простой эту процедуру назвать нельзя. Для операции могут быть использованы любые подручные средства – кухонный нож, трубочка от шариковой ручки или носик от чайника. Пострадавшему не важно, чем именно восстановят проходимость дыхательных путей, так как на кону – жизнь человека.

Коникотомия показана взрослым и детям, достигшим 8-летнего возраста. Малышам ее проводить опасно из-за близости расположения крупных сосудов и нервов, поэтому в экстренных случаях маленьким пациентам показана пункция трахеи. Важно, чтобы в случае внезапного перекрытия дыхательных путей, окружающие не растерялись и быстро сориентировались. Если медработников рядом не оказалось, то нужно срочно вызвать «скорую», а если врач не поможет в такой ситуации больному, и его бездействие повлечет гибель человека, то последствия не ограничатся лишь моральным аспектом произошедшего.

В то же время, если пострадавший – маленький ребенок, а врач не имеет соответствующей квалификации и опыта, то даже теоретически знающий технику коникотомии или пункции специалист может не справиться с задачей, а манипуляция закончится трагически, поэтому при отсутствии уверенности в своих умениях и успехе процедуры лучше не рисковать.

### Показания и противопоказания

Показаниями к коникотомии считаются остро возникшая асфиксия, когда полностью прекращается движение воздуха через гортань в трахею, а также дыхательные нарушения у новорожденных детей. Предвестниками близящейся остановки дыхания может служить тяжелое, затрудненное, свистящее дыхание, при котором промедление очень опасно.

Причинами асфиксии могут стать:

Отек гортани на фоне инфекции;

Острая аллергическая реакция;

Спазм гортани при действии химических, физических раздражителей;

Инородное тело верхних дыхательных путей;

Невозможность или безуспешность при интубации трахеи;

Травма лицевого черепа и челюстей с массивным повреждением ткани, при которой ларингоскопия невозможна;

Опухоли верхних дыхательных путей, особенно – связочного аппарата гортани.

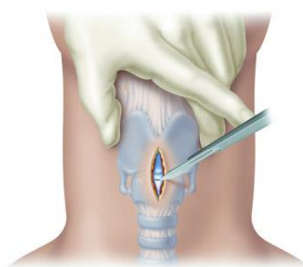
Противопоказаний к экстренной коникотомии, по сути, нет, ведь речь идет о спасении жизни. Ограничения имеются лишь по возрасту, но и в этом случае манипуляция проводится обязательно, хотя и с некоторыми техническими особенностями. При коникотомии у детей используют толстую иглу, производя прокол вместо разреза, чтобы снизить вероятность тяжелых осложнений. Игла вводится по ходу трахеи, чтобы не повредить щитовидную железу и крупные шейные артерии и вены. Отсутствие технических возможностей к вскрытию трахеи, соответствующего опыта и квалификации, детский возраст менее 8 лет могут стать противопоказанием к манипуляции, даже если помогающий – врач. Не стоит пытаться делать также это и родителям, которые в панике пытаются хоть как-то помочь ребенку. Неумелые действия и незнание анатомии скорее всего приведут к гибели больного.

#### Особенности проведения манипуляции

Проведение коникотомии не всегда сопровождается обезболиванием. Если спазм или отек гортани произошли вне лечебного учреждения, то возможности в анестезии и вовсе не будет, а спасение жизни станет первостепенной задачей, нежели безболезненность манипуляции. В условиях стационара, больным с нарушением дыхания может быть осуществлена плановая коникотомия, тогда в мягкие ткани шеи будет введен местный анестетик.

Коникотомия имеет преимущества по сравнению с трахеостомией:

1. Более безопасна – в месте рассекаемой связки трахея наиболее близко находится к коже, разрез поперечный и не затрагивает хрящи;
2. Проще в воспроизведении;
3. Меньше риск травмирования крупных сосудов и нервов



продольный разрез при трахеостомии

Трахеостомия технически более сложна, риск осложнений при ней довольно высок, поэтому в экстренных случаях асфиксии предпочтение отдается коникотомии, как более безопасной процедуре.

При трахеостомии в трахею помещается канюля (тонкая трубочка), которая фиксируется подшиванием стенки трахеи к коже. Разрез продольный, с рассечением одного-двух хрящей гортани. Для проведения операции требуется больше инструментов, нежели при коникотомии. Для обезболивания используют местные анестетики или эндотрахеальный наркоз (обычно – детям). Без обезболивания трахеостомия может быть проведена только в экстремальных условиях.

Минитрахеостомия также состоит в рассечении трахеи, но отличие ее от обычной трахеостомии состоит в том, что это временная мера на небольшой промежуток времени, по прошествии которого нужна будет другая операция.

Перед и после коникотомии специалист должен вымыть руки, проводить вмешательство нужно в перчатках, хотя понятно, что вне лечебного учреждения эти условия далеко не всегда выполнимы.

Гортань – очень сложно устроенный орган, имеющий множество связок, ограничивающих относительно узкий просвет органа. При любом повреждении, отеке, спазме это отверстие быстро перекрывается, а воздух прекращает поступать в трахею.

Для обеспечения дыхания важно создать дополнительное отверстие. Поскольку связки гортани «раздвинуть» не представляется возможным, то наиболее целесообразным и безопасным способом борьбы с асфиксией считается рассечение трахеи ниже гортани – на уровне крикощитовидной связки. Сквозь полученное отверстие воздух будет поступать напрямую в трахею.

Ориентирами при коникотомии служат щитовидный хрящ – крупный, расположенный на передней поверхности шеи, иногда его называют «кадык», и перстневидный, лежащий ниже щитовидного. Между этими хрящами есть связка, рассечение которой дает наиболее короткий путь к просвету трахеи. При правильной укладке пациента расстояние от поверхности кожи до трахеи становится минимальным, сосуды расположены правее и левее места рассечения мягких тканей.

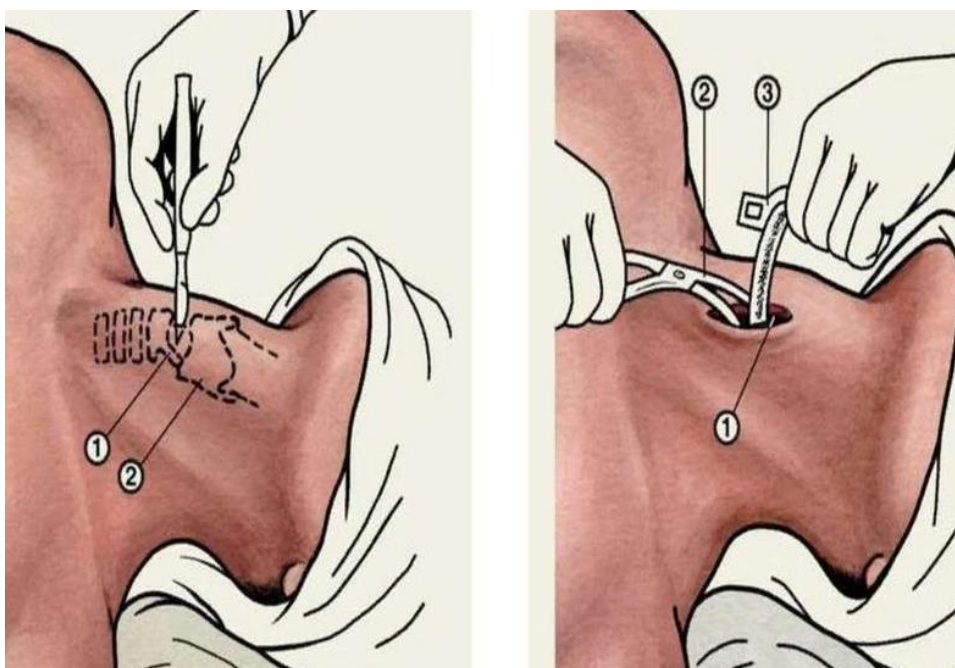
Набор для коникотомии, который имеется в лечебных учреждениях и в укладках реанимационных бригад скорой помощи, включает различные приспособления для самой манипуляции, а также лекарственные препараты, которые могут быть введены больному. В перечень необходимых инструментов и приспособлений входят скальпель, перчатки, пинцет, ножницы, специальная широкая игла для прокола связки, перевязочный материал (вата, бинты, пластырь), шприцы, коникотомические трубки разной величины.

Лекарственные препараты, необходимые для коникотомии, — это раствор новокаина для обезболивания, дезинфицирующие растворы, антисептики (хлоргексидин, иодонат), спирт 70% этиловый, обезболивающие, а также другие препараты для поддержания функции сердца (кардиотонические, сосудосуживающие, антигистаминные и т. д.).

Алгоритм коникотомии включает подготовку пациента к операции и само рассечение связки. Перед манипуляцией больного укладывают на спину, под лопатками помещают валик, голову запрокидывают для того, чтобы трахея максимально приблизилась к коже. После укладывания врач моет руки, надевает перчатки, обрабатывает кожные покровы шеи раствором антисептика двукратно, место предстоящего разреза обкладывает чистыми пеленками или салфетками, а затем вводит раствор новокаина для обезболивания.

Техника выполнения коникотомии включает:

- 1 Поиск промежутка между перстневидным и щитовидным хрящом при помощи указательного пальца;
- 2 Щитовидный хрящ прижимается пальцами для предупреждения его движений;
- 3 В другую руку берется скальпель, отступя 2 см от режущего края, и делается поперечный разрез длиной до 2 см, посредством которого рассекается кожа и связка между хрящами;
- 4 В полученное отверстие вводится расширитель трахеи или ранорасширитель Труссо, а затем – трахеостомическая трубка;
- 5 Трубка фиксируется, расширитель удаляется, начинается нагнетание кислородной смеси



Если проводится пункция связки, то вместо разреза на шее в связку вводится игла под углом 45 градусов. Для обеспечения лучшего доступа воздуха может быть использовано несколько игл. Если под рукой не оказалось специальной иглы, а имеется сосудистый катетер, то после его помещения в трахею важно не забыть извлечь иглу, иначе воздух поступать не будет.

Пункционная коникотомия

Взрослым пункция тоже может быть проведена, но она имеет лишь временный эффект – не более 40-45 минут. После успешной коникотомии состояние больного начинает быстро улучшаться, он приходит в сознание, розовеет, налаживается стабильный пульс и частота дыхательных движений. После помещения его в стационар в случае экстренной операции накладывается трахеостома, предназначенная для более длительного использования.

Коникотомия часто дает различные осложнения. По разным данным, частота из составляет около 40%. Возможны:

1. Повреждения крупных сосудов шеи и кровотечение;
2. Травма хрящей трахеи, щитовидного хряща;
3. Повреждение стенки пищевода, щитовидной железы;
4. Установка трубки в подслизистый слой трахеи или вне ее просвета;
5. Хондроперихондрит (воспаление хрящей гортани) с исходом с склероз и сужение трахеи;
6. Изменение голоса при повреждении голосовых связок.

Кажущаяся простота коникотомии – скорее, преувеличение. Для правильного проведения этой операции нужна хорошая сноровка и опыт, особенно, в педиатрической практике. Вместе с тем, в критической ситуации, коникотомия может стать одним из самых доступных и безопасных для пациента способов восстановить проходимость дыхательных путей и спасти человеку жизнь.

#### Используемая литература:

1. Лихванцев В.В. Опасности и осложнения общей анестезии. М.: ООО «Медицинское информационное агентство», 2014.
2. Клиническая анестезиология: книга 1-я/Дж. Эдвард Морган-мл. Мэгид С. Михаил, 2005.
3. Миллер Р. Анестезия Рональда Миллера, 2015