



Условие ситуационной задачи №51

Ситуация

Женщина 64 лет обратилась на прием к нейроонкологу в поликлинику онкологического центра

Жалобы

на умеренные головные боли, купирующиеся анальгетиками, слабость в левых конечностях, на общую слабость.

Анамнез заболевания

С середины мая 2018 года появились жалобы на повышенную утомляемость, слабость в левых конечностях. В поликлинике по месту жительства после консультации невролога проведено КТ исследование головного мозга при котором выявлена опухоль правой теменной доли головного мозга размерами 3.5x4.0 см в диаметре, перифокальным отеком мозгового вещества и смещением срединных структур влево на 0.7 см. Пациентка направлена на консультацию в онкологический центр.

Анамнез жизни

- хронические заболевания: ИБС. Атеросклеротический кардиосклероз. Атеросклероз аорты. Гипертоническая болезнь 1 ст. 2ст. риск 3.
- операции: экстирпация матки с придатками 7 лет назад (по поводу миомы матки).
- не курит, алкоголем не злоупотребляет
- профессиональных вредностей нет
- аллергические реакции на медикаменты отрицает
- опухолевые заболевания в семье: онкоанамнез не отягощен.

Объективный статус

Общее состояние удовлетворительное. Индекс Карновского - 80 %. ECOG - 2. Вес 75 кг, рост 170 см. Температура тела 36,4°C. Кожные покровы чистые, ровные,



KIA PICANTO в
Кредит от 3,7%



Объективный статус

Общее состояние удовлетворительное. Индекс Карновского - 80 %. ECOG - 2. Вес 75 кг, рост 170 см. Температура тела 36,4°C. Кожные покровы чистые, ровные, отеков нет, тургор в норме. Мышечная система: боли, атрофии нет. Кости и суставы: боли при пальпации нет, деформации нет. Периферические лимфатические узлы не увеличены. Данные осмотра молочных желез: без патологических особенностей. Органы дыхания: жалоб нет. Аускультативно: дыхание везикулярное, хрипов нет. ЧДД 16/минуту. Тоны сердца ясные, ритмичные, ЧСС 75/мин, АД 135/80 мм рт.ст. Живот при пальпации мягкий, безболезненный, патологические образования не пальпируются. Мочеиспускание самостоятельное, безболезненное. Симптом Пастернацкого отрицательный с двух сторон. Стул регулярный, оформленный.

Неврологический статус: Сознание ясное. Умеренно выраженные головные боли, чаще в утреннее и вечернее время суток (общемозговая симптоматика). Движение глаз: нарушений нет. Гипотрофии жевательных мышц нет. Боли в лице нет. Нарушения мимики нет. Симптомов орального автоматизма нет. Функция глотания сохранена. Голос звучный. Гипотрофии мышц шеи и плечевого пояса нет. Девиации языка нет. Поверхностная и глубокая чувствительность не нарушены. Двигательные функции: левосторонний гемипарез силой 3,5-4 баллов. Мышечный тонус не изменен. Менингеальный синдром отрицательный. Высшие корковые функции не нарушены.

Вопросы

1. Выберите необходимые для постановки диагноза инструментальные методы обследования

- МРТ головного мозга без и с контрастным усилением [Обоснование](#)
- КТ головного мозга с контрастным усилением
- позитронно-эмиссионная томография (ПЭТ/КТ) головного мозга с метионином
- ЭЭГ (электроэнцефалограмма)

Результаты инструментальных методов обследования:

МРТ

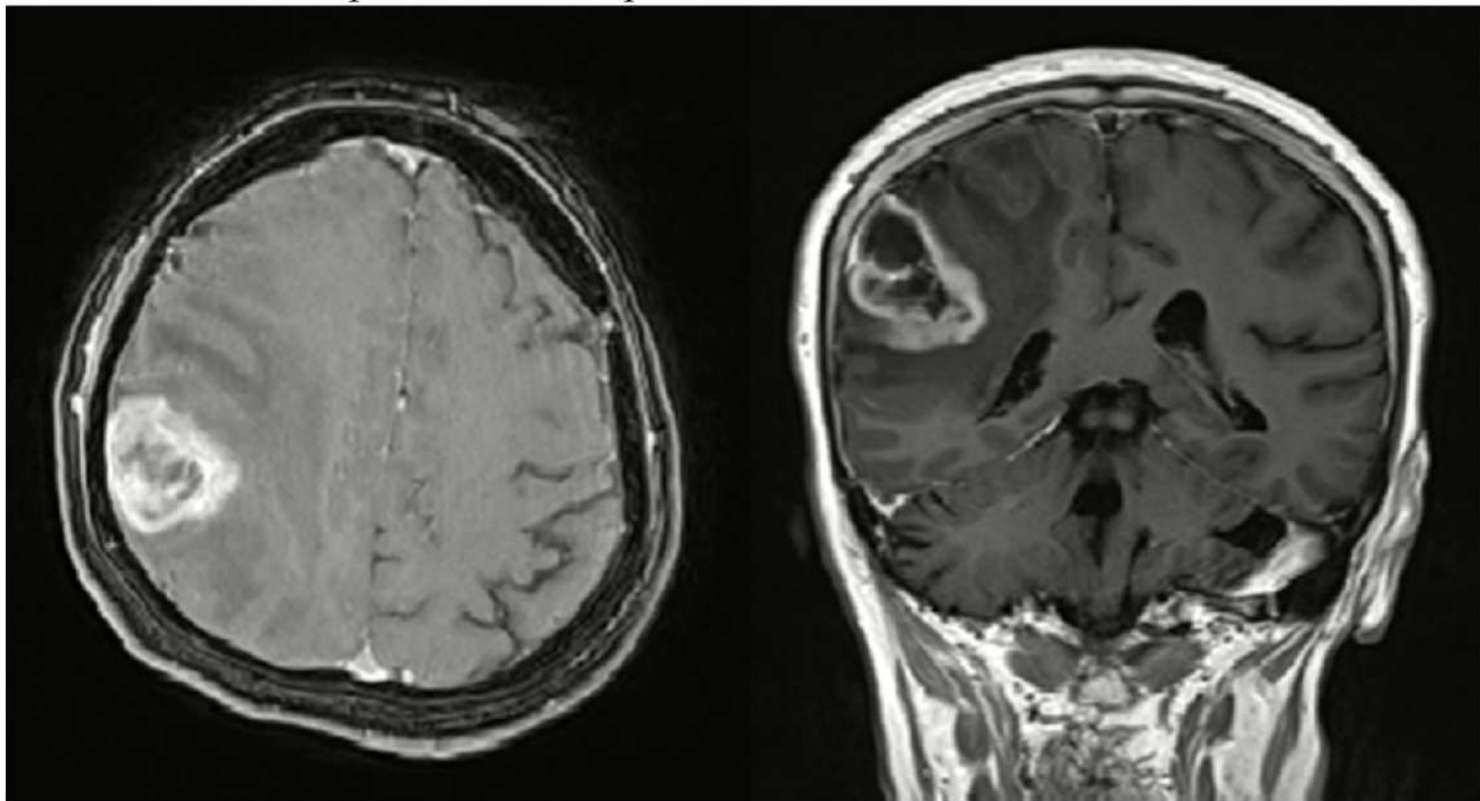
 KIA PICANTO в
Кредит от 3,7%  

Результаты инструментальных методов обследования:

МРТ головного мозга без и с контрастным усилением:

МРТ головного мозга без и с контрастным усилением: в правой теменной доле определяется объемное образование размерами 3.7x4.0 см в диаметре, интенсивно накапливающее контрастное вещество с зоной некроза в центре, перифокальным отеком мозгового вещества и смещением срединных структур влево на 0.7 см.

Заключение: МР-картина глиомы правой теменной доли.

**2. Какой диагноз можно поставить данной больной на основании анамнеза заболевания и проведенного обследования?**

- Глиобластома grade IV [Обоснование](#)
- Менингиома правой теменной области
- Анапластическая астроцитома правой теменной доли
- Метастаз в правой теменной доле головного мозга без выявленного первичного очага



KIA PICANTO в
Кредит от 3,7%



Диагноз:

Глиобластома grade IV

**3. Для верификации диагноза необходимо провести**

- морфологическое исследование [Обоснование](#)
- цитологическое исследование опухоли
- МР-трактография
- ПЭТ/КТ головного мозга с ФДГ

**4. Выбором тактики лечения пациентки будет**

- хирургическое лечение [Обоснование](#)
- стереотаксическая радиохирургия
- лучевая терапия на весь объем головного мозга
- химиотерапия

**5. На втором этапе лечения пациентке будет проведена**

- лучевая терапия на ложе удаленной опухоли [Обоснование](#)
- лучевая терапия на весь объем головного мозга (СОД 37,5 Гр.)
- таргетная терапия (Авастин (Бевацизумаб)-5 мг/кг внутривенно 1 раз в 2 недели, в течение 6 месяцев)
- химиотерапия Капецитабином-2000 мг/м² внутрь в 1-14 дни, до 6 курсов



в Красноярске. Скидка 92 000 р.
КАСКО в подарок! Первый взнос
от 0 руб. Выгода по Trade IN





6. На 3-м этапе пациентке следует рекомендовать

- химиотерапию по схеме: Темозоломид (Темодал) – 150-200 мг/м²/сутки внутрь 1-5 дни, каждые 28 дней (первый курс – 150 мг/м²/сутки (300 мг/сутки) внутрь 1-5 дни, интервал – 23 дня [Обоснование](#)
- химиотерапию по схеме: Паклитаксел-175 мг/м² (300 мг)+Карбоплатин AUC=5 (450 мг) внутривенно в 1-й день, курсы химиотерапии 1 раз в 3 недели
- химиотерапию по схеме: Топотекан 4 мг/м² в/в в 1-й, 8-й и 15-й дни, каждые 4 недели, до 6 курсов
- иринотекан 65 мг/м² в/в в 1-й и 8-й дни+ Цисплатин 80 мг/м² в/в 1-й день, каждые 3 недели, до 6 курсов



7. Оценка эффекта проведенного лечения проводится

- каждые 2-3 месяца в течение 2-3 лет [Обоснование](#)
- один раз в 6 месяцев в течение 5 лет
- один раз в 9 месяцев в течение 3 лет
- один раз в 12 месяцев в течение 6 лет



8. Методом лечения при прогрессировании заболевания является

- 2-я линия химиотерапии [Обоснование](#)
- гормональная терапия
- противосудорожная терапия
- иммунотерапия



в Красноярске. Скидка 92 000 р.
КАСКО в подарок! Первый взнос
от 0 руб. Выгода по Trade IN



9. Методом диагностики при прогрессировании процесса в головном мозге (продолженный рост опухоли) является

- ПЭТ/КТ с метионином [Обоснование](#)
- КТ головного мозга без и с контрастным усилением
- МР-диффузия всего тела
- МРТ головного и спинного мозга с контрастным усилением



10. Стереотаксическая биопсия опухоли проводится

- в случае мультифокального поражения, диффузного характера роста опухоли, двухсторонней локализации с вовлечением мозолистого тела, поражения срединных структур [Обоснование](#)
- невозможности проведения блокового удаления опухоли
- всем пациентам с подозрением на опухолевое поражение головного мозга для определения тактики лечения пациентов
- только при метастатическом поражении ЦНС, так как при первичных опухолях головного мозга рекомендовано субтотальное или тотальное удаление опухоли



11. Головная боль при опухолях головного мозга купируется преимущественно

- глюкокортикостероидами [Обоснование](#)
- нестероидными противовоспалительными препаратами
- спазмолитиками
- комбинированными анальгетиками



KIA PICANTO в
Кредит от 3,7%





10. Стереотаксическая биопсия опухоли проводится

- в случае мультифокального поражения, диффузного характера роста опухоли, двухсторонней локализации с вовлечением мозолистого тела, поражения срединных структур [Обоснование](#)
- невозможности проведения блокового удаления опухоли
- всем пациентам с подозрением на опухолевое поражение головного мозга для определения тактики лечения пациентов
- только при метастатическом поражении ЦНС, так как при первичных опухолях головного мозга рекомендовано субтотальное или тотальное удаление опухоли



11. Головная боль при опухолях головного мозга купируется преимущественно

- глюкокортикостероидами [Обоснование](#)
- нестероидными противовоспалительными препаратами
- спазмолитиками
- комбинированными анальгетиками



12. Антиконвульсанты назначаются при

- наличии судорожного синдрома [Обоснование](#)
- болевом синдроме
- нейропатических болях
- афатических нарушениях



KIA PICANTO в
Кредит от 3,7%

