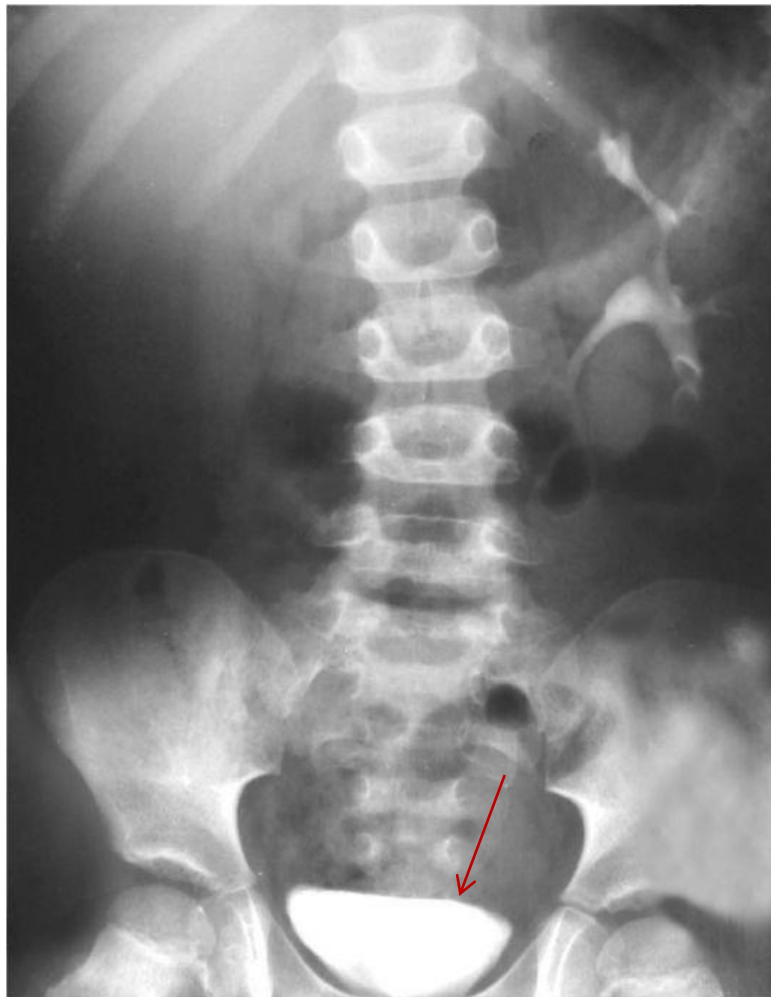

## **Тема №12**

# **Рентгеноанатомия почек и мочевыводящих путей**

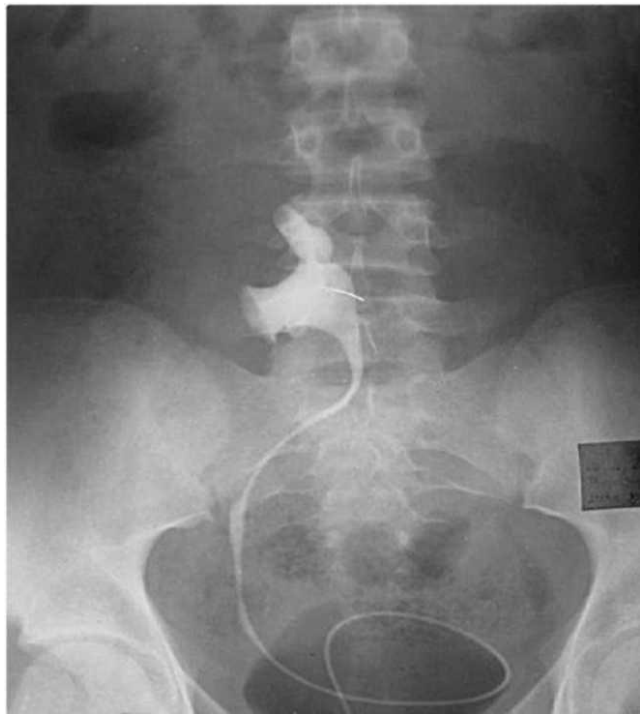# Задание 1



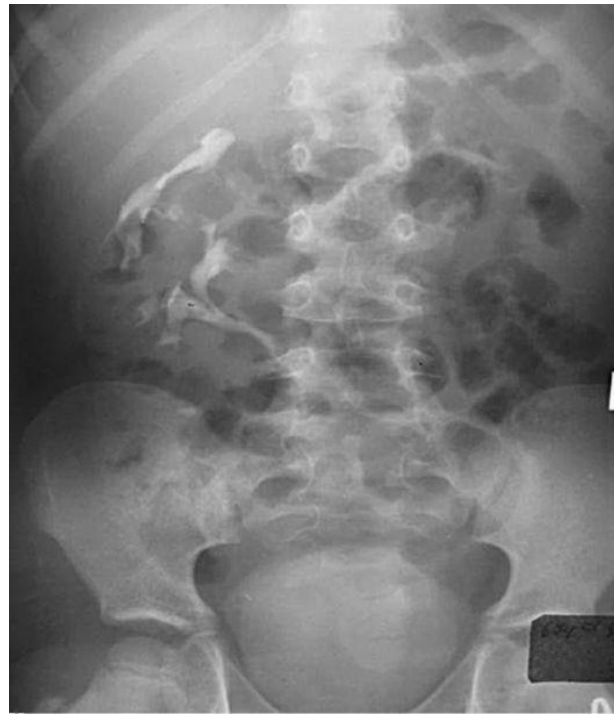1. Определите метод исследования, представленный на снимке
2. Какой орган указан на снимке стрелкой?
3. Определите патологический процесс и его локализацию

## Задание 2

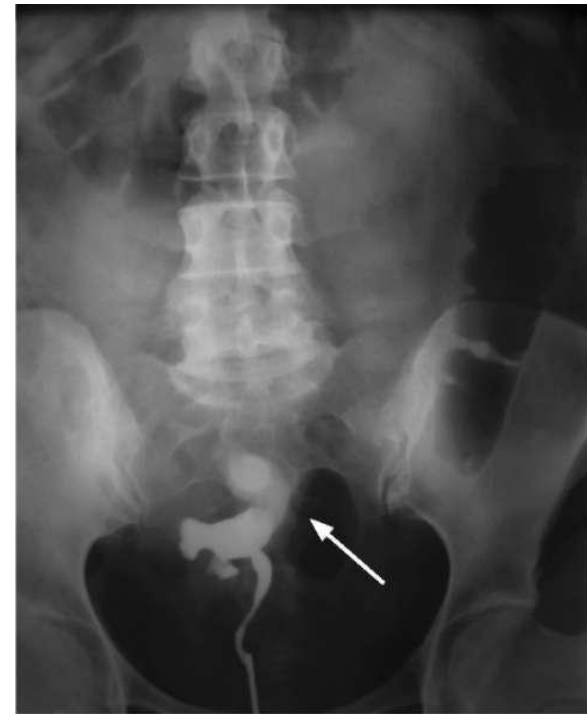Определите вариант аномалии положения почек:



А



Б



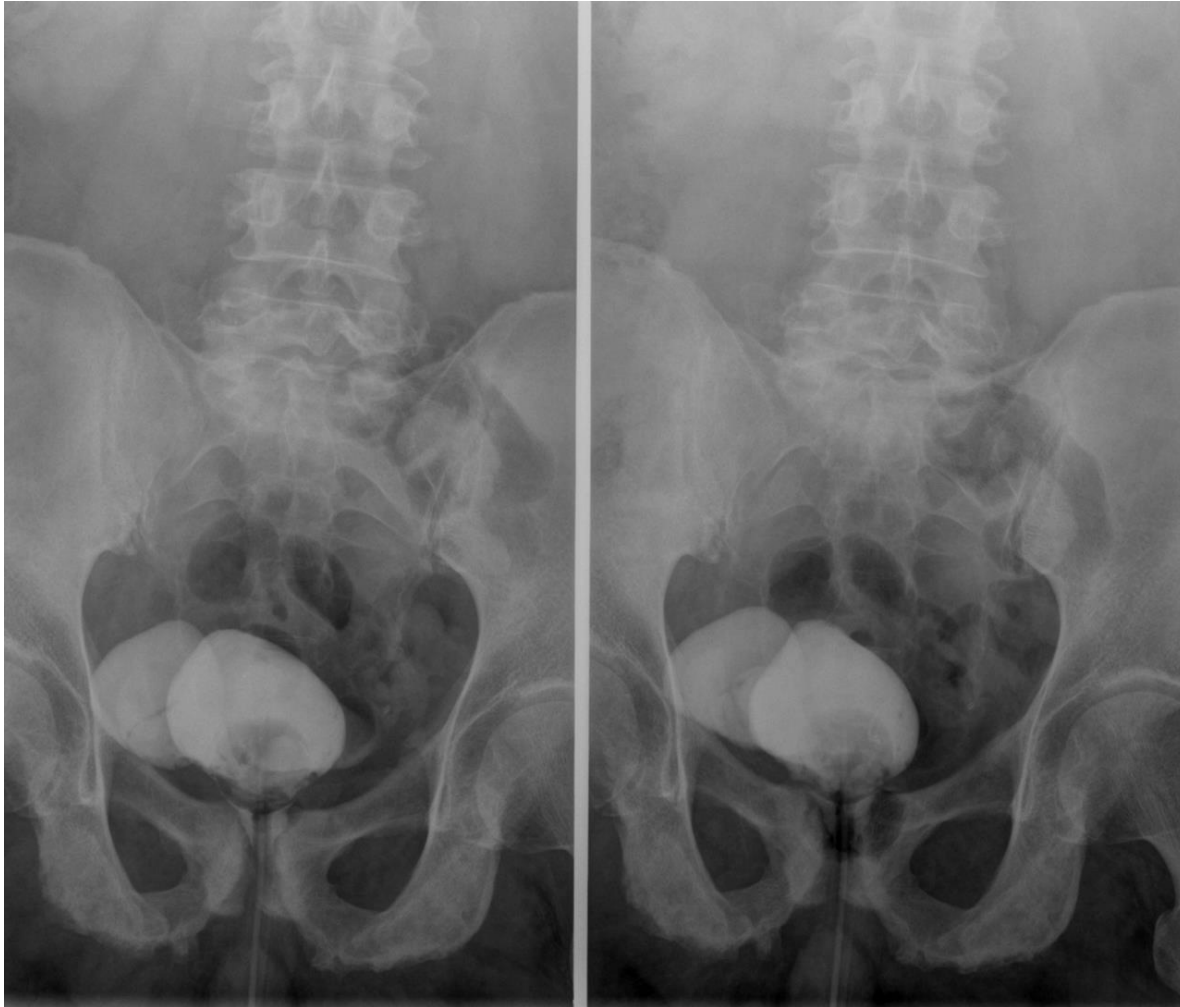
В

# Задание 3

ВЫБЕРИТЕ МЕТОДЫ ИССЛЕДОВАНИЯ, ПРИ КОТОРЫХ МОЖНО ДОСТОВЕРНО ОЦЕНИТЬ ПАРАМЕТРЫ ЧАШЕЧНО-ЛОХАНОЧНОЙ СИСТЕМЫ ПОЧКИ

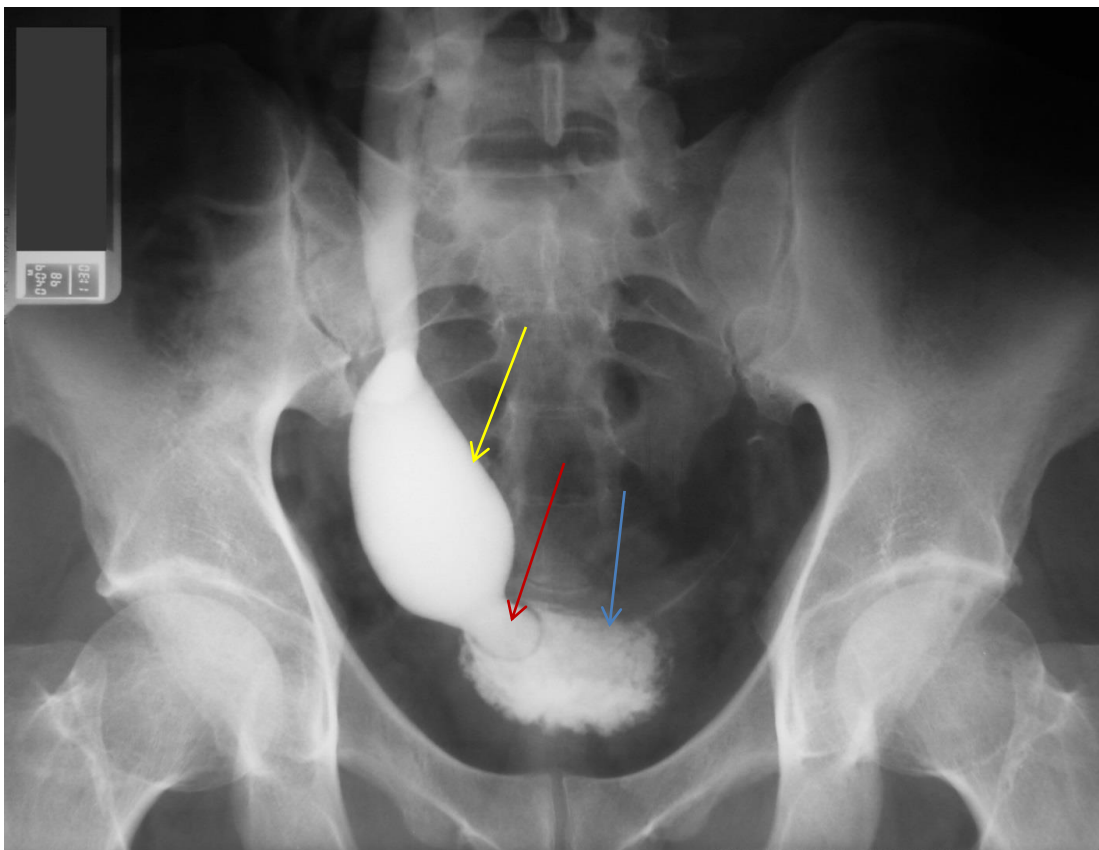
- 1) изотопная ренография и сканирование почек
- 2) обзорная рентгенография органов брюшной полости
- 3) экскреторная урография и УЗИ
- 4) обзорная рентгенография и компьютерная томография

# ЗАДАНИЕ 4



1. Определите метод исследования, представленный на снимке
2. Определите патологический процесс и его локализацию

# Задание 5



1. Определите, стрелкой какого цвета указан патологический процесс?
2. Стрелка какого цвета указывает на мочевой пузырь?
3. Вероятный диагноз
4. Каким рентгенологическим синдромом характеризуется данная патология?