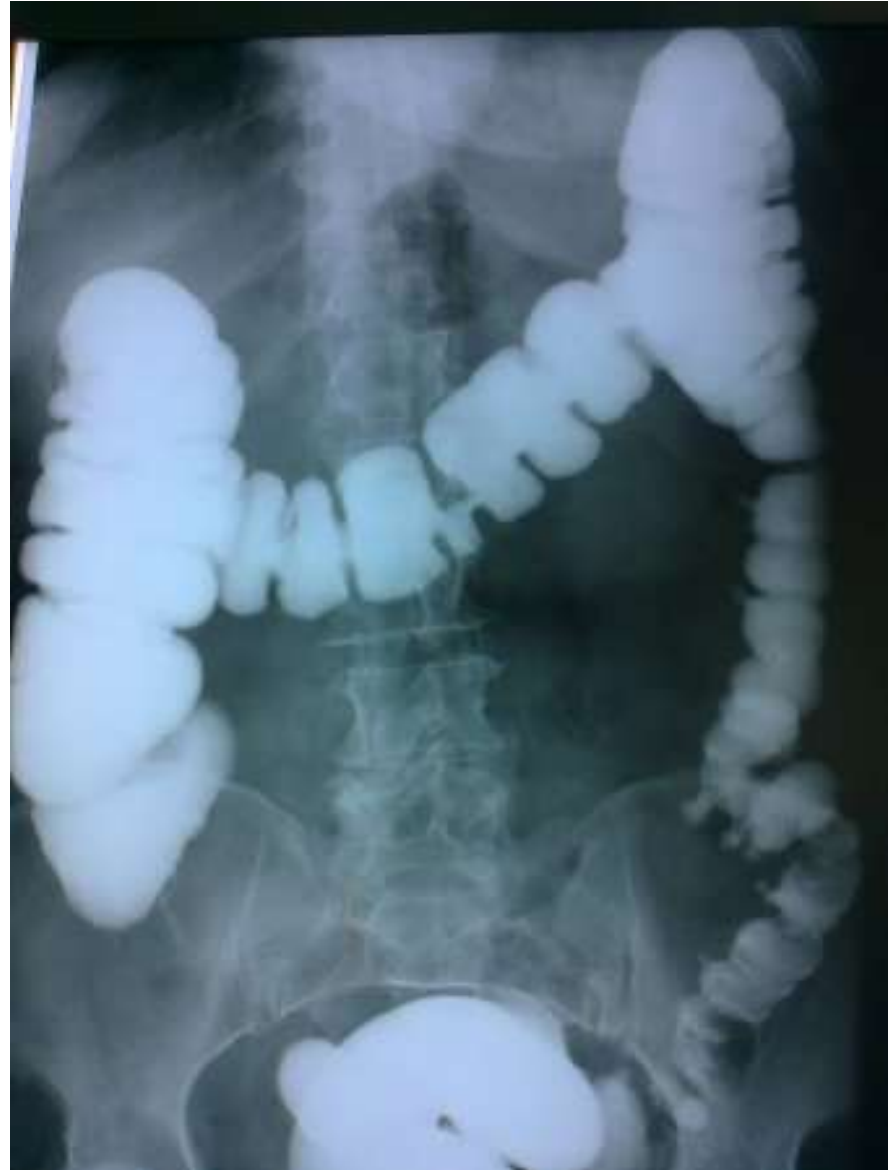

Тема 11. Лучевая диагностика
заболеваний органов
пищеварительного тракта

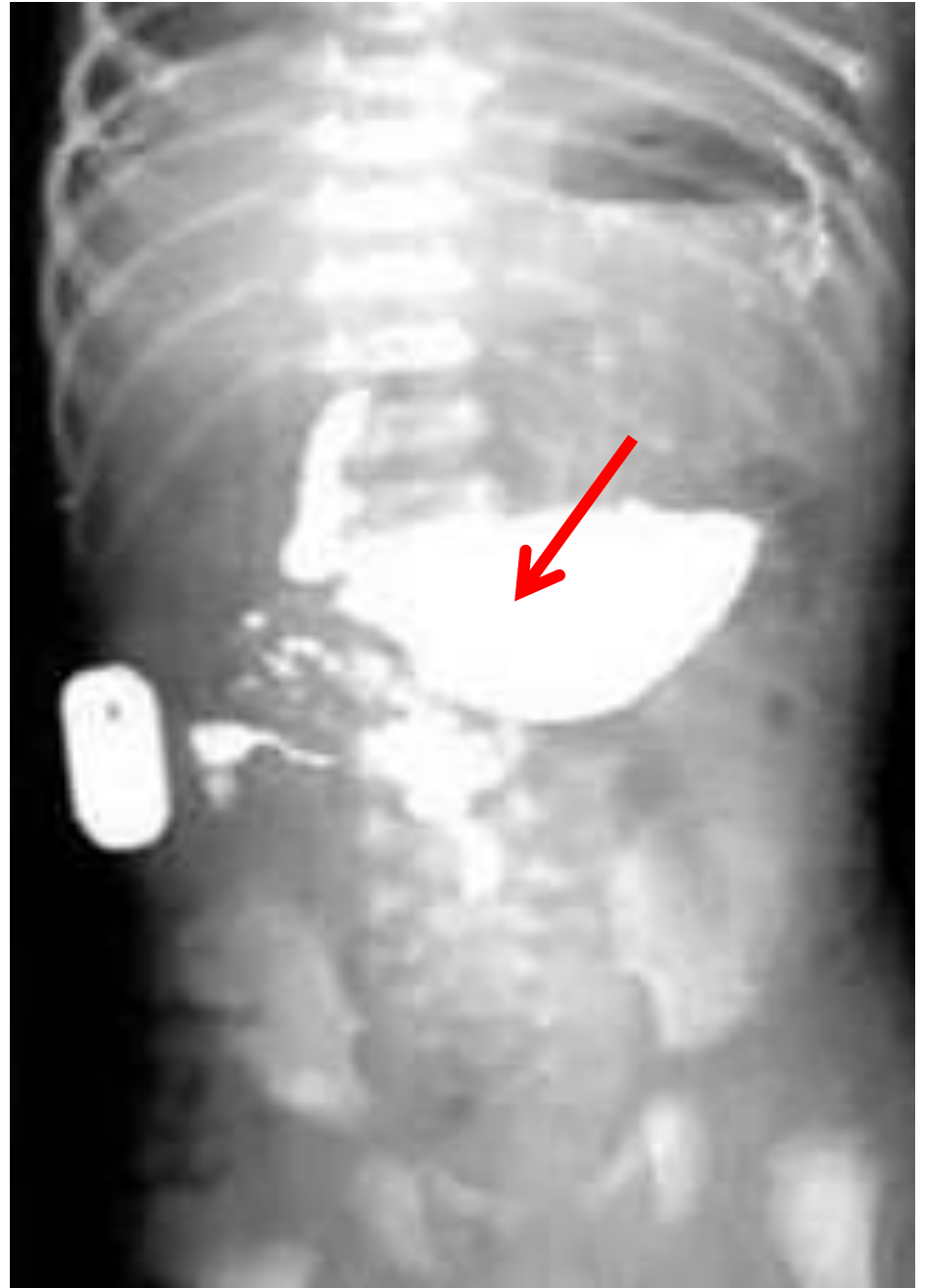
Задание 1

Определите
патологию и ее
локализацию



Задание 2

1. Какой орган указан стрелкой?
2. Вероятный диагноз?



Задание 3

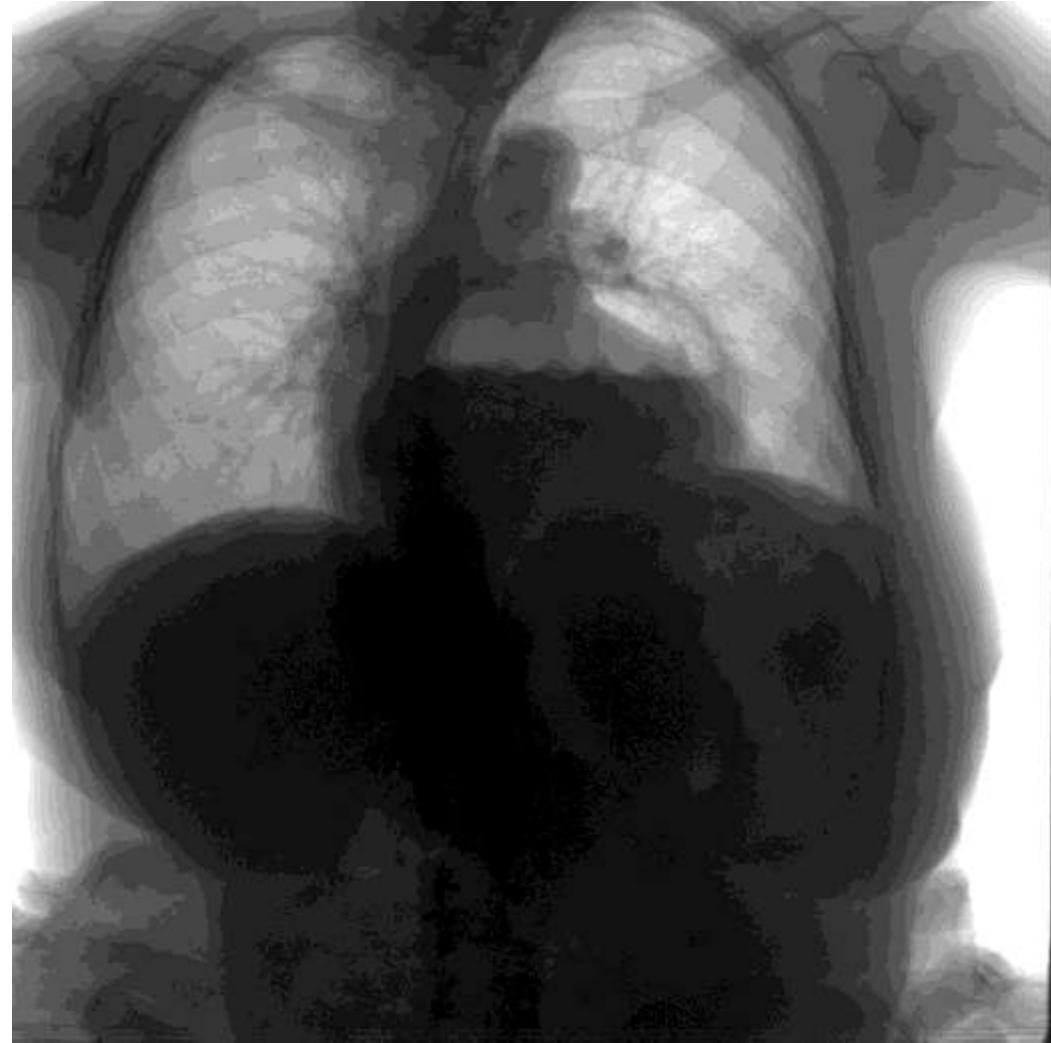Прочитайте описание исследования ирригоскопии и выставите заключение:

Толстый кишечник ретроградно заполнен контрастной бариевой взвесью до илеоцекального угла с забросом контраста в тонкий кишечник. Отмечается удлинение поперечно-ободочной кишки, которая расположена на уровне L5. Гаустрация петель сохранена на всем протяжении. Деформации контуров и дефектов наполнения не определяется.

Заключение?

Задание 4

1. Какой метод исследования представлен на снимке?
2. Какой ведущий рентгенологический синдром данной патологии?
3. В каком органе локализован патологический процесс?
4. Вероятный диагноз?
5. Определите, какое диагностическое мероприятие должно быть следующим?



Для отправки ответа воспользуйтесь модулем
Дистанционные задание, где ответьте БЕЗ
прикрепления файлов.