

**Красноярский государственный медицинский университет
им. проф. В.Ф. Войно-Ясенецкого**

КАФЕДРА ЛУЧЕВОЙ ДИАГНОСТИКИ ИПО

**Тема: Методика исследований
органов малого таза у женщин в
норме.**

Выполнила :ординатор 2го года
Элер А.А.

Красноярск, 2019

Актуальность

В настоящее время ультразвуковое исследование (УЗИ) малого таза у женщин имеет огромное значение в диагностике и лечении гинекологических заболеваний. Данный метод является информативным, недорогим и неинвазивным.

УЗИ в гинекологии позволяет не только выявлять патологию, но и проводить исследования в физиологических состояниях пациенток, таких как беременность (определение срока беременности, проводить скрининг – контроль в акушерстве для выявления патологических изменений плода, плаценты и матки).

План

1. Гинекологический анамнез;
2. Ультразвуковое исследование(УЗИ) матки;
3. Ультразвуковое исследование эндометрия матки;
4. Ультразвуковое исследование шейки матки;
5. Ультразвуковое исследование яичников;
6. Выводы.

Гинекологический анамнез

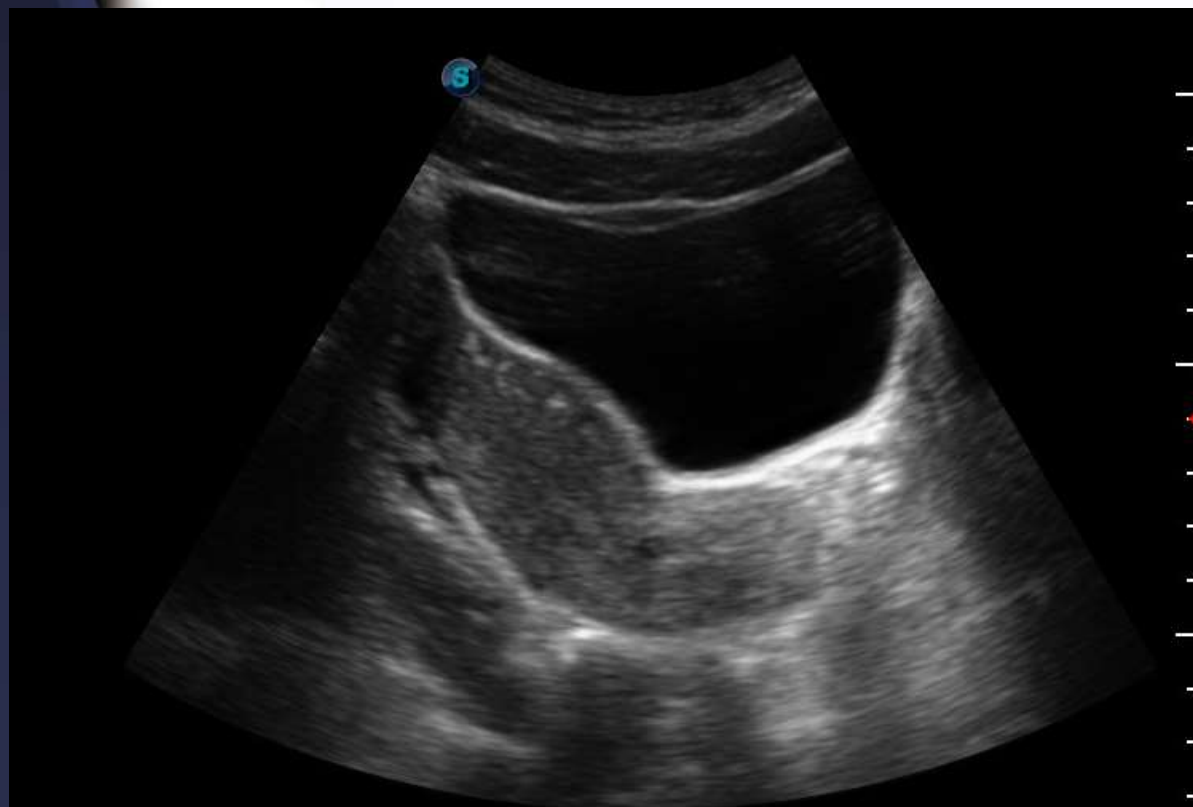
1. День менструального цикла.
2. Роды (да/нет, количество, осложнения).
3. Аборты (да/нет, количество, осложнения).
4. Гинекологические заболевания.
5. Жалобы.

Исследование матки в норме

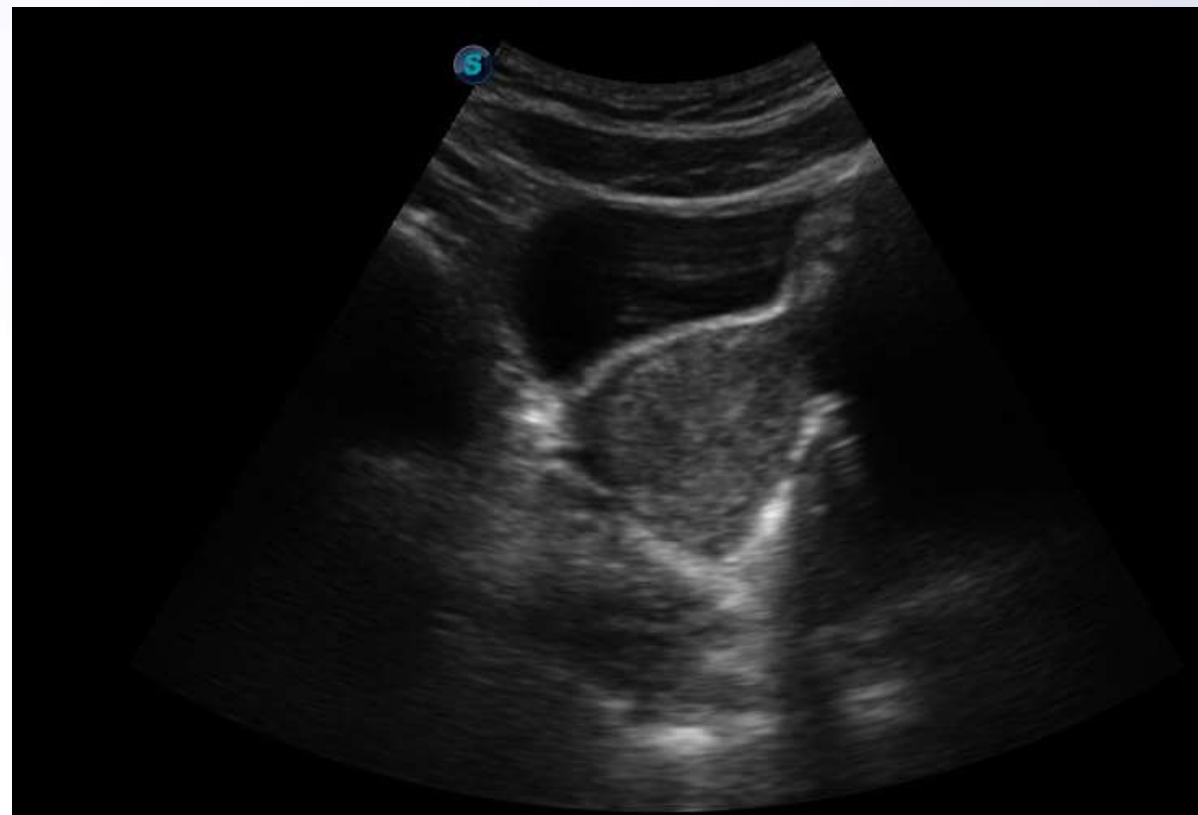
Исследование матки пациенток репродуктивного возраста производится на 5 – 7 день цикла.

Трансабдоминальное ультразвуковое исследование матки в норме

Продольный срез



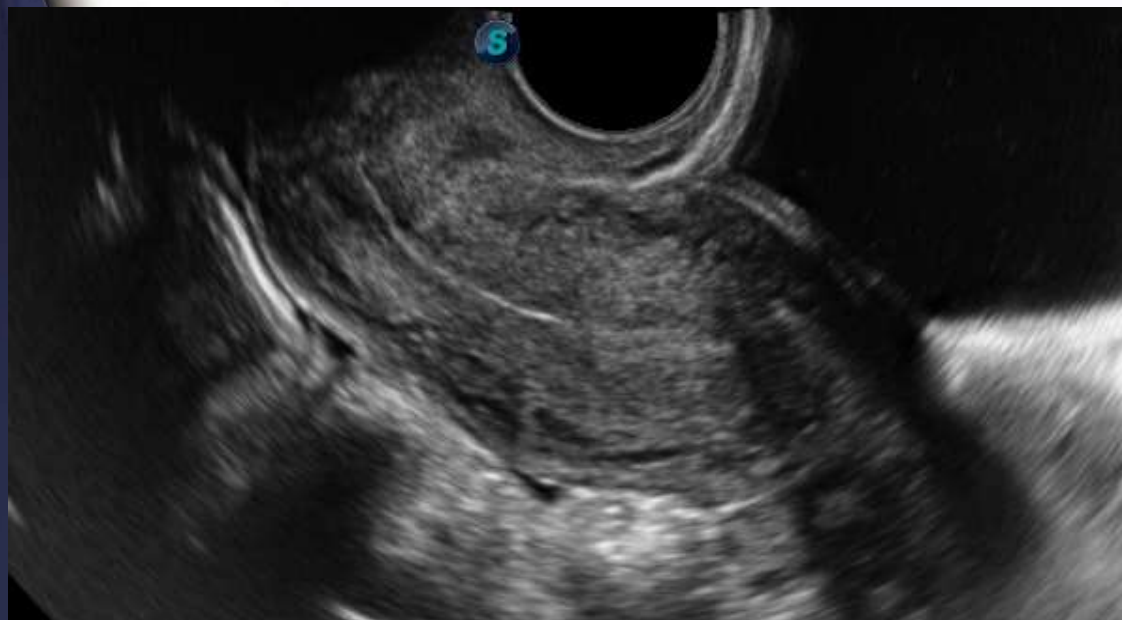
Поперечный срез



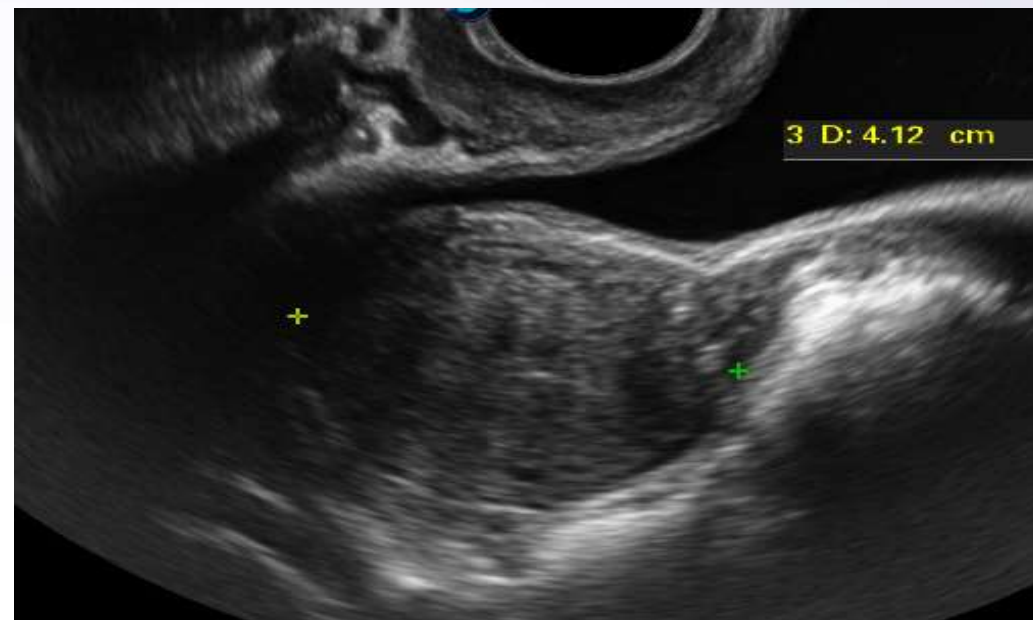
На полный мочевой пузырь!

Трансвагинальное ультразвуковое исследование матки в норме

Продольный срез



Поперечный срез



На опорожненный мочевой пузырь!

Нормы размеров матки

Группа пациенток	Длина	Передне-задний размер	Ширина
Не имевшие беременностей	45 ± 3	34 ± 1	46 ± 4
Имевшие беременности, но не рожавшие	51 ± 3	37 ± 1	50 ± 5
Рожавшие	58 ± 3	40 ± 2	54 ± 6

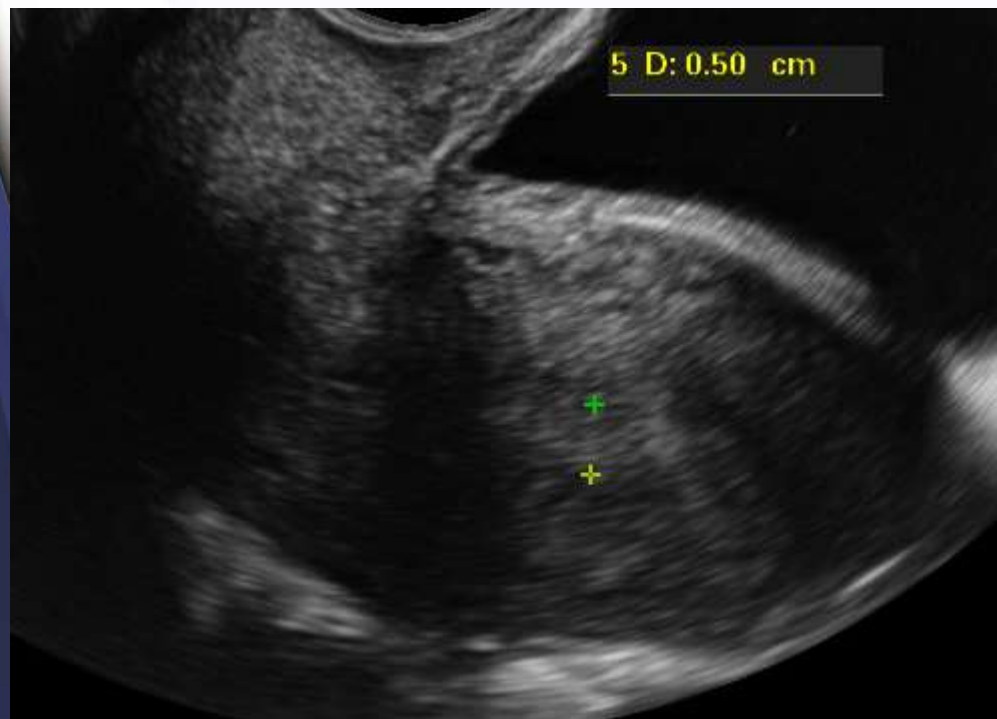
Размеры тела матки в мм у женщин репродуктивного возраста

Показатель	Длительность постменопаузального периода			
	до 1 года	2-6 лет	7-13 лет	14-25 лет
Длина	58 (40-70)	56 (32-72)	54 (35-69)	51 (33-67)
Передне-задний размер	31 (18-36)	30 (15-44)	28 (13-38)	26 (14-36)
Ширина	42 (27-54)	41 (26-54)	39 (24-54)	37 (25-54)

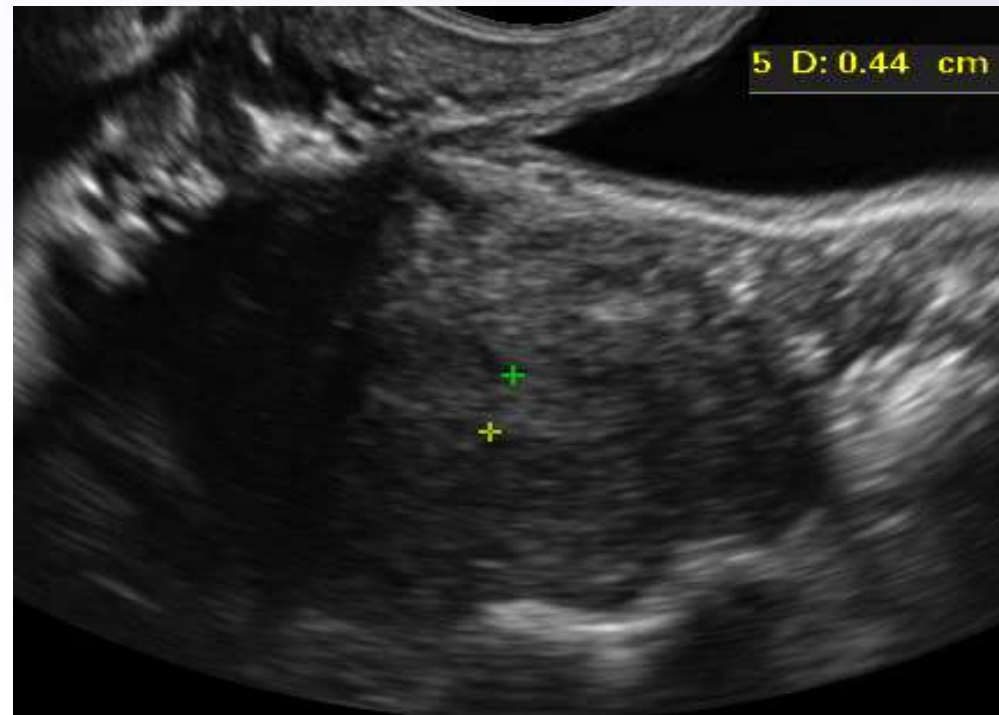
Размеры тела матки в мм у женщин в постменопаузальном периоде

Трансвагинальное ультразвуковое исследование эндометрия матки в норме

Продольный срез



Поперечный срез



На опорожненный мочевой пузырь!

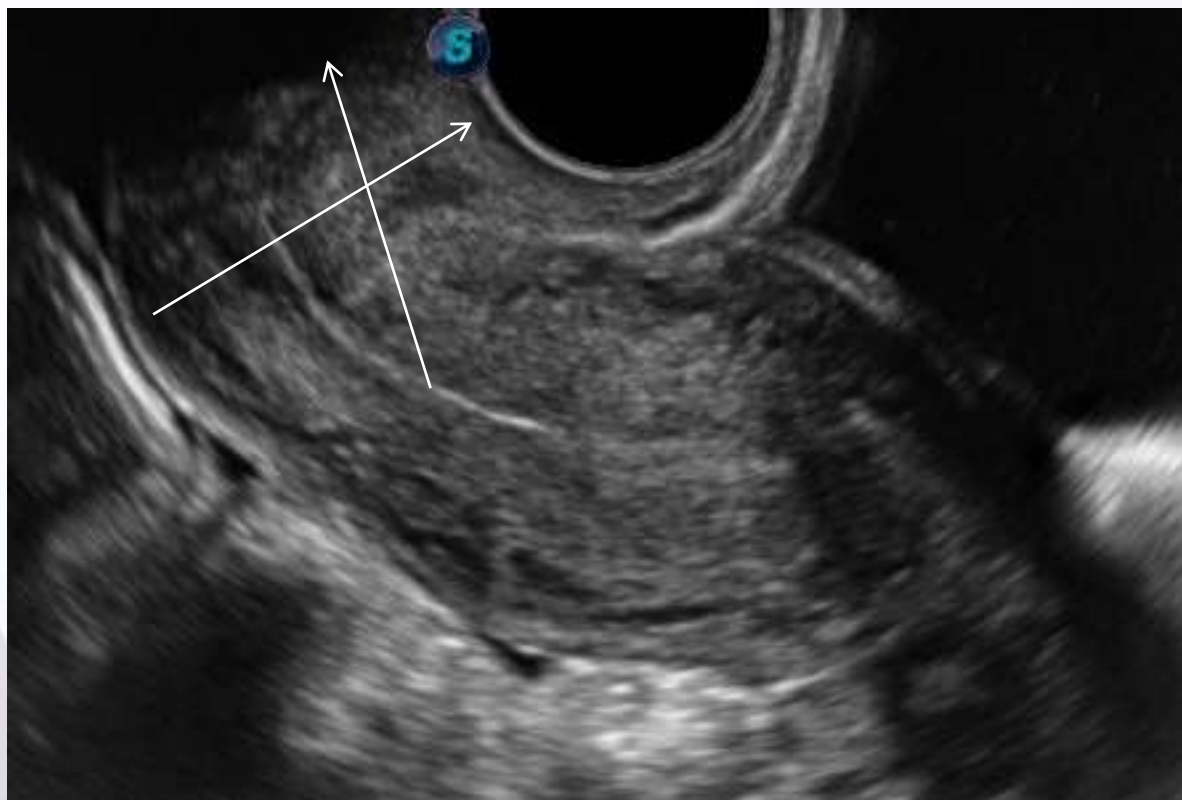
Норма эндометрия (М -эхо)

В норме максимальное значение толщины М – эхо у женщин **репродуктивного** возраста составляет 15 мм.

У пациенток **посменопаузального** возраста М – эхо составляет не более 5 мм.

Трансвагинальное ультразвуковое исследование шейки матки в норме

Продольный срез



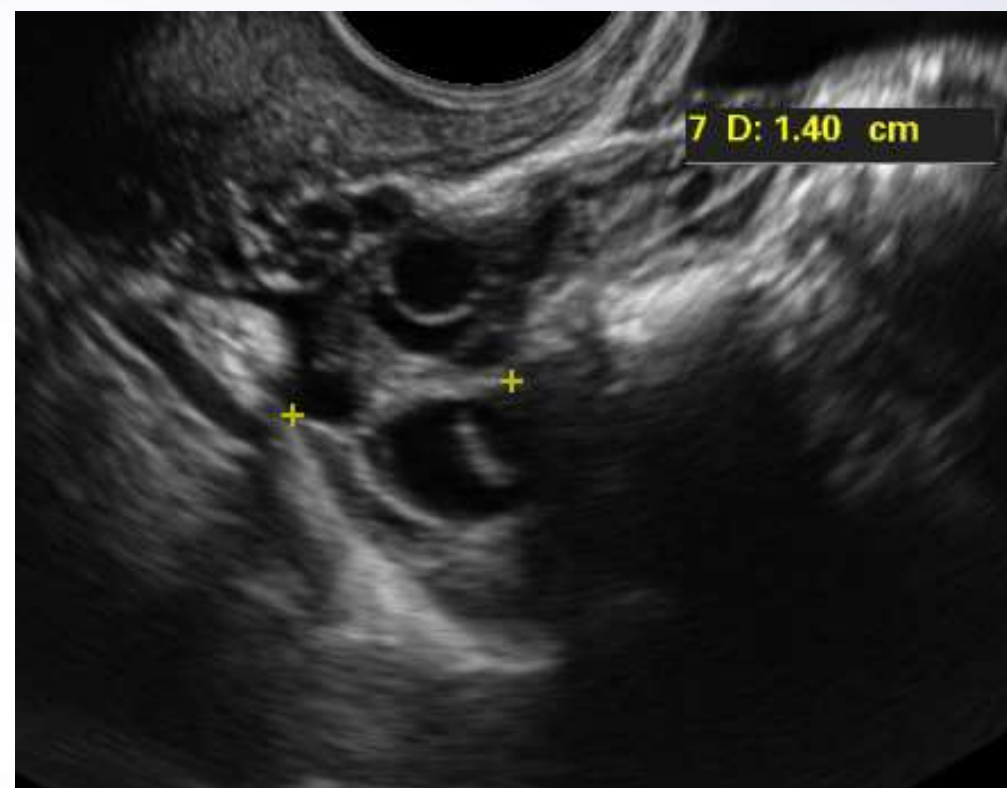
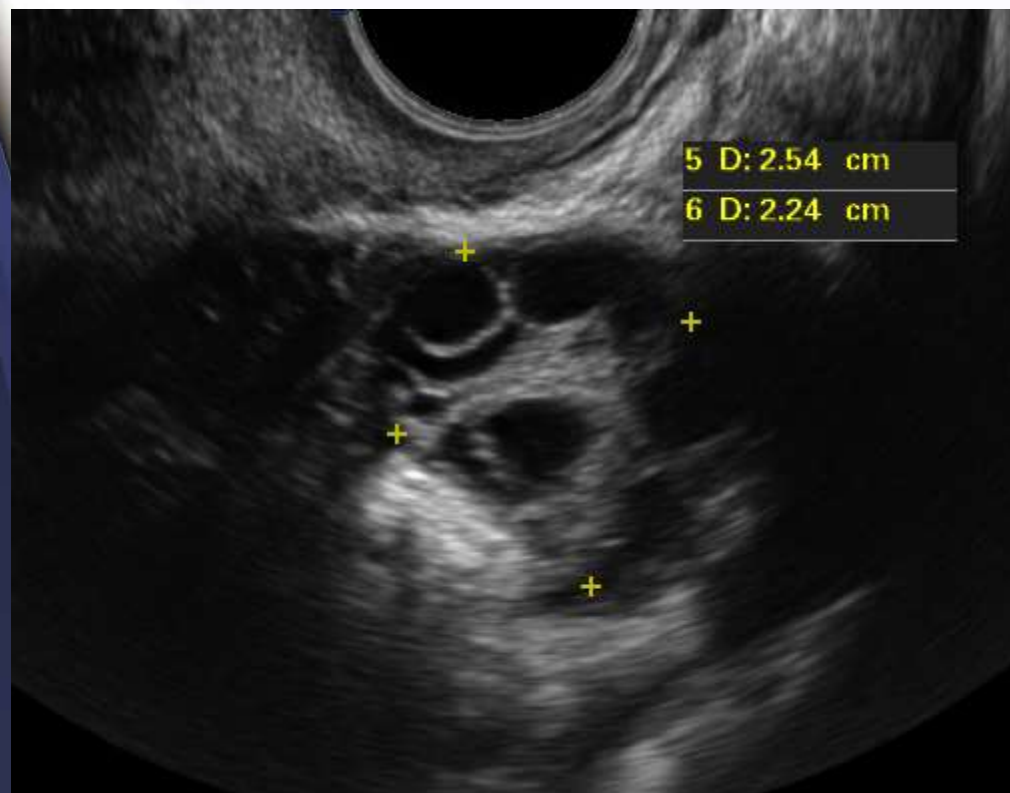
Трансвагинальное ультразвуковое исследование шейки матки в норме

Длина шейки матки, измеренная вдоль цервикального канала, обычно не превышает 40 мм.

Трансвагинальное ультразвуковое исследование яичников в норме

Продольный срез

Поперечный срез



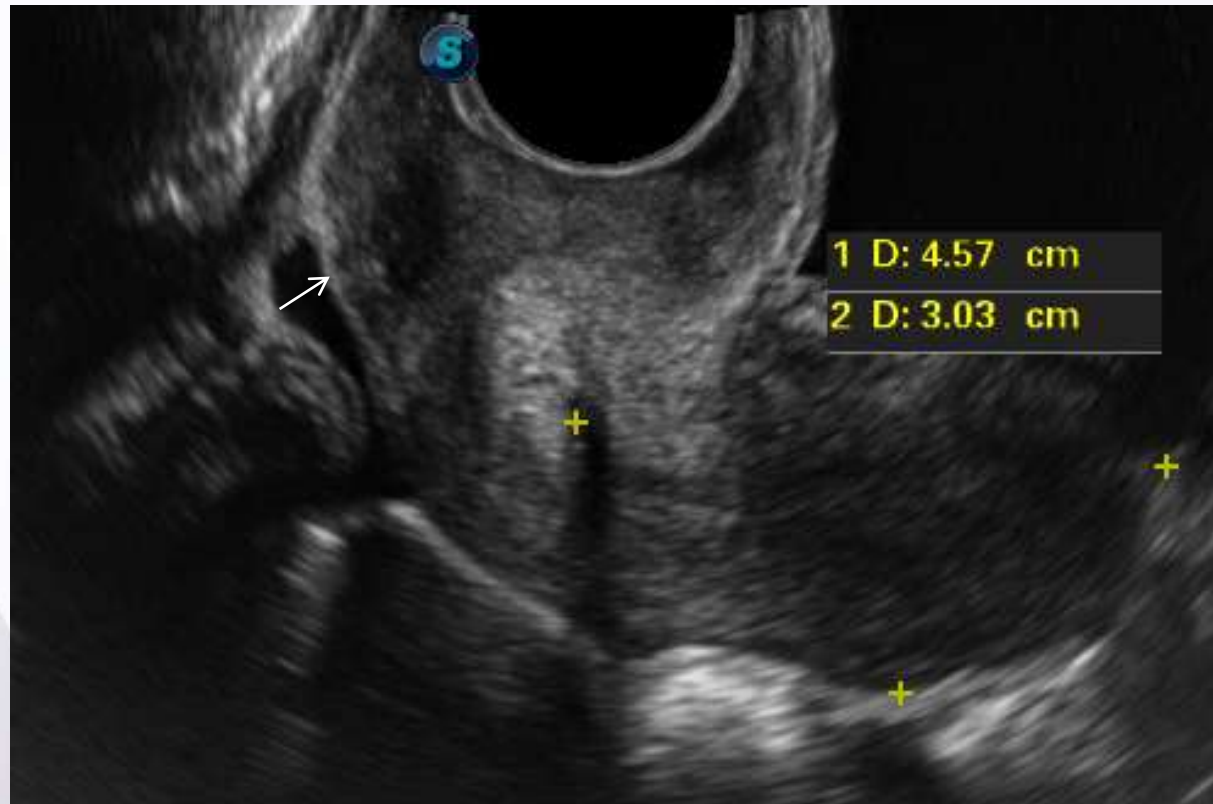Трансвагинальное ультразвуковое исследование яичников в норме

$V = A * B * C * 0,523$, где A – длина, B – толщина, C – ширина, $0,523$ – поправочный коэффициент.

В норме объем яичника составляет до 10 см^3 у женщин репродуктивного возраста.

Определение жидкости в позадиматочном пространстве

Продольный срез



Определение жидкости в позадиматочном пространстве

В норме жидкости в малом тазу не определяется.

Допускается определение жидкости в объеме 5 – 10 мл в преовуляторную фазу цикла.

Выводы:

- УЗИ является скрининговым методом патологии органов малого таза.
- С внедрением в клинику следующих методов обследования больных, таких как КТ и МРТ, в комплексе с широким применением новых эндоскопических технологий позволили в значительной степени улучшить качество диагностики заболеваний органов малого таза.

Список литературы

- Клиническое руководство по ультразвуковой диагностике. Под редакцией Митькова В.В. 3 том 1997
- Озерская И.А. Эхография в гинекологии. Под редакцией Озерской И.А. Медика Москва 2005
- Буланов М.И. Ультразвуковая гинекология. Под редакцией Буланова М.И Видар – М 2010.
- Демидов В.Н., Зыкин Б.И. Ультразвуковая диагностика в гинекологии. -М., 1999