

Восстановление дефектов зубного ряда
несъемными ортопедическими конструкциями
при частичной вторичной адентии.

Выполнили ординаторы 2 года обучения
специальности

Ортопедическая стоматология

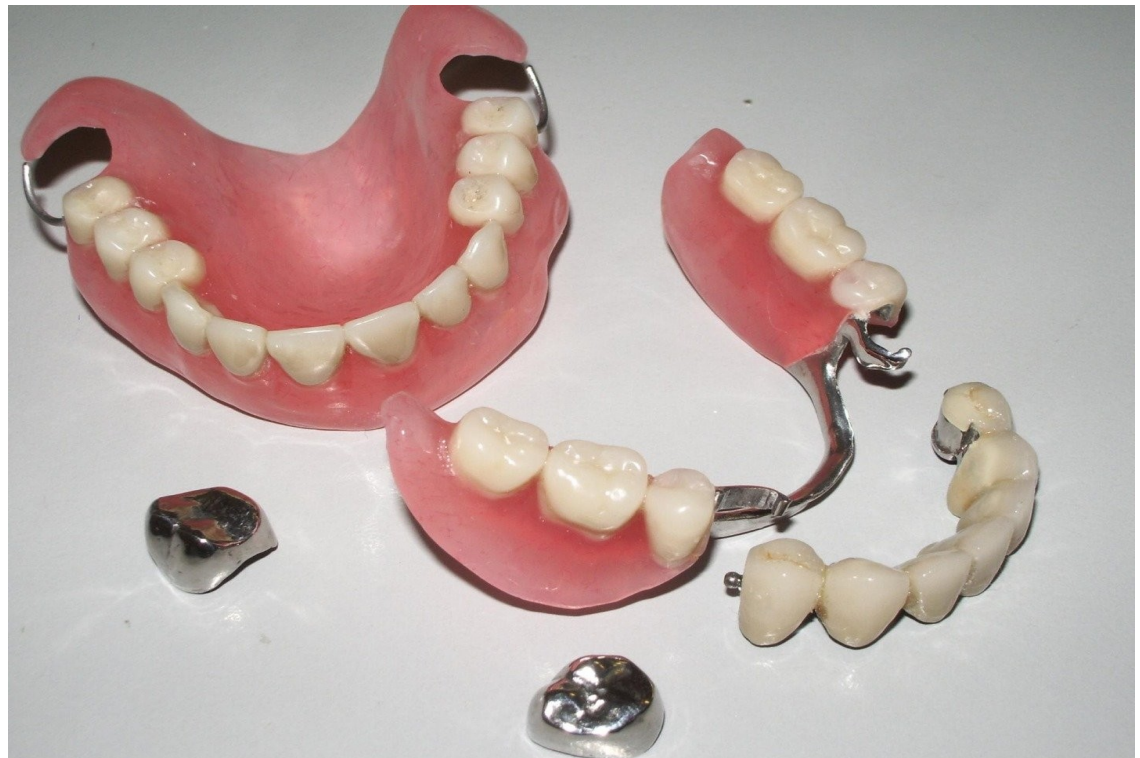Ходыкин А.Д.

Урсу Д.

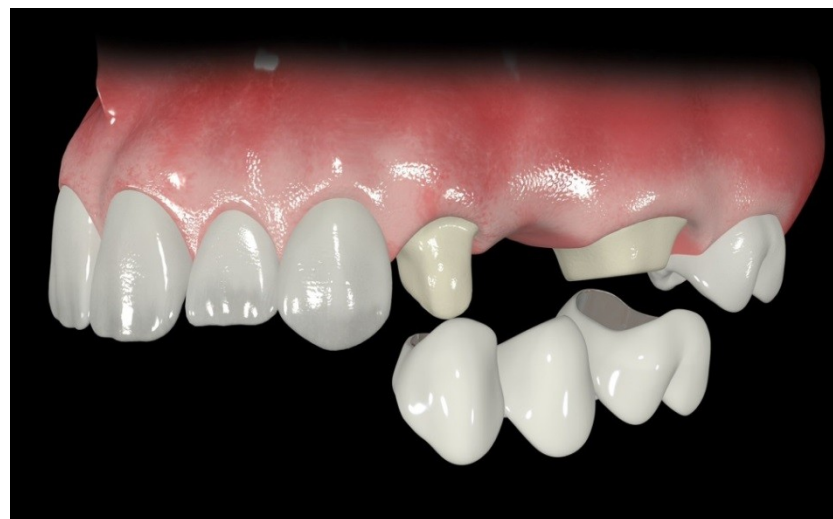Содержание:

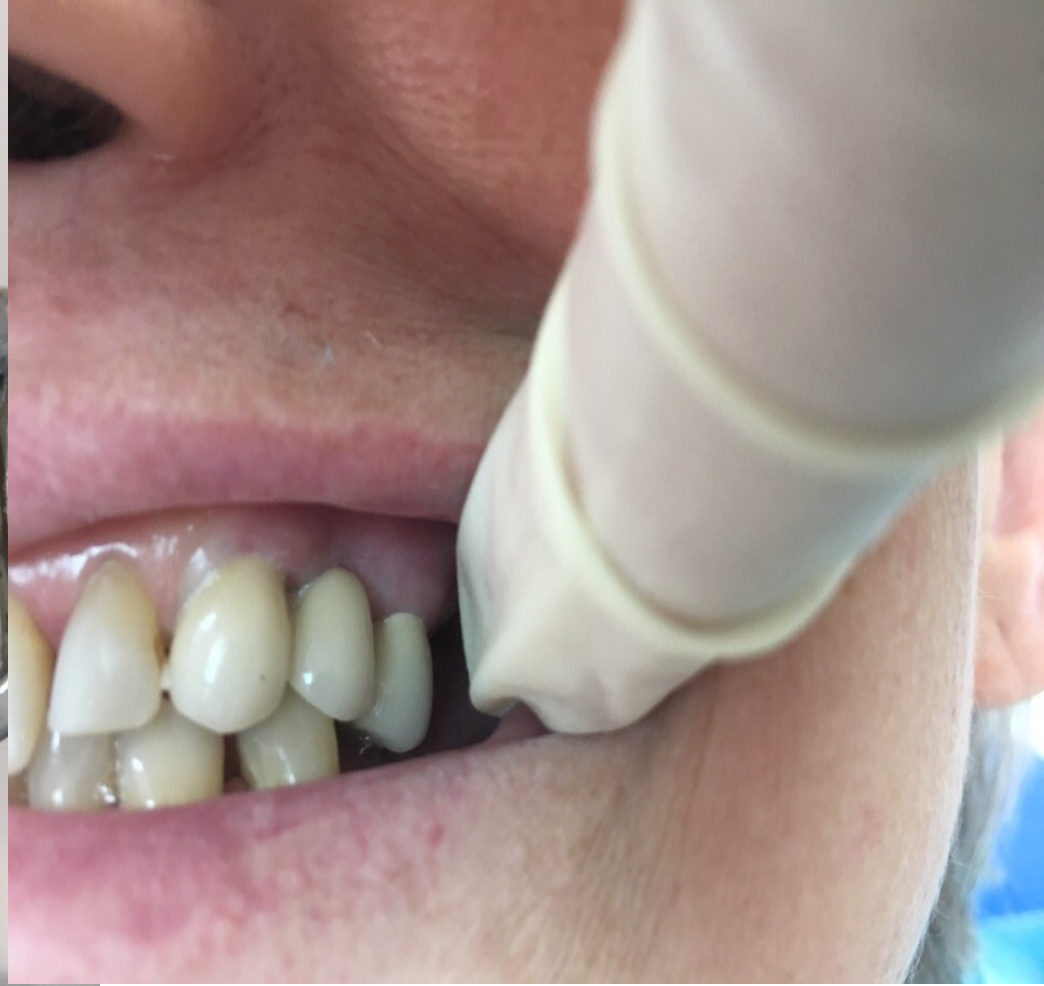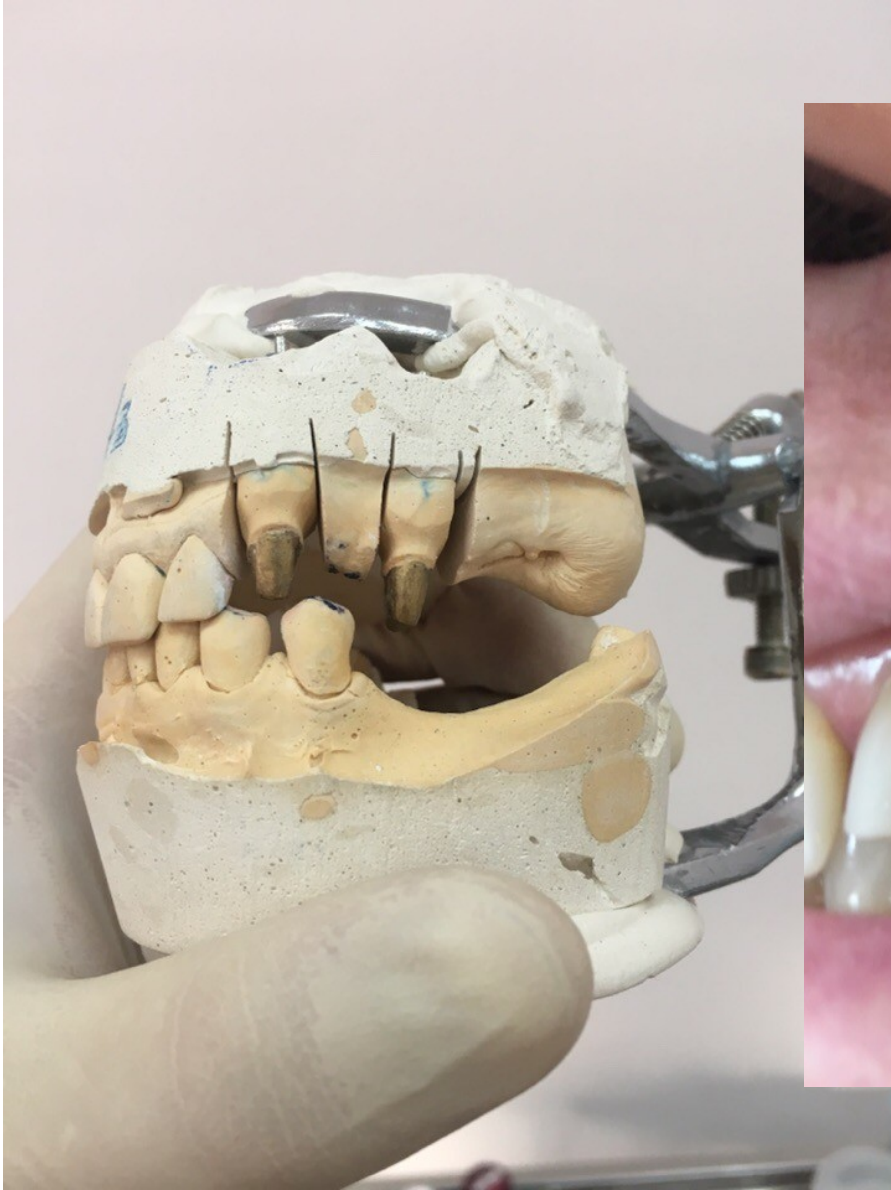- 1. Понятие мостовидный протез. Обоснованность их применения в ортопедической стоматологии.
- 2. История появления названия «Мостовидный» протез и его отличия от моста как инженерной конструкции.
- 3. Классификация по количеству и расположению опорных зубов.
- 4. Лечение мостовидными протезами и их влияние на ткани периодонта.
- 5. Клинические этапы лечения.
- 6. Литература.

- Лечение вторичной частичной адентии проводят мостовидными, съёмными пластиночными и бюгельными зубными протезами



- Мостовидным несъемным протезом называется лечебный аппарат, служащий для замещения частичного отсутствия зубов и восстановления функции жевания. Он укрепляется на естественных зубах и передает на пародонт жевательное давление, которое регулируется пародонтомышкулярным рефлексом. Принято считать, что лечение мостовидными несъемными протезами позволяет восстановить до 85—100% эффективность жевания.

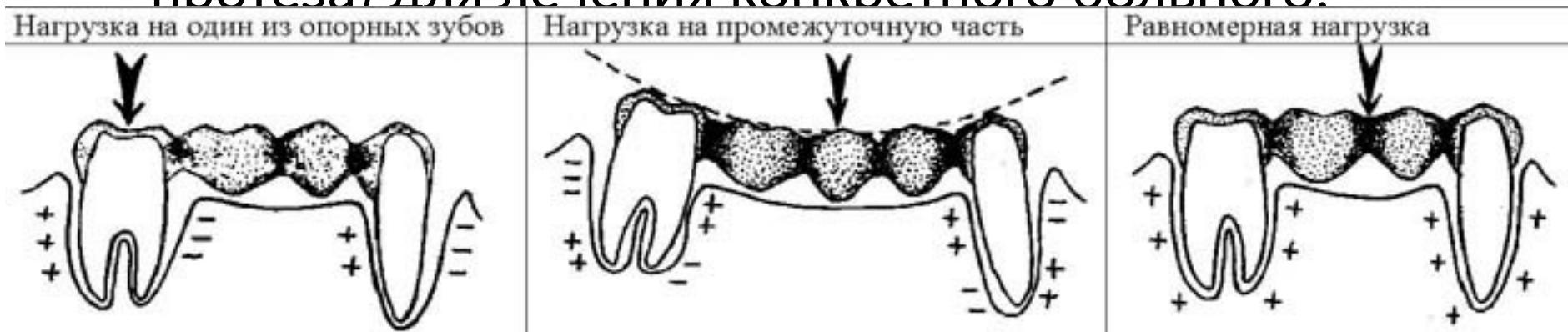




- С помощью этих протезов возможно полноценно устранить фонетические, эстетические и морфологические нарушения зубочелюстной системе. Почти полное соответствие конструкции протеза естественному зубному ряду создает предпосылки к быстрой адаптации пациентов к ним (от 2—3 до 7—10 дней).



- В процессе откусывания и разжевывания пищи на зубы действуют различные по продолжительности, величине и направлению силы жевательного давления. Под влиянием этих сил в тканях пародонта и челюстных костях возникают ответные реакции. Знание этих реакций, влияние на них различных видов зубных протезов лежит в основе выбора и обоснованного применения того или иного ортопедического аппарата (зубного протеза) для лечения конкретного больного.



Исходя из этого основного положения, на выбор конструкции зубного протеза и опорных зубов при лечении частичной вторичной адентии оказывают существенное влияние следующие клинические данные:

- класс дефекта зубного ряда;
- протяженность дефекта;
- состояние (тонус) жевательной мускулатуры.

На окончательный выбор метода лечения могут повлиять вид прикуса и некоторые особенности, связанные с профессией пациентов.

Классификация дефектов зубных рядов по Кеннеди (1923)

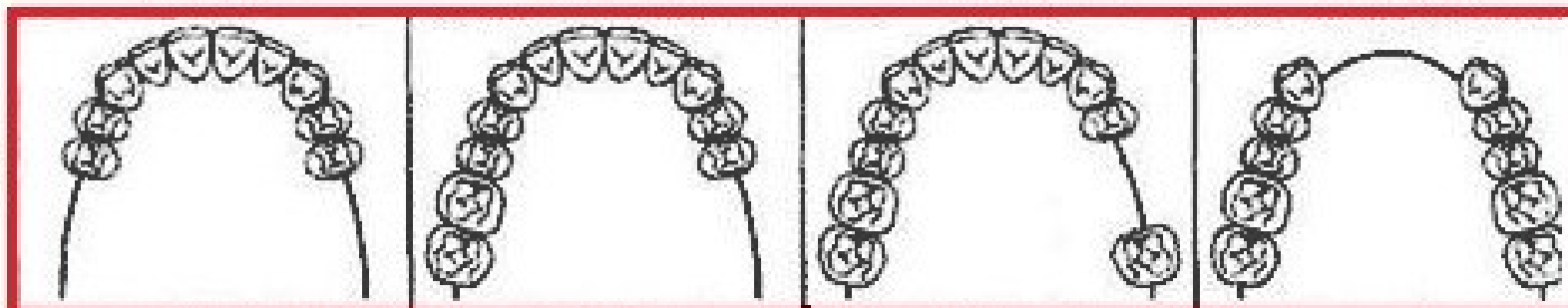
I класс

II класс

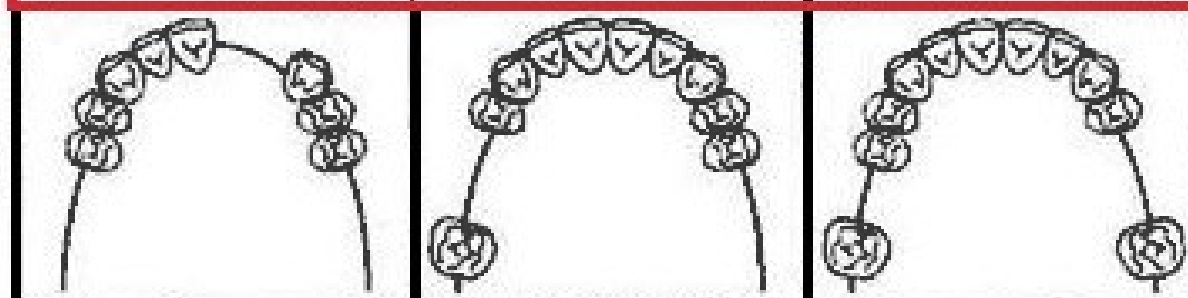
III класс

IV класс

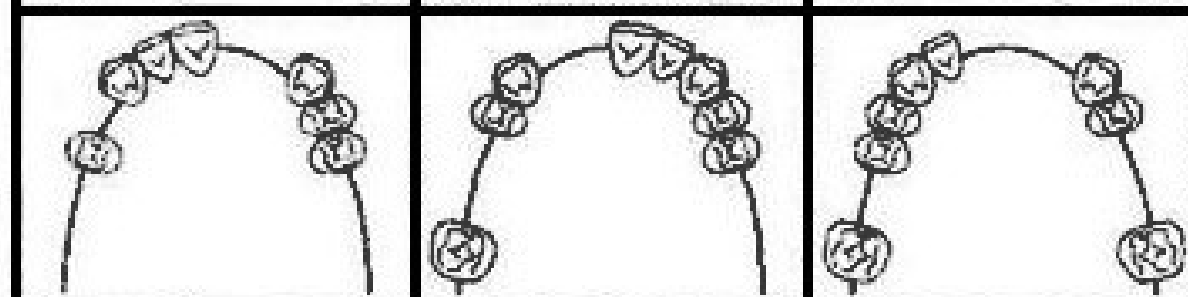
Характеристика
класса



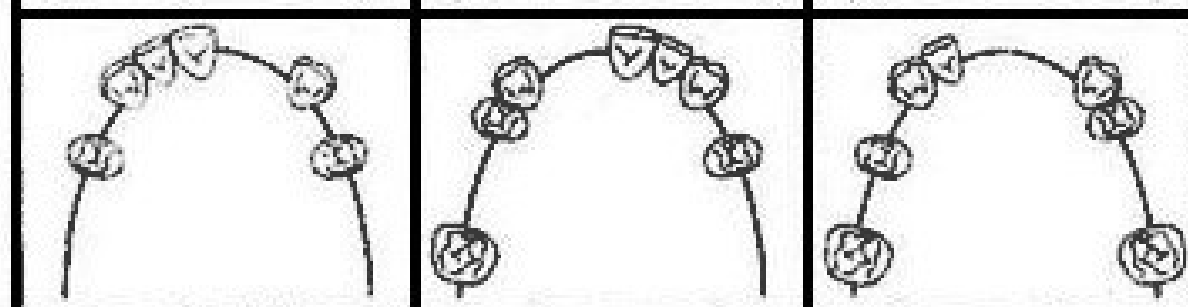
1 подкласс



2 подкласс

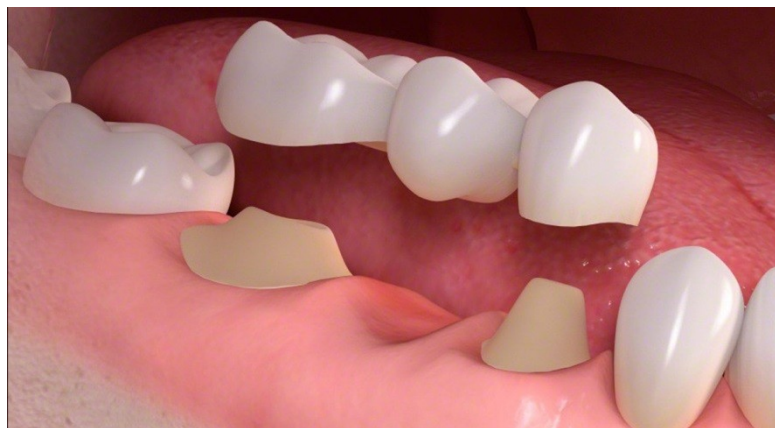

3 подкласс



- Поражения зубочелюстной системы очень разнообразны, и нет двух больных с совершенно одинаковыми дефектами. Главными отличиями состояния зубочелюстных систем двух больных являются форма и величина зубов, вид прикуса, топография дефектов зубных рядов, характер функциональных соотношений зубных рядов в функционально ориентированных группах зубов, степень податливости и порог болевой чувствительности слизистой оболочки беззубых участков альвеолярных отростков и твердого неба, форма и размеры беззубых участков альвеолярных отростков.

- Термин «мостовидный» пришел в ортопедическую стоматологию из техники в период бурного развития механики, физики и отражает инженерную конструкцию — мост. В технике известно, что конструкция моста определяется исходя из предполагаемой теоретической нагрузки, т. е. своего назначения, длины пролета, состояния грунта для опор и т. д. Практически те же проблемы стоят перед врачом-ортопедом с существенной поправкой на биологический объект воздействия мостовидной конструкции. Любая конструкция зубного мостовидного протеза включает две и более опоры (медиальную и дистальную) и промежуточную часть (тело) в виде искусственных зубов



Принципиально различными условиями статики моста как инженерной конструкции и несъемного мостовидного зубного протеза являются следующие:

- опоры моста имеют жесткое, неподвижное основание, тогда как опоры несъемного мостовидного протеза подвижны за счет эластичности волокон периодонта, сосудистой системы и наличия периодонтальной щели;
- опоры и пролет моста испытывают только вертикальные осевые по отношению к опорам нагрузки, тогда как пародонт зубов в мостовидном несъемном зубном протезе испытывает как вертикальные осевые (аксиальные) нагрузки, так и нагрузки под различным углом к осям опор в связи со сложным рельефом окклюзионной поверхности опор и тела мостовидного протеза и характером жевательных движений нижней челюсти;.

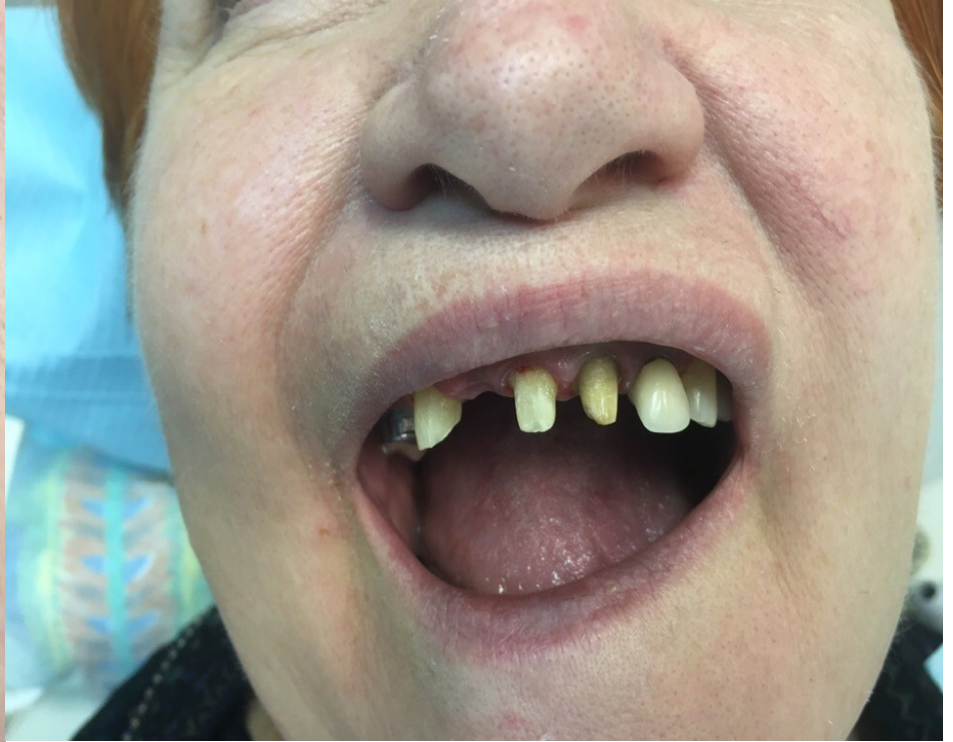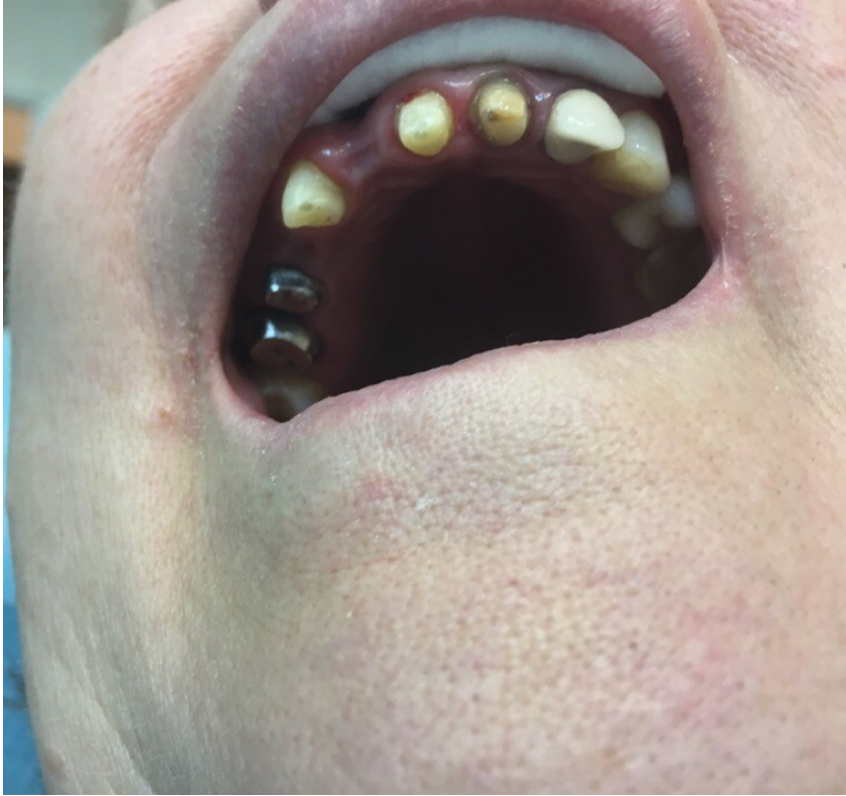- в опорах моста и мостовидного протеза и пролете после снятия нагрузки возникшие внутренние напряжения сжатия и растяжения стихают (угасают); сама конструкция приходит в «спокойное» состояние;
- опоры несъемного мостовидного протеза после снятия нагрузки возвращаются в исходное положение, а так как нагрузка развивается не только во время жевательных движений, но и при глотании слюны и установлении зубных рядов. в центральной окклюзии, то эти нагрузки следует рассматривать как циклические, прерывисто-постоянные, вызывающие сложный комплекс ответных реакций со стороны пародонта

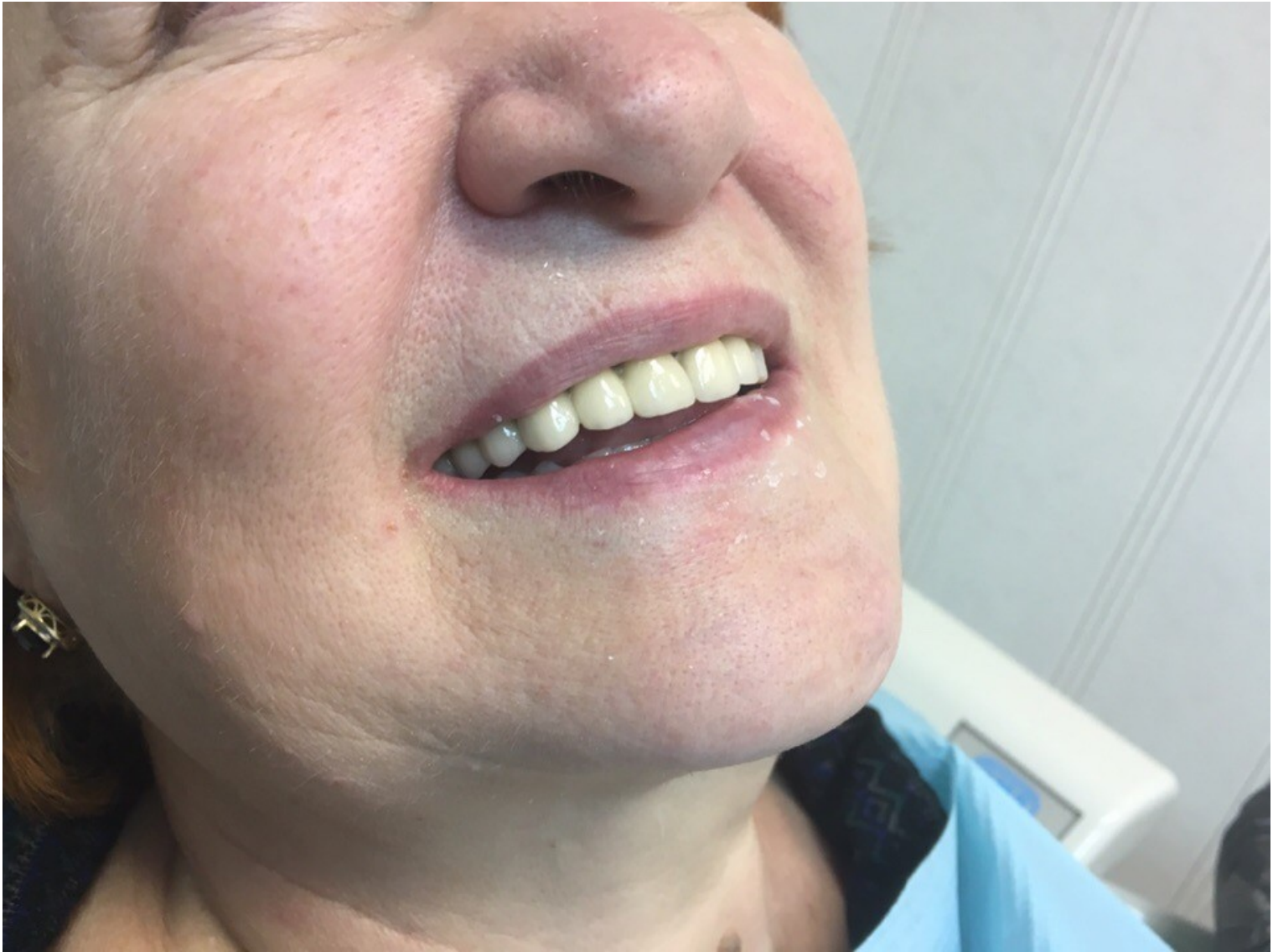- Опоры под нагрузкой перемещаются — погружаются в глубь зубной альвеолы (по направлению к дну альвеолы), пока не возникнут равновеликие, но противоположно направленные силы от волокон периодонта. Устанавливается биостатическое равновесие сил — приложенного усилия и упругой деформации волокон периодонта и костной ткани. Эту связь можно определить статически двумя направленными друг против друга противодействующими моментами системы «мостовидный протез — пародонт». После снятия нагрузки опоры возвращаются в исходное положение.

В зависимости от расположения опор и их количества необходимо выделять 5 типов мостовидных протезов:

- 1) мостовидный протез с двусторонней опорой.
- 2) с промежуточной дополнительной опорой.
- 3) с двойной (медиальной или дистальной) опорой.
- 4) со спаренными двусторонними опорами.
- 5) с односторонней консолью.

- Форма зубной дуги различна в переднем и боковых участках, что естественно сказывается и на промежуточной части мостовидного протеза. Так, при замещении передних зубов промежуточная часть аркообразная, при замещении жевательных зубов приближается к прямолинейной форме. При сочетании дефектов зубных рядов в переднем и боковом отделах и замещении их одним мостовидным протезом промежуточная часть имеет комбинированную форму

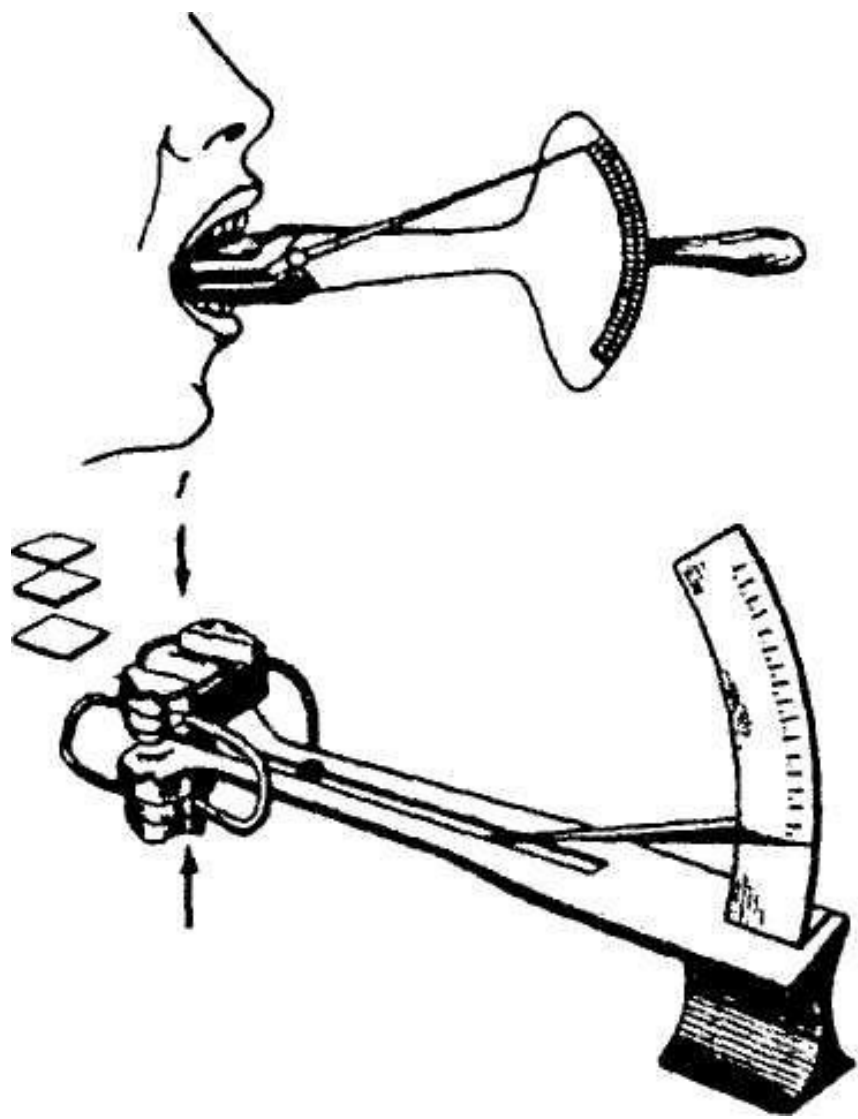




- Наличие в конструкции мостовидного протеза консольного элемента, аркообразного или прямолинейного тела мостовидного протеза, различное направление осей опорных зубов в силу их анатомического расположения в зубном ряду существенно влияют на биостатику и должны приниматься во внимание при обосновании лечения мостовидными протезами. В частности, при включении консольного элемента необходимо учитывать длину рычага, противодействующего рычагу приложенной силы

- При дугообразном теле мостовидного протеза приложенная сила всегда действует в эксцентричном вертикальном направлении относительно осей опор (клыков, премоляров). Чем больше радиус дуги, тем больше отрицательное действие момента вращения на опоры

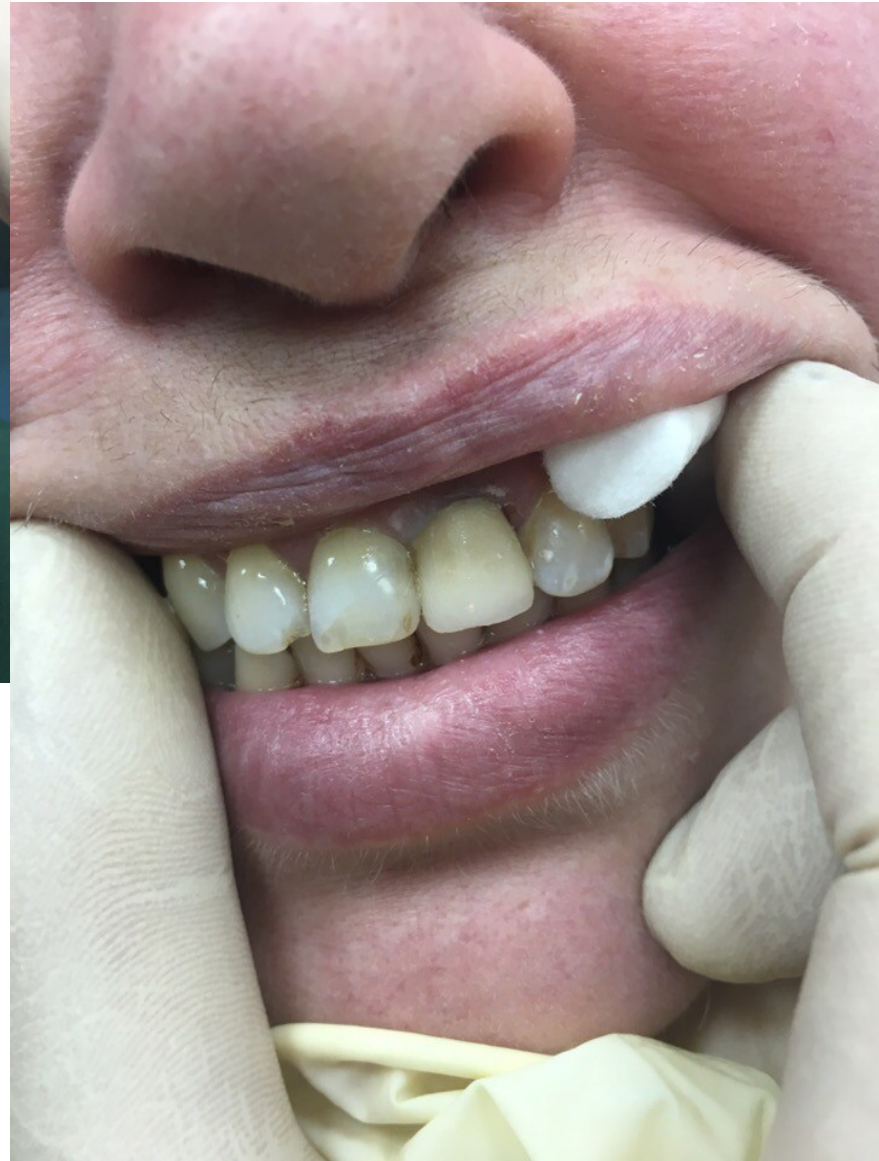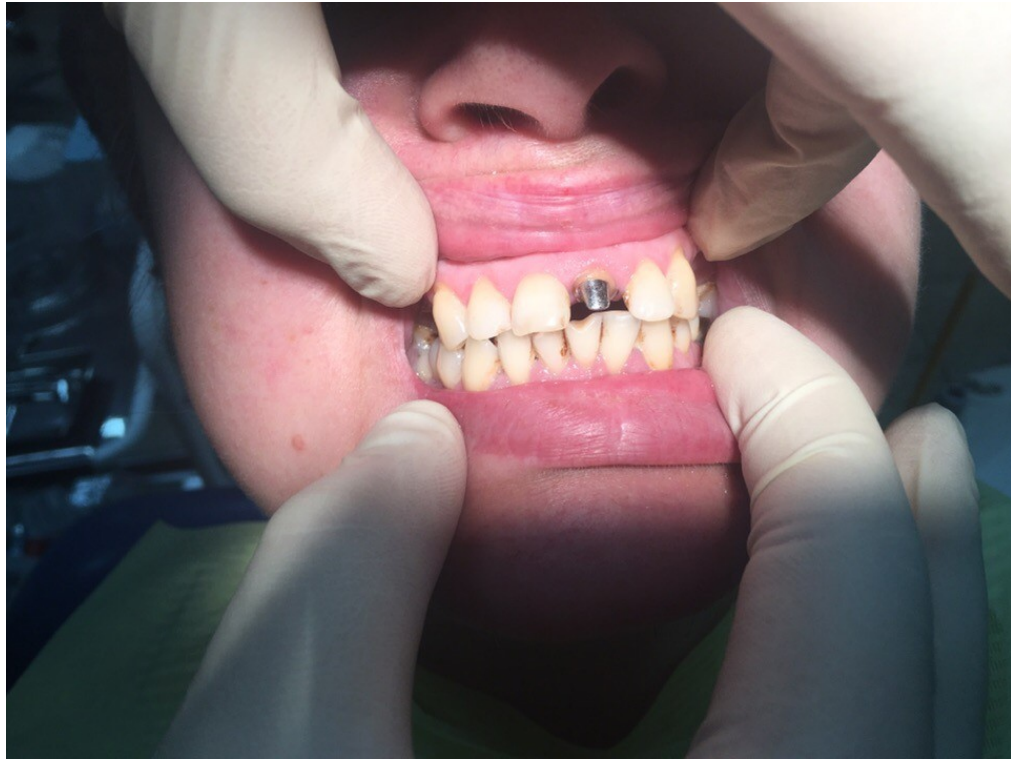- Возможность лечения мостовидными протезами, приложения дополнительной жевательной нагрузки основывается на общебиологическом положении о наличии в тканях и органах человека физиологических резервов. Это и позволило В. Ю. Курляндскому выдвинуть концепцию о «резервных силах пародонта». Она находит подтверждение в анализе объективного исследования выносливости пародонта к давлению — гнатодинамометрии. Предел выносливости пародонта к давлению — пороговые нагрузки, увеличение которых приводит к возникновению боли, например для премоляров — 25—30 кг, моляров — 40—60 кг. Однако в естественных условиях при откусывании и разжевывании пищи человек не развивает усилий до возникновения боли.



- Следовательно, часть выносливости пародонта к нагрузке постоянно реализуется в естественных условиях, а часть есть физиологический резерв, реализуемый при экстремальных состояниях, в частности при болезни. Принято теоретически, ориентировочно, считать, что из 100% функциональных возможностей органа в норме расходуется 50%, а 50% составляют резерв. Это и есть основная теоретическая база в клинике для выбора и обоснования количества опорных зубов под мостовидный зубной протез и его конструктивных элементов

Клинические этапы лечения несъемными мостовидными протезами

- Закончив диагностический процесс и определив, что лечение частичной адентии возможно, применив мостовидный протез, необходимо выбрать число и конструкцию опорных элементов: от вида конструкции зависит характер препарирования опорных зубов. В качестве опор в клинике чаще применяют искусственные коронки. К более сложным видам опорных элементов относятся вкладки, полукоронки, штифтовые зубы или «культевые конструкции».



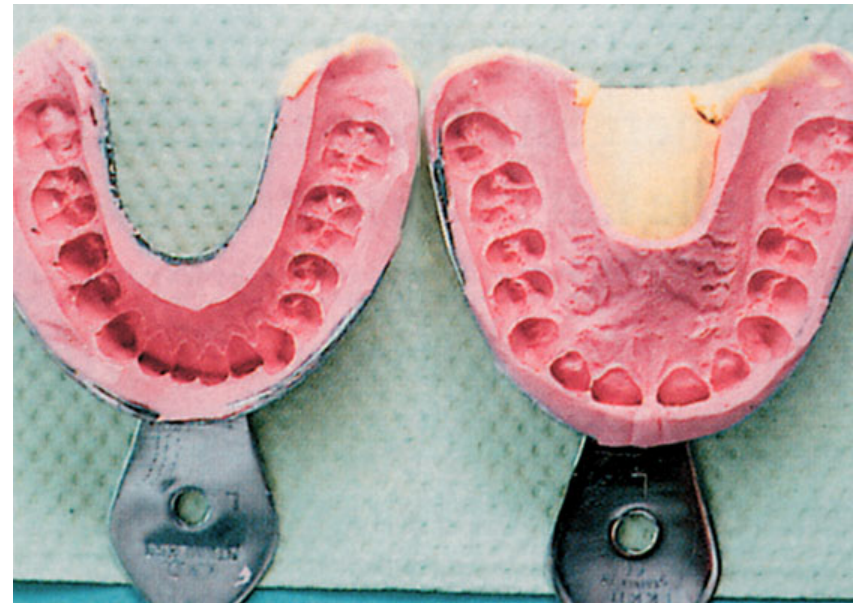
- Общее требование, предъявляемое к опорным зубам под мостовидные протезы — параллельность вертикальных поверхностей опор между собой. Если в отношении двух опор в виде штампованных или литых коронок можно «на глаз» определить их параллельность между собой после препарирования, то при увеличении числа опор оценить параллельность стенок коронок отпрепарированных зубов трудно. Уже на этом этапе лечения несъемными мостовидными протезами возникает необходимость изучить диагностические модели до препарирования или после нее, чтобы создать параллельные между собой поверхности всех опорных зубов.

- Исходным моментом при этом является ориентация при нахождении параллельности на 1—2 зуба, как правило, расположенных ближе к передним. Однако нередки случаи, когда поиск параллельности, особенно на верхней челюсти, заставляет больше ориентироваться на моляры. Наклоняя столик параллелометра, а следовательно, и диагностическую модель, проводят анализ расположения клинического экватора, определяя тем самым объем снимаемых тканей при препаровке.

- Особого рассмотрения заслуживают случаи частичной адентии при изменениях в периапекальных тканях опорных зубов. Тактика стоматолога любого профиля должна основываться на том положении, что любой вид протеза обуславливает повышенную нагрузку на опорные зубы и плохо вылеченные процессы вокруг верхушки корня могут дать вспышку после проведенного ортопедического лечения. Поэтому врач ортопед-стоматолог обязан предвидеть эти осложнения и настоять на повторном лечении.

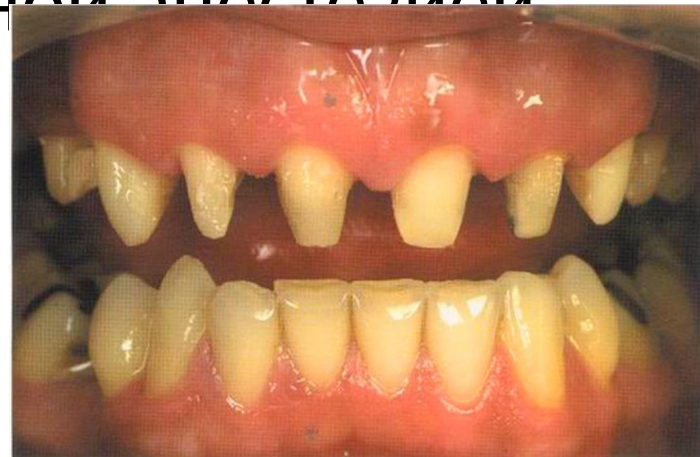Подготовка к препарированию

- Перед началом препарирования снимаются оттиски для изготовления временных пластмассовых коронок клиническим или лабораторным способом. Определяется цвет будущего протеза.



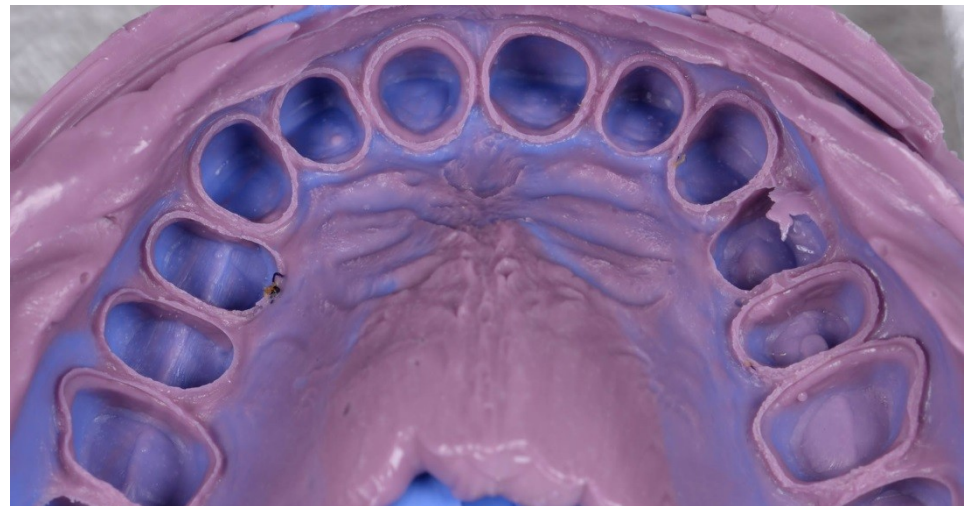
Препарирование опорных зубов

- Производится препарирование зубов. Вид препарирования выбирается в зависимости от вида коронок. При препарировании следует обращать особое внимание на параллельность клинических осей культей зубов после препарирования.
Препарирование зубов с витальной пульпой проводится под местной анестезией



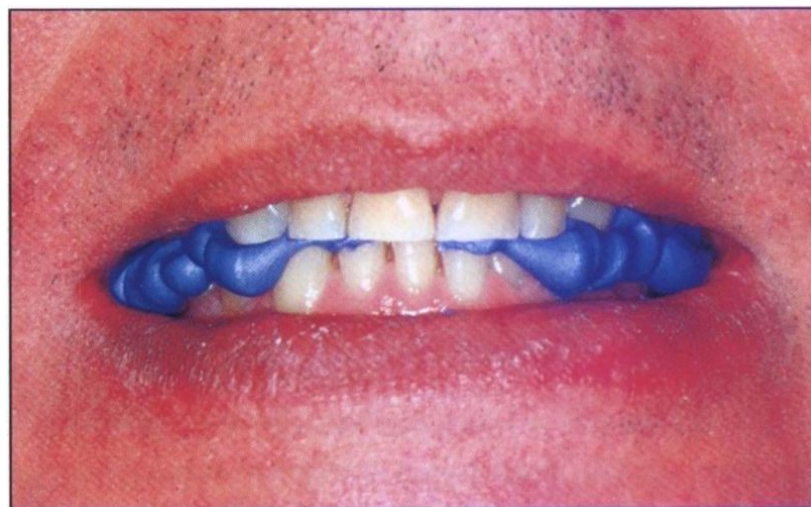Снятие оттиска.

- Снятие оттиска с препарированных зубов на том же приеме возможно при отсутствии повреждений маргинального пародонта при препарировании. Используются силиконовые двухслойные оттискные массы (С-силиконы, А-силиконы), полиэфирные оттискные массы, стандартные или индивидуальные оттискные ложки.



- В случае применения метода ретракции десны при снятии оттисков уделяется особое внимание соматическому статусу пациента. При наличии в анамнезе сердечно-сосудистых заболеваний (ишемической болезни сердца, стенокардии, артериальной гипертензии, нарушений сердечного ритма и пр.) нельзя применять вспомогательные средства для ретракции десны, содержащие катехоламины (в том числе нитрей, пропитанных такими составами), следует учитывать действие антикоагулянтной терапии.

- Для фиксации правильного соотношения зубных рядов в положении центральной окклюзии применяются силиконовые блоки, а при необходимости определения центрального соотношения челюстей изготавливаются восковые базисы с окклюзионными валиками.



- Для предотвращения развития воспалительных процессов в тканях травмированного при препарировании краевого пародонта назначается противовоспалительная регенерирующая терапия, включающая полоскания полости рта настояками коры дуба, ромашки и шалфея. Препарированный дентин перед фиксацией провизорных коронок обязательно обрабатывают десенситайзером.

Наложение и припасовка

Наложение и припасовка каркаса мостовидного протеза включает следующие этапы.

- Внешнюю оценку качества изготовления на моделях в артикуляторе.

Припасовку, обращая особое внимание:

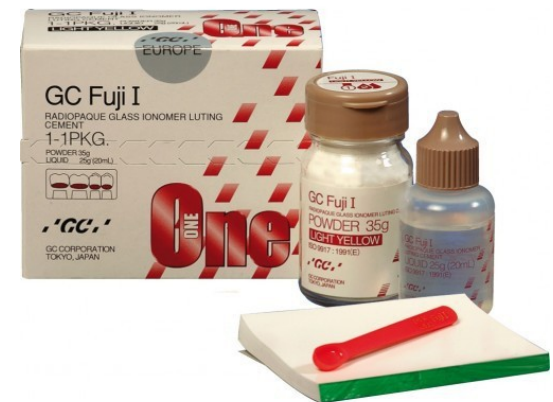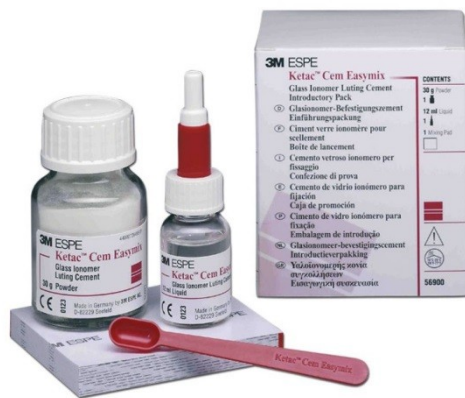- на точность прилегания каркаса в пришеечной области (краевое прилегание);
- отсутствие зазора между краем коронки и культей зуба;
- соответствие контура края опорной коронки контурам десневого края;
- степень погружения края коронки в десневую борозду;
- аппроксимальные контакты, окклюзионные контакты с зубами-антагонистами;
- пространство под промежуточной частью.

При необходимости проводится коррекция окклюзионных соотношений.

Фиксация мостовидного протеза

- На последнем клиническом этапе после проверки качества его дезинфицируют и высушивают воздухом под давлением. Зубы изолируют от слюны ватными или бумажными валиками, дезинфицируют, обезжиривают и высушивают.

- По известным правилам замешивают фиксирующий материал жидкой консистенции, что необходимо для свободного выхода его излишков из-под краев коронок. Более густая консистенция цемента может быть причиной неполного наложения протеза. Фиксирующим материалом заполняют примерно треть коронок, обмазывая им их стенки. Протез накладывают на зубы и просят больного сомкнуть зубы в центральной окклюзии. Затвердевший материал осторожно удаляют, избегая повреждения краевого пародонта. Особое внимание уделяется удалению избытков фиксирующего материала из области десневого кармана и промывной зоны под промежуточной частью протеза.

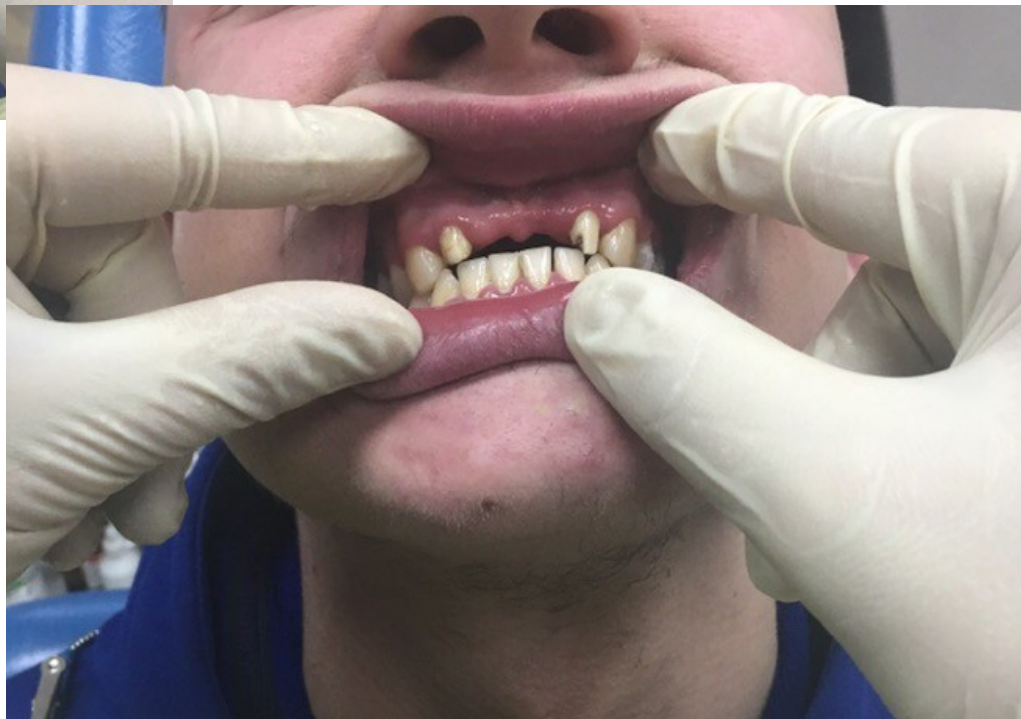
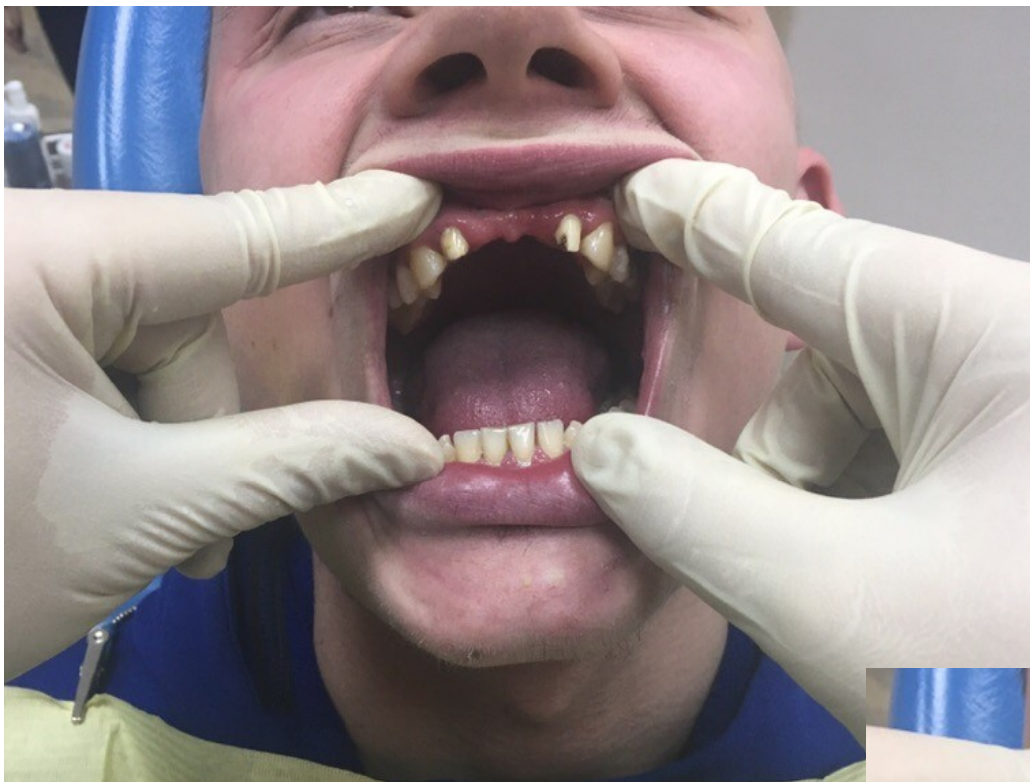
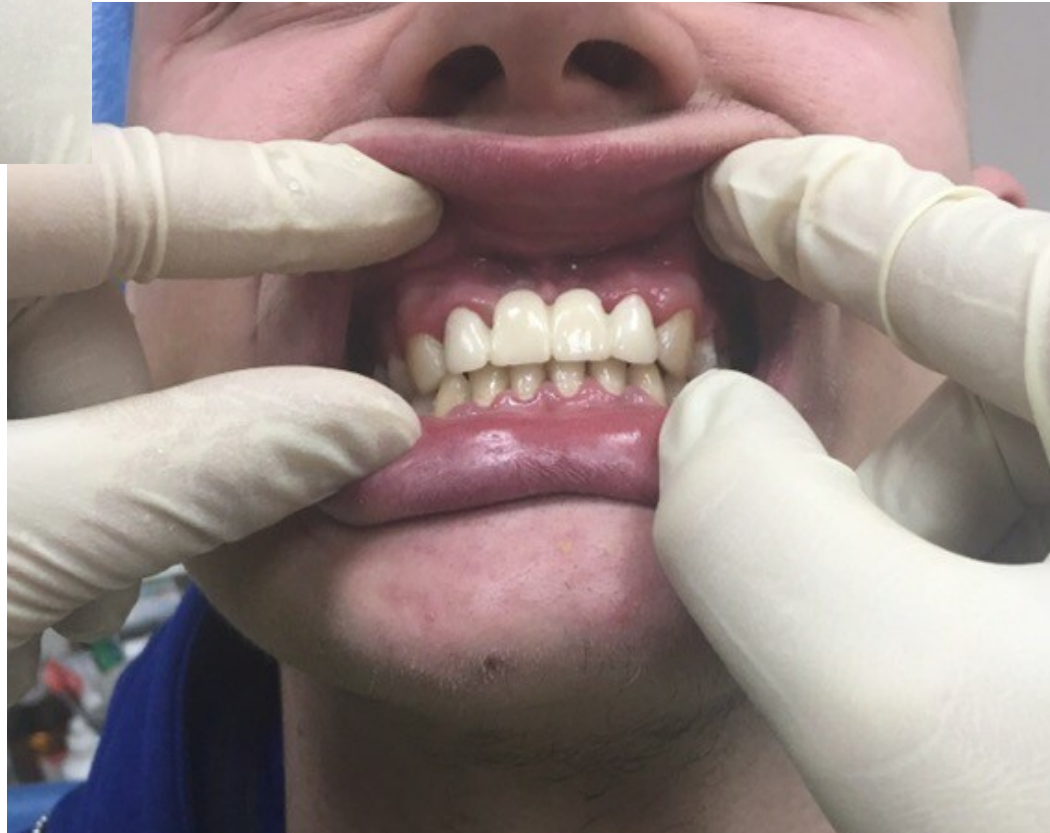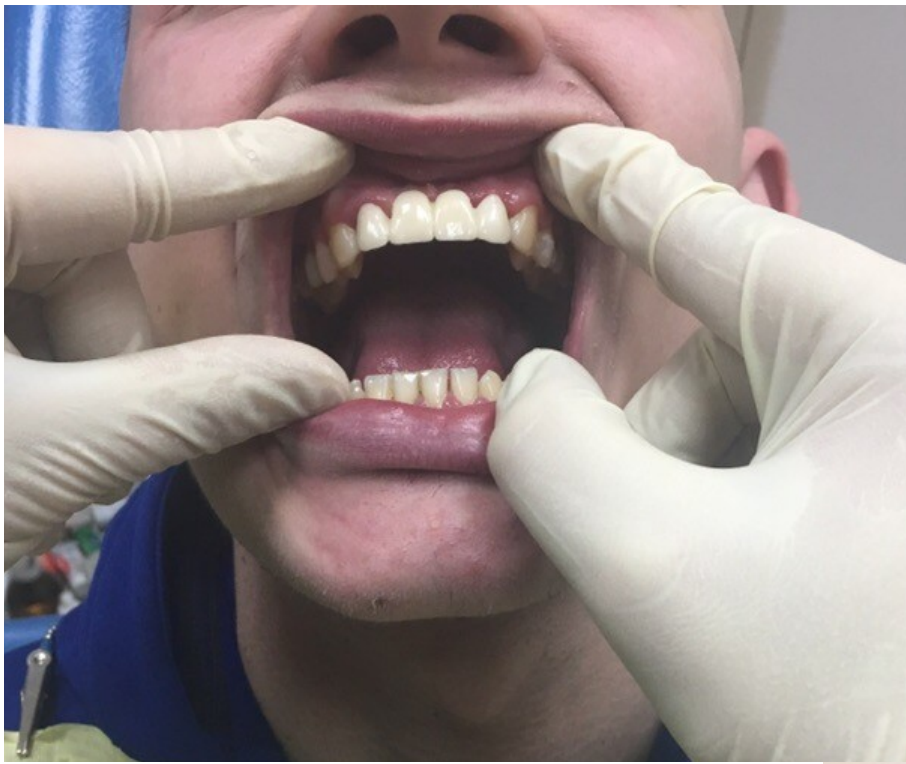Инструкции по уходу.

- Инструктаж пациента по правилам ухода и пользования протезом и указания на необходимость тщательной чистки зубов щеткой и пастой два раза в день и регулярного посещения врача один раз в 6 мес

Клинический пример

- Пациент К. 22 года, профессионально занимается боксом, около двух лет назад на соревнованиях получил травму в области зубов 21, 11. Обратился в клинику, где диагностировали полный вывих зуба 11 и перелом корня зуба 21, зубы были удалены и изготовлен пластмассовый мостовидный протез с опорами на зубы 12, 22. Обратился с жалобами на перелом мостовидного протеза. Изготовлен пластмассовый мостовидный протез с опорами на зубы 12, 22. Даны рекомендации по использованию, также рекомендовано изготовление индивидуальной каппы и протезирование с использованием дентальных имплантатов в области 11, 21 зубов.





Литература:

- 1. Лебеденко, И. Ю. Ортопедическая стоматология : учебник для ординаторов / И. Ю. Лебеденко. – 2-е изд., перераб. и доп.– М.: ГЭОТАР – Медия, 2018.– 800 с.
- 2. Смит, Бернанд. Коронки и мостовидные протезы в ортопедической стоматологии : учебное пособие / Б. Смит. – 1-е изд., – М.: МЕДпресс-информ. 2010.–344 с
- 3. Абдурахманов, А. И. Ортопедическая стоматология. Материалы и технологии : учебник / А. И. Абдурахманов, О. Р. Курбанов.– М.: ГЭОТАР– Медия. 2016.–352 с.
- 4. Каливраджан, Э. С. Ортопедическая стоматология: учебник / Э. С. Каливраджан, И. Ю. Лебеденко, Е. А. Брагин.– М.: ГОЭТАР–Медея. 2018.– 800 с.
- 5. Руководство для врачей, студ. ВУЗов и мед. училищ / Н. Г. Аболмасов, Н. Н., Аболмасов, В. А. Бычков, А. Аль- Хахим. – М.: МЕДпресс-информ, 2005. – 576 с.
- 6. Трезубов, В.Н. Ортопедическая стоматология. Прикладное материаловедение: учебник для мед.вузов. / В.Н. Трезубов, Л.М. Мишнёв, Е.Н. Жулёв. М.: МЕДпресс-информ, 2008
- 7. «Ортопедическая стоматология: Под ред В.Н.Копейкина, М.З.Миргазизова.-2-е изд.доп.-М.:Медицина,2006.-621с.

Благодарю за внимание.