Федеральное государственное бюджетное образовательное учреждение высшего образования «Красноярский государственные медицинский университет имени профессора В.Ф.Войно-Ясенецкого»
Министерства здравоохранения Российской Федерации
Кафедра травматологии, ортопедии и нейрохирургии с курсом ПО

Рецензия д.м.н., зав. кафедрой травматологии, ортопедии и нейрохирургии с курсом ПО, доцента Шнякина Павла Геннадьевича на реферат-презентацию ординатора 2 года обучения по специальности «Травматология и ортопедия» Лютых Ильи Евгеньевича по теме:

ПЕРЕЛОМЫ ПРОКСИМАЛЬНОГО ОТДЕЛА БЕДРА

В своем реферате-презентации Лютых И.Е рассматривает вопрос переломов проксимального отдела бедренной кости.

Актуальность данной темы автор объясняет тем, что такая травма означает потерю прежней степени мобильности, а для менее активных пациентов – стойкую потерю возможности к самообслуживанию даже в пределах своего жилища. И если не вернуть определенную степень активности пациенту, по данным ряда авторов в течение первых трех месяцев после перелома шейки бедренной кости смертность достигает 5,75% у женщин и 7,95% - у мужчин.

Структурированность работы не нарушена, и содержит основные необходимые данные.

Автор рассматривает вопросы этиологии, классификации, маршрутизации, медикаментозного лечения, в частности рассмотрен вопросы тромбопрофилактики, варианты хирургического лечения в зависимости от типа переломов с использованием современных моделей металлоконструкций и протезов.

Список литературы представлен 5 источниками. Работа выполнена по типу реферата-презентации, оформлена в соответствии с требованиями.

Основные оценочные критерии:

Оценочный критерий	Положительный/отрицательный
1. Структурированность	+
2. Наличие орфографических ошибок	—
3. Соответствие текста реферата его теме	+
4. Владение терминологией	+
5. Полнота и глубина раскрытия основных понятий темы	+
6. Логичность доказательной базы	+
7. Умение аргументировать основные положения и выводы	+
8. Круг использования известных научных источников	+
9. Умение сделать общий вывод	+

Итоговая оценка: Положительная / Отрицательная

Комментарии рецензента:

Подпись рецензента: (Белова О.А.)

Подпись ординатора: Лютых И.Е

Переломы проксимального отдела бедренной кости

Подготовил: Лютых И.Е ординатор
травматолог-ортопед

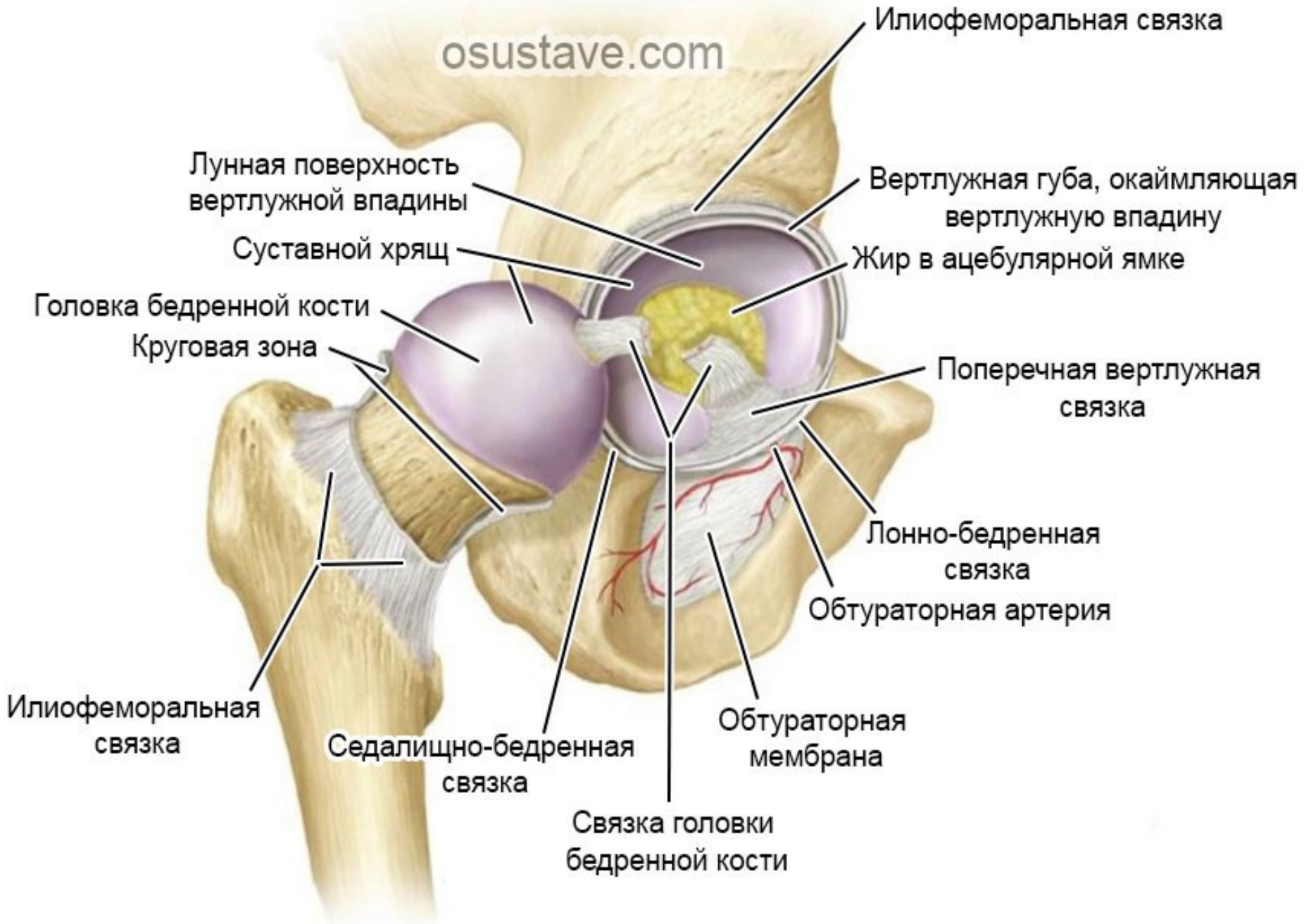
osustave.com
Илиофеморальная связка
Лунная поверхность вертлужной впадины
Вертлужная губа, окаймляющая вертлужную впадину
Суставной хрящ
Жир в ацебулярной ямке
Головка бедренной кости
Круговая зона
Поперечная вертлужная связка
Лонно-бедренная связка
Обтураторная артерия
Илиофеморальная связка
Седалищно-бедренная связка
Обтураторная мембрана
Связка головки бедренной кости

Актуальность

Переломы проксимального отдела бедренной кости – одна из наиболее распространенных причин поступления больных в стационар травматолого-ортопедического профиля, причем зачастую, и не только у пожилых пациентов с остеопорозом и остеопенией; эти повреждения возникают в результате т.н. «низкоэнергетической травмы», например падения с высоты собственного роста. Для абсолютного большинства пациентов с ППОБК такая травма означает потерю прежней степени мобильности, а для менее активных пациентов – стойкую потерю возможности к самообслуживанию даже в пределах своего жилища. В отношении пациентов с уже имеющейся сопутствующей патологией ППОБК с вынужденным периодом иммобилизации до хирургического лечения ведет к усугублению существующих соматических проблем; так, в течение первых трех месяцев после перелома шейки бедренной кости (ШБК) смертность достигает 5,75% у женщин и 7,95% - у мужчин.

Согласно данным ФГБУ «РНИИТО им. Р.Р.Вредена» за 2014 г., в стационарах Санкт-Петербурга средняя длительность пребывания пациента с ППОБК в стационаре составила 7 койкодней (от 2 до 12), это свидетельствует о том, что части пациентов не проводилось требуемое оперативное лечение. В 2011 г. доля пациентов, не получивших хирургической помощи в больницах города, приблизилась к половине всех пациентов с ППОБК (46% лечились консервативно, 7% пациентов с ППОБК были отправлены домой из приемного отделения) . По данным годового отчета НИИ организации здравоохранения и медицинского менеджмента Департамента здравоохранения г. Москвы за 2016 г., доля прооперированных пациентов с ППОБК в клиниках г. Москвы составила 63.6%; в то же время, в странах Европы хирургическая активность относительно данной группы пациентов приближается к 98% . Кроме того, подавляющее большинство пациентов после выписки из стационара в РФ не получают полноценного курса восстановительного лечения и реабилитации.

Этиология и патогенез

ППОБК

Низкоэнертетические

возникают при незначительной травме (падение с высоты собственного роста). Причиной таких переломов является снижение количества костной ткани и изменение её качества при, например, остеопорозе, метастачических поражених костной ткани и подобных процессах, сопровождающихся изменением микроархитектоники трабекул, накоплением микропереломов трабекул, увеличением порозности кортикальной кости) и встречаются в основном у пациентов старше 60 лет.

Высокоэнергетические

возникают в следствии передачи тканям большого количества кинетической энергии, что приводит к значительному повреждению мягких тканей и кости; такой тип переломов чаще встречается у пациентов молодого возраста.

Эпидемиология

С ростом продолжительности жизни населения увеличивается доля пожилых людей, в том числе и с хронической соматической патологией, соответственно, растет количество регистрируемых ППОБК. Низкоэнергетические переломы БК происходят, как правило, вследствие падения с высоты роста на бок и встречаются преимущественно у людей в возрасте старше 60 лет [127]. Ежегодно во всем мире регистрируется порядка 1700000 случаев ППОБК [23]. К 2050 г. при сохранении основных демографических тенденций прогнозируется увеличение количества ППОБК до 6300000 случаев ежегодно [23]. В России, по данным эпидемиологических исследований населения старше 50 лет, частота ППОБК составляет 174,78 случаев на 100 тысяч населения у мужчин и 275,92 - у женщин, и этот показатель неуклонно увеличивается [7]. Риск возникновения перелома в вертельной области в течение жизни у мужчин составляет 6%, а у женщин достигает 18% [76], в Норвегии в 2015 г. по данным национального регистра ППОБК, соотношение мужчин и женщин составило 3 к 7 [128]. Средний возраст пациентов с ППОБК, который в середине 1990-х составлял 81 год, вырос до 82 лет к 2015 году [168, 128]. С возрастом риск получить ППОБК увеличивается: в 50 лет он составляет 1,8%, в 60 лет – 4%, в 70 лет – 18%, а в 90 лет – 24% [88]. Кроме того, S.Berry сообщил

[30], что у 15% людей с ППОБК в течение последующих 4-х лет жизни после этой травмы происходит перелом проксимального отдела контралатеральной БК.

Кодирование по МКБ 10

S72.0 Перелом шейки бедра

Перелом в области тазобедренного сустава БДУ

S72.1 Чрезвертельный перелом

Перелом межвертельный

Перелом вертела

S72.2 Подвертельный перелом

Классификация

ППОБК

внутрисуставные

внесуставные

распространяющиеся на суставную поверхность

внутрикапсульные

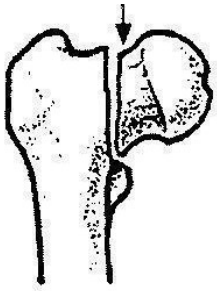

не распространяющиеся на суставную поверхность

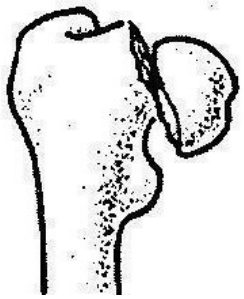

внекапсульные

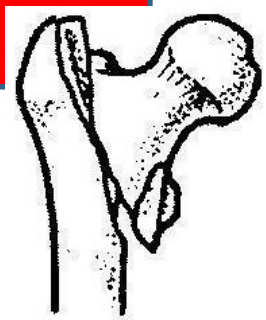

Классификация переломов головки бедренной кости

Для систематизации переломов головки бедренной кости, по данным литературы, наиболее часто используют классификацию Pipkin

I тип – переломы головки БК,
дистальнее ямки головки бедренной кости

II тип – переломы головки БК,
проксимальнее ямки головки бедренной кости

III тип – переломы головки БК,
сочетающиеся с переломом шейки бедренной к

IV тип – переломы головки БК,
сочетающиеся с переломом вертлужной впади

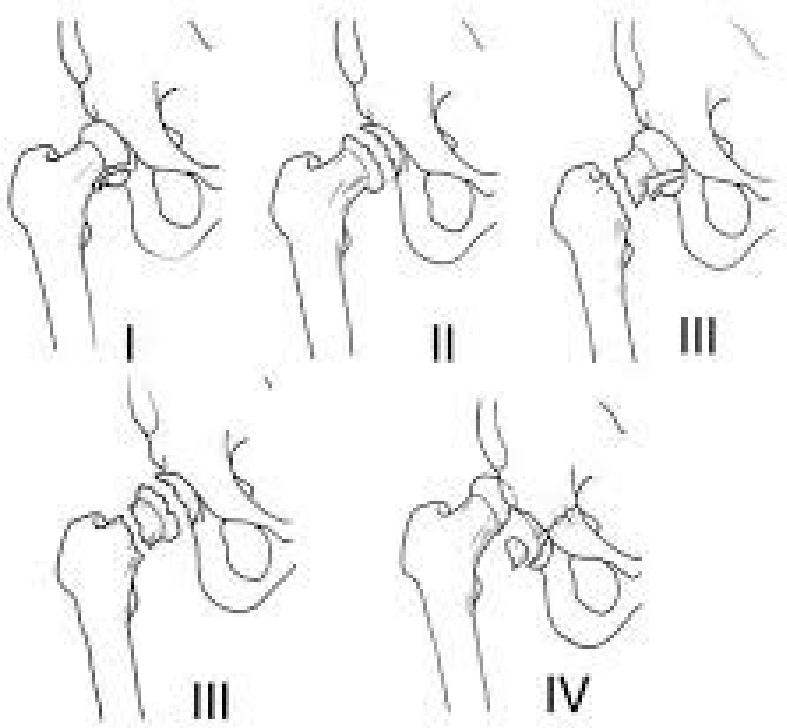

Классификация переломов шейки бедренной кости Garden

В основе классификации переломов ШБК Garden лежит степень и характер смещения отломков .

I тип – неполные, вколоченные, вальгусные переломы

II тип – вальгусные, завершенные, стабильные

III тип – варусные переломы с небольшим смещением

IV тип – варусные переломы со значительным смещением

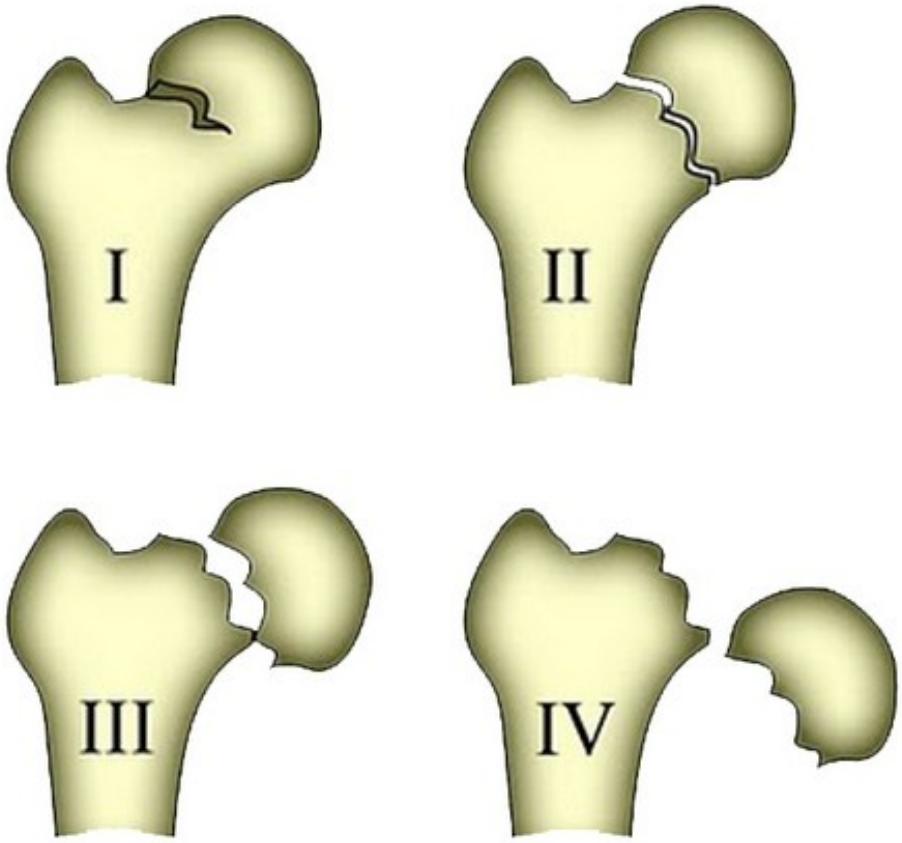

Классификация переломов шейки бедренной кости Pauwels

В основе еще одной популярной классификации переломов ШБК, классификации Pauwels, лежит направление или угол линии перелома по отношению к горизонтальной плоскости (рис. 3):

I тип – угол линии перелома с горизонталью до 30°

II тип – угол линии перелома с горизонталью до 50°

III тип – угол линии перелома с горизонталью до 70°

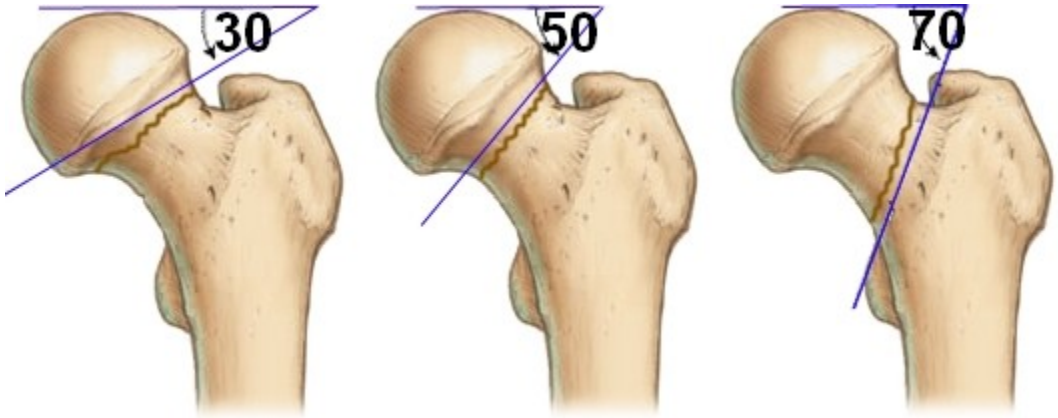

Переломы типа I или II согласно классификации Garden (вальгусные или вколоченные без смещения) или I типа по классификации Pauwels характеризуются высокой степенью стабильности и минимальными нарушениями кровоснабжения головки БК, что является благоприятным с точки зрения прогноза в отношении консолидации перелома и обосновывает выбор в пользу металлостеосинтеза при определении тактики хирургического лечения Переломы типа Garden III-IV, Pauwels II-III имеют нестабильный характер, кровоснабжение проксимального отломка, как правило, полностью нарушено

Классификация переломов шейки бедренной кости AO/OTA

Согласно классификации AO/OTA, переломы ШБК имеют кодировку 31B и разделены на 3 типа - B1, B2, B3, которые, в свою очередь, в зависимости от тяжести перелома, подразделяются на 3 подгруппы.

B1 тип – субкапитальный перелом

B2 тип – тансцервикальный перелом

B3 тип – базицервикальный перелом

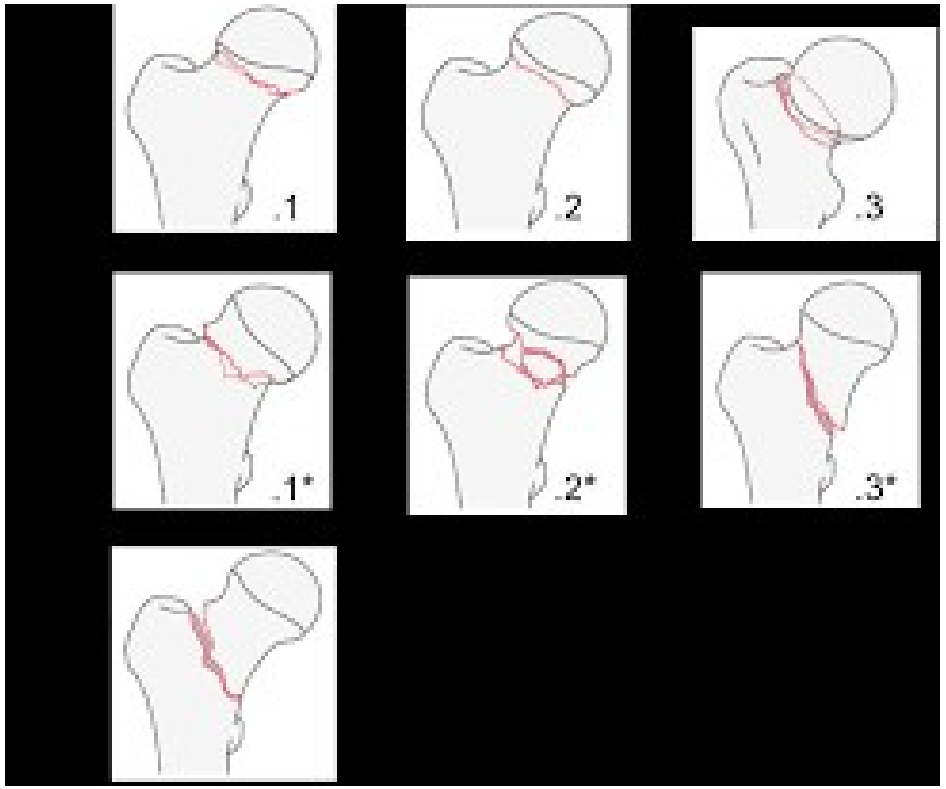

Вертельные переломы

К внекапсульным переломам относят чрезвертельные, межвертельные и подвертельные переломы. Согласно классификации AO/OTA , чрезвертельные переломы имеют кодировку 31A и разделены на 3 типа - A1, A2, A3, которые, в свою очередь, в зависимости от тяжести перелома, подразделяют на 3 подгруппы

A1 простые двухфрагментарные переломы с хорошей костной опорой по медиальному кортикальному слою

A2 многооскольчатые с множественными переломами медиального и дорзального кортикальных слоев

A3 латеральный кортикальный слой сломан (реверсивный тип перелома)

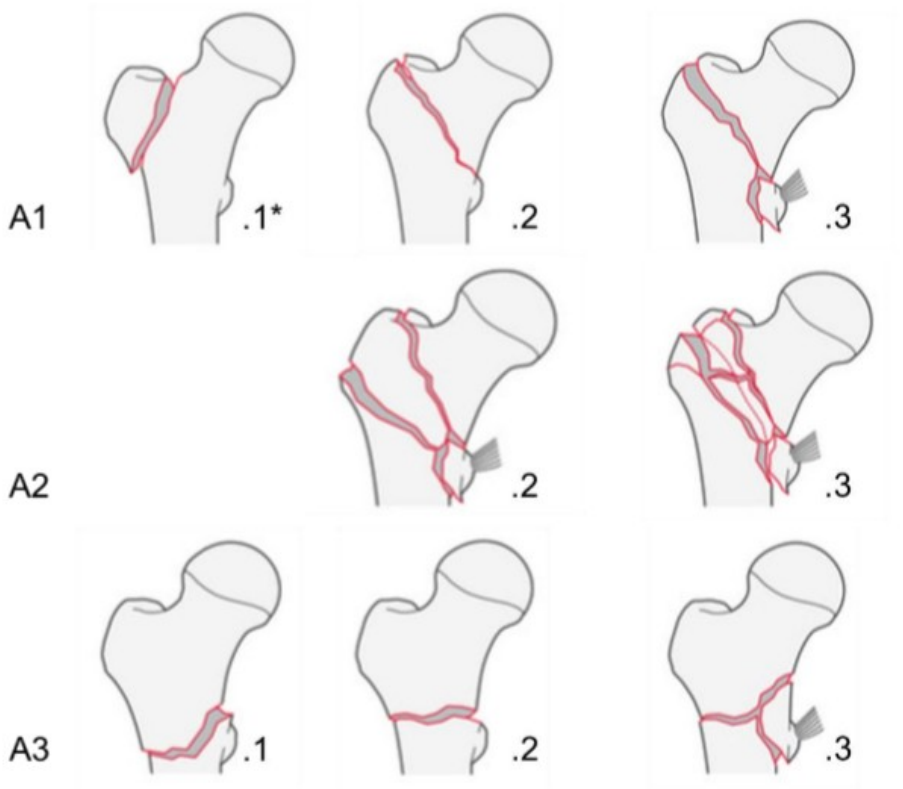

Поступление в приемное отделение

Необходимый объем клинического и лабораторного обследования в ПО:

Измерение температуры тела;

Измерение АД, ЧСС;

Клинический, биохимический анализ крови, общий анализ мочи, коагулограмма.

ЭКГ ЭхоКГ рутинно не назначают. ЭхоКГ может быть рекомендована лишь при наличии острой сердечно-сосудистой патологии (немотивированная одышка в покое; гипотензия, не купирующаяся инфузионной терапией, требующая назначения вазопрессоров; нарушения кровоснабжения миокарда по данным ЭКГ; подозрение на ТЭЛА) [24]. ЭхоКГ выполняют только по назначению терапевта и/или кардиолога. Причина проведения ЭхоКГ в обязательном порядке должна быть отражена в истории болезни. Уровень убедительности рекомендации 1 (уровень доказательности – А)

Оценка интенсивности болевого синдрома с использованием визуально-аналоговой шкалы боли;

Рентгенологическое исследование грудной клетки, таза обзорное, бедренной кости на стороне травмы. В связи с тем, что частота рентгенонегативных переломов ШБК составляет 3-4%, при несоответствии клинических и рентгенологических данных должна быть проведена КТ.

При поступлении должно быть выполнено ультразвуковое исследование сосудов нижней конечности (при круглосуточной доступности метода). При отсутствии круглосуточной доступности метода, УЗДГ исследование может быть выполнено в течение 48 часов после поступления в стационар (кроме случаев обязательного выполнения УЗДГ: давность травмы свыше 24 часов, высокий риск ТЭЛА.

Дежурный травматолог проводит оценку следующих параметров, с обязательным указанием результатов в истории болезни:

Соматического статуса;

Интенсивности болевого синдрома;

Риска тромбоза вен и риска ТЭЛА. Полноценная оценка состояния пациента с ППОБК должна быть проведена как можно быстрее, предпочтительно в течение одного часа с момента поступления в приемное отделение стационара, но не более 2 часов. После подтверждения ППОБК методами лучевой диагностики, пациент должен быть госпитализирован в стационар.

Шкала оценки клинических характеристик. Модель балльной оценки риска по Каприни (Caprini)

1 балл	2 балла	3 балла	5 баллов
• Возраст 41–60 лет • Малая операция • Индекс массы тела более 25 кг/м² • Отек нижних конечностей • Варикозное расширение вен • Беременность или послеродовый период • Невынашивание беременности в анамнезе • Прием эстрогенов/гестагенов • Сепсис (давностью до 1 мес) • Тяжелое заболевание легких, в том числе пневмония (давностью до 1 мес) • Нарушение функции дыхания • Острый инфаркт миокарда • Застойная сердечная недостаточность (давностью до 1 мес) • Анамнез воспалительного заболевания кишечника • Терапевтический пациент на постельном режиме	• Возраст 61–74 года • Артроскопическая операция • Большая открытая операция (длительностью более 5 мин) • Лапароскопическая операция (длительностью более 45 мин) • Онкология • Постельный режим (более 3 сут) • Гипсовая повязка • Катетер в центральной вене	• Возраст старше 74 лет • Анамнез ВТЭО • Семейный анамнез ВТЭО • Лейденская мутация • Мутация в гене протромбина • Волчаночный антикоагулянт • Антитела к кардиолипину • Повышение уровня гомоцистеина в плазме • Гепарининдуцированная тромбоцитопения • Другие тромбофилии	• Инсульт (менее 1 мес назад) • Замена крупного сустава • Перелом бедра, костей таза, голени • Травма спинного мозга (менее 1 мес назад)

Неотложные консультации специалистов в предоперационном периоде.

1. Консультация терапевта.
2. Консультация анестезиолога-реаниматолога.
3. Консультация невролога - при наличии неврологических нарушений (нарушение сознания, нарушение речи, парез или плегия конечностей).
4. Консультация сосудистого хирурга - при выявлении тромбоза сосудов нижней конечности или признаках артериальной недостаточности.

Скелетное вытяжение

Пациентам старше 50 лет скелетное вытяжение не накладывают (исключением являются подвертельные переломы). Ряд исследований и мета-анализ исследований , в которых сравнивались результаты лечения пациентов старше 50 лет с ППОБК, с применением и без применения скелетного вытяжения в предоперационном периоде, показали отсутствие каких либо различий в интенсивности болевого синдрома и преимуществ наложения скелетного вытяжения у пациентов с ППОБК старше 50 лет.

Важно отметить, что скелетное вытяжение провоцирует развитие делириозного синдрома у пожилых пациентов .

Анальгезия

1- 3 балла по шкале ВАШ - анальгезия не требуется.

4 - балла по шкале ВАШ - парацетамол по 1 г внутривенно инфузионно в течение 15 мин 2– 3 раза в сутки и НПВС (кеторолак по 30 мг внутримышечно 2 раза в сутки).

5 - 6 баллов по шкале ВАШ - НПВС (кеторолак по 30 мг внутримышечно 2–3 раза в сутки) + парацетамол по 1 г внутривенно инфузионно в течение 15 мин 3–4 раза в сутки и/или опиоидный анальгетик (трамадол по 100 мг внутримышечно или внутривенно 2–3 раза в сутки; промедол по 20 мг 2 раза в сутки внутримышечно).

7 и более баллов по шкале ВАШ – опиоидные анальгетики группы морфина (морфин подкожно 10 мг, максимальная суточная доза 20 мг).

Предоперационный период

Длительность предоперационного периода должна быть минимизирована (наиболее оптимальна - 6-8 часов с момента поступления в стационар, у пациентов данностью травмы менее 24 часов) и не должна превышать 48 часов. Необходимо учитывать, что выполнение эндопротезирования в ночное время приводит к увеличению числа осложений, поэтому операции эндопротезирования должны выполняться только в дневное время, подготовленными бригадами

Проведение анестезии возможно по истечении 6 часов после приема пищи, и двух часов после приема жидкости (все окрашенные жидкости относятся к пище)

Для решения вопроса о тактике лечения пациентов при нижеперечисленных состояниях показано: - Острый коронарный синдром (нестабильная стенокардия, острый инфаркт миокарда) – консультация кардиолога. - Тяжелые нарушения ритма и проводимости сердца (АВ блокада II-III ст., тахиформа фибрилляции предсердий свыше 120 в мин.) – перевод в отделение интенсивной терапии для стабилизации состояния.

--Декомпенсация сахарного диабета (глюкозурия, кетонурия) – перевод в отделение интенсивной терапии, консультация эндокринолога.

-- Сенильные психозы (агрессия к окружающим, утрата навыков самообслуживания, галлюциноз, бредовые расстройства) – консультация психиатра.

-- Наличие острой хирургической патологии – консультация хирурга. - Венозные тромбозы с эпизодом ТЭЛА – консультация сосудистого хирурга.

-- Хроническая почечная недостаточность, требующая экстракорпоральной детоксикации – консультация нефролога для проведения операции в междиализный период (не менее 6 часов от последней процедуры).

-- Острая анемия, сопровождающаяся снижением уровня гемоглобина ниже 70-80 г/л – перевод в отделение интенсивной терапии, трансфузия (переливание) донорской крови и/или эритроцитсодержащих компонентов. При хронической анемии трансфузия (переливание) донорской крови или эритроцитсодержащих компонентов назначается только для коррекции дыхательной и/или сердечно-сосудистой недостаности, обусловленных анемией и не поддающихся основной патогенетической терапии

Тромбопрофилактика

К немедикаментозным средствам профилактики ВТЭО можно отнести:

Эластическую и/или перемежающуюся последовательную пневматическую компрессию нижних конечностей.

Ранняя мобилизацию и активизацию больного.

Лечебную физкультуру.

Рекомендуемые дозы, кратность и способ введения антикоагулянтов для профилактики при высокой степпени риска развития ВТЭО при консервативном лечении и в предоперационном периоде

Бемипарин натрия - Подкожно 3500 МЕ один раз в сутки

Далтепарин натрия - Подкожно 5000 МЕ один раз в сутки

Надропарин кальция - Подкожно: при массе тела до 70 кг 3800 МЕ (0,4 мл); при массе тела 70 кг и больше – 5700 МЕ (0,6 мл) один раз в сутки

Эноксапарин натрия - Подкожно 40 мг один раз в сутки

Парнапарин натрия - Подкожно 0,4 мл (4250 анти-Ха МЕ) один раз в сутки

Нефракционириванный гепарин - Подкожно по 5000 ЕД 3 раза в сутки

Рекомендуемые дозы и режим введения антикоагулянтов для профилактики ВТЭО при оперативном лечении пациентов

Нефракционированный гепарин

Подкожно 5000 МЕ за 4-6 часов до операции, затем 5000 МЕ через 6-8 часов после операции, далее по 5000 МЕ 3 раза/сут.

Надропарин кальция

Подкожно 38 МЕ/кг за 12 часов до операции, 38 МЕ/кг через 12 ч после окончания операции, затем 38 МЕ/кг 1 раз/сут на 2-е и 3-е сутки после операции, с 4-х суток после операции доза может быть увеличена до 57 МЕ/кг 1 раз/сут.

Эноксапарин натрия

Подкожно 40 мг за 12 часов до операции или через 12-24 часа после операции, затем 40 мг 1 раз/сут.

Апиксабан

Перорально 2.5 мг 2 раза/сут, первая доза через 12-24 часа после операции.

Ривароксабан

Перорально по 10 мг 1 раз в сутки; первая доза после достижения гемостаза, не раньше, чем через 6-10 часов после завершения операции

apteka1.net

Перевод пациента на непрямые антикоагулянты (НАК) (Варфарин)

НАК применяют для продления курса тромбопрофилактики после парентеральных антикоагулянтов, доза подбирается индивидуально каждому пациенту под контролем уровня МНО. Продолжительность всего курса приема антикоагулянтов – до активизации пациента, но не менее чем 10-12 недель после операции эндопротезирования тазобедренного сустава или остеосинтеза БК. Перевод пациентов с НМГ на Варфарин начинают с 7-х суток после операции (на фоне парентерального введения гепаринов): препарат назначают в дозе 5 мг (2 таблетки) 1 раз в сутки в одно и то же время суток (вечером после ужина). На 9-е сутки после операции (3-е сутки от начала приема варфарина) проводят контроль МНО (Приложение 13). В дальнейшем, после перевода пациета на терапию Варфарином, необходимо осуществлять контроль эффективности НАК путем исследования МНО 1 раз в 2 недели.

Периоперационная антибиотикопрофилактика

Основными препаратами для периоперационной антибиотикопрофилактики инфекции в области хирургического вмешательства при проведении хирургического лечения пациентов с ППОБК являются цефалоспорины 1 поколения (цефазолин), при анафилактоидных реакциях в анамнезе – гликопептиды (ванкомицин), линкозамины (клиндамицин). Цель ПАП – создание в кровотоке и тканях концентрации антибиотика, достаточной для предотвращения колонизации микроорганизмов, с учетом возможного развития резистентности у микроорганизмов. Выбор антибиотиков должен осуществляться с учетом рекомендаций клинического фармаколога медицинской организации. - Введение антибиотика осуществляется за 30-40 мин до начала оперативного вмешательства, за исключением профилактики с использованием ванкомицина, осуществляемой капельно, в течение 60 мин. Начинают введение за 1,5 часа до начала оперативного вмешательства. - При длительных операциях интраоперационно выполняют повторное введение разовой дозы антибиотика в зависимости от используемого препарата. - Любая операция при ППОБК – показание для профилактики инфекции в области хирургического вмешательства. - Продолжительность ПАП – 24 часа [1]

Цефазолин 2,0 г, в/в

Ванкомицин 1,0 г, в/в

Клиндамицин 0,9 г, в/в

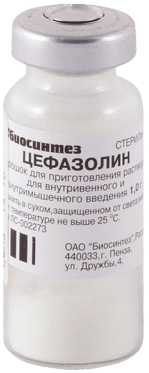

Парентеральные антибиотики могут быть введены в виде однократной дозы непосредственно перед операцией. При длительных (более 4х часов) операциях следует дополнительно вводить дозу антибиотика каждые 4-8 ч в течение операции. **В стационарах, где MRSA часто вызывают раневую инфекцию, или для пациентов с аллергией на цефалоспорины или пенициллины. Профилактическое назначение антибиотиков, как правило, оказывается неэффективным в тех ситуациях, когда сохраняется высокая вероятность повторной контаминации тканей в послеоперационном периоде, например: ↙ у пациентов с трахеостомой; ↙ интубированных пациентов; ↙ у пациентов с постоянным мочевым катетером; ↙ у пациентов с катетерами, установленными в центральное венозное русло.

Хирургическое лечение

Переломы головки бедренной кости Pipkin I-IV

Если имеется вывих, он должен быть устранен в экстренном порядке. Наилучшим образом это достигается под общей анестезией с мышечной релаксацией.

При переломах головки дистальнее ямки головки бедренной кости (Pipkin I) - удаление фрагмента головки.

При переломах проксимальнее ямки головки бедренной кости (Pipkin II) - остеосинтез фрагментов головки при помощи канюлированных компрессирующих винтов с возможностью субхондрального их погружения.

При переломах головки, сочетающихся с переломами шейки бедренной кости (Pipkin III), - первичное ТЭТС.

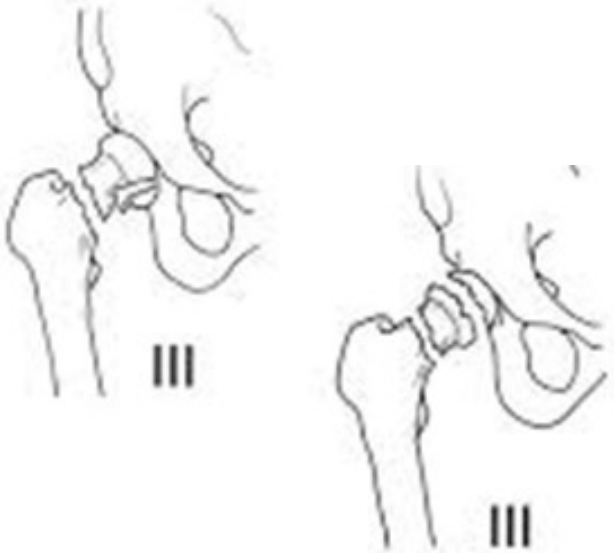

При переломах головки бедренной кости, сочетающихся с переломами вертлужной впадины (Pipkin IV), выбор метода лечения определяется типом перелома головки БК. При переломах головки дистальнее ямки головки бедренной кости производят удаление фрагмента головки и остеосинтез фрагментов вертлужной впадины. При переломах проксимальнее ямки головки БК выполняют остеосинтез фрагментов головки и вертлужной впадины.

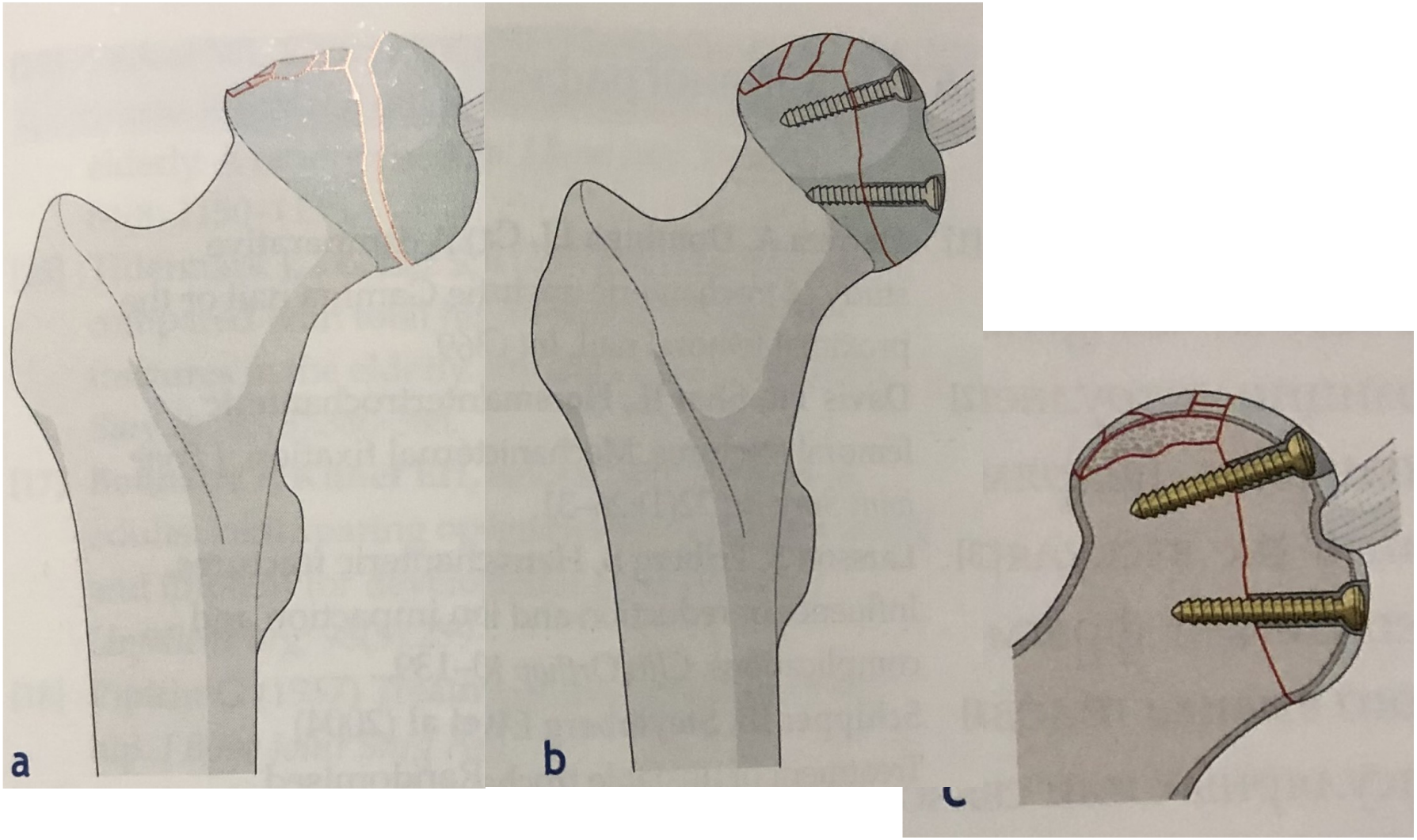
a
b
c

Переломы головки бедренной кости

Возраст < 60 лет

Pipkin I

→ Удаление фрагмента головки

Pipkin II

→ Остеосинтез канюлированными винтами (головка винта должна быть установлена субхондрально)

Pipkin III

→ Тотальный бесцементный эндопротез

Pipkin IV

→ Накостный остеосинтез перелома вертлужной впадины + удаление или остеосинтез перелома головки

Возраст ⩾ 60 лет

Pipkin I → Удаление фрагмента головки

Pipkin II-III

- Высокая активность, мало сопутствующих заболеваний → Тотальный эндопротез (цементный или бесцементный)
- Низкая активность, много сопутствующих заболеваний → Монополярный или биполярный гемипротез (результаты выживаемости одинаковы)

Pipkin IV

→ Накостный остеосинтез перелома вертлужной впадины + тотальное эндопротезирование тазобедренного сустава (бесцементная или гибридная фиксация)

Медиальные переломы GardenI-II, Pauwels I

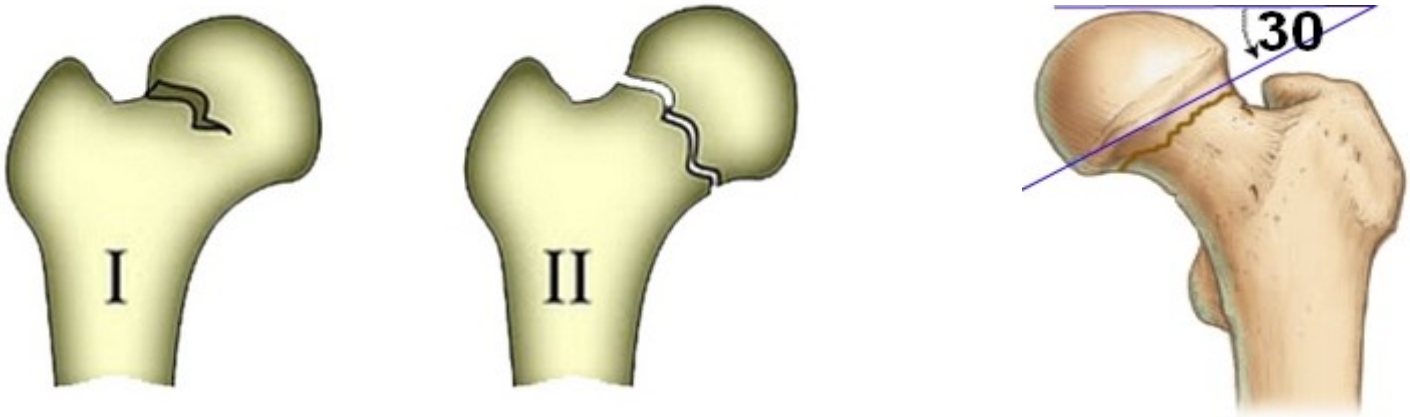

К переломам ШБК типа Garden I-II (Pauwels I) относят вколоченные переломы с вальгусным смещением и переломы без смещения отломков. Эти типы переломов ШБК характеризуются благоприятным прогнозом консолидации отломков ввиду их стабильности и минимальных нарушений кровоснабжения головки БК . Тем не менее высокий (31%) риск вторичных смещений обусловливает применение активной хирургической тактики с остеосинтезом костных фрагментов

При остеосинтезе преломов ШБК типов Garden I и II возможно использовать и спонгиозные канюлированные винты с шайбами и моноаксиальный экстрамедуллярный фиксатор DHS, однако эффективность этих фиксаторов уступает телескопическим винтам с угловой стабильностью

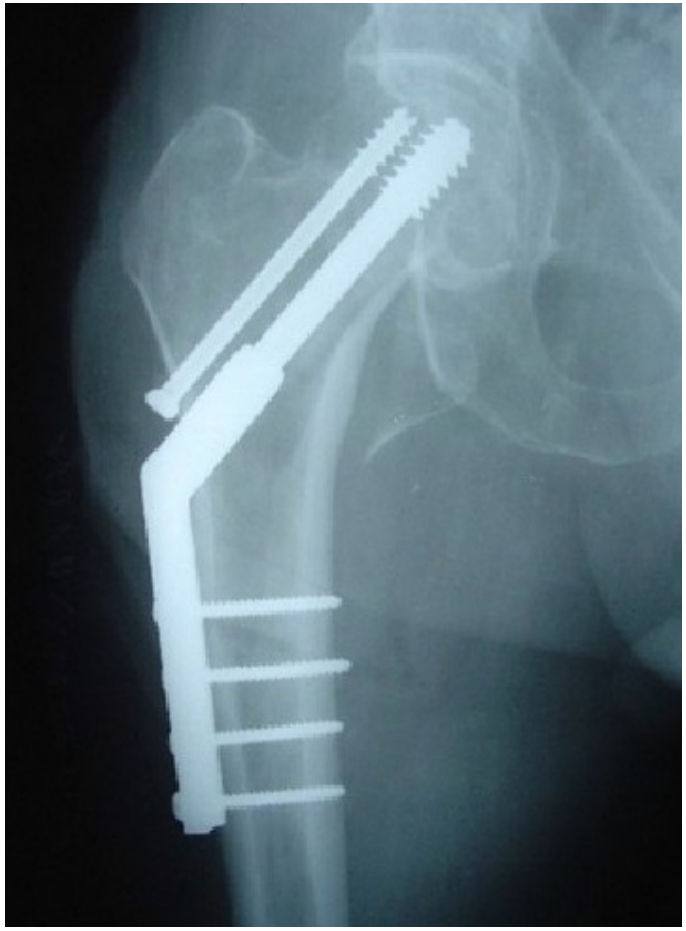

Канюлированные винты
Контроль репозиции и положения винтов под контролем ЭОП в двух проекциях.

1)Винты должны проходить в шейке и параллельно ей.

2)Винты должны быть введены строго параллельно друг другу.

3)Резьбовая часть винта должна быть за линией перелома.

4)При установке винтов должны использоваться шайбы

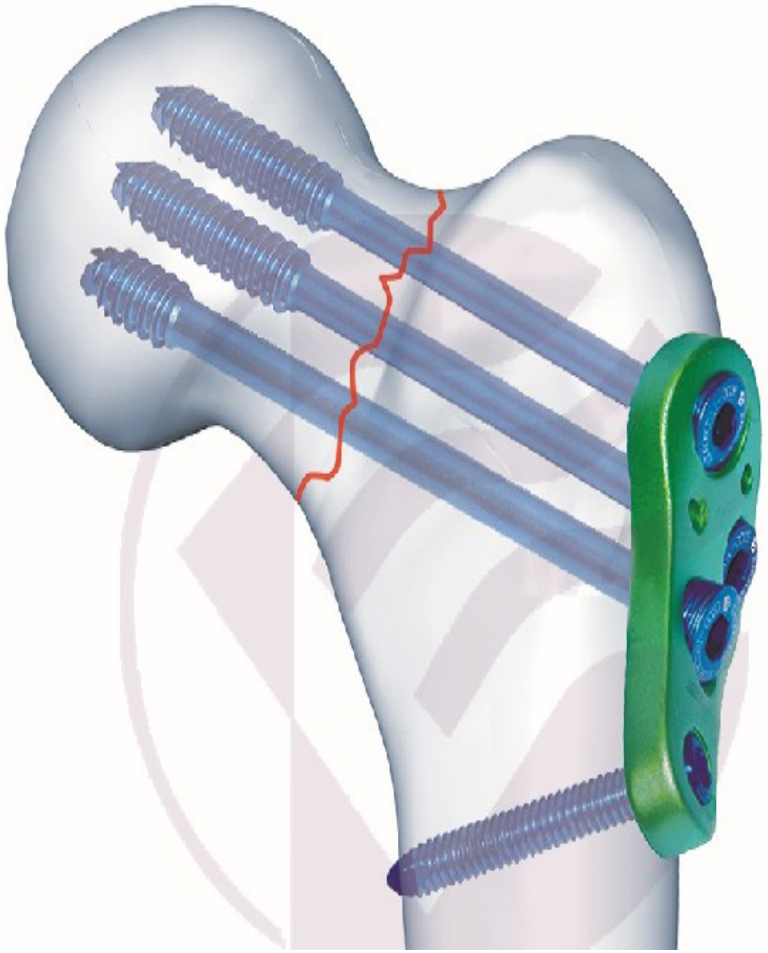

Телескопические винты с угловой стабильностью

Контроль репозиции и положения винтов с использованием ЭОП в двух проекциях

Винты должны проходить в шейке и параллельно её продольной оси.

Резьбовая часть винтов должна быть расположена за линией перелома.

Медиальные переломы типа Garden III-IV (Pauwels II-III)

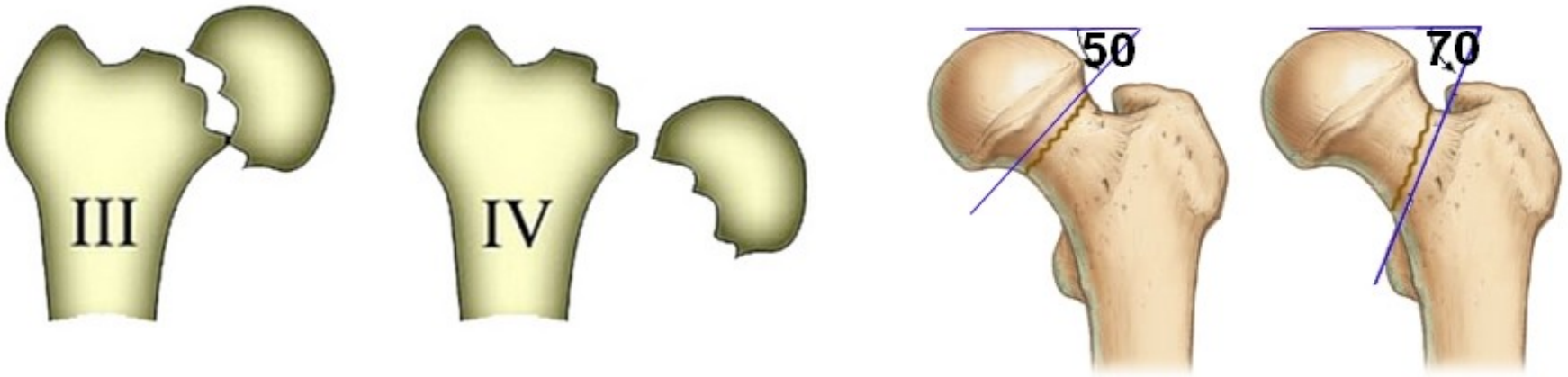

К медиальным переломам Garden III-IV (Pauwels II-III) относят переломы ШБК с неполным варусным и/или полным смещением с разобщением отломков. Такие переломы имеют неблагоприятный прогноз сращения вследствие нарушения кровоснабжения головки БК, однако у пациентов моложе 60 лет возможно выполнение остеосинтеза по экстренным показаниям.

Остеосинтез у пациентов моложе 60 лет

использование :

1)трех параллельных винтов

2)системы динамического бедренного винт

3)телескопических винтов с угловой стабильностью

Остеосинтез у пациентов старше 60 лет

использование:

1)трех видов остеосинтеза применяемые у лиц до 60 лет.

2)эндопротезирование

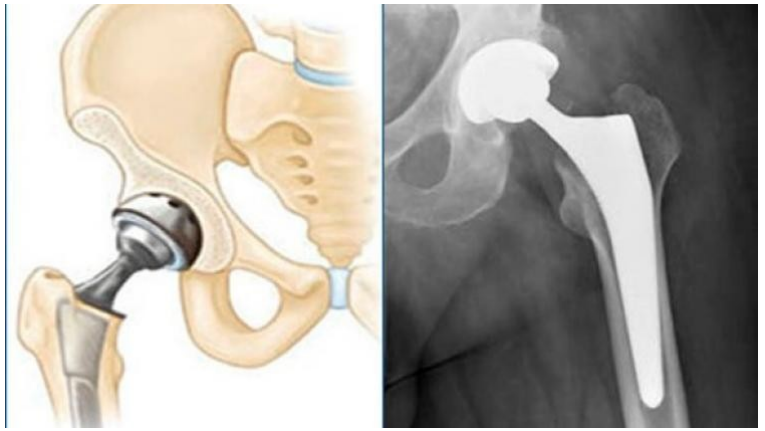

Эндопротезирование тазобедренного сустава

Тотальное эндопротезирование тазобедренного сустава (ТЭТС) при нестабильном переломе ШБК следует проводить пациентам, которые могут передвигаться самостоятельно, при отсутствии выраженных нарушений когнитивных функций. У пациентов старческого возраста, с выраженными когнитивными нарушениями преимущество имеет гемиэндопротезирование.

Сравнительная оценка результатов тотального и гемиэндопротезирования у пациентов с переломами ШБК старше 70 лет [83, 172] показала, что однополюсное эндопротезирование целесообразно выполнять лишь пациентам с низким уровнем двигательной активности, когнитивной дисфункцией, тяжелой соматической патологией. В то же время, представляется важным отметить, что гемиэндопротезирование, в сравнении с ТЭТС, характеризуется сокращением длительности операции, более низкой интраоперационной кровопотерей, низким риском вывихов эндопротез

Сравнение монополярного и биполярного гемиэндопротезирования

Исследования показали, что как ранние, так и отдаленные результаты монополярного и биполярного гемиэндопротезирования у пациентов с нестабильными (со смещением) переломами ШБК не имеют принципиальных отличий.

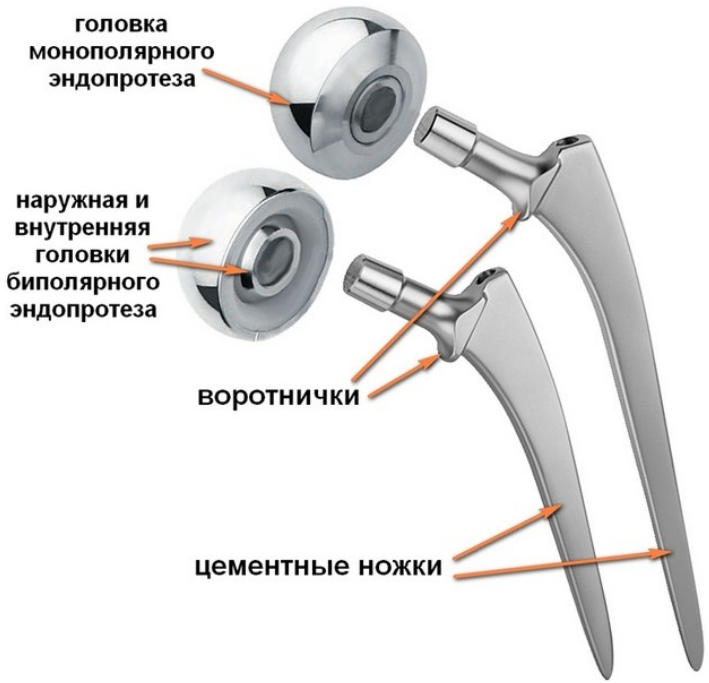

Целями имплантации вертлужного компонента эндопротеза при ТЭТБС являются:

сохранение центра ротации;

обеспечение угла инклинации вертлужного компонента в пределах 25-45°;

угол ацетабулярной антеверсии 15±10°;
костное покрытие не менее 70% площади поверхности компонента.

Бедренный компонент эндопротеза:

сохранение длины конечности;
нейтральное положение в диафизе;

обеспечение толщины цементной мантии (при цементном типе фиксации) в пределах 2 мм.

Тип фиксации компонентов эндопротеза

Рандомизированные исследования не обнаружили существенного различия в результатах тотального эндопротезирования с различными типами фиксации компонентов, кроме некоторого превосходства цементного типа фиксации в функциональных результатах через год после операции и меньшей интенсивности болевого синдрома через 3 месяца, 1 и 2 года после операции. При использовании компонентов эндопротеза с бесцементной фиксацией у пациентов старше 70 лет - выше риск возникновения перипротезных переломов во время операциии и в послеоперационном периоде, ниже функциональные показатели через 6 недель.

Дренирование послеоперационной раны

Исследования, посвященных сравнительному изучению результатов эндопротезирования с и без активного дренирования послеоперационной раны, показали отсутствие различий между этими двумя группами (частоты развития инфекционных осложнений и возникновения послеоперационых гематом) . В тоже время эти анализы показали достоверно значимое увеличение числа гемотрансфузий при использовании дренажей. Других различий между двумя группами выявлено не было.

Приложение 3. Алгоритм выбора тактики лечения переломов шейки бедренной кости

Переломы шейки бедренной кости

Возраст < 60 лет

Garden I, II

Garden III, IV

1. Телескопические винты с угловой стабильностью (предпочтительнее)
2. Канюлированные винты
3. DHS

Возраст ⩾ 60 лет

Garden I, II → Остеосинтез

(телескопические винты с угловой стабильностью (предпочтительнее), канюлированные винты, DHS)

Garden III, IV

- Высокая активность, мало сопутствующих заболеваний → Тотальный эндопротез (цементный или бесцементный)

  При Garden III телескопические винты с угловой стабильностью (предпочтительнее)

- Низкая активность, много сопутствующих заболеваний → Монополярный или биполярный гемипротез

  (результаты выживаемости одинаковы)

Стабильные чрезвертельные переломы

31A1.1n – изолированный перелом большого вертела;

31A1.1o – изолированный перелом малого вертела.

31A1.2 - двухфрагментарный чрезвертельный перелом.

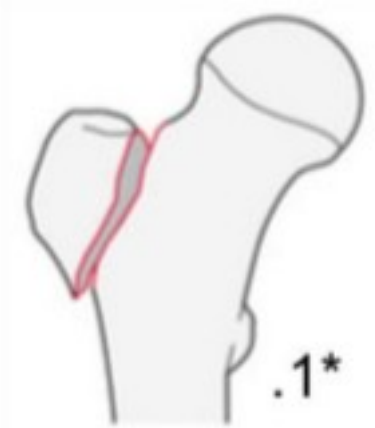

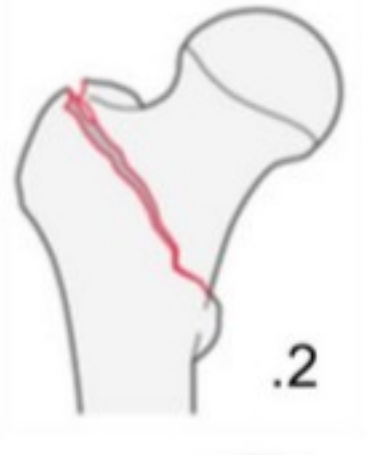

Укладка пациента и доступ

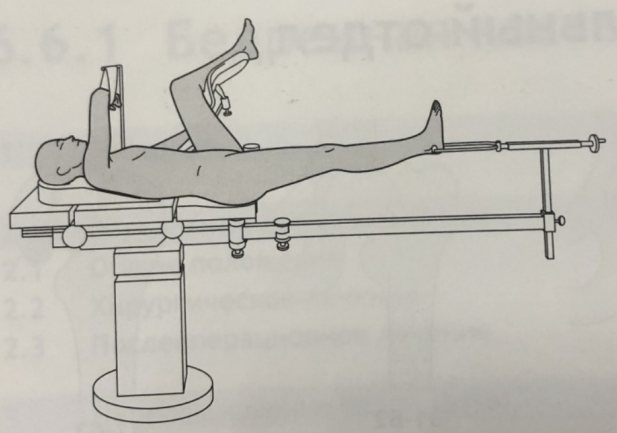

Рис. 6.6.1-2 Положение на ортопедическом столе. Альтернативно может применяться рентген-прозрачный стол с простым положением на спине.

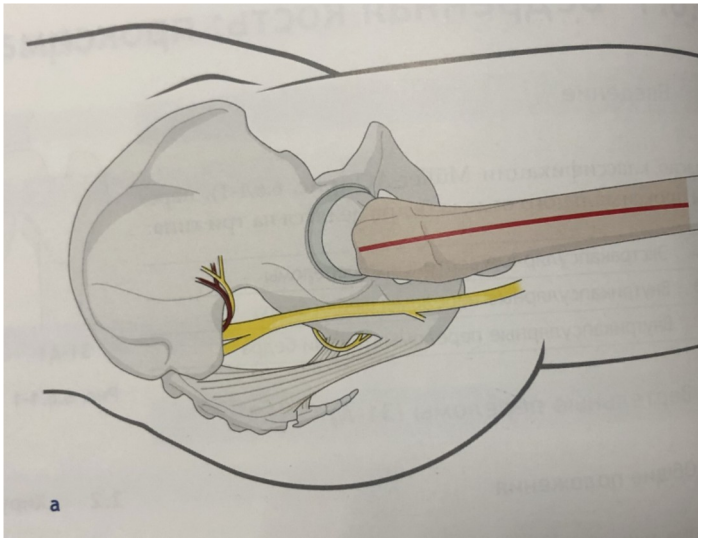

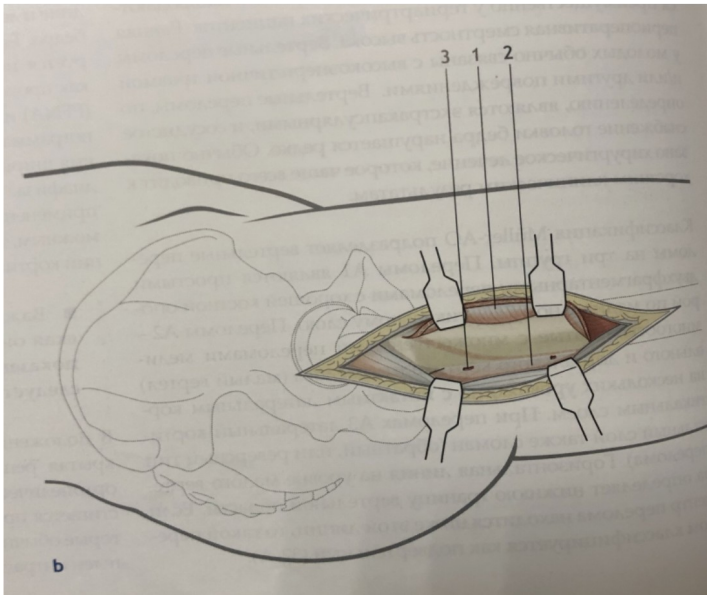

Рис. 6.6.1-3a–b

a Латеральный доступ к проксимальному отделу бедренной кости.

b M. vastus lateralis (1) может быть разволокнена или отведена. Здесь она показана поднятой от задней межмышечной перегородки (2). Перфорирующие сосуды (3) могут быть лигированы.

Хирургическое лечение

Костные отломки при стабильных чрезвертельных переломах могут быть фиксированы как при помощи накостного фиксатора (DHS), так и с помощью ЦМФ (проксимального бедренного штифта). Конструкция которых позволяет трансформировать срезающие силы на линии перелома в силы межфрагментарной компрессии.

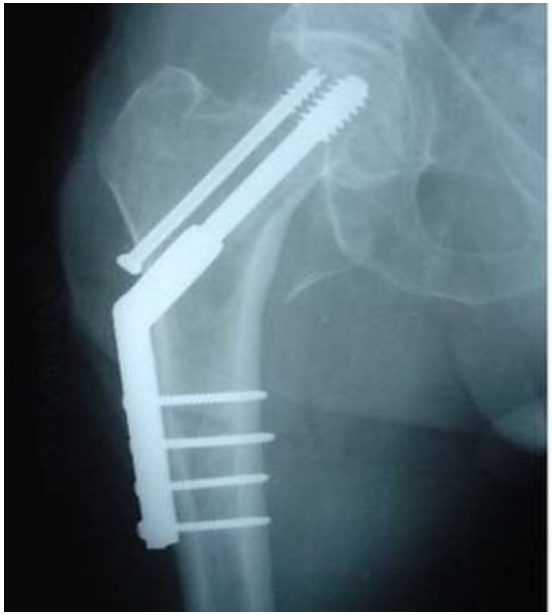

Динамический бедренный винт
Корректная репозиция на ортопедическом столе:
1)Закрытая репозиция
2)Восстановление длины сегмента
3)Восстановление ШДУ
4)Восстановление антеверсии шейки (10-15 гр)

Контроль репозиции и положения динамического винта в двух проекциях под контролем ЭОП

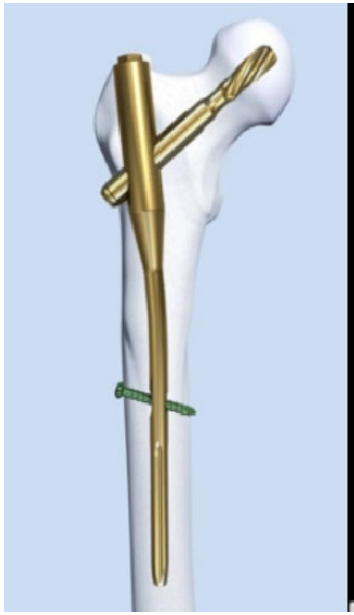

Проксимальный бедренный штифт
Целями операции являются:
Восстановление длины сегмента.
Восстановление ШДУ.
Восстановление антеверсии шейки (10-15°).

Базовые требования к установке проксимального бедренного штифта:
Точка введения штифта в области верхушки большого вертела.
Контроль положения винта в шейке и головке БК при помощи ЭОП в двух проекциях.

Преимуществ одной методики над другой выявлено не было, однако установлено, что при фиксации стабильных чрезвертельных переломов при помощи DHS объем кровопотери и длительность операции были меньше, по сравнению с применением ЦМФ. Более того, в соответствии с обзором британского гайдлайна NICE, имплантация ЦМФ сопровождалась более высокой частотой как возникновения интраоперационных переломов БК, так и периимплантных переломом в отдаленном послеоперационном периоде.

Таким образом, в качестве метода выбора при лечении стабильных чрезвертельных переломов может быть рекомендован остеосинтез системой DHS.

Нестабильные чрезвертельные переломы

Перелом 31A1.3 – Простой (не оскольчатый) чрезвертельный перелом с интактной латеральной стенкой

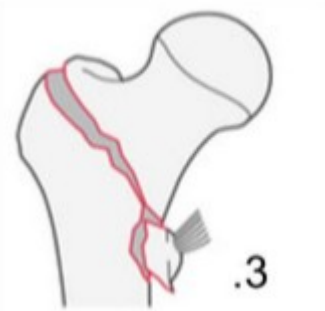

31A2.2-3 – нестабильные чрезвертельные переломы, плоскость перелома начинается латерально со стороны большого вертела и заканчивается на медиальной кортикальной поверхности БК, формируя две или более линии излома, а также перелом в области малого вертела. Потеря задне-медиальной опоры в сочетании с многооскольчатостью в зоне латеральной стенки делают лечение этих переломов сложной задаче

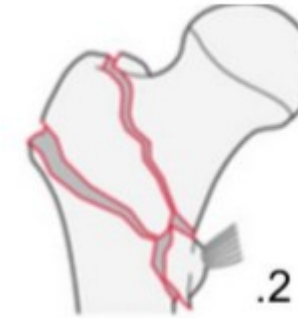

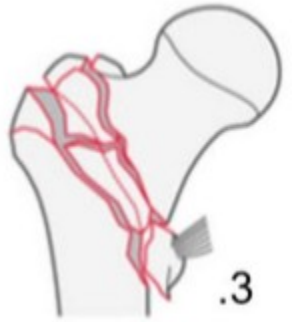

Переломы подгруппы А3.1 называют реверсивными в связи с расположением плоскости перелома и типичным смещением костных отломков, связанным с особенностью прикрепления отводящих мышц бедра. Очень часто при этом типе перелома наблюдается раскол диафиза верхней трети БК, который не визуализируется на обычных рентгенограммах. Переломы подгруппы А3.2 и А3.3 имеют, в основном, поперечный характер и два и/или более фрагментов.

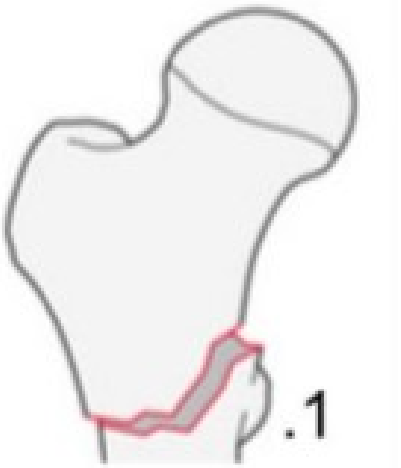

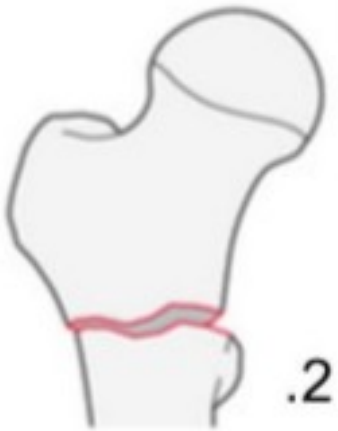

К подвертельным относятся переломы, локализующиеся в области между малым вертелом и линией, расположенной на 5 см ниже малого вертела, кодируются они как 32А/В/С (1-3).1 по классификации АО/ОТА

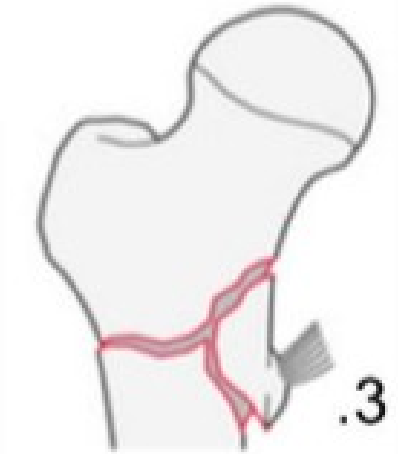

Хирургическое лечение

При нестабильном характере чрезвертельного перелома предпочтительной является методика цефаломедуллярной фиксации. Для профилактики периимплантных переломов следует отдавать предпочтение установке версии цефаломедуллярного фиксатора длиной не менее 240 мм.

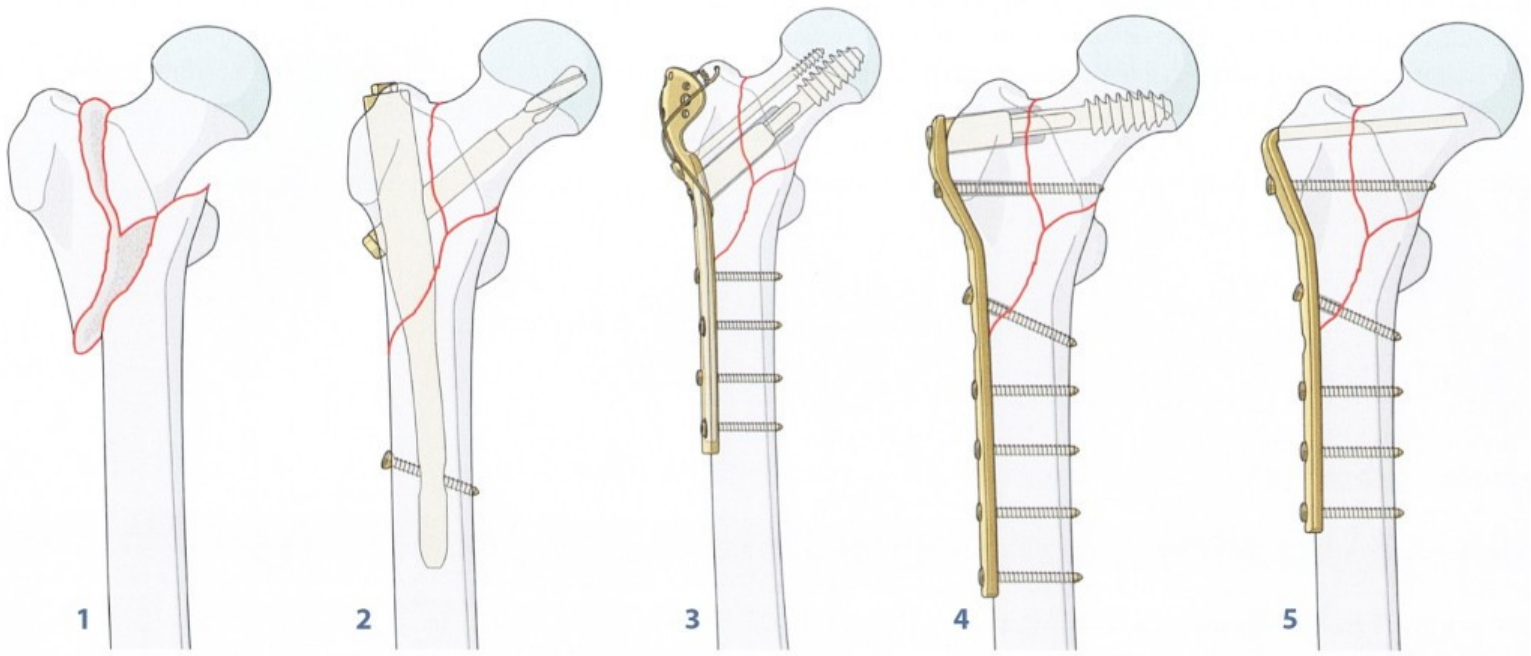

Имплантаты могут быть установлены в двух вариантах:

1. Динамическом, при котором после установки сохраняется подвижность шеечного элемента относительно штифта.
2. Статическом, при котором после установки шеечный элемент блокируется и становится неподвижным относительно интрамедуллярного штифта.

Особенностью консолидации нестабильных вертельных переломов является коллапс зоны перелома и возможное укорочение нижней конечности, поэтому для максимального сохранения топографо-анатомических соотношений у пациентов моложе 60 лет целесообразно выполнение внутрикостной фиксации цефаломедуллярным стержнем в статическом варианте. После установки цефаломедуллярного имплантата в статическом варианте нагрузка весом тела должна быть разрешена не ранее, чем через 8-10 недель после операции. Пациентам старше 60 лет показан динамический тип остеосинтеза.

Переломы вертельной области

Чрезвертельные стабильные переломы (31A1.2)

DHS предпочтительнее (накладка длиной не более 10 см)

Цефаломедуллярный фиксатор ⩾ 240 мм

Чрезвертельные нестабильные переломы (31A1.3, A2.2-3)

Межвертельные переломы (31A3.1-3)

Цефаломедуллярный фиксатор ⩾ 240 мм*

* Пациенты ростом ниже 150 см – фиксатор 200-220 мм

→ **Возраст < 60 лет**
Статический тип фиксации, отсроченная нагрузка

→ **Возраст ⩾ 60 лет**
Динамический тип фиксации, полная нагрузка после операции

Подвертельные переломы (32A/B/C.1)

Цефаломедуллярный фиксатор

На всю длину бедренной кости - дистально на 0.5 - 2 см выше межмыщелковой ямки (линии Блюменсаата)

Режимы нагрузки весом тела в послеоперационном периоде

Чрезвертельные, межвертельные, переломы:

у пациентов моложе 60 лет применяется статическая фиксация и разрешается нагрузка 15% веса тела сразу после операции. Полную нагрузку разрешают через 12 недель после операции;

у пациентов старше 60 лет применяется динамическая фиксация и разрешается полная нагрузка весом тела сразу после операции.

Переломы ШБК

после остеосинтеза переломов ШБК канюлированными винтами и динамическим бедренным винтом в течение 12 недель исключается нагрузка весом тела, после 12 недель разрешается дозированная нагрузка весом тела исходя из динамики консолидации перелома по данным рентгенографии и/или компьютерной томографии. При остеосинтезе телескопическими винтами с угловой стабильностью пациенту разрешается нагрузка 15% веса тела сразу после операции; - при эндопротезировании разрешается полная нагрузка весом тела сразу после операции.

Переломы головки бедренной кости

после удаления фрагментов головки бедренной кости при переломах Pipkin I нагрузка весом тела разрешается сразу после операции, уровень нагрузки зависит от болевого синдрома у пациента и подбирается индивидуально. -

после остеосинтеза при переломах Pipkin I,II,IV нагрузка весом тела исключается на срок 12 недель. После 12 недель разрешается дозированная нагрузка весом тела исходя из динамики консолидации перелома по данным рентгенографии и/или компьютерной томографии

после эндопротезирования при переломах Pipkin II-III разрешается полная нагрузка весом тела сразу после операции.

после эндопротезирования, сочетающегося с остеосинтезом перелома вертлужной впадины, нагрузка весом тела исключается на срок 12 недель. После 12 недель разрешается дозированная нагрузка весом тела исходя из динамики консолидации перелома вертлужной впадины по данным рентгенографии и/или компьютерной томографии

Список литературы

1. Федеральные клинические рекомендации. Переломы проксимального отдела бедренной кости. Министерство Здравоохранения Российской Федерации, 2019 год
2. Рюди Т.П., Бакли Р.Э., Моран К.Г. «АО - Принципы лечения переломов» 2013 г
3. Н. В. Корнилов «Травматология и ортопедия» 2020 г
4. Агаджанян В.В. «Организация медицинской помощи при множественной и сочетанной травме (политравме). Клинические рекомендации Политравма. №4, 2015
5. Саймон Р.Р. Шерман С.С., Кенигснехт С.Дж. Неотложная травматология и ортопедия. – БИНОМ, 2012.