Федеральное государственное бюджетное образовательное учреждение
высшего образования «Красноярский государственный медицинский
университет имени профессора В.Ф. Войно-Ясенецкого»
Министерства здравоохранения Российской Федерации

Кафедра детской хирургии с курсом ПО им. проф. В.П.Красовской

Детская хирургия. Ординатура

Сборник методических указаний для обучающихся к внеаудиторной

(самостоятельной) работе по специальности ординатуры

31.08.16 - Детская хирургия

Красноярск
2018

Детская хирургия. Ординатура : сб. метод. указаний для обучающихся к внеаудиторной (самостоятельной) работе по специальности ординатуры 31.08.16 – Детская хирургия/ сост. А.В. Доценко – Красноярск : тип. КрасГМУ, 2018 – 781 с.

Составители: к.м.н., доцент Э.В. Портнягина, к.м.н., доцент В.А. Дударев, асс. В.А. Ванюхин, асс. А.В. Доценко.

Сборник методических рекомендаций к внеаудит самост занятиям предназначен для обучающ с целью организации занятий. Составлен в соответствии с требованием ФГОС ВО №1058 от 25.08.2014 г. подготовки кадров высшей квалификации в ординатуре по специальности 31.08.16 Детская хирургия, рабочей программой специальности (2018г.) и СТО 7.5.10-16. Выпуск 1.

Рекомендован к изданию по решению ЦКМС (Протокол № 6 от «25» июня 2018).

1. **Тема занятия: «Аномалия развития конечностей ».**

2. **Семинарское занятие**

3. Актуальность темы: В последние годы увеличилось количество и тяжесть врожденных аномалий развития конечностей. Не своевременное оказание помощи и не правильная тактика приводят к тяжёлым осложнениям. Поэтому изучение врожденных аномалий развития конечностей у детей является актуальным.

4. **Цели обучения:**

4.1. Общая цель: Подготовить квалифицированного специалиста, ориентирующегося в вопросах клиники, диагностики, дифференциальной диагностики, лечения врожденных аномалий развития конечностей у детей, принципах диспансеризации и реабилитации.
4.2. Учебная цель: Ознакомить врачей-ординаторов с особенностями врожденных аномалий развития конечностей у детей. Врач-ординатор должен знать современные методы диагностики, клиники, тактики и уметь оказать первую помощь.
4.3. Психолого–педагогическая цель: Развитие ответственности будущих врачей за лечение больного, а также умение найти подход к больному ребёнку и его родителям, соблюдая правила биомедицинской этики и деонтологии.

5. Место проведения практического занятия: учебная комната, палаты детского ортопедическое отделение, рентген – кабинет, манипуляционная, перевязочная, операционная.

6. Оснащения занятия: Таблицы (5), слайды (14), рентгенограммы (27), фотоальбом (2), оверхет (1), DVD система (1), мультимедийный аппарат (1).

7. **Структура содержания занятия:**

№	Этапы практических занятий	Продолжительность (мин)	Содержание этапа и оснащенности
1	2	3	4
1	Планерка	30	Отчёт дежурных врачей о состоянии больных и вновь поступивших. Разбор больных на операции.
2	Организация занятия	5	Проверка посещаемости и внешнего вида обучающихся
3	Формулировка темы и цели	10	Обратить внимание студентов на актуальность темы, анатомо-физиологические особенности верхних и нижних конечностей у детей
4	Контроль исходного уровня знаний, умений	20	Анкета словесно-логического метода.
5	Раскрытие учебно - целевого вопроса	30	Разбор темы: этиология, патогенез, классификация, клиника, диагностика, лечение, реабилитация

1	2	3	4
6	Самостоятельная работа студентов: а) курация детей с чмт б) беседа с детьми в отделении в) разбор курируемых больных г) выявление ошибок в лечение детей д) операции	60	–Работа в палате детского ортопедического отделения –Работа в рентген–кабинете –Работа в манипуляционной –Работа в перевязочной –Работа в операционной –Разбор истории болезни –Интерпретация результатов дополнительных методов исследования –Отработка практических навыков
7	Итоговый контроль знаний, письменно и устно с оглашением оценок за практические занятия и практические навыки по изученной теме занятия	20	Тесты, ситуационные задачи по теме занятия.
8	Задание на дом	5	
Всего:		180	

8. Аннотация темы:

В основе возникновения врожденных аномалий (деформаций) человеческого тела вообще и конечностей в частности лежат факторы как эндогенного, так и экзогенного происхождения, а иногда их комбинация.

К эндогенным факторам относятся прежде всего пороки самой зародышевой клетки (дисгенезия): отсутствуют, сильно повреждены или, наоборот, имеются в избыточном количестве отдельные элементарные частицы эмбриона, вследствие чего соответствующие части зародыша не развиваются, так что ребенок рождается с полным отсутствием, частичным дефектом того или иного органа или, наоборот, с избыточным количеством органов.

К эндогенным факторам относится задержка развития отдельных, в основе неповрежденных, частей плода вследствие нарушения гармонической последовательности эволюции и роста тканей (дисплазия), в результате чего обнаруживается недоразвитие соответствующего органа либо, наоборот, чрезмерный его рост.

А. ЭНДОГЕННЫЕ ФАКТОРЫ: Дисгенезии

1. Агенезии:

а) отсутствие одной или нескольких конечностей (амелия или, иначе, эктромелия);

б) отсутствие отдельных сегментов конечности или зачаточное, рудиментарное их развитие (перомелия), иногда с неестественным расположением периферических частей, например, отхождением предплечья или кисти непосредственно от лопатки, либо голени или стопы сразу от таза (фокомелия);

в) отсутствие отдельных костей конечности;

г) отсутствие отдельных мышц или группы мышц конечности.

2. Гипогенезии:

а) системное недоразвитие мышц и суставов конечностей, множественные контрактуры (артрогрипоз);

б) недоразвитие отдельных мышц и суставов (изолированные врожденные анкилозы, контрактуры, вывихи). Эта группа погранична с гипоплазиями;
в) сращение конечностей (симмелия);
г) костные формы синдактилии.
3. Гипергенезии:
а) увеличение числа конечностей (полимелия), например наличие третьей ноги (трипус);
б) добавочные сегменты конечности, например полидактилия;
в) добавочные кости конечностей.

II. Дисплазии

1. Гипоплазии:
а) системная задержка роста конечностей (хондродистрофия);
б) задержка роста отдельных костей или суставов конечностей;
в) дистопия костей конечности;
г) дистопия мышц конечности.
2. Гиперплазии:
а) увеличение длины или толщины всей конечности (макромелия или частичный гигантизм);
б) увеличение длины части конечности (например, арахнодактилия) или отдельной кости конечности;
в) экзостозы;
г) расщеливание, раздвоение отдельных костей.

Б. ЭКЗОГЕННЫЕ ФАКТОРЫ

1. Странгуляции:
а) амниональные перетяжки;
б) амниональные ампутации.
2. Стеснение плода в узкой маточной полости:
а) искривления вследствие ущемления отдельных сегментов конечности (главным образом стоп);
б) сращения вследствие прижатия друг к другу отдельных сегментов конечности (кожные синдактилии).

Обратимся теперь к клиническому рассмотрению врожденных деформаций. Сначала остановимся на системных и множественных аномалиях развития, а затем перейдем к описанию локально ограниченных аномалий соответственно их расположению на верхних и нижних конечностях.

СИСТЕМНЫЕ И МНОЖЕСТВЕННЫЕ АНОМАЛИИ РАЗВИТИЯ КОНЕЧНОСТЕЙ

Самыми тяжелыми из системных и множественных аномалий развития конечностей являются агенезии в виде амелии. Конечность представлена обычно у носителя этой деформации плотным кожным шнуром, отходящим непосредственно от боковой стенки груди, уродливый рудимент, в котором трудно найти следы дифференциации конечности перомелия. Более дифференцированной представляется другая аномалия: незначительный зачаток, например, плечевой кости, сращенный с лопаткой, переходит в подобие анкилозированного сустава, за которым следует нечто среднее между предплечьем и кистью, заканчивающееся тремя довольно хорошо развитыми пальцами, что вместе взятое напоминает тюлений ласт - фокомелия.

Помощь таким людям должна осуществляться, прежде всего, по линии индивидуального профессионального обучения. Протезирование функционально эффективно лишь при амелии нижних конечностей, в отношении же верхних конечностей протезирование имеет преимущественно косметическое значение.

Системная гипогенезия суставов и мышц конечностей может проявиться в виде артрогрипоза множественной формы своеобразных анкилозов и контрактур, ограничены

движения обоих плечевых суставов, анкилозированы локтевые в выпрямленном их положении, имеется контрактура лучезапястных суставов и пальцев с двусторонним искривлением стоп: варусного типа справа и вальгусного слева.

Лечение этих деформаций проводится в отношении контрактур преимущественно посредством постоянного вытяжения. Что же касается анкилозов, то при порочном положении сустава необходима остеотомия или экономная резекция суставного конца кости для получения выгодного функционального положения сегментов конечности. На артропластику не рассчитывают, так как при артрогрипозе мышечный аппарат анкилозированного сустава недоразвит.

Несравненно реже агенезий и гипогенезий встречается гипергенезия - увеличение числа конечностей, полимелия.

Макромелия выражается увеличением конечности в длину или в толщину, либо в обоих направлениях. Частая комбинация макромелии с сосудистыми нарушениями - ангиомой и лимфангиомой - позволило некоторым авторам считать, что патогенез макромелии заключается в чрезмерном питании тканей в течение их эмбрионального развития [Треля, Моно др.]. Цвет кожи в таких случаях нормальный или розоватый. Врожденная левосторонняя макромелия с избыточными тканями, особенно обезобразившими стопу, и сетью ангиоматозных сосудов.

Лечение макромолии хирургическое: частичное иссечение избыточных тканей, или — более или менее высокая ампутация конечности с последующим протезированием.

АНОМАЛИИ РАЗВИТИЯ ПЛЕЧЕВОГО ПОЯСА И ПЛЕЧА

Отсутствие ключицы. Оно может быть полным и частичным; в последнем случае отсутствует акромиальный конец ключицы Может быть самостоятельной деформацией или комбинируется с другими врожденными аномалиями скелета: дефектами черепа, аплазией суставного конца лопатки, подвывихом плечевой головки, замедлением окостенения костей запястья, недоразвитием седалищной и лобковой костей таза, недоразвитием бедра. Высокое стояние лопатки, или болезнь Шпренгеля. Эта дистопия является следствием задержки эмбрионального развития лопатки.

Врожденное недоразвитие большой грудной мышцы наблюдается редко, но чаще других видов гипоплазии мышц плечевого пояса. Эта деформация в одном из наших наблюдений характеризовалась врожденным отсутствием грудино-реберной и брюшной частей правой большой грудной мышцы.

Врожденный вывих плеча. Под этим названием в литературе фигурирует деформация различного патогенеза: вследствие внутриутробной либо акушерской травмы, вследствие внутриутробного полиомиелита либо акушерского паралича плечевого сплетения и вследствие гипоплазии плечевого сустава. Право на наименование врожденного вывиха, строго говоря, имеет лишь гипопластическая форма. Лечение в младенческом возрасте заключается в одномоментном вправлении или постепенной, этапной редрессации. В более старшем возрасте вправление достигается открытым путем: передним разрезом с рассечением суставной капсулы, а также сухожилий подлопаточной и большой грудной мышц; иногда приходится добавлять к этому иссечение верхушки клювовидного и акромиального отростков. У взрослых наилучшие результаты дает артродез плечевого сустава.

АНОМАЛИИ РАЗВИТИЯ ЛОКТЕВОГО СУСТАВА И ПРЕДПЛЕЧЬЯ

Врожденный вальгус локтя. Характеризуется отклонением предплечья относительно плеча кнаружи. Нормально, при выпрямленном локте у мужчин продольная ось плеча и предплечья совпадают. Врожденный анкилоз локтя. Очень редок. Он обусловлен костной монолитностью нижней части плеча с одной, реже с обеими костями предплечья. Может быть односторонним и двусторонним. При невыгодном функциональном угле анкилоза показана клиновидная резекция с установлением предплечья относительно плеча под прямым углом.

Врожденный синостоз между верхними концами лучевой и локтевой костей приводит к невозможности супинационнопронационных движений предплечья. Хирургическое разъединение синостоза может восстановить пронацию - супинацию лишь в том случае, если нормальны соответствующие мышцы. К сожалению, врожденное недоразвитие при данной аномалии костей в большинстве случаев распространяется и на мышечный аппарат предплечья.

Врожденный вывих головки лучевой кости. Этот вывих очень редок. Он обусловлен недоразвитием локтевого сустава. Отмечено наследственное предрасположение. Вывих, как правило, задний или задне-наружный, очень редко - передний. Добавочная кость локтевого сустава. Встречается редко. Имеет форму и величину горошины. Локализуется на задней стороне сустава в толще сухожилия трехглавой мышцы, у медиального мыщелка плеча. Обнаруживается случайно на рентгеновском снимке. Патологического значения не имеет.

АНОМАЛИИ РАЗВИТИЯ ЛУЧЕЗАПЯСТНОГО СУСТАВА, ЗАПЯСТЬЯ И КИСТИ

Врожденная косорукость. Наблюдается в двух формах:

в виде лучевой косорукости, и в виде локтевой косорукости. Лучевая косорукость встречается чаще локтевой и в значительном большинстве случаев односторонняя. Локтевая косорукость нередко двусторонняя.

Болезнь Маделунга. Заключается в самопроизвольном развитии подвывиха дистального конца лучевой кости вместе с кистью в ладонном направлении с одновременным смещением кисти к локтевому (в виде исключения, к лучевому) краю. Проявляется чаще всего у подростков, но наблюдалась и у грудных детей. Женщины поражаются в 4 раза чаще мужчин. Лечение до окончания роста скелета заключается в консервативных ортопедических мероприятиях: редрессации, преимущественно этапной, ношении корригирующей ортопедической манжеты. По окончании роста скелета применяют резекцию локтевой головки и остеотомию эпиметафиза лучевой кости с рассечением круглого пронатора [Шпрингер].

Клещевидная рука. Раздвоение кисти, сопровождающееся отсутствием 1, 2 или всех 3 средних пальцев, часто с соответствующими им пястными костями.

Полидактилия - увеличение количества пальцев. Крайне редко наблюдается 6 пальцев и более полностью развитых, трехфаланговых пальцев.

Синдактилия - сращение пальцев. Следует различать костную и кожную ее формы. При каждой из них сращение может ограничиваться частью соприкасающихся поверхностей пальцев или соединять их целиком. Синдактилия может распространяться на любое количество пальцев. Костная ее форма является результатом задержки дифференцировки пальцев (эндогенный патогенетический фактор), кожная стеснения в амниональной полости (экзогенный патогенетический фактор). Большее практическое значение имеет кожная синдактилия, так как она встречается чаще. Лечение — хирургическое.

Брахидактилия, или микродактилия, - ненормально короткие пальцы. Возникает на почве ахондроплазии.

Арахнодактилия [Ашар]—ненормально длинные пальцы, «паучьи». Эта деформация имеет еще патогенетическое название гиперхондроплазия [Мери и Бабоней].

Предложено также наименование «акромакрия» [Пфаундлер],

Развивается вследствие гиперплазии мезенхимных тканей дистального конца конечностей.

Врожденные дефекты костей голени наблюдаются в виде полного или частичного отсутствия одной из костей голени. Полное отсутствие малоберцовой кости встречается вдвое чаще, чем полное отсутствие болыпеберцовой кости. Одновременно имеют место дефекты стопы и пальцев. Стопа искривлена: при отсутствии малоберцовой кости - в сторону вальгуса, при отсутствии большеберцовой кости - в сторону варуса. Единственная кость голени также при этом искривлена. Лечение заключается в артродезе корня стопы,

иногда с добавлением клиновидной остеотомии имеющейся (искривленной) когти голени и протезировании.

Нарушение роста костей голени возникает вследствие врожденной дисплазии интрамедиарного хряща. Называется эта болезнь дисхондроплазией, хондродистрофией, или по имени автора, описавшего ее, болезнь Олье. Врожденный псевдоартроз голени. Ему предшествует внутриутробное искривление в нижней трети костей голени в сагиттальной плоскости выпуклостью вперед (значительно реже - выпуклостью назад). Деформация почти всегда односторонняя. Причину патогенеза усматривают во врожденном рахите или в дистрофии, обусловленной недостаточностью местного кровоснабжения и другими эндогенными факторами.

Из других врожденных деформаций голени отметим еще сравнительно нередко встречающиеся на ней амниональные перетяжки и амниональные ампутации. Амниональные перетяжки устраняются хирургическим путем методом встречных треугольных лоскутов (П. И. Бутикова, А. М. Дыхно и др.).

АНОМАЛИИ РАЗВИТИЯ ГОЛЕНОСТОПНОГО СУСТАВА И СТОПЫ

О недоразвитии костей стопы и пальцев мы упоминали выше, в связи с недоразвитием костей голени. Отсутствие (агенозия) всей стопы или отдельных ее частей наблюдается не только в сочетании с другими врожденными деформациями, но и изолированно.

Врожденные странгуляционные перетяжки иампутации стопы и ее пальцев отмечаются чаще, чем на других сегментах конечностей. Несколько чаще, чем на руке, встречается врожденный гигантизм пальцев стоп.

На стопе чаще, чем на кисти, встречаются врожденные добавочные кости.

Они называются: os trigonum, seu talus accessorius. Все эти добавочные кости, за исключением os intercuneiforme, могут быть диагностированы рентгенологически. Самой частой из непостоянных добавочных костей является os tibiale externum (примерно у 10% всех людей). Она имеет круглую, овальную или трехгранную форму и располагается тотчас под внутренней лодыжкой. Иногда сочленяется с ладьевидной костью. Клинических расстройств она обычно не вызывает, но иногда имеется боль, являющаяся показанием к хирургическому иссечению этой кости. Важно помнить о возможности добавочных костей, чтобы не впасть в диагностическую ошибку.

9. Вопросы для самоподготовки:

1) строение верхних и нижних конечностей
2)особенности врожденных аномалий развития конечностей
3)виды и формы врожденных аномалий развития конечностей
4)клиника врожденных аномалий развития конечностей
5)клиническая диагностика, рентгенологическая
6)дифференциальная диагностика
7)условия, показания и методика консервативного лечения
8)оперативное лечение, виды вмешательств
9)осложнения, их коррекция
10)вопросы реабилитации и протезирования

Тестовые задания по теме

1. Причиной возникновения болезни Маделунга является
а) дисплазия дистальной ростковой зоны лучевой кости
б) опухоль
в) остеомиелит бедренной кости
г) травма
д) дисплазия росткового хряща локтевой кости

2. Этиология множественной эпифизарной хондроплазии (болезни Фейрбанка)
а) дефект центра оссификации эпифиза энхондрального окостенения(врожденного генеза)
б) нарушение питания эпифиза
в) нейроэндокринная патология, дефицит гормона роста
г) последствие перенесенного ревматоидного артрита
д) порок развития зоны эпифиза

3. Рентгенологическая картина множественной эпифизарной хондроплазии характеризуется
а) поздним появлением ядер окостенения, сливающихся между собой в разное время и различающихся по форме и плотности
б) преждевременным раскрытием ростков зон
в) отсутствием явлений деформирующего артроза
г) отсутствием укорочения конечности
д) отсутствием ядер окостенения в эпифизах

4. Спондилоэпифизарная дисплазия обусловлена
а) нарушением развития эпифиза, в том числе и эпифизарных зон позвонков
б) системным нарушением развития мышечной ткани
в) аномалией развития почек
г) нарушением процессов оссификации
д) нейроэндокринными нарушениями

5. Рентгенологические признаки спондилоэпифизарной дисплазии проявляются
а) изменением эпифизов всех трубчатых костей (уплощены), неправильным соотношением шейного отдела позвоночника и основания черепа
б) полупозвонками, нарушением количества позвонков в шейном отделе
в) костными выростами вблизи ростковых зон
г) сращением нескольких позвонков между собой, фиброзными анкилозами в суставах

6. При врожденном ложном суставе большеберцовой кости целесообразно
а) наложение аппарата для компрессионно-дистракционного остеосинтеза
б) резекция участка псевдоартроза с аутопластикой
в) резекция с аллопластикой
г) резекция с пластикой на сосудистой ножке в условиях стабильной фиксации
д) консервативное лечение

7. Ортопедическое лечение конской стопы у детей раннего возраста включает
а) удлинение ахиллова сухожилия
б) артродез
в) ношение ортопедической обуви
г) удлинение задней большеберцовой мышцы
д) лишь консервативное лечение

8. Лечение плоско-вальгусной стопы включает
а) этапные гипсовые повязки
б) лонгеты из полевика, ЛФК, массаж, электростимуляция мышц
в) ношение ортопедической обуви
г) ЛФК, массаж
д) лечения не требует

9. Ведущим фактором в развитии врожденной деформации позвоночника является
а) сращение или раздвоение ребер
б) аномалия развития лопаток и крестца
в) изолированное сращение тел позвонков
г) увеличение или уменьшение числа позвонков
д) все нижеперечисленное

10. Абсолютным показанием к оперативному лечению радиоульнарного синостоза является
а) нет абсолютных показаний
б) резко выраженная пронационная или супинационная установка предплечья
в) лучевая косорукость
г) локтевая косорукость
д) нарушение функции локтевого сустава

11. Оперативное лечение врожденной косорукости (костно-пластическое замещение дефекта кости) следует проводить
а) в первые месяцы жизни
б) до 3 лет
в) в 3-5 лет
г) в 5-7 лет
д) в 10-12 лет

12. Деформация Маделунга - это
а) штыкообразная деформация кисти и предплечья
б) лучевая косорукость
в) локтевая косорукость
г) укорочение костей предплечья
д) сгибательная контрактура

13. Ахондроплазия - это
а) системное поражение скелета, связанное с пороком развития хондробластической системы, аномалией развития и роста хряща
б) последствия внутриутробного сифилиса

в) последствия внутриутробного рахита
г) нейроэндокринное заболевание
д) повышение давления амниотической жидкости

14. При синдроме Маффучи имеются все перечисленные признаки, кроме
а) витилиго
б) изменений в костях
в) пигментных пятен
г) сосудистых изменений (гемангиомы, лимфангиомы)

15. Для ахондроплазии характерны все клинические признаки, кроме:
а) карликовый рост
б) изодактилия
в) головной череп нависает над лицевым
г) ноющие боли в костях постоянного характера
д) диспропорция скелета

16. Различают все перечисленные клинические формы болезни Олье, кроме
а) акроформы
б) мономелической
в) монооссальной
г) олигооссальной
д) односторонней или двусторонней

17. Из всех костей скелета при ахондроплазии менее всего изменены:
а) таз
б) ребра
в) ключицы
г) позвоночник
д) основание черепа

18. Формы синдактилии у детей кроме:
а) костная
б) олигодактелия
в) кожная
г) фаланговая
д) перепончатая
е) концевая

19. Что такое анкилоз?
а) Это неподвижность сустава после оперативного лечения, исчезающая после восстановительного лечения.
б) Это полная неподвижность сустава.
в) Это качательные движения в суставе амплитудой 3-5^0.
г) Это состояние сустава, характеризующееся болями и ограничением амплитуды движений.
д) Это асептический процесс, ведущий к нарушению движений в суставе.

20. Что такое ригидность сустава?
а) Отсутствие движений в суставе.
б) Наличие незначительных движений амплитудой в 3-5^0
в) Наличие движений амплитудой в 15-20^0

г) Движение в плоскости, не свойственной данному суставу
д) Болезненность, припухлость, нарушение контуров сустава.

Эталоны ответов к тестовым заданием по теме

Врожденные заболевания.

1. Ответ: а
2. Ответ: а
3. Ответ: а
4. Ответ: а
5. Ответ: а
6. Ответ: г
7. Ответ: д
8. Ответ: б
9. Ответ: д
10. Ответ: а
11. Ответ: г
12. Ответ: а, б
13. Ответ: а
14. Ответ: в
15. Ответ: г
16. Ответ: в
17. Ответ: в
18. Ответ: г
19. Ответ: б
20. Ответ: б

11. Ситуационные задачи по теме

Задача № 1.
В роддоме родился мальчик на 7 месяце беременности, вес при рождении 2010 гр.
При осмотре на правой кисти у 5 пальца отмечается раздвоение ногтевой фаланги.
Ваш диагноз?
Лечение?

Задача № 2.
В роддоме родился мальчик в срок. Вес при рождении 3000гр. Беременность протекала с осложнением, был токсикоз 1 половины беременности. При осмотре отмечается гипоплазии мышц окружающих правый плечевой сустав. При пальпации определяется опухолевидное образование на задней нижнем краю суставной впадины. Движения невозможны.
Ваш диагноз?
Лечение?

Задача № 3.
В роддоме родилась девочка, роды протекали без осложнения, вес при рождении 2700 гр. От третьей беременности, токсикоз 1-2 половины беременности. При осмотре отмечается укорочение и изгиб правого предплечий в лучевую сторону мышцы атрофичны, пульс на лучевой артерии отсутствует. I и II палец правой кисти атрофичны, их движения резко ограничены.
Ваш диагноз?
Лечение?

Задача № 4.

В роддоме родился мальчик вес 3200 гр. на 38 недели от первой беременности, роды протекали стремительно. При осмотре педиатром выявлено, на правой кисти IV-V пальцы соединены между собой кожной складкой до середины фаланги. Ваш диагноз? Тактика план лечения?

Задача № 5

Новорождённый имеет симптомы артрогрипоза с деформацией кистей руки и стоп по типичной форме. Можно ли сейчас лечить больного? Если можно, то как?

Задача № 6

В роддоме родилась девочка от 2 –й беременности, последняя протекала с осложнением (токсикоз 1 – 2 половины). При осмотре врачом неанотологом отмечается легкость сближения обоих плеч на всем их протяжение.

Ваш диагноз? Лечение?

Задача № 7

Вас вызвали в роддом на консультацию. Родился мальчик вес при рождение 3000гр от первой беременности в анамнезе токсикоз первой половины беременности. Роды прошли без осложнений. При осмотре отмечается гипоплазия мышц окружающих правый плечевой сустав. Пальпаторно определяется опухолевидное образование на заднем нижнем краю суставной впадины. Движения конечности невозможны.

Ваш диагноз? План лечения?

Задача № 8

Вас вызвали в роддом на консультацию. Родилась девочка вес 2700 от 3-й беременности. Из анамнеза отмечался токсикоз первой половины беременности. При осмотре отмечается укорочение и изгиб правого предплечия в лучевую сторону. Мышцы данной конечности атрофичны. Пульс на лучевой артерии отсутствует. Первый второй палец правой кисти атрофичны их движения резко ограничены.

Ваш диагноз? Лечение?

Задача № 9

При плановом осмотре врача ортопеда в школе. Выявлено у девочки 14 лет при осмотре отмечается дугообразное искривление лучевой кости. Со слов девочки появилась 3 месяца назад и стала увеличиваться, к врачу не обращалась. Лучезапястный сустав представлен штыкообразным искривлением, супинация и разгибание ограничены, рука быстро утомляется.

Ваш диагноз? Лечение?

Задача № 10

Вас вызвали в роддом на консультацию. Родился мальчик от первой беременности вес при рождение 2000гр. Недоношенность 7 месяцев. При осмотре отмечается отсутствие 3-4 пальцев. При пальпации отмечается отсутствие их пястных костей на левой кисти.

Ваш диагноз? Лечение?

Эталоны ответов на задачи по теме

Задача 1: Синдактилия, костная форма. Лечение оперативное в любой срок.

Задача 2: Врожденный вывих правого плеча. Консервативное одномоментное вправление или постепенная редрессация этапными гипсовыми повязками. Оперативное вправление в более поздние сроки, артродез плечевого сустава у взрослых.

Задача 3: Врожденная лучевая косорукость. Лечение консервативное этапным гипсованием метод «закрутки», оперативное корригирующие остеотомии.

Задача 4: Синдактилия кожная форма. Лечение оперативное.

Задача № 5

Лечение следует начать с первых дней жизни ребёнка. Показаны корригирующие упражнения, теплые ванны, массаж. С 3-месячного возраста переходят на этапные гипсовые повязки.

Задача № 6

Отсутствие ключицы. Лечение консервативное с последующей хирургической коррекцией.

Задача № 7

Врожденный вывих плеча. Хирургическое с пластикой связочного аппарата сустава.

Задача № 8

Врожденная лучевая косорукость. Оперативное лечение костнопластическое замещение отсутствующей кости.

Задача № 9

Деформация Маделунга. Лечение оперативное. Производится резекция головки локтевой кости и косая остеотомия обеих костей предплечия с последующей фиксацией на дистракционном аппарате.

Задача № 10

Клещевидная рука. Лечение консервативное при наличии сгибательных контрактур, с помощью гипсовых повязок производят постепенное устранение контрактур. Лечебную гимнастику, массаж, трудотерапию.

12. Рекомендация по учебно-исследовательской работе студентов

1. Методы реабилитации у детей с врожденной аномалией развития конечностей.
2. Осложнения оперативного лечения у детей с синдактилией.

13. Перечень практических умений

1. собрать анамнез
2. проводить обследование опорно-двигательного аппарата новорожденного и ребенка старшего возраста
3. дифференцировать врожденную аномалию развития верхней и нижней конечности
4. рентгенологическую врожденных аномалий развития конечностей
5. логически обосновывать диагноз
6. выбирать правильную лечебную тактику и протезирования
7. проводить реабилитацию детей, перенесших операцию по поводу врожденной аномалии развития конечности.

14. Список литературы по теме занятия

№ п/п	Наименование	Издательство	Год выпуска
Обязательная			
1	Хирургические болезни детского возраста: учебник: в 2т./ под ред.	М.: ГЭОТАР-Мед	2004

	Ю.Ф. Исакова Т1		
2	Хирургические болезни детского возраста: учебник: в 2т./ под ред. Ю.Ф. Исакова Т2	М.: ГЭОТАР-Мед	2004
Дополнительная			
1	Детская хирургия: национальное руководство / под ред. Ю.Ф. Исакова, А.Ф. Дронова	М.: ГЭОТАР-Медиа	2009
2	Хирургические болезни детского возраста: учебное пособие / В.В. Подкаменев	М.: Медицина	2005
3	Стандарты диагностики и алгоритмы практических навыков в детской хирургии / под ред. В.А. Юрчук, А.Н. Дарьиной	Красноярск: Элит	2005
Электронные ресурсы			
1	Электронная библиотечная система КрасГМУ		
2	БД MedArt		
3	БД Медицина		

1. **Тема занятия: «**Тупая травма брюшной полости**».**

2. **Практическое занятие**

3. **Актуальность темы:** В последние годы увеличилось количество и тяжесть травм брюшной полости у детей. Не своевременное оказание помощи и не правильная тактика приводят к тяжёлым осложнениям. Поэтому изучение тупой травмы брюшной полости у детей является актуальным.

4. Цели обучения:

4.1. Общая цель: Подготовить квалифицированного специалиста, ориентирующегося в вопросах клиники, диагностики, дифференциальной диагностики, лечения тупой травмы брюшной полости у детей, принципах диспансеризации и реабилитации.
4.2. Учебная цель: Ознакомить врачей-ординаторов с особенностями тупой травмы брюшной полости у детей. Врач-ординатор должен знать современные методы диагностики, клиники, тактики и уметь оказать первую помощь.
4.3. Психолого–педагогическая цель: Развитие ответственности врачей за лечение больного, а также умение найти подход к больному ребёнку и его родителям, соблюдая правила биомедицинской этики и деонтологии.

5. **Место проведения практического занятия:** учебная комната, палаты детского хирургического отделения, рентген – кабинет, манипуляционная, перевязочная, операционная.

6. **Оснащения занятия:** Таблицы (5), слайды (14), рентгенограммы (10), оверхет (1), DVD система (1), мультимедийный аппарат (1).

7. Структура содержания занятия:

№	Этапы практических занятий	Продолжительность (мин)	Содержание этапа и оснащенности
1	2	3	4
1	Планерка	30	Отчёт дежурных врачей о состоянии больных и вновь поступивших. Разбор больных на операции.
2	Организация занятия	5	Проверка посещаемости и внешнего вида обучающихся
3	Формулировка темы и цели	10	Обратить внимание студентов на актуальность темы, анатомо-физиологические особенности брюшной полости и травм у детей
4	Контроль исходного уровня знаний, умений	20	Анкета словесно-логического метода.
5	Раскрытие учебно - целевого вопроса	30	Разбор темы: этиология, патогенез, классификация, клиника, диагностика, лечение, реабилитация
6	Самостоятельная работа студентов: а) курация детей с травмой	60	—Работа в палате детского хирургического отделения —Работа в рентген–кабинете

	брюшной полости б) беседа с детьми в отделении в) разбор курируемых больных г) выявление ошибок в лечение детей д) операции		—Работа в манипуляционной —Работа в перевязочной —Работа в операционной —Разбор истории болезни —Интерпретация результатов дополнительных методов исследования —Отработка практических навыков
7	Итоговый контроль знаний, письменно и устно с оглашением оценок за практические занятия и практические навыки по изученной теме занятия	20	Тесты, ситуационные задачи по теме занятия.
8	Задание на дом	5	
Всего:		180	

8. Аннотация темы:

Тупая травма брюшной полости у детей.

Актуальность проблемы определяется частотой и тяжестью данной травмы у детей. По данным ВОЗ, ежегодно в лечебные учреждения планеты поступает 8-10 млн. человек по поводу закрытых повреждений живота (Орлов А.Н., 1996 г.). Частота повреждений органов брюшной полости у детей составляет: 1% -Губов Ю.П., 1971 год; 2-3% - Дамье Н.Г., 1960 год; до 20,2% -Шелепова А.В., 1971 год; 6% - Юрчук В.А., Васильева З.В., 2001 год.

Абдоминальная травма, по данным Малюга В.В., Завьяловой П.В., Харитоновой Н.И., 1971 год; Ситковского Н.Б., 1979 год, встречается в возрасте чаще от 5-6 и 12-13 лет и чаще у мальчиков.

Наиболее частой причиной является бытовой травматизм 55,7%; транспортный - 33,3%; спортивный - 7,8%; прочие причины -3,2% (Пугачев А.Г., Финкельсон В.И., 1981 год).

По данным Исакова Ю.Ф. с соавторами (1988 год), механизм травмы следующий: удар, контрудар, падение с высоты, сдавление между предметами (плитами при землетрясении и т.д.).

Топографо-анатомические данные, способствующие разрыву органов брюшной полости у детей:

1. Величина и масса;
2. Предлежание органов к ребрам и позвоночнику;
3. Наибольшая смещаемость органов;
4. Значительное кровенаполнение;
5. Слабая фиксация, тонкие связки селезенки;
6. Слабая фиксация дает контрудары;
7. Отсутствие эластических волокон в паренхиме у детей предрасполагает к разрыву органов.

Механизм травмы паренхиматозных органов:

А.Г. Пугачев, В.И. Финкельсон наблюдали 386 детей. Они отметили, что при прямом ударе в живот бывает чаще разрыв на нижней поверхности печени, при сдавлении и противоударе страдает передняя поверхность печени.

Вердер (1902 год) указывает, что разрыв селезенки происходит по закону Паскаля (селезенка наполняется кровью подобно пузырю, наполненному жидкостью, разрыв капсулы происходит в слабом месте).

Финкельштейн (1905 год) указывает на разрывы наружной поверхности печени при прямом ударе в правое подреберье.

При автодорожной травме: при наезде ребенок получает удар бампером по н\конечностям - «бамперный» перелом костей голеней; затем переразгибание - падает на капот, происходит разрыв печени или селезенки; после чего отбрасывание - травмируется череп; затем наезд с перекатыванием - разрыв внутренних органов, обширные скальпированные раны, переломы костей скелета, синдром раздавливания органов и тканей; в последующем - волочение.

Механизм закрытых повреждений **поджелудочной железы.**

Повреждается редко, т.к. анатомо-топографически располагается в глубине брюшной полости. Она спаяна с позвоночным столбом и раздавливается между травмирующим предметом и позвоночником (пример: ребенок А. упал с велосипеда, руль ударил в эпигастрий, сдавление поджелудочной железы между рулем и позвоночным столбом привело к ее разрыву).

Механизм повреждения полых органов.

Прямой удар или противоудар. Имеет значение:

1. Наполнение органа;
2. Наличие опухоли;
3. Наличие замкнутого пространства;
4. Слабая брюшная стенка.

По теории Зауербруха (1903 год), разрыв кишки возможен только при наполнении ее и фиксации в нескольких точках. Бунге (1905 год) выдвинул гипотезу, что места наименьшего сопротивления проходят: 1 - через прямую кишку и влагалище в тазовом дне; 2 - в пищеводном отделе диафрагмы. Соске описал «эффект закрытой кишки».

Отрыв тонкого, толстого кишечника от брыжейки сопровождается шоком, внутрибрюшным кровотечением. Поможет поставить диагноз разрыва кишечника - газ («серп» газа) под диафрагмой, определяемый при рентгенографии органов брюшной полости.

Механизм травмы прямой кишки - падение на металлические, деревянные игрушки.

Разрыв диафрагмы.

Бывает при внезапной травме с резким повышением внутрибрюшного давления.

Клиника: боли в левой половине, шок, рвота. Живот болезненный. Органы брюшной полости перемещаются в полость грудной клетки. Клинически: одышка, цианоз носогубного треугольника, акроцианоз, синдром «асфиктического ущемления», перкуторно - мозаичность перкуторного звука на стороне поражения, аускультация перистальтические шумы. Рентгенологически: наличие петель кишечника в грудной клетке.

Травма передней брюшной стенки.

Травма передней брюшной стенки делится на открытую и закрытую.

Закрытая травма брюшной стенки может быть в виде:

1. Гематомы;
2. Обширной отслойки кожи;
3. Нарушении лимфообращения, отслойки кожи;
4. Частичного разрыва мышц передней брюшной стенки;

5. Полного разрыва мышц передней брюшной стенки.

Тактика хирурга при травме передней брюшной стенки (Исаков Ю.Ф.).

1. Гематому пунктировать, холод, давящая повязка;
2. При обширной лимфорее, отслойке кожи - давящая повязка, холод, обезболивание;
3. При лимфорее - пункция, давящая повязка;
4. Частичный разрыв мышц не оперировать: холод, обезболивание;
5. Полный разрыв мышц: операция под наркозом - ушивание мышц.

Классификация закрытых повреждений брюшной полости

(печени, селезенки, поджелудочной железы, полых органов желудка, двенадцатиперстной кишки и других отделов кишечника).

Отдельные авторы (Криворотова, 1952 год) выделяют патологоанатомические варианты. Известно более 20 классификаций. Наиболее удачная классификация Пугачева А.Г.:

Разрыв паренхиматозных органов.

Повреждения I степени:

1а - ушиб органа, множественные подкапсульные кровоизлияния;

16 - единичные разрывы органа;

Повреждения II степени: разрыв капсулы и паренхимы;

Повреждение III степени: фрагментация органа, разрыв, отрыв от полюса;

Повреждения IV степени: размозжение органа.

Учитывая эластичность капсулы возможны двухмоментные разрывы через 2-3 суток, а Дамье описал даже через 1 месяц.

При повреждении паренхиматозных органов кровотечение бывает:

1. Массивное кровотечение, внезапная смерть;
2. Острая кровопотеря с сопутствующим шоком;
3. Повторные небольшие кровотечения;
4. Самопроизвольное излечение при небольших трещинах.

Подробно разберем клинику, диагностику, лечение травм селезенки, печени, поджелудочной железы, полых органов (желудка, кишечника).

Повреждения селезенки.

Наблюдаются часто, составляют 50 % - Баиров Г.А.; 46,9 % -Пугачев А.Г., 1981 год; 39,5 % - Миронов СП.; 36 % - Kindorler D., Filler D., Fenstel H., 1979 год, от всех повреждений органов брюшной полости.

Классификация повреждений селезенки

(Баиров Г.А., Кущ Н.Л., 1976 год; Финкельштейн, 1981 год).

1. Изолированные повреждения:

а. одномоментные (с внутрибрюшным кровотечением);

б. двухмоментные;

2. Множественные повреждения;
3. Сочетанные повреждения.

По патологоанатомическому признаку:

1. Ушибы с подкапсульными гематомами;
2. Повреждения, надрывы капсулы;
3. Разрывы капсулы и паренхимы (единичные и множественные);
4. Размозжение селезенки.

Клиника одномоментного разрыва селезенки:

Боли в левом подреберьи. Обморочное состояние описано в 30 % случаев. Боли интенсивно иррадиируют в левое плечо, лопатку, кожные покровы бледные, конечности холодные. Тахипноэ, уменьшение глубины дыхания, снижение артериального давления, что является плохим прогностическим признаком. Дети возбуждены, неактивны или безучастны. Положительный симптом «Ваньки-встаньки» (Розанов Б.С): ребенка укладывают на спину, а он садится, т.к. излившаяся в свободную брюшную полость кровь раздражает диафрагму в горизонтальном положении ребенка. При пальпации живота - боль в левом подреберьи. Положительные симптомы:

1. Куленкамфа (резкая боль при пальпации живота без напряжения);
2. Кера (раздражение диафрагмы);
3. Елекера (иррадиация болей в лопатку);
4. Хедри (надавливание на грудину вызывает боль в левом подреберьи);
5. Питтех-Томайера (распространение крови по латеральным каналам, при ректальном исследовании - болезненность в дугласовом пространстве);
6. Дельбета, Гросса (указывают на наличие крови в малом тазу).

Возможен двухмоментный разрыв, когда кровь после травмы скапливается под капсулой, затем происходит ее прорыв и возникает клиника кровотечения в брюшную полость. Отмечается снижение гемоглобина до 40 г\л., эритроцитов - до 1,5-2,5*10 \л., повышение гематокрита. В первые часы появляется повышение лейкоцитов до 18-20*10%. с нейтрофильным сдвигом.

Инструментальные методы исследования.

1. Метод шарящего катетера (предложен в 1929 году).
Производится под наркозом. Слева от пупка производится вскрытие брюшной полости, вводится катетер. Наличие крови указывает на разрыв паренхимы органа;
2. Лапароскопия;
3. Рентгенография брюшной полости (отмечается нарушение экскурсии диафрагмы);
4. Спленопортография со снимками брюшной полости;
5. Радиоизотопное исследование (предложено Canisson, 1978 год).
Радиоизотопное сканирование после в\в введения стронция
Выявленный дефект на сканограммах указывает на разрыв селезенки.
6. Для диагностики подкапсульных разрывов производят селективную ангиографию. При сочетанных травмах следует диагностировать переломы рентгенографией. Повреждение почек подтверждается в\в пиелографией.

Лечение.

Разрыв селезенки требует срочного оперативного вмешательства. Под прикрытием переливания одногруппной резуссовместимой крови, после премедикации раствором промедола 1% - 0,1 мл. на год жизни и раствором атропина сульфата 0,1% - 0,05 мл. на год жизни (после 10 лет не более 1,0 мл промедола и 0,5 мл атропина), производится срединная лапаротомия. Вводится в брыжейку новокаин и производится ревизия брюшной полости.

1. При краевом дефекте - дефект ушивается (органосохраняющая операция);
2. При размозжении, разрыве у ножки с травмой крупных сосудов - производится спленэктомия. Обязательно производится пересадка кусочков селезенки в большой сальник. Кровь из брюшной полости собирается,

фильтруется через 5-6 слоев марли, добавляется цитрат натрия и переливается вновь больному (реинфузия).

В **послеоперационном периоде** ребенок находится в палате реанимации, ему назначают:

1. Увлажненный кислород;
2. Режим постельный, возвышенное положение;
3. Стол № 0, с 4-5 дня стол А4;
4. Антибиотики;
5. Обезболивающая терапия (промедол, анальгин);
6. В связи со снижением ОЦК необходимо перелить 2-4 раза кровь или эритроцитарную массу;
7. В\в 40 % раствор глюкозы с инсулином, витамины Bl, B6, C, K, PP,B12.

При нарастании тромбоцитов назначить антикоагулянты (гепарин) в малых дозах (Баиров Г.А., Кущ Н.Л., 1975 год). Швы снимаются на 9-10 день, выписывается ребенок на 16-18 день.

Изучены отдаленные результаты повреждения (Баиров Г.А., Кущ Н.Л., 1975 год, Габат А.В., Гаврюшов В.В., 1969 год, Миронов СП., 1971 год) - не обнаружено никаких нарушений или отклонений в развитии ребенка. Операции следует проводить по возможности органосохраняющие.

Повреждения печени.

Частота повреждений печени составляет от 5 до 24,4 % от всех закрытых травм органов брюшной полости (Владыкин С.Е., 1971 год). Среди пострадавших - дети 6-12 лет. Возможны спонтанные разрывы печени при гемангиомах, эхинококке, злокачественных опухолях.

Наиболее приемлема **классификация Баирова Г.А.:**

1. Повреждение паренхимы печени без повреждения капсулы;
2. Центральные разрывы печени. В зависимости от глубины и протяженности повреждения различают:

а. Поверхностные ссадины, трещины;
б. Трещины до половины органа;
в. Размозжение;
г. Секвестрация доль, сегментов;
д. Редко - разрыв желчных путей.

Клиническая картина.

Клиника определяется многообразием форм повреждений, величиной кровопотери. Повреждение сопровождается болью, кровотечением, которые приводят к шоку (бледность кожных покровов, слизистых, холодный пот, судороги, учащенное дыхание, тахикардия, падение АД, нарушение сознания вплоть до потери -Пугачев А.Г., 1981 год). Шок отмечается у 24,4 % детей при изолированных повреждениях; в 74,6 % - при множественных повреждениях; в 77,7 % - при сочетанных повреждениях. Массивные кровотечения трудно поддаются коррекции. Чем меньше ребенок, тем раньше наступает декомпенсация. При подкапсульных разрывах может быть двухфазное течение. Относительно хорошее состояние может продолжаться до 2-3 суток. Затем при малейшем напряжении появляется обморочное состояние, слабость, картина внутрибрюшного кровотечения.

При изолированных повреждениях печени боли локализуются в правом подреберьи, правой половине живота, усиливаются при дыхании (особенно при вдохе), интенсивность болей зависит от объема кровотечения. У детей младшего возраста боли разлитые, постепенные, иногда усиливаются, что объясняется раздражением брюшины. При повреждении купола печени - боли в нижних отделах правой половины грудной клетки, иррадиируют в поясничную область. При повреждении нижней поверхности - боли в

области пупка. Излившаяся кровь с желчью стекает по правому латеральному карману, там локализуются боли. Боли в правой подвздошной области иррадиируют в правое плечо, правую лопатку, реже - в правую нижнюю конечность. Повторная рвота указывает на повреждение печени. Рвота «кофейной гущей» возникает через несколько часов после травмы, причина - гемобилия (прорыв гематомы в желчные пути).

При разрыве печени ребенок лежит на правом боку с поджатыми к животу ногами, согнутыми в тазобедренных и коленных суставах, наблюдается симптом «Ваньки-встаньки», Куленкамфа. Отмечается легкая иктеричность склер при гемобилии, Шапкина А.П. (1970 год) связывает желтуху с посттравматическим гепатитом, всасыванием желчи из брюшной полости. При пальпации живота - локальное мышечное напряжение.

При надавливании на пупок - резкая боль в области печени (положительный симптом Хедри), т.к. натягивается круглая связка печени. Отмечается также положительный симптом Щеткина-Блюмберга. Перкуторно - притупление в правом латеральном кармане. Ректально определяется болезненность и нависание свода.

В первые часы величина гемоглобина и гематокрита крови не может служить критерием кровотечения. Рентгенологически - при повреждении печени отмечается высокое расположение купола диафрагмы. Скопление крови видно по затемнению в правом латеральном кармане. Диагностика трудна при множественной и сочетанной травме с абдоминальной.

Лечение.

При разрыве печени лечение только оперативное. **Оперативные доступы:**

1. Косой разрез по Федорову;
2. Верхне-срединный;
3. Волнообразный по Кохеру;
4. Угловой разрез по Рио-Бранке.

Предоперационная подготовка в операционной: переливание одногруппной крови, затем ребенка оперируют под интубационным наркозом. Основная задача:

1. Остановка кровотечения;
2. Удаление нежизнеспособных тканей.

Производится лапаротомия из вышеуказанных доступов, производится ревизия брюшной полости. При обильном кровотечении прижимается печеночно-12-перстная связка, проводят вокруг нее ниппельную держалку и затягивают не более чем на 10 минут, т.к. могут возникнуть дегенеративные изменения в печени. Если травма произошла в проекции крупных сосудов, то производится чрезпупочная или чрезпузырная холангиография.

Объем операций:

1. Наложение швов на рану печени (наложение швов на рану печени производится, если не повреждены крупные внутрипеченочные ходы, швы Кузнецова-Пенского или Жордано (предварительно рану засыпают гемостатической губкой));
2. Тампонада сальником;
3. Подшивание печени к диафрагме (при ранении диафрагмальной поверхности - гепатопексия по Хиари-Алферову-Николаеву, 1955 год);
4. Подшивание заднего и нижнего края печени к париетальной брюшине (при ранении нижнего отдела печени (по Шапкину В.С., 1967 год));
5. Резекция печени.

Атипичные резекции (выполняются при травме с размозжением без повреждения крупных сосудов и протоков):

1. Краевые;
2. Клиновидные и поперечные.

Опасные зоны при выполнении резекции печени:

1. Клиновидная резекция в области ямки желчного пузыря;
2. Клиновидная резекция правого угла печени;
3. Клиновидная резекция в области борозды круглой связки.

Техника краевой резекции:

Прошивают край печени на 0,5-1 см. от раны швами Кузнецова-Пенского или Жордано, затем иссекают поврежденные участки.

Техника клиновидной резекции:

Вокруг раны печени накладывают гемостатические швы (отступив 1 см. от края), поврежденные ткани иссекают и проводят гепатизацию, раневую поверхность прикрывают сальником на питающей ножке.

Техника поперечной резекции:

Проводится на любом уровне левой классической доли печени, где протоки и сосуды расположены так, что она не лишится питания. К месту резекции подводится сальник, накладываются швы Кузнецова-Пенского.

Техника правосторонней гемигепатэктомии:

Сначала определяется граница удаляемой половины (она проходит по линии Рекса-Кантля, а на диафрагмальной поверхности - по линии, соединяющей середину ямки желчного пузыря с местом впадения правой печеночной вены в нижнюю полую). Резекция производится в следующей последовательности:

1. Мобилизация печени;
2. Выделение сосудисто-секреторных элементов в печеночных воротах, перевязывают и пересекают правую печеночную артерию (правая доля печени темнеет);
3. Перевязывают и выделяют печеночную вену;
4. Отделяют правую долю печени;
5. Закрытие культи печени подшиванием ее к краю диафрагмы, желчного пузыря, остатков связочного аппарата и париетальной брюшине.

Техника левосторонней гемигепатэктомии:

1. Мобилизация левой половины;
2. Выделение сосудисто-секреторных элементов в воротах печени;
3. Выделение и перевязка печеночных вен;
4. Отделение левой половины печени;
5. Закрытие культи печени подшиванием диафрагмы, малого и большого сальника.

Послеоперационное лечение.

1. Возвышенное положение, увлажненный кислород;
2. Первые сутки - парентеральное питание, затем стол О, стол А4;
3. Антибиотики (ампициллин, тетрациклин);
4. Через оставленный в пупочной вене катетер вводят раствор 10% глюкозы + витамин С, глутаминовую кислоту, плазму со скоростью 5-10 капель в минуту, при явлениях печеночной недостаточности - гидрокортизон. При гнойных осложнениях - сульфаниламиды и фуразолидон. Сердечно-сосудистые средства,

перидуральная блокада. Сидеть разрешают с 3-4 дня, ходить на 5 сутки, дренаж убирают на 5-7 день, тампоны подтягивают на 6-7 день, удаляют на 10-12 день. На третьей неделе после операции выписывают под наблюдение участкового хирурга.

Повреждение поджелудочной железы.

Встречается редко (единичные случаи), т.к. она лежит глубоко, защищена желудком, и наиболее частый механизм травмы - это сдавление между позвоночником и твердым предметом. Имеются единичные сообщения о повреждениях поджелудочной железы (Чикишева Г.В., 1964 год; Гулин В.А., Перов Ю.А., Шабаев В.Н., 1970 год). Баиров Г.А. с 1956 по 1970 год прооперировал 4-х детей; в нашей клинике прооперировано 3 ребенка с травмой поджелудочной железы за тот же период времени.

Классификация травм поджелудочной железы

(Аджигитов Г.Н., Грач З.П., 1976 год).

1. Ушибы;
2. Частичный надрыв;
3. Полный разрыв.

Клиника повреждения поджелудочной железы.

Очень мало характерных симптомов, но есть ведущий - боль в эпигастрии, которая иррадиирует в лопатку, поясницу (опоясывающая боль). Состояние ребенка тяжелое, имеется клиническая картина шока. Больной бледный, заторможен или кричит от боли. Пульс частый, слабого наполнения, АД снижено. Живот отстает в акте дыхания, резко напряжен, отмечается болезненность в эпигастрии. Могут быть симптомы внутрибрюшного кровотечения, но красная кровь в норме, имеется лейкоцитоз. Может быть «двухмоментное» течение при надрывах. Ребенок в первый момент жалуется на боли в эпигастрии, которые на некоторое время снижаются, после чего состояние резко ухудшается, появляется неукротимая рвота, падает АД, снижается гемоглобин. Производится анализ крови на амилазу по Вальгемуту, последняя оказывается увеличенной в 5-6 раз (в норме 6 ЕД.), увеличивается амилаза до 1024 и выше, диастаза мочи - до 1000 ЕД.

Оперативное лечение.

Под интубационным наркозом, под прикрытием переливания крови, производится верхняя срединная лапаротомия, кровь удаляется электроотсосом и влажными салфетками.

Ведущий признак при повреждении поджелудочной железы -«стеариновые пятна» (бляшки жирового некроза, которые определяются на большом сальнике, брюшине, у корня брыжейки тонкой кишки). Чтобы осмотреть поджелудочную железу, разводится желудочно-ободочная связка, и удаляются сгустки крови из большого сальника.

Объем операции зависит от повреждения:

1. При ушибе поджелудочной железы необходимо инфильтрировать железу 0,25% раствором новокаина с антибиотиками (15-20 мл., в зависимости от возраста ребенка). Брюшную полость ушить наглухо;
2. Частичные разрывы поджелудочной железы ушиваются отдельными капроновыми швами, перитонизация сальником. Также производится блокада 0,25% раствором новокаина с антибиотиками, ниппельный дренаж, ушивание брюшной полости наглухо.

3. Полный разрыв поджелудочной железы:

А. При отрыве хвоста, последний следует удалить, перевязав сосуды, культю ушить 2-3-мя капроновыми швами;

Б. При разрыве тела необходимо перевязать Вирсунгов проток ближе к хвосту. Как правило, при этом бывает разрыв селезенки, при котором производится спленэктомия. Культя железы ушивается П-образными швами, производится перитонизация сальником;

В. При отрыве головки, ранении Вирсунгова протока применяют операцию Salomaa, 1964 год. Принцип операции: вскрывается двенадцатиперстная кишка, проток поджелудочной железы интубируется через сфинктер Одди, над катетером сшивают ткань железы, дренаж выводится кнаружи через начальный отдел тощей кишки, которая подшивается 2-3-мя швами к передней брюшной стенке. При полных разрывах подводят к месту травмы сигару и ниппельный дренаж. Рана ушивается наглухо.

Послеоперационное лечение.

Комплексное. Баиров Г.А. рекомендует продленную перидуральную анестезию (4-6 дней). В перидуральное пространство вводят тримекаин (амилокаин - 2 мл. на сегмент, 3 часа - анестезия, 6 часов - анальгезия).

Развивается картина острого посттравматического панкреатита, поэтому необходимо:

1. Создать Федоровское положение;
2. Ликвидировать нарушения водно-солевого баланса;
3. Борьба с интоксикацией и вторичной инфекцией.

Назначается голод на 2-3 суток, 1-2 дня не следует давать пить. В\в назначаются: 5% раствор глюкозы, физиологический раствор, гемотрансфузии, инфузии плазмы, гемодез. Антибиотики назначаются на 6-7 дней, вводятся антиферментные препараты в возрастной дозировке: трасилол, гор доке (10000 ЕД. на кг. массы тела), контрикал (5000 ЕД. на кг. массы тела). Также в\в вводится 15-20 мл. глюкозы 40%, инсулин (1 ЕД. на 4 г. сухого вещества). Для снятия болей - 10-12 мл. 0,25% раствора новокаина в\в. Витаминотерапия (витамины Bl, B6, B12, C). С 3-4 дня молочно-растительная диета. Постепенно состояние больного улучшается. Швы снимают на 7-9 день. Для предупреждения мацерации кожи -перевязки производят 2-3 раза в день (с эмульсией синтомицина). При обильном выделении панкреатина вводится атропин, трасилол (в\в, капельно, 5000-10000 ЕД.), ограничивается введение жидкости, диета Вольгемута (сухоядение).

Осложнения:

Развитие кисты поджелудочной железы, что требует повторной операции.

Повреждение полых органов.

Повреждения желудка:

1. Ушиб;
2. Разрыв желудка, надрыв серозы.

Общее состояние тяжелое, рвота, боли в желудке. При проникновении содержимого желудка в брюшную полость, оно стекает по правому латеральному карману. Развивается клиническая картина шока. Отмечается нарушение сознания, слабый пульс, поверхностное дыхание, живот в акте дыхания не участвует. Перкуторно - исчезает печеночная тупость. Выявляется резко положительный симптом Щеткина-Блюмберга. На обзорной рентгенограмме - «серпы» газа под диафрагмой.

Классификация повреждений кишки (Пирогов Н.И.):

1. Разрыв одной или двух оболочек кишки;
2. Ушиб кишки на ограниченном участке;
3. Разрыв всей стенки кишки.

Керимова Е.С. (1963 год) приводит 174 случая тупой травмы брюшной полости - из них разрыв кишечника имел место у 12 детей.

Классификация Керимовой Е.С:

1. Разделение повреждений по характеру:
- Разрыв серозы;
- Разрыв серозы и мышечной оболочки;
- Разрыв слизистой;
- Гематома кишки.
2. Повреждение кишечной стенки, проникающие в просвет кишки:
- Полные;
- Неполные.
3. Разделение по форме кишечной раны:
- Округлые;
- Линейные;
- Неправильной формы.
4. По числу ран:
- Одиночные;
- Множественные.
5. По локализации:
- ДПК;
- Тощая кишка;
- Подвздошная кишка;
- Толстая кишка;
- Брыжейка.
6. Разделение повреждений по отношению друг к другу:
- Изолированные;
- Комбинированные.

Зачастую механизм травмы - прямой удар в живот.

Клиника.

Боли в животе, тошнота, рвота, повышение температуры тела до 38° С. объективно: состояние средней тяжести, живот умеренно вздут, болезненный при пальпации, положительный симптом Щеткина-Блюмберга, печеночная тупость исчезает. Пульс частый, слабого наполнения, АД снижено. Ректально определяется нависание, болезненность в Дугласовом пространстве.

Забрюшинный разрыв двенадцатиперстной кишки.

При данном повреждении у ребенка развивается картина шока, боли в животе - справа от пупка, повышение температуры тела, частый слабый пульс. Отмечаются слабовыраженные симптомы раздражения брюшины. Ректально газ в параректальном пространстве, крепитация.

Отрыв кишечной трубки от брыжейки сопровождается внутрибрюшным кровотечением и выявляется во время пробной лапаротомии. Если не оказывается экстренной помощи, то через 1-2 суток гангрена кишки, перитонит.

Повреждение толстой кишки имеет клиническую картину разрыва тонкой кишки, но очень рано развиваются явления перитонита.

Клиника внутрибрюшинного разрыва прямой кишки.

Старшие дети поступают в тяжелом состоянии, в шоке, что связано зачастую с сочетанной травмой (переломы). Жалобы на боли внизу живота, промежности. Пальпация живота резко болезненна, определяются симптомы раздражения брюшины. При осмотре прямой кишки определяются раны, кровянистые выделения. При ректальном обследовании - кровь на пальце. При подозрении на травму прямой кишки клизма противопоказана, т.к. жидкость дополнительно инфицирует брюшную полость.

Рентгенография органов брюшной полости помогает выявить свободный газ под диафрагмой. Отсутствие газа не отвергает повреждение кишки, т.к. перфорация может быть прикрытой.

Лечение разрыва полых органов.

Диагноз разрыва желудка, кишечника является показанием к экстренному оперативному лечению - лапаротомии. Необходимы кратковременные противошоковые мероприятия, в\в инфузии реополиглюкина. Вывести содержимое желудка. Обезболивание -эндотрахеальный наркоз с управляемым дыханием. Производится срединная лапаротомия, в брыжейку вводится 0,25% раствор новокаина и производится ревизия органов брюшной полости. Особое внимание обращают на забрюшинные гематомы, что говорит о возможных разрывах ДПК. При этой травме брюшина может быть окрашена желчью.

При разрыве желудка и надрыве серозно-мышечной оболочки -рана ушивается двухрядными швами. Брюшная полость ушивается наглухо.

При повреждении ДПК - рана ушивается двухрядным швом.

При разрыве тонкой кишки слизистая вывернута и мало кровоточит. Накладываются два ряда швов в поперечном направлении.

При циркулярных и множественных разрывах тонкой кишки производится резекция кишки с анастомозом «конец в конец».

При отрыве кишечной петли от брыжейки показана резекция кишки с анастомозом «конец в конец».

При разрыве толстой кишки - ушивание трехрядным швом.

При циркулярном разрыве или размозжении толстой кишки производится резекция с наложением колостомы.

При внутрибрюшинном разрыве прямой кишки производится ушивание ее трехрядным швом и накладывается противоестественный задний проход, затем вставляется микроирригатор в брюшную полость для подведения антибиотиков.

При разрыве прямой кишки через поврежденную промежность -рану последней ушивают наглухо.

Послеоперационное лечение.

Ребенок помещается в палату реанимации. В первые сутки дается увлажненный кислород, проводится дыхательная гимнастика, парентеральное дыхание, в\в вводят гемодез, дисоль, реополиглюкин, раствор 10% глюкозы, белковые препараты: раствор альбумина 10 %, раствор протеина 4%, кровь - по показаниям. Препараты назначают с учетом биохимических показателей крови (используется схема Томпсона-Обердина). Всем детям вводятся антибиотики: ампициллин, ампиокс, клафоран, гентамицин (5-7 дней). Назначаются витамины, сердечно-сосудистые средства. Швы снимаются на 8-10 день, с этого же времени разрешают ходить. Проводится курс противоспаечной терапии (алоэ, ФИБС, ронидаза, ионофорез с KI), УВЧ в первые дни после операции. Противоестественный задний проход закрывают на 4-ой неделе.

Осложнения тупой травмы брюшной полости.

1. Гипертермический синдром Омбредана, отек мозга, ишемия, нарушение гемодинамики (лечение: охлаждение, медикаментозные, физические методы);
2. Легочные осложнения (пневмония).

Поздние осложнения.

1. Эвентрация (Сосновский А.Г.,1950 год; Николаев Г.Ф., Керимова Е.С., 1959 год);
2. Травматическая гемобилия (Пугачев А.Г., г. Москва - приводит 2 случая). После травмы и ушивании печени возникают вторичные

кровотечения. Предполагают, что в печени образуются полости, которые заполняются кровью и желчью, продолжается аутолиз, происходит прорыв в желчные пути, что и дает кровотечение;
3. Поддиафрагмальные абсцессы;
4. Некроз хвоста поджелудочной железы;
5. Острая почечная недостаточность;
6. Перитонит (при несостоятельности анастомоза);
7. Спаечная кишечная непроходимость.

Исходы.

По данным Долецкого С.Я., 1971 год, исходы зависят от комбинации повреждений, от срока выполнения операции, от вида повреждения органов (изолированные, сочетанные и т.д.), а также от степени шока и величины кровопотери (если больной потерял 1,5 литра крови - летальные случаи).

По данным клиники детской хирургии ГКБ № 20, за 10 лет, на фоне сочетанной травмы, было произведено: 74 лапаротомии, 14 органосохраняющих операций на селезенке, 43 спленэктомии, три резекции печени, 9 ушиваний кишечника и 5 - поджелудочной железы.

9. Вопросы для самоподготовки:

1) Анатомо-физиологические особенности брюшной полости в возрастном аспекте
2) Биомеханика травмы брюшной полости.
3) Патанатомические изменения при тупой травме брюшной полости
4) Классификация разрыва печени, селезенки, поджелудочной железы, полых органов.
5) Клиника двухмоментного разрыва селезенки
6) Клиника разрыва паренхиматозных органов.
7) Клиника разрыва полостных органов
8) Методы исследования, применяемые при тупой травмы брюшной полости
9) Показания к оперативному лечению, органосохраняющие операции при разрыве селезенки
10) Медикаментозная терапия при тупой травмы брюшной полости
11) Осложнения тупой травмы брюшной полости, исходы
12) Диспансеризация и реабилитация больных.

10. Тестовые задания по теме

1. Причины травмы брюшной полости у детей:
А. падение с высоты;
Б. автодорожная травма;
В. удар качелями в живот;
Г. падение на руль велосипеда.

2. Укажите симптомы, характерные для разрыва печени:
А. боль в животе, положительный симптом Хедри;
Б. обморочное состояние;
В. падение кровяного давления;
Г. положительный симптом Куленкамфа, Вейнерта.

3. Укажите симптомы, характерные для разрыва селезенки:
А. боль в левом подреберье;
Б. положительный симптом Дальбье;

В. положительный симптом Куленкамфа;
Г. свободная жидкость в брюшной полости.

4. Какие данные указывают на разрыв паренхиматозного органа:
А. лейкоцитоз $20*10^9$\л.;
Б. снижение Hb, Ht, эритроцитов;
В. свободная жидкость в брюшной полости;
Г. нависание Дугласова пространства;
Д. повышение кровяного давления;
Е. снижение кровяного давления;
Ж. лапароцентез - кровь в животе.

5. Выберите основные данные, указывающие на разрыв полого органа:
А. исчезновение печеночной тупости при перкуссии;
Б. симптом Щеткина-Блюмберга положительный;
В. симптом Маркса положительный;
Г. на рентгенограмме газ под диафрагмой.

6. Выберите симптомы, характерные для разрыва селезенки:
А. симптом Щеткина-Блюмберга;
Б. симптом Куленкамфа;
В. симптом Вейнерта;
Г. симптом «Ваньки-встаньки»;
Д. Симптом Образцова.

7. Какие причины приводят к подкапсульным разрывам селезенки:
А. плотная, эластичная капсула;
Б. незначительный удар в селезенку;
В. умеренное кровотечение под капсулу;
Г. тонкие, рыхлые связки селезенки.

8. Укажите набор данных, указывающих на двухмоментный разрыв селезенки:
А. удовлетворительное состояние кровяного давления 100\40 мм.рт.ст.;
Б. снижение Hb, Ht, эритроцитов через 2 часа;
В. падение кровяного давления 70\40 мм.рт.ст.;
Г. положительный симптом «Ваньки-встаньки», Вейнерта;

9. Отметьте данные, указывающие на разрыв поджелудочной железы:
А. боли опоясывающие;
Б. симптом Щеткина-Блюмберга положительный;
В. амилаза увеличена до 400 мг\л.;
Г. положительный симптом Дальбье;
Д. нарастание лейкоцитоза.

10. Какие операции проводят при разрыве печени:
А. ушивание раны;
Б. тампонада сальником;
В. резекция печени;
Г. тампонада мышцей на ножке.

11. Какой объем операций применяют при разрыве селезенки:

А. ушивание - органосохранение;
Б. спленэктомия;
В. резекция селезенки.

12. При разрыве каких органов можно провести реинфузию крови:
А. разрыв селезенки;
Б. разрыв печени;
В. разрыв поджелудочной железы;
Г. разрыв желудка, кишечника.

13. Напишите классификацию разрывов печени:
А.
Б
В
Г

14. Напишите классификацию разрывов селезенки:
А
Б
В
Г

15. Укажите разрывы поджелудочной железы:
А.
Б
В
Г

16. Какой объем операции проводится при разрыве желудка:
А. ушивание раны желудка;
Б. резекция желудка;
В. экстирпация желудка;
Г. резекция по Гофмейстеру-Финстереру.

17. Какой объем операции проводится при разрыве тонкого кишечника:
А. ушивание кишки серо-серозным швом Ламбера;
Б. резекция кишки;
В. илеостома.

18. Какой объем операции проводится при разрыве толстой кишки:
А. резекция с анастомозом «конец в конец»;
Б. колостомия;
В. ушивание толстой кишки двухрядным швом.

19. Какие антибиотики назначают в послеоперационном периоде детям с травмой брюшной полости:
А. тиенам;
Б. ципробай;
В.пенициллин;
Г. канамицин.

20. Укажите препараты, назначаемые при травме брюшной полости:
А.кров
ь;
Б.плаз
м
В. гемодез;
Г. реополиглюкин;
Д. реоглюман.

21. Выберите препараты, назначаемые при травме и разрыве поджелудочной железы:
А. гордокс;
Б. контрикал;
В. амбен;
Г.трасилол.

22. Укажите осложнения при травме брюшной полости:
А. перитонит;
Б. несостоятельность швов;
В. пневмоторакс;
Г. повторное кровотечение; Д. спаечная
непроходимость.

Эталоны ответов на тесты:

1. А, Б, В, Г;
2. А, Б, Г, Д;
3. А, В, Г;
4. А, Б, В, Г, Е, 3;
5. А, Б, Г;
6. Б, В, Г;
7. А, Б, В;
8. Б, В, Г;
9. А, Б, В;
10. А, Б, В;
11. А, Б, В;
12. А;
13. Подкапсульный разрыв, краевой, линейный, размозжение;
14. Трещина, краевой разрыв по сосудистой ножке, размозжение;
15. Тело, головка, хвост ПЖ;
16. А;
17. А, Б, В;
18. Б;
19. А, Б;
20. А, Б, В, Г, Д;
21. А, Б, В, Г;
22. А, Б, Г, Д.

11. Ситуационные задачи по теме

Задача № 1

Ребенок 7 лет упал с гаража высотой более 2 метров, ударившись животом об асфальт. Сверстники сообщили о падении родителям. Через 2 часа была вызвана бригада скорой помощи, которой ребенок доставлен в детское хирургическое отделение с Ds: Закрытая тупая травма брюшной полости. При поступлении отмечались жалобы на боли в животе, головокружение. В машине скорой помощи была однократно рвота. Анамнез жизни и семейный анамнез - без особенностей.

При поступлении: состояние тяжелое, сознание сохранено, на вопросы отвечает адекватно, обращает на себя внимание адинамичность, вялость, бледность кожных покровов больного. Температура тела 36,2° С, АД 80\50 мм.рт.ст., пульс слабого наполнения, мягкий, частотой 120 ударов в минуту. Со стороны сердца - приглушенность тонов, тахикардия; в легких - везикулярное дыхание, хрипов нет.

Локально: живот незначительно увеличен в объеме, в дыхании участвует слабо, пальпации доступен, отмечается пальпаторная болезненность в левом подреберье, положительные симптомы Куленкамфа, Хедри, Вейнерта, «Ваньки-встаньки». Перкуторно имеется притупление в отлогих местах брюшной полости. Печеночная тупость сохранена. Аускультативно - перистальтика кишечника выслушивается.

Per rectum: при пальцевом исследовании определяется нависание Дугласова пространства.

Развернутый анализ крови: эритроциты 2,0*10 \л; НЬ 85 г\л; ЦП 0,9; лейкоциты $14{,}8*10^9$\л; тромбоциты 210 $*10^9$\л; эозинофилы 1%; базофилы 1%, п/я 5 %; с\я 70%; лимфоциты 15%; моноциты 5%; ретикулоциты 3%; СОЭ 10 мм\час; токсическая зернистость нейтрофилов.

Общий анализ мочи: цвет - соломенно-желтый; реакция слабокислая; плотность 1020; эритроцитов нет; лейкоциты - единицы в поле зрения; соли - оксалаты +.

Биохимический анализ крови: общий белок 68 г\л; альбумины 53%; глобулины 47%; калий 3,9 ммоль\л; натрий 130 ммоль\л; хлориды 95 ммоль\л; АЛТ 1,2 ммоль\л; АСТ 0,18 ммоль\л; щелочная фосфатаза 80 ЕД/Л; амилаза 40 ЕД/Л; общий билирубин 20 мкмоль\л; прямая фракция.

Рентгенография органов брюшной полости: свободного газа в брюшной полости и горизонтальных уровней в петлях кишок нет.

УЗИ почек: ЧЛС не расширена, не деформирована, размеры почек соответствуют возрасту.

Задание:

1. Поставьте и правильно сформулируйте диагноз;
2. Обоснуйте его;
3. Составьте дифференциально-диагностический алгоритм;
4. Дает ли информацию УЗИ? Что можно увидеть при этом?;
5. Какая ценность КТ и портографии?;
6. Интерпретируйте анализы;
7. Классификационная схема данных повреждений;
8. Патогенетические механизмы основного синдрома при этой патологии;
9. Укажите критерии тяжести повреждения;
10. Обоснуйте принципы лечения и объем оперативного вмешательства;
11. Составьте план лечения в послеоперационном периоде;
12. Назовите возможные осложнения;
13. Осветите вопросы реабилитации.

Задача №2

В клинику детской хирургии бригадой «Скорой помощи» с места автомобильной аварии доставлен ребенок 9 лет. Мальчик был сбит автомобилем при переходе улицы.

Жалобы на боли в животе, головокружение, слабость.

Анамнез жизни не известен.

Общий статус: состояние тяжелое, сознание сохранено, амнезии нет, адекватен. Кожные покровы и видимые слизистые оболочки чистые, бледные. АД 70/40 мм. рт. ст. Тоны сердца ритмичные, приглушены, тахикардия до 120 ударов в минуту. Пульс слабого наполнения, мягкий, частота та же. В легких без особенностей.

St. localis: живот увеличен в объеме, в дыхании почти не участвует, резко болезненный при пальпации, выражены симптомы Щеткина-Блюмберга, Хедри, Вейнерта. Печеночная тупость сохранена, в брюшной полости перкуторно отмечается притупление в отлогих местах.

Срочно сделан развернутый анализ крови: эритроциты $1,8*10^{12}$\л; НЬ 63 г\л; ЦП 0,9; лейкоциты $15,8*10^{9}$\л; п/я 4 %; с\я 68%; лимфоциты 20%; моноциты 4%; ретикулоциты 4%; СОЭ 12 мм\час.

Биохимический анализ крови: соответствует возрастной норме.

Общий анализ мочи: цвет - соломенно-желтый; реакция слабокислая; плотность 1018; эритроцитов нет; лейкоциты - 1-2 в поле зрения.

Задание:

1. Какой диагноз можно предположить?
2. Какие дополнительные исследования, по вашему мнению, следовало бы еще провести?
3. Какова диагностическая ценность КТ, абдоминальной аортографии, других рентгенологических методов, УЗИ? Надо ли их проводить?
4. Какую информацию даст ректальное пальцевое обследование?
5. Интерпретируйте результаты анализов крови и мочи;
6. Обоснуйте предполагаемый Вами диагноз. Назовите основные синдромы;
7. Проведите дифференциальную диагностику;
8. Сформулируйте принципы лечения;
9. Каким должен быть объем хирургического пособия?

10. Какие осложнения могут развиться в послеоперационном периоде?
11. Каков прогноз данной патологии?
12. Лечение в послеоперационном периоде при возможном развитии осложнений;
13. План дальнейшего лечения на педиатрическом участке и подходы к реабилитации;
14. В каких рекомендациях нуждается ребенок и его родители?

Задача № 3.

Ребенок 3-х лет упал с детского велосипеда, ударившись эпигастральной областью об руль. После падения находился дома под наблюдением родителей около 8-ми часов. После чего доставлен в хирургическое отделение с жалобами на боли в животе, многократную рвоту с примесью зелени, повышение температуры теладо37,8°С.

Анамнез жизни - без особенностей.

При осмотре: состояние тяжелое, стонет, ведет себя беспокойно, жалуется на боли в животе, есть позывы к рвоте. Кожа чистая, бледная, язык сухой, в центре обложен белым налетом. Со стороны сердца и легких патологических отклонений не выявлено, отмечается лишь учащение сердечных сокращений до 120 ударов в минуту. АД 90/50 мм. рт. ст. живот подвздут, плохо участвует в акте дыхания, при попытке его пальпации отмечается резко выраженное его напряжение во всех отделах, над всеми участками брюшной полости положителен симптом Щеткина-Блюмберга, перкуссия резко болезненна, печеночная тупость сохранена, в отлогих местах живота — притупление звука, перистальтика кишечника выслушивается вялая.

Ректально: нависание стенок прямой кишки, болезненность при обследовании, ректальная температура до 39°С.

На рентгенограмме брюшной полости свободного газа и уровней не определяется. Петли кишок раздуты газом.

Развернутый анализ крови: эритроциты 3,0*10 \л; НЬ 110 г\л; ЦП 0,9; лейкоциты $18,3*10^9$\л; эозинофилы 1%; базофилы 1%, п/я 11%; с\я 62%; лимфоциты 19%; моноциты 5%; СОЭ 20 мм\час; токсическая зернистость нейтрофилов.

Биохимический анализ крови: общий белок 63 г\л; калий 3,8 ммоль\л; натрий 130 ммоль\л; сахар 5,0 ммоль\л; щелочная фосфатаза 80 ЕД/л; амилаза 170 ЕД/л; общий билирубин 21 мкмоль\л; прямая фракция 17 мкмоль\л; мочевина 6,1 ммоль\л.

Общий анализ мочи: цвет - соломенно-желтый; плотность 1015; эритроцитов нет; лейкоциты - 2-3 в поле зрения; соли - оксалаты +.

Задание:

1. О каком диагнозе следует думать?
2. Интерпретируйте анамнез, клинические данные и результаты дополнительных методов исследования, обоснуйте диагноз;
3. Составьте дифференциально-диагностический алгоритм;
4. Какова ценность УЗИ, КТ, ангиографии, контрастного исследования кишечника, методики шарящего катетера, лапароскопии?
5. Какие дополнительные методы диагностики могли бы дать наибольшую информацию?
6. Дайте описание тех сведений при проведении обследований, которые дадут наибольшую информацию о данной патологии;
7. Составьте план лечения;
8. Что будет обнаружено при операции, учитывая имеющуюся картину?
9. Каким должен быть объем оперативного вмешательства?
10. Сделайте назначения в послеоперационном периоде;
11. Какие осложнения можно ожидать в раннем послеоперационном периоде и в отдаленные сроки?
12. Как избежать этих осложнений?
13. Вопросы реабилитации на педиатрическом участке.

Задача № 4.

В клинику доставлен мальчик 8-ми лет из участковой сельской больницы, где он находился в течение 12 часов после того, как получил удар в живот копытом лошади. Из выписки известно, что в больнице ему проводились капельные вливания глюкозы и физиологического раствора. Рентгенологическое исследование не проводилось из-за отсутствия в больнице рентгеновской аппаратуры. Анамнез жизни не выяснен, так как родители ребенка не сопровождают.

Жалобы на момент поступления на боли в животе, многократную рвоту с зеленью, повышение температуры тела до 38°С, отсутствия отхождения газов и стула. Мочеиспускание свободное, безболезненное. Но количество мочи снижено.

При осмотре: состояние больного очень тяжелое, вял, адинамичен. Стонет, имеется лихорадка. Кожные покровы бледные, губы сухие, яркие, язык сухой, густо обложен серым налетом. ЧДД 30
в минуту, дыхание поверхностное, хрипов нет. Тоны сердца приглушены, тахикардия до 112 ударов в минуту.

Локально: живот увеличен в объеме, в дыхании не участвует, пальпаторно - выраженное напряжение мышц передней брюшной стенки и болезненность ее во всех отделах. Положителен также над всей брюшной полостью симптом Щеткина-Блюмберга. При перкуссии отмечается тимпанит и симптом «отсутствия печеночной тупости».

Ректально: болезненность, нависание стенок прямой кишки, повышение ректальной температуры.

На рентгенограмме брюшной полости выявлена следующая картина: «серп» газа под правым куполом диафрагмы и горизонтальные уровни в петлях кишок.

Развернутый анализ крови: эритроциты $3,1*10^{12}$\л; НЬ 112 г\л; ЦП 0,9; лейкоциты $17,2*10^{9}$\л; эозинофилы 2%; базофилы 2%, п/я 16 %; с\я 64%; лимфоциты 12%; моноциты 4%; СОЭ 25 мм\час.

Биохимический анализ крови: общий белок 58 г\л; альбумины 47%; глобулины 53%; калий 3,5 ммоль\л; натрий 130 ммоль\л; сахар 4,0 ммоль\л; мочевина 8,0 ммоль\л; амилаза 40 ЕД/л; общий билирубин 20 мкмоль\л; прямая фракция 16 мкмоль\л; непрямая фракция 4 мкмоль\л.

Общий анализ мочи: цвет - тёмно-желтый; реакция кислая; плотность 1025; эритроцитов нет; лейкоциты - 4-5 в поле зрения.

Задание:

1. Выставьте диагноз с учетом развившегося осложнения;
2. Обоснуйте его на основании всех имеющихся сведений;
3. Нужны ли еще дополнительные методы диагностики? Если нужны, то какие?
4. Проведите дифференциальную диагностику;
5. Составьте программу предоперационной подготовки. Нужна ли подготовка?
6. Каким должен быть объем операции? Чем ее следует закончить?
7. Проведите расчет инфузионной терапии в послеоперационном периоде;
8. Какие группы антибиотиков следует назначить?
9. В чем заключается профилактика осложнений?
10. Каков прогноз заболевания?
11. Вопросы реабилитации больного: что нужно рекомендовать родителям и врачу участковой сельской больницы?

Задача № 5.

В клинику детской хирургии поступила девочка 10 лет с ножевым ранением брюшной полости. Из анамнеза выяснено, что на ребенка на улице напал мужчина с попыткой изнасилования. Девочка сильно кричала и он нанес ей ножевое ранение в живот, после чего убежал, так как появились прохожие. Изнасилования не было. Вызвана бригада «Скорой помощи», которой больная доставлена в больницу через 30 минут после происшествия. Ребенок без родителей, поэтому анамнез жизни не собран.

При осмотре: состояние тяжелое. Девочка в сознании, стонет. Кожа чистая, бледная. АД 105/65 мм. рт. ст. пульс 116 ударов в минуту, ритмичен, удовлетворительного наполнения. Сердце, легкие без патологических изменений.

На животе повязка, пропитанная кровью. Срочно произведена перевязка, во время которой в эпигастральной области обнаружена линейная резаная рана до 4 см. в длину, через неё пролабирует из брюшной полости участок большого сальника. Живот напряжен и болезненен.

Общий анализ крови: эритроциты $3,5*10^{12}$\л; НЬ 130 г\л; лейкоциты $10,2*10^{9}$\л; СОЭ 6 мм\час.

Другие анализы без патологии.

На рентгенограмме брюшной полости - «серп» воздуха под правым куполом диафрагмы.

Задание:

1. Сформулируйте диагноз;
2. Обоснуйте его;
3. Выскажите предположение о наибольшей вероятности ранения

какого органа брюшной полости (какой орган поврежден вероятнее всего?);
4. Составьте алгоритм действий врача-хирурга;
5. Каким будет объем оперативного вмешательства, от чего он будет зависеть?
6. Какое осложнение может развиться при промедлении проведением оперативного пособия?
7. Составьте план лечения в послеоперационном периоде;
8. Назовите возможные осложнения в послеоперационном периоде;
9. Какова их профилактика?
10. Вопросы реабилитации.

Задача № 6

Вызов реанимационной "Скорой помощи" на дорожно-транспортное происшествие. Мальчик 9 лет сбит автомашиной при переходе улицы.

При осмотре: общее состояние крайне тяжелое. Заторможен. Оценка по шкале Глазго - 12 баллов. Обильное носовое кровотечение. Обширная ссадина в области левой скуловой кости. Выраженная деформация 6-7-8 ребер слева и гематома в этой области. Деформация и обширная гематома в средней трети бедра справа. Кожные покровы бледные, акроцианоз. Дыхание поверхностное с частотой 44 в минуту. При аускультации легких дыхание слева не проводится. Тоны сердца приглушены, ритмичные. Перкуторно границы абсолютной сердечной тупости смещены вправо. Пульс слабого наполнения и напряжения с частотой 140 в минуту. АД - 70/20 мм.рт.ст. Живот несколько напряжен, имеется выраженная болезненность в области печени и в правой подвздошной области. Моча окрашена кровью.

Задание:

1. Диагноз?
2. Неотложные мероприятия.
3. Какую диагностическую процедуру необходимо провести незамедлительно?
4. Дальнейшая тактика.
5. Условия транспортировки.
6. Виды и критерии оценки степени тяжести шока.
7. Ведущие патогенетические механизмы шока у данного пациента и отличия в экстренной терапии в зависимости от тяжести шока.
8. Противопоказания для применения наркотических анальгетиков при данном виде шока у детей?
9. Ведущий патологический синдром, определяющий тяжесть состояния у данного пациента.
10. Сколько капель в 1,0 мл? Каким образом Вы будете определять необходимую скорость вливания противошоковых расстройств?
11. Ваша тактика при остановке машины "Скорой помощи" во время транспортировки данного пациента для оказания помощи другому больному?
12. Прогноз для жизни и здоровья ребенка?

Задача № 7

Ребенок 5 лет упал на руль велосипеда. отмечаються боли в животе, многократную рвоту. Вы педиатр, вызваны к ребенку на дом.

Задание:

1. Поставте диагноз
2.Ваша тактика

Задача № 8

На операции у ребенка 6 лет иметься линейный разрыв селезенки.

Задание:

1. Какую операцию следует выполнить ребенку?

Задача № 9

Ребенок 8 лет получил ножевое ранение сигмовидной кишки, 3ий день заболевания.

Задание:

1. Поставте диагноз
2.Какой объем оперативного вмешательства необходимо выполнить?

Задача № 10

Ребенку 8 лет дана игрушка, которая взорвалась в руках. Отмечено открытая рана передней брюшной стенки, ранение желудка, подтекает желудочное содержимое. Вы педиатр, вызваны на место проишествия.

Задание:

1. Поставте диагноз
2.Какую помощь окажете ребенку?
3. Куда следует госпитализировать ребенка?

Эталоны ответов на задачи:

Задача № 1.

Закрытая тупая травма брюшной полости. Разрыв селезенки. Геморрагический шок III степени. Острая постгеморрагическая анемия;

Задача №2.

Закрытая тупая травма брюшной полости. Разрыв правой доли печени. Геморрагический шок III степени. Острая постгеморрагическая анемия;

Задача №3.

Закрытая тупая травма брюшной полости. Разрыв поджелудочной железы. Ферментативный перитонит;

Задача № 4.

Закрытая тупая травма брюшной полости. Разрыв тонкой кишки. Каловый перитонит;

Задача № 5.

Проникающее ранение брюшной полости с повреждением желудка;

Задача № 6.

Политравма (закрытая черепно-мозговая травма, гематома левой височной области, перелом костей носа, перелом 6, 7, 8 ребер слева, перелом правой бедренной кости, травма почек, травма печени(?)). Закрытый левосторонний пневмоторакс. Носовое кровотечение. Внутрибрюшинное кровотечение. Травматический шок II степени.

Задача № 7.

Тупая травма брюшной полости. Разрыв поджелудочной железы. Срочное направление с/п в стационар детской хирургии.

Задача № 8.

Показана органосохраняющая операция, ушивание селезенки, с тампонадой сальника.

Задача № 9.

1. Диагноз: ножевое ранение брюшной полости, проникающее ранение сигмовидной кишки.
2. Объем операции: сигмостома, санация, дренирование брюшной полости.

Задача № 10.

1. Диагноз: Открытая рана передней брюшной стенки, проникающее ранение желудка.

2. Наложить повязку.
3. Срочно госпитализировать в стационар детской хирургии.

12. Рекомендация по учебно-исследовательской работе студентов

а) «Органосохраняющие операции у детей при разрыве селезенки»
б) «Применение новых технологий при тупой травме брюшной полости»

13. Перечень практических умений

8. Собрать анамнез
9. Пальпировать брюшную полость.
10. Определить границу печени, селезенки, поджелудочной железы.
11. Определить свободный газ под диафрагмой.
12. Определить свободную жидкость брюшной полости.
13. Определить симптом Хедри, Ваньки-Встаньки, Ортнера, Френикус-симптом.
14. Интерпретировать данные рентгенограммы.
15. Анализировать данные лабораторного исследования крови, мочи при травме брюшной полости.
16. Сформировать диагноз
17. Уметь оказать медицинскую помощь ребенку с тупой травмой брюшной полости на этапах лечения.

14. Список литературы по теме занятия

№ п/п	Наименование	Издательство	Год выпуска
Обязательная			
1	Хирургические болезни детского возраста: учебник: в 2т./ под ред. Ю.Ф. Исакова Т1	М.: ГЭОТАР-Мед	2004
2	Хирургические болезни детского возраста: учебник: в 2т./ под ред. Ю.Ф. Исакова Т2	М.: ГЭОТАР-Мед	2004
Дополнительная			
1	Детская хирургия: национальное руководство / под ред. Ю.Ф. Исакова, А.Ф. Дронова	М.: ГЭОТАР-Медиа	2009
2	Хирургические болезни детского возраста: учебное пособие / В.В. Подкаменев	М.: Медицина	2005
3	Стандарты диагностики и алгоритмы практических навыков в детской хирургии / под ред. В.А. Юрчук, А.Н. Дарьиной	Красноярск: Элит	2005
Электронные ресурсы			
1	Электронная библиотечная система КрасГМУ		
2	БД MedArt		
3	БД Медицина		

1. **Тема занятия: «Повреждение верхней конечности у детей».**

2. **Семинарское занятие**

3. **Актуальность темы:** В последние годы увеличилось количество и тяжесть травм верхней конечности у детей. Не своевременное оказание помощи и не правильная тактика приводят к тяжёлым осложнениям. Поэтому изучение данной темы является актуальным.

4. **Цели обучения:**

4.1. Общая цель: Подготовить квалифицированного специалиста, ориентирующегося в вопросах клиники, диагностики, дифференциальной диагностики, лечения травм верхней конечности у детей, принципах диспансеризации и реабилитации.
4.2. Учебная цель: Ознакомить враче-ординаторов с особенностями травмы верхней конечности у детей. Студент должен знать современные методы диагностики, клиники, тактики и уметь оказать первую помощь.
4.3. Психолого–педагогическая цель: Развитие ответственности врачей за лечение больного, а также умение найти подход к больному ребёнку и его родителям, соблюдая правила биомедицинской этики и деонтологии.

5. **Место проведения практического занятия:** учебная комната, смотровая комната приемного отделения, палата травматологического отделения, рентген – кабинет, манипуляционная, перевязочная, операционная.

6. **Оснащения занятия:** Таблицы (6), слайды (14), рентгенограммы (27), оверхет (1), DVD система (1), мультимедийный аппарат (1).
7. **Структура содержания занятия:**

№	Этапы практических занятий	Продолжительность (мин)	Содержание этапа и оснащенности
1	2	3	4
1	Планерка	30	Отчёт дежурных врачей о состоянии тяжело больных и вновь поступивших. Разбор больных на операции.
2	Организация занятия	5	Проверка посещаемости и внешнего вида обучающихся
3	Формулировка темы и цели	10	Обратить внимание студентов на актуальность темы, анатомо-физиологические особенности верхней конечности, травм у детей
4	Контроль исходного уровня знаний, умений	20	Анкета словесно-логического метода.
5	Раскрытие учебно - целевого вопроса	30	Разбор темы: этиология, патогенез, классификация, клиника, диагностика, лечение, реабилитация

1	2	3	4
6	Самостоятельная работа студентов: а) курация детей с повреждением верхней конечности б) беседа с детьми в отделении в) разбор курируемых больных г) выявление ошибок в лечение детей д) операции	60	Работа в палате детского травматологического отделения Работа в рентген–кабинете Работа в манипуляционной Работа в перевязочной Работа в операционной Разбор истории болезни Интерпретация результатов дополнительных методов исследования Отработка практических навыков
7	Итоговый контроль знаний, письменно и устно с оглашением оценок за практические занятия и практические навыки по изученной теме занятия	20	Тесты, ситуационные задачи по теме занятия.
8	Задание на дом	5	
Всего:		180	

8. Аннотация темы:

ПЕРЕЛОМ ПЛЕЧЕВОЙ КОСТИ.

Перелом верхнего отдела плечевой кости составляет 35,9%, диафиза – 2,5%, нижнего отдела – 61,6%.

По классификации различают перелом верхнего отдела плечевой кости:

1. Надбугорковый.
2. Чрезбугорковый (сочетается с остеоэпифизеолизом).
3. Подбугорковый (перелом хирургической шейки).

Перелом хирургической шейки связан с зоной перехода губчатой ткани мстафиза в кортикальный слой диафиза.

По механизму травмы и смещению переломы хирургической шейки делятся на:

1. **Аддукционные** – возникают при падении на приведенную руку к туловищу. Смещаются отломки под углом, открытым кнутри, периферический отломок смещается по ширине кнаружи.

2. **Абдукционные** – возникают при падении на отведенную руку. Смещаются отломки под углом открытым кнаружи. Периферический отломок большой грудной мышцей и широкой мышцей спины подвергается ротации. Периферический отломок может вклиниваться в головку, тогда перелом вколоченный. Линия излома имеет неровный зубчатый рельеф.

Клиника: боль, деформация в месте перелома, припухлость, кровоподтек. Укорочение абсолютное и относительной длины верхней конечности. Наличие крепитации (определять ее не надо).

Рентгенограммы в двух проекциях подтверждают диагноз.

Лечение повреждений:

На месте происшествия производится транспортная иммобилизация подручными средствами или шиной Крамера от здоровой лопатки до лучезапястного сустава. Вводится обезболивающее, и ребенок доставляется в стационар

Переломы без смещения лечатся амбулаторно. Накладывается тыльный гипсовый лонгет от здоровой лопатки до лучезапястного сустава (повязка Турнера) на 14—16 дней.

Перелом со смещением требует репозиции. Премедикация S. Promedoli 1%-0,l мл на год жизни (не более 1 мл.), S. Atropini sulf. 0,1%-0,1 мл в половинной дозе, но не более 1 мл. Наркоз масочный (эфир, азотроинная смесь), или в/в тиопентал натрия (1 мл на год жизни).

ЭТАПЫ РЕПОЗИЦИИ:

1. Устранение смещения отломков по длине (тяга за периферический конец).
2. Устранение ротационного смещения поворотом периферического конца к наружи.
3. В зависимости от абдукционного или аддукционного перелома устраняющие компоненты:
   а) при абдукционном переломе давление пальцев на периферический отломок, он выводится кнаружи;
   б) при аддукционном переломе плечо отводится кнаружи и давлением снаружи на периферический отломок он устанавливается в правильное положение.
4. Последним этапом устраняется смещение по ширине, кзади, кпереди, а также угловое – разгибательное или сгибательное смещение.

Накладывается гипсовый лонгет от здоровой лопатки до лучезапястного сустава (повязка Турнера), локтевой сустав фиксируется под углом 100 , отводится плечо на 45%в сторону, на 30° вперед. Положение предплечья между супинацией и пронацией. Повязку Громова не применяют, т.к. конечность находится не в физиологическом положении. Срок иммобилизации 24 дня.

Назначается гимнастика по трем периодам:

1) движение пальцами
2) сгибание и разгибание по снятию повязки без нагрузки
3) сгибание и разгибание по снятию повязки с нагрузкой

Допустимые смещения: по ширине на 1/3 и даже на 1/2 . Угловое смещение должно быть устранено.

ПЕРЕЛОМ ДИАФИЗА ПЛЕЧЕВОЙ КОСТИ

Перелом плечевой кости от хирургической шейки до надмыщелков называется диафизарным. По данным Эпштейна он встречается в 2,5%. Механизм травмы: прямое насилие (удар, толчок) или косвенная травма, падение на локоть или вытянутую руку. Перелом чаще поперечный, реже косой.

Клиника: Боль, крепитация, припухлость, гематома. Укорочение абсолютной и относительной длины при смещении. При переломе в верхней трети плеча ниже прикрепления дельтовидной мышцы, центральный отломок большой грудной и широкой спинной мышцей смещается кнутри, а периферический кнаружи, угол открыт кнаружи. При переломе в нижней трети плеча центральный отломок дельтовидной мышцей сдвигается кверху и кнаружи, а периферический кнутри, угол открыт кнутри. Перелом диафиза в средней и нижней трети сочетается с повреждением лучевого нерва.

Диагноз подтверждают рентгенограммами.

Лечение: При переломе без смещения накладываются лангеты от здорового плеча до основания пальцев под прямым углом. При смещении костных фрагментов под наркозом производится ручная репозиция. Устраняется смещение отломков по длине, Угловое емнщение по ширине, плечо ротируется кнаружи и отводится на 45%, приводится кпереди на 30 - 35%, локтевой сустав сгибается до 100 — 110%, предплечье выводится в среднее положение между супинацией и пронацией, накладывается повязка Турнера (от здоровой конечности до основания пальцев). Иммобилизация 3-4 недели. Проводится ЛФК по трем периодам. При повреждении лучевого нерва назначаются витамины Bl, B6, B12, прозерин.

НАДМЫЩЕЛКОВЫЕ И ЧРЕЗМЫЩЕЛКОВЫЕ ПЕРЕЛОМЫ ПЛЕЧЕВОЙ КОСТИ

Составляют 56% от переломов нижней трети плечевой кости. Кохер (1896г.) предлагает делить их на сгибательные, разгибательные, абдукционные и аддукционные.

Баиров Г.А. (1960г.) опубликовал свою классификацию:

1. **Надмыщелковые** (линия перелома выше мыщелков, локтевого и венечного отростков).
2. **Чрсзмыгцелковьге** (линия перелома пересекает венечную и локтевую ямки).
3. **Переломы внутрисуставные**.

Классификация чрезмыщелковых и надмыщелковых переломов плечевой кости:

чрезмьгщелковый
внутрисуставной

мегафизарный

сгибательные
1) по ширине
кпереди
кнутри
кнаружи
2) угловые:
сгибательные
варусные
вальгусные
3) ротация кнаружи
4) ротация по длине
разгибательные

эпиметафезарный
(T, V образный)

1) по ширине
кзади
кнутри
кнаружи
2) угловые:
разгибательные
варусные
вальгусные
3) ротация кнутри
4) ротация по длине

без смещения

со смещением

Надмыщелковый
Внесуставной

со смещением
сгибательные
без смещения
разгибательные

Механизм травмы: падение на согнутую или разогнутую руку.
Клиника: боль, гематома, отечность в области сустава, ограничение функции локтевого сустава. Симптом Кирмиссона, болезненность и припухлость в локтевом сгибе. Положителен с-м Маркса, нарушен треугольник Гюнтера.

Поможет поставить диагноз рентгенография плеча в 2-х проекциях. При чрезмыщелкоиых переломах страдает локтевой и срединный нерв. При травме локтевого нерва: у ребенка развивается «когтистость» за счет атрофии межкостных мышц кисти.

При травме срединного нерва: страдает пронация и ладонное сгибание кисти, нарушается сгибание 1, 2, 3, пальцев. Чувствительность выпадает на лицевой стороне ладонной поверхности кисти, а на тыльной стороне – на концах средних пальцев, кисть в виде «обезьянньей лапы». При травме лучевого нерва: наблюдается висящая кисть, потеря чувствительности на тыле.

Лечение: Без смещения накладывается глубокая гипсовая лангета от основания пальцев до надплечья, предплечье фиксировано под прямым углом. При переломах со смещением производится репозиция под наркозом. Устраняется смещение по длине, ширине, угловое смещение и ротационное. Накладывается гипсовый лонгет.

При невозможности устранить все виды смещения из-за отека, накладывается скелетное вытяжение, груз 3 кг. Рентгенография производится на 7 день. При хорошем состоянии больной находится на вытяжении до образования костной мозоли 2-3 недели. Получают первые 10 дней электрофорез с раствором новокаина 1%, затем 10 дней электрофорез с раствором хлористого кальция 10%. Назначают ЛФК по трем периодам. Метод скелетного вытяжения применяется только у детей среднего и старшего возраста.

Осложнения: повреждения сосудов и нервов.

Повреждение срединного нерва при разгибательных переломах плечевой кости со смещением периферического отломка в лучевую сторон. Повреждение лучевого нерва при разгибательном переломе со смещением отломков в локтевую сторону. Повреждение локтевого нерва при сгибательных переломах.

При лечении витаминами группы В и прозерином эффект наступает на 2-3 месяц, при глубоких поражениях на 7 месяц.

Допустимые смешения:

Смещение периферического отломка кзади, кпереди, в лучевую сторону не больше чем на 1/3 поперечника кости не создает заметных ограничений функций и нарушений формы локтевого сустава.

Смещение периферического отломка в локтевую сторону вызывает возникновение углового аддукционного смещения.

Угловые вальгусные смещения не исчезают в процессе перестройки. Выраженные угловые сгибательные и разгибательные смещения периферического отломка создают препятствие для восстановления функции в локтевом суставе. Допустимый угол 10 - 15%. Ротационное смещение не дает разработать сустав, давая угловое смещение. Допустимая граница 10 - 15%.

Неблагоприятна комбинация для функции и формы локтевого сустава – сочетание периферического отломка в локтевую сторону.

Многократная репозиция ведет к перестройке кости и при хорошем состоянии функциональные результаты плохие.

ПЕРЕЛОМЫ КОСТЕЙ ПРЕДПЛЕЧЬЯ

На долю этих переломов приходиться 21,11% по данным травматологического отделения института им. Турнера.

Виды переломов предплечья:

1. Перелом локтевого отростка.
2. Перелом шейки лучевой кости.
3. Перелом обеих костей предплечья в/3, с/3, н/3.
4. Изолированный перелом лучевой кости.
5. Остеоэпифизеолиз дистального конца лучевой кости.
6. Перелом Монтеджа (перелом локтевой кости в верхней трети и вывих головки локтевой).
7. Повреждение Галеацци (перелом лучевой кости в нижней трети и вывих головки локтевой кости).

ПЕРЕЛОМ ЛОКТЕВОГО ОТРОСТКА (1).

Причина - падение на согнутый локтевой сустав. Смещения отломка может не быть. При разрыве надкостницы и сухожильных растяжений трехглавой мышцей может сместиться фрагмент на значительное расстояние.

Клиника: боль, припухлость, ограничение движения в суставе. Может пальпироваться костный фрагмент. Диагностика рентгенологическая затруднена, т.к. ядро окостенения локтевого отростка можно принять за оторванный фрагмент,а эпифизарную линию за линию перелома.

Лечение: при переломах без смещения или до 4-5 мм лечение амбулаторное. Накладывается гипсовый лангет от верхней трети плечевой кости до головок метакарпальных костей, при сгибании локтевого сустава под углом 100 - 110%, при супинации предплечья иммобилизация 2 недели.

При смещении более 0,5 см под местной анестезией S. Novokaini 1% производится репозиция. Возможна фиксация спицей Киршнера, накладывается выше лангеты на 3 недели. Проводиться ЛФК по трем периодам. В последнюю неделю снимается лангета и проводиться разработка сустава.

При позднем поступлении – открытая репозиция с остеометаллосинтезом.

ПЕРЕЛОМ ШЕЙКИ ЛУЧЕВОЙ КОСТИ (2)

Встречается в школьном возрасте. Механизм травмы — падение на вытянутую руку.

Клиника: припухлость, отек в области сустава, локальная болезненность. Ограничена ротация. На рентгенограмме в 2-х проекциях отмечается смещение головки лучевой кости кнаружи, реже кзади или кпереди.

Лечение: при переломе со смещением до 15° производится иммобилизация задним гипсовым лангетом при сгибании 90 - 100° при супинации предплечья сроком до 12-14 дней.

При наличии углового смещения до 55° производится закрытая репозиция. Если смещение более 55° – репозиция не удается. После репозиции накладываются гипсовые лангеты на 2-2,5 недели с последующей ЛФК. При превышении углового смещения более 20° показана операция. Проводится ЛФК по трем периодам.

ПЕРЕЛОМЫ ОБЕИХ КОСТЕЙ ПРЕДПЛЕЧЬЯ (3)

Он составляет 12,57% от всех переломов верхних конечностей.

По механизму травмы различают: поперечные переломы обеих костей на одном уровне при прямом воздействии силы; перелом при воздействии вращательной силы; перелом в н/трети (перелом Колеса).

Переломы обеих костей предплечья могут быть:

1) поднадкостничными
2) надломы типа зеленой веточки
3) полные переломы

При надкостничных складчатых переломах – иммобилизация до трех недель; при надломах, при надломах, локализующихся в диафизе, чаще с угловым смещением.

Клиника: боль, отечность гематомы, деформация в области предплечья. Движения в суставе болезненны.

Лечение: под местной анестезией S. Novokaini 1%-10 мл в гематому, производится репозиция с фиксацией гипсовой лангетой на 3-4 недели, затем ЛФК.

ПОЛНЫЕ ПЕРЕЛОМЫ (4).

В клинике: боль, отечность, деформация, гематома, нарушение функции конечности. Производится рентгенография в 2-х проекциях костей предплечья. Возможен эпифизеолиз головки локтевой кости, метаэпифизеолиз требующий идеальной репозиции. При переломе диафизов костей предплечья под наркозом устраняется смещение по длине, ширине, угловое смещение. Фиксация осуществляется лангетой от кончиков пальцев в/трети плеча. Круговые - циркулярные повязки не накладываются. Можно в крайнем случае при переломе в н/трети обеих костей наложить две лангеты. Иммобилизация детям до 7 лет — 4 недели, у старших 5-6 недель.

Допустимые смещения при переломах предплечья:

1. Угловые:

а) в н/трети предплечья у детей до 5 - 6 лет угол до 30°, у старших не выше 15 -20%.

б) на протяжении диафиза до 5 - 6 лет 12 — 15°, у старших 8-10.

2. **В переднезаднем направлении на поперечник.** При смещении межкостный промежуток не должны превышать 1/2 - 1/3 поперечника.

3. **По длине**, если отломки смещены в переднезаднем направлении.

При смещениях больше допустимых показано оперативное лечение.

ИЗОЛИРОВАННЫЙ ПЕРЕЛОМ (5)

Изолированный перелом лучевой кости (пер. Колеса), составляет 15% от общего количества переломов предплечья. Чаще встречается в нижней трети. Механизм травмы — прямое воздействие.

Клиника: боль, припухлость, гематома, деформация с/трети предплечья, нарушение пронационного движения.

Лечение: при переломе без смещения накладывается тыльная лангета на 3 недели. При переломе в верхней трети со смещением устраняется смещение по длине супинированного предплечья, а давление на периферический отломок. При переломе в нижней трети предплечья репозиция производится в положении предплечья между пронацией и супинацией. Иммобилизация задней гипсовой лаигетой от головок пястных костей до с/трети плеча, сроком на 3 — 4 недели.

ОСТЕОЭПИФИЗЕОЛИЗ (6)

Этот вид повреждения встречается в 10,7%. Эпифизеолиз - это разделение костей по ходу росткового хряща. Часто с эпифизеолизом отрывается костная ткань, это и есть остеоэпифизеолиз. Механизм травмы — падение на вытянутую руку с упором на кисть.

Клиника: боль, припухлость, гематома, деформация в месте перелома. На рентгенограмме смещение эпифиза по отношению к метафизу (к тылу в лучевую сторону).

Репозиция производится под местной анестезией при вытяжении предплечья по длине, давление на периферический отломок в лучевую сторону. Накладывается гипсовая

лангета, проходящая полосой в 1 межпальцевом промежутке, на 3 — 4 недели. После снятия повязки проводится ЛФК.

В отдаленные сроки может наблюдаться деформация в лучезапястном суставе.

ИЗОЛИРОВАННЫЙ ПЕРЕЛОМ ЛОКТЕВОЙ КОСТИ.

Встречается в 2,8% случаев. Механизм травмы - прямой удар в область локтевой кости.

Клиника: боль, отечность, деформация, гематома. На рентгенограмме в 2-х проекциях смещение костных фрагментов локтевой кости (со смещением отломков по ширине и под углом).

Производится репозиция под местной анестезией S. Novokaini 1% - 10 мл. Накладывается гипсовая лангета на 2 — 3 недели.

ПОВРЕЖДЕНИЕ МОНТЕДЖА.

Сложный перелом при котором наблюдается вывих головки лучевой кости и перелом в в/трети локтевой кости. Движения в локтевом суставе ограничены. На рентгенограмме - вывих головки лучевой кости, перелом в с/трети локтевой.

Лечение: выправление под наркозом в первые часы травмы головки лучевой кости, давление на вывихнутую головку и репозиция перелома. Накладывается задняя гипсовая лангета под углом в локтевом суставе 70 — 80° и супинированном предплечье на 3 недели. После снятия лангеты проводится ЛФК, гимнастика, парафин, разрабатывается сустав.

ПОВРЕЖДЕНИЕ ГАЛЕАЦЦИ

Обратный перелом Монтеджи. Вывих головки локтевой кости, перелом лучевой кости. Встречается редко. Сопоставление лучевой кости сочетается с выравниванием вывиха головки локтевой кости.

Накладывается гипсовая лангета в среднем положении предплечья сроком на 3 недели.

ПЕРЕЛОМ ПЯСТНЫХ КОСТЕЙ И ФАЛАНГ.

Встречается в 0.59% по данным института Турнера, в 11,8% по данным травмпунктов. Механизм травмы - падение тяжелых предметов, ушиб кости о твердый предмет, удар приходится по тыльной стороне кисти. Чаще переломы без смещения.

Клиника: болезненность, припухлость, гематома в месте перелома, болезненность в месте перелома при движении пальцев. При смещении отломков - деформация. Диагноз подтверждает рентгенограмма кисти в двух проекциях.

Лечение: при переломе без смещения производится иммобилизация гибсовой лангетой от кончиков пальцев по ладонной поверхности до средней трети предплечья на 7 - 10 дней. Пальцы при фиксации должны быть полусогнуты, разгибание в лучезапястном суставе под углом 25 - 30°М.

При смещении костных фрагментов и эпифизеолизе производится репозиция под наркозом, с последующим наложением гипсового лангета.

При переломе Беннета, при отрыве костного фрагмента у основания 1 пястной кости, фиксация производится при отведении 1 пальца.

9. Вопросы для самоподготовки:

1. Организация травматологической помощи детям с травмой верхней конечности
2. Возрастные анатомо-физиологические особенности верхней конечности у детей.
3. Переломы ключицы, - принципы и методы лечения, осложнения.
4. Переломы верхнего эпиметафиза плечевой кости (классификация), диафизарные переломы (классификация), переломы нижнего эпиметафиза (классификация).
5. Сроки появления ядер окостенения верхней конечности.
6. Типичный родовой эпифизеолиз дистального эпифиза плечевой кости. Повреждения головчатого возвышения, блока.
7. Надмыщелковые переломы плечевой кости. Переломы надмыщелковых возвышений. Принципы и методы лечения.
8. Клиника, диагностика и лечение переломов костей предплечья:
9. Клиника перелома- Мальгеня.
10. Повреждения Монтеджи
11. Повреждения Галеацци
12. Внутрисуставные переломы: клиника, диагностика, лечение.
13. Околосуставные переломы: клиника, диагностика, лечение.
14. Патологические переломы при опухолях, остеомиелитах, при несовершенном остеогенезе, а также неправильно сросшиеся переломы длинных трубчатых костей.
15. Сращение переломов в различных возрастных группах.
11. Показания к операции.
12. Виды остеосинтеза.
13. Особенности ЛФК и реабилитации у ребенка с переломом верхней конечности.
14. Осложнения, их особенности в связи с неполным окостенением

10. Тестовые задания по теме

1. Укажите переломы плеча, характерные для ребенка:
а) надбугорковый;
б) чрезбугорковый;
в) апофизеому;
г) подбугорковый, перелом хир. шейки.

2. Какие причины приводят к перелому хирургической шейки:
а) зона перехода губчатой ткани в диафиз;
б) апофизеому;
в) недостаток солей кальция;
г) недостаток магния.

3. Как по характеру смещения отломков делятся переломы хир.шейки:
а) абдукционный;
б) ротационный;
в) угловой;
г) аддукционный.

4. Куда открыт угол при аддукционном переломе хир.шеики:
а) кнутри;
б) кнаружи;
в) под углом;

г) ротационно.

5. Куда открыт угол при отводящем переломе:
а) кнаружи;
б) под углом;
в) ротационно

6. Укажите механизм травмы абдукционного перелома:
а) падение на отведенную руку;
б) падение на приведенную руку;
в) падение на локоть;
г) падение на с/3 предплечья.

7. Какие мышцы отводят центральный отломок:
а) малая грудная;
б) дельтовидная;
в) большая грудная;
г) широкая мышца спины.

8. Укажите характерные признаки вколоченного перелома:
а) уменьшается абсолютная длина конечности;
б) уменьшается относительная длина конечности;
в) ротация конечности;
г) угловое смещение.

9. Укажите основные признаки перелома плеча:
а) боль;
б) крепитация;
в) припухлость;
г) флюктуация.

10. В каких проекциях делается рентгенограмма перелома плечевой кости:
а) в прямой;
б) в боковой;
в) акмальной;
г) передне-задней.

11. Какая помощь проводится на догоспитальном этапе:
а) шинирование подручными средствами одного сустава;
б) шина Крамера от лопатки до лучезапястного сустава;
в) иммобилизация предплечья;
г) иммобилизация плеча.

12. Как лечится перелом хирургической шейки плеча без смещения:
а) гипсовая лангета;
б) повязка Турнера;
в) повязка Дезо;
г) повязка Уитмана - Громова.

13. Какое смещение последовательно устраняется при переломе хирургической шейки:
а) по ширине;
б) по длине;
в) ротационное;
г) угловое.

14. Укажите сроки иммобилизации при переломе плечевой кости:
а) 30 - 40 дней;
б) 21-24 дня;
в) 48 -55 дней;
г) 60 - 70 дней.

15. Какие смещения должны быть обязательно совмещены:
а) по ширине;
б) по длине;
в) угловые;
г) ротационные.

16. Укажите метод лечения перелома диафиза плечевой кости:
а) оперативная;
б) ручная репозиция;
в) фиксация;
г) ЛФК.

17. Какой нерв поражается при переломе плечевой кости:
а) плечевой;
б) лучевой;
в) срединный;
г) подключичное сплетение.

18. Какие переломы характерны для дистального отдела плечевой кости:
а) ротационный;
б) чрезмыщелковый;
в) надмыщелковый;
г) эпифизеолиз.

19. Какие данные характерны для симптома Маркса при отрыве медиального мыщелка со смещением:
а) положительный;
б) отрицательный.

20. Какой в норме треугольник Гюнтера:
а) неравнобедренный;
б) равнобедренный.

21. Кто автор монографии «Травмы локтевого сустава у детей»:
а) Эпштейн;

б) Немсадзе;
в) Исаков;
г) Баиров

22. Какие показания к скелетному вытяжению при чрезмыщелковом переломе плечевой кости:
а) смещение по длине;
б) смещение угловое;
в) смещение ротационное;
г) смещение по ширине на диаметр.
23. Что такое симптом Кирмиссона:
а) плотное кровоизлияние по ходу локтевой складки;
б) кровоизлияние в сустав;
в) крепитация.

24. Для какого перелома характерно удвоение локтевого сустава:
а) разгибательного;
б) сгибательного;
в) ротационного;
г) углового.

25. Какое лечение применяется при сгибательном переломе в локтевом суставе со смещением:
а) операция;
б) репозиция;
в) скелетное вытяжение;
г) ЛФК.

26. Укажите переломы предплечья:
а) локтевого отростка;
б) шейки луча;
в) обеих костей предплечья;
г) изолированный перелом плеча.

27. Какие данные характерны для перелома Монтеджа:
а) перелом луча;
б) перелом локтевой кости, вывих головки луча;
в) перелом предплечья.

28. Укажите перелом Галеации:
а) перелом предплечья;
б) перелом лучевой кости в нижней трети и вывих головки локтевой кости;
в) перелом локтевой кости;
г) вывих лучевой кости.

29. Что такое перелом Беннета:
а) трещина фаланги второго пальца;
б) отрыв костного фрагмента у основания первой пястной кости:
в) смещение фаланги первого пальца;
г) отрыв фаланги.

30. Причины контрактуры Фолькмана:
а) парез конечности;
б) ишемия ткани в связи с сосудистыми расстройствами кистей;
в) поражение нервов.

Эталоны ответов к тестовым заданием по теме

1. а, б, в;
2. а, в;
3. а, г;
4. а;
5. а;
6. а;
7. а, б;
8. а, б;
9. а, б, в;
10. а,г;
11. б;
12. б;
13.а, б, г, в;
14.б(21-24 дня);
15.а,б,в,г;
16.б,в,г;
17.б;
18.6, в, г;
19.а;
20.6;
21.в;
22.б, в.

11. Ситуационные задачи по теме

Задача №1
Мальчик 13 лет упал с дерева, ударился в/3 правого плеча. Обратились в ДТО. Жалобы на боли в в/3 плеча, отек, поднять в/конечность не может. Поставьте диагноз, какое обследование провести, назначьте лечение.

Задача №2
Во время игры в футбол мальчик 10 лет упал на разогнутую руку почувствовал боль в области правого локтевого сустава, где возникла деформация. Ребенок поддерживает конечность здоровой рукой, движем ограничены.
Вы - врач скорой помощи. Ваш диагноз и объем помощи на догоспитальном этапе.

Задача №3
Во время оказания акушерского пособия ребенок получил травму правой верхней конечности. При осмотре рука свисает вдоль туловища, актив движения отсутствуют, болезненность в плечевом суставе. Определите объем неотложной помощи в условиях

роддома, тактику педиатра. Показания и сроки перевода в ДТО, диагноз, тактика лечения, осложнения.

Задача №4
Ребенок 3-х лет шел по лестнице с отцом, оступился, стал падать. потянул за руку и удержал от падения, ребенок закричал от болей в р\ Внешне форма локтевого сустава не изменилась. Движения в локте суставе ограничены. Супинация и пронация не возможны из-за боли. Ваш диагноз, тактика, лечение.

Задача №5
Мальчик 6 лет упал на согнутую руку с дерева. Появилась резкая припухлость, деформация. Отец доставил ребенка на своей машине в стационар, предварительно руку повесил на косынку. При осмотре пра локтевой сустав отечен, обширная гематома, движения отсутствие треугольник Гюнтера отрицательный, симптом Марка отрицательный. R-грамме в 2-х проекциях линия перелома проходит через мыщелки, смещение дистального фрагмента вперед на 2/3. Поставьте диагноз, назначьте лечение.

Задача №6
Во время урока труда рука 14 летнего мальчика попала в электропилу. Произошло отсечение II, III, IV, V пальцев левой кисти. Вызвана бригада скорой помощи, наложила жгут, в/м введен раствор промедола 1% 1мл, ребенок доставлен в ДТО. При поступлении состояние тяжелое, бледный, давление 80/40 мм.рт.ст., пульс 130 уд/мин. Отсеченные фрагменты пальцев доставлены в пакете со льдом.
Правильно ли оказана помощь на догоспитальном этапе, достаточны ли противошоковые мероприятия. Тактика лечения.

Задача №7
Ребенок 11 лет получил травму в области в/3 правого предплечья. Доставлен в ДТО. Жалобы на боли в в/3 предплечья и резкую боль при движении і области головки лучевой кости.
Ваша тактика, предварительный диагноз, лечение.

Задача №8
Девочка 6 лет упала на правую кисть. Появилась резкая боль, гематома, движения в области I пальца резко ограничены. Девочку доставили в ДТО. Тактика, метод обследования, диагноз, лечение.

Задача №9
У мальчика в руке взорвалась петарда. Срочно машиной скорой помощи ребенка доставили в ДТО. Объективно: концевые фаланги I, II, III пальцев правой кисти оторваны, держатся на кожных лоскутах. Поставьте диагноз, назначьте лечение.

Задача №10
Ребенок упал на левый плечевой сустав. Появилась резкая боль, деформация, отек, движения в плечевом суставе полностью отсутствуют. На R-грамме в 2-х проекциях головка плечевой кости полностью сместилась по отношению к метафизу.
Поставьте диагноз. Назначьте лечение.

Эталоны ответов на задачи по теме

Задача №1
Диагноз: закрытый перелом в/3 правого плеча. R-графия в 2-х проекциях. Репозиция костных фрагментов, фиксация лангетой Турнера на 21 день, ЛФК.

Задача №2
Диагноз: подозрение на закрытый чрезмыщелковый перелом правой плечевой кости или вывих костей предплечья. Рекомендовано проверить пульс и чувствительность, показана иммобилизация в шине Крамера, введение обезболивающих. Показана госпитализация. Обследование: рентгенография в 2-х проекциях, репозиция перелома или вправление вывиха, гипсовая лангета.

Задача №3
Диагноз: подозрение на родовой эпифизеолиз правой плечевой кости. Показана иммобилизация повязкой Дезо, перевод в ДТО. Следует выполнить R-графию Лечение: репозиция и иммобилизация на отводящей шине.

Задача №4
Диагноз: подвывих головки лучевой кости. Показано вправление подвывиха без последующей иммобилизации. Необходимо проводить профилактику. Занятия ЛФК.

Задача №5
Диагноз: закрытый сгибательный чрезмыщелковый перелом со смещением по ширине. Показана ручная репозиция, гипсовая лангета 1 мес, ЛФК.

Задача №6
Объем противошоковых мероприятий выполнен не в полном объеме. Отсеченные фрагменты следовало положить в целлофановый сухой пакет, а потом в пакет со льдом. Ребенка следует направить срочно в отделение для имплантации пальцев.

Задача №7
Предварительный диагноз: перелом Монтеджа. R-графия костей предплечья в 2-х проекциях. Под в/в наркозом произвести ручную репозицию перелома в/3 локтевой кости, вправить вывих головки лучевой кости. Гипсовая лангета на 21 день. ЛФК по 3 периодам.

Задача №8
Предварительный диагноз: перелом Беннета (остеоэпифизеолиз проксимального конца I пястной кости). Обследование: R-графия правой кисти. Под наркозом репозиция костных фрагментов, гипсовая лангета. Срок лечения 3 недели.Задача №9
Диагноз: открытый перелом концевых фаланг II, III, IV, V - пальцев. Показана первичная хирургическая обработка под в/в наркозом. Костные фрагменты надо сопоставить, приколоть иглами, швы на рану. Гипсовая лангета. Антибиотики, обезболивающие в процессе лечения.

Задача №10
Предварительный диагноз: эпифизеолиз головки плечевой кости со смещением. R-графия плечевого сустава в 2-х проекциях. Под в/в наркозом следует произвести репозицию

перелома. Контрольную рентгенограмму, при хорошем состоянии наложить гипсовую лангету (Турнера) на 4 недели. Провести ЛФК по трем периодам.

12. Рекомендация по учебно-исследовательской работе студентов

1 «Травма локтевого сустава»
2.Переломовывихи у детей и лечение.

13. Перечень практических умений

1. . Наложение транспортной иммобилизации при повреждениях в/конечностей (ключицы, плеча, предплечья, кисти, пальцев).
2. . Наложение иммобилизации (гипсовые лангеты на предплечье и кисть).
3. . Чтение рентгенограмм.
4. Наложение скелетного вытяжения при переломах в/конечностей.
5. Измерение оси конечности, длины конечности (абсолютной, относительной), окружности плеча, предплечья.
6. . Углометрия в плечевом, локтевом, лучезапястном суставах по всем осям во всех плоскостях.
7. . Участие при закрытой ручной репозиции отломков.
8. Определение на рентгенограмме допустимых углов смещения.
9. Участие в операции

14. Список литературы по теме занятия

№ п/п	Наименование	Издательство	Год выпуска
Обязательная			
1	Хирургические болезни детского возраста: учебник: в 2т./ под ред. Ю.Ф. Исакова Т1	М.: ГЭОТАР-Мед	2004
2	Хирургические болезни детского возраста: учебник: в 2т./ под ред. Ю.Ф. Исакова Т2	М.: ГЭОТАР-Мед	2004
Дополнительная			
1	Детская хирургия: национальное руководство / под ред. Ю.Ф. Исакова, А.Ф. Дронова	М.: ГЭОТАР-Медиа	2009
2	Хирургические болезни детского возраста: учебное пособие / В.В. Подкаменев	М.: Медицина	2005
3	Стандарты диагностики и алгоритмы практических навыков в детской хирургии / под ред. В.А. Юрчук, А.Н. Дарьиной	Красноярск: Элит	2005
Электронные ресурсы			
1	Электронная библиотечная система КрасГМУ		
2	БД MedArt		
3	БД Медицина		

1. **Тема занятия: «Повреждение позвоночника и костей таза у детей».**

2. **Семинарское занятие**

3. **Актуальность темы:** В последние годы увеличилось повреждение позвоночника и костей таза у детей. Не своевременное оказание помощи и не правильная тактика приводят к тяжёлым осложнениям. Поэтому изучение повреждение позвоночника и костей таза у детей является актуальным.

4. **Цели обучения:**

4.1. Общая цель: Подготовить квалифицированного специалиста, ориентирующегося в вопросах клиники, диагностики, дифференциальной диагностики, лечения повреждение позвоночника и костей таза у детей, принципах диспансеризации и реабилитации.
4.2. Учебная цель: Ознакомить врачей-ординаторов с особенностями повреждение позвоночника и костей таза у детей. Врач-ординатор должен знать современные методы диагностики, клиники, тактики и уметь оказать первую помощь.
4.3. Психолого–педагогическая цель: Развитие ответственности врачей за лечение больного, а также умение найти подход к больному ребёнку и его родителям, соблюдая правила биомедицинской этики и деонтологии.

5. **Место проведения практического занятия:** учебная комната, палаты детского нейрохирургического, травматологического отделения, рентген – кабинет, манипуляционная, перевязочная, операционная.

6. **Оснащения занятия:** Таблицы (6), слайды (14), рентгенограммы (27), оверхет (1), DVD система (1), мультимедийный аппарат (1).

7. **Структура содержания занятия:**

№	Этапы практических занятий	Продолжительность (мин)	Содержание этапа и оснащенности
1	2	3	4
1	Планерка	30	Отчёт дежурных врачей о состоянии тяжело больных и вновь поступивших. Разбор больных на операции.
2	Организация занятия	5	Проверка посещаемости и внешнего вида обучающихся
3	Формулировка темы и цели	10	Обратить внимание студентов на актуальность темы, анатомо-физиологические особенности таза и позвоночника, травм у детей
4	Контроль исходного уровня знаний, умений	20	Анкета словесно-логического метода.
5	Раскрытие учебно - целевого вопроса	30	Разбор темы: этиология, патогенез, классификация, клиника, диагностика, лечение, реабилитация

1	2	3	4
6	Самостоятельная работа студентов: а) курация детей с повреждением позвоночника и костей таза б) беседа с детьми в отделении в) разбор курируемых больных г) выявление ошибок в лечение детей д) операции	60	·Работа в палате детского нейрохирургического отделения ·Работа в палате детского травматологического отделения ·Работа в рентген–кабинете ·Работа в манипуляционной ·Работа в перевязочной ·Работа в операционной ·Разбор истории болезни ·Интерпретация результатов дополнительных методов исследования ·Отработка практических навыков
7	Итоговый контроль знаний, письменно и устно с оглашением оценок за практические занятия и практические навыки по изученной теме занятия	20	Тесты, ситуационные задачи по теме занятия.
8	Задание на дом	5	
Всего:		180	

8. Аннотация темы:

Травма позвоночника, диагностика, лечение.

Эмбриогенез развития позвоночника имеет большое значение при травме. Тело позвонков кверху в переднезаднем направлении. Соотношения между диаметрами 5:3, при половом созревании 4:3, у взрослых 3:3. Покрыты позвонки хрящами. В позвонке одно ядро окостенения. К концу 3 месяцев на всех позвонках появляется 6 ядер вокруг, из них образуются дужки. Сращение дужек происходит на втором году жизни. К 7-ми годам дужки позвонков должны быть закрыты. Полностью заканчивается развитие к 18 годам. К рождению все верхние суставы отростков окостеневают.

Патология, связанная с развитием позвоночника.

1. Асомит - отсутствие тел позвонков;
2. Гемисомит - отсутствие дужек позвонков;
3. Врожденная остановка роста позвоночника;
4. Несращение дужек;
5. Несращение тел позвонков.

Статистика повреждений позвоночника:

Повреждение позвоночника и спинного мозга составляет по материалам Санкт-Петербургского научно-исследовательского института им. Поленова 0,3% от всех травм ЦНС (по данным института Турнера), а по данным Эпштейна - 0,7-2,29%, перелом позвоночника составляет 1,1-7,3% от всех переломов (Г.С. Юмашев, 1990).

Анатомо-физиологические особенности позвоночника у детей:

1. Обладает большой гибкостью;
2. Большая высота межпозвоночных дисков;

3. Дужки и отростки у детей до 5 лет эластичны;
4. Хорошо выражены эпидуральные пространства;
5. Костное сращение происходит к 5 годам;
6. Строение позвонков зависит от возраста;
7. В старшем возрасте в центре тел позвонков проходит позвоночная артерия;
8. Преобладание в теле позвонков вертикальных балок;
9. Мягкое губчатое вещество позвонков;
10. Неодинаковое соотношение между длиной позвоночника и спинным мозгом;
11. У новорожденных спинной мозг заканчивается на уровне III-IV поясничных позвонков, у взрослых -1 поясничного позвонка.

Классификация травмы позвоночника у детей:
По характеру травмы подразделяются:
1. Бытовая;
2. Спортивная;
3. Уличная;
4. Школьная;
5. Криминальная;
6. Автодорожная.

1. Закрытые;
2. Открытые.

1. Компрессионные тел позвонков;
2. Перелом дужек;
3. Перелом остистых отростков;
4. Перелом поперечных отростков.

В детском возрасте чаще встречаются переломы шейных, поясничных позвонков.
Множественные повреждения: дистантные через две;
Сочетанная травма: перелом позвоночника, перелом бедра, тупая травма живота;
Комбинированная травма: перелом позвоночника, ожог, электротравма.
Открытые повреждения делят на непроникающие и проникающие (нарушение твердой мозговой оболочки, вскрытие спинномозгового канала, ликворея);

Повреждение спинного мозга:
1. Сотрясение;
2. Ушибы;
3. Сдавление;
4. Кровоизлияние в вещество спинного мозга (гематомиелия);
5. Кровоизлияния под оболочки спинного мозга.

Синдромы:
1. Полный поперечный разрыв спинного мозга (синдром Броун-Секара);
2. Частичное повреждение;
3. Сдавление.

Клиника:

1. Перелом остистого отростка - боль при пальпации, патологическая подвижность;
2. Перелом поперечного отростка - локальная боль в стороне от средней мышцы, боль при сгибании, напряжение мышц на стороне поражения (встречается редко в связи с эластичностью мышечно-связочного аппарата);
3. Перелом дужек - боль при пальпации в области перелома;
4. Компрессионный перелом тел позвонков - наступает вследствие резкого сгибания позвоночника. Тело позвонка сплющивается. Дужки и отростки, состоящие из очень плотного компактного вещества, не ломаются при переломе. В спинномозговой канал вступает «клин Урбана». В детском возрасте чаще встречаются переломы шейных, поясничных позвонков.

   Деформация. При надавливании на голову больного боль в сломанном позвонке. Боли при сгибании, разгибании, ротации, движения ограничены. Защитное напряжение прямых мышц спины.

   При переломе в шейном отделе позвоночника:

   Стабильность повреждения позвоночника определяется целостностью заднего связочного комплекса. В него входят множественные, желтые связки, межпозвоночные суставы. При нарушении заднего связочного комплекса перелом называется нестабильным. При нестабильном переломе может быть нарушен, сдавлен дуральный мешок.

Нестабильные повреждения:

1. Вывихи;
2. Переломовывихи;
3. Перелом с компрессией переднего отдела более чем на половину высоты тела позвонка.

Стабильные повреждения:

1. Отрыв угла;
2. Клиновидная компрессия менее чем на половину высоты тела позвонка.

Травма спинного мозга:

Наступают нарушения крово- и лимфообращения. В спинном мозге в зависимости от травмы отек мозга, некроз очаговый, кровоизлияния. Тяжесть неврологических расстройств связана с уровнем травмы.

Легкие травмы - сотрясение, отмечается отек, точечные кровоизлияния в вещество спинного мозга, клинически - частичное нарушение проводимости. Отмечается ослабление или утрату сухожильных рефлексов, чувствительности, нарушение функции тазовых органов. Через 2-3 недели симптомы сглаживаются.

Ушиб спинного мозга - при переломах или вывихах нарушение полной проводимости спинного мозга ниже места повреждения. Обездвиженность участка тела ниже уровня травмы, утрата чувствительной функции тазовых органов, задержки стула, мочеиспускания. В виду нарушений иннервации появляются пролежни. Если восстановление функции спинного мозга не происходит в течение 3-4 недель, значит, имеется анатомический перерыв. Прогноз для ребенка в таком случае неблагоприятен.

Сдавление спинного мозга - синдром связан со сдавлением спинного мозга костными фрагментами. Клинически нарастает интенсивность двигательных и чувствительных нарушений на протяжении нескольких часов или первых дней. Это требует срочного оперативного вмешательства.

Гематомиелия - кровоизлияние в шейный или поясничный отдел позвоночника. Кровь распространяется по центральному каналу, серому веществу, захватывает все слои, разрушает серое и белое вещество.
Проводят неврологическое и рентгенологическое обследование, что дает возможность установить точный диагноз. Неврологически отмечается сегментарная и проводниковая парестезия.

Основные признаки определения уровня поражения спинного мозга:
1. Граница нарушения чувствительности;
2. Корешковые боли;
3. Уровень утраты сухожильных рефлексов.

Дифференциальная диагностика компрессионных переломов тел позвонков:

Остеохондропатия Шейермана-Мау: незначительные боли, усталость, утомляемость, встречается в 4 раза чаще у мальчиков в 15-17 лет, у девочек в 12-14 лет, длительное, прогрессирующее заболевание. Поведение обычное. Клиника нечеткая.
Локализация в гиалиновых пластинках дисков, замыкательных пластинках 8,9,10 грудных позвонках. Чаще поражается 3-4 позвонка, реже - один. Вид деформации - хрящевые узлы (грыжи Шморля). Остеохондропатия Кальве: быстрая утомляемость, усталость в спине, чаще у мальчиков 4-7 лет, чаще до 14 лет. Острое течение, связано с травмой, длительное течение, поражение в грудном, реже поясничном отделе, поражается 1, реже 2-3 позвонка. Позвонок уплощен, с наклоном на клиновидность.
Врожденные клиновидные позвонки: частота деформации одинакова как у мальчиков, так и у девочек, отмечается с рождения, течение прогрессирует, поведение ребенка обычное. Картина клиническая нечеткая, 1-3 клиновидных позвонка.
Туберкулез позвоночника: боли ночные, утомляемость, чаще у мальчиков 10 лет, течение острое, длительное, прогрессирующее, ограничена активность. Клиника прогрессивно нарастает. Процесс поражает 2-3 грудных позвонка. Позвонок клиновидно уплощен, либо вообще отсутствует тело позвонка.
Опухоли и опухолеподобные дисплазии позвоночника: местные боли, утомляемость, чаще страдают девочки 3-16 лет, течение подострое, активность ограничена и быстро развивается нарушение статики, симптомы сдавления спинного мозга, поражаются тела, дужки, отростки во всех отделах, кроме крестцового. На рентгенограмме вздутие тел позвонков, патологические переломы, развивается клиновидность или уплощенность тел позвонков. Остеопороз, нечеткость, размытость границ.

Рентгенодиагностика переломов позвоночника:

Производится рентгенография в двух проекциях. На рентгенограммах следующие изменения:
1. Уменьшение высоты позвонков;
2. Уплотнение структуры поврежденного слоя;
3. Расширение тени позвонка, его тела в горизонтальной плоскости;
4. Углубление талии тела позвонка;
5. Появление носовидного выступа на передневерхнем или передненижнем крае тела позвонка;
6. Сглаживание ступеньки ложа для ядра окостенения;
7. Появление на переднем углу тела позвонка костной губы, конденсация структуры площадок.

Винц (1964 год) предложил применять количественный способ определения индекса компрессии по формуле:

$$Ки = \frac{H}{\frac{H_1 + H_2}{2}}$$

где: Ки - индекс компрессии;
H - вентральная высота тела поврежденного позвонка; H_1 и H_2 - вентральные высоты тел выше и нижележащих позвонков.
Автор различает 4 степени компрессии:
1. Незначительная - 90%;
2. Явная - от 90 до 80%;
3. Значительная - от 80 до 70%;
4. Тяжелая - меньше 70%.

Степени уменьшения высоты тел позвонков по Андрюшко Н.С.:
I степень - уменьшение вентральной высоты до 2 мм, средней высоты до 1 мм;
II степень - умеренное снижение (средняя высота уменьшается на 1-2 мм, вентральная на 2-5 мм);
III степень - значительное снижение (средняя высота на 2-3 мм, вентральная на 4-6 мм);
IV степень - резкое снижение (средняя высота уменьшается на 3 мм, вентральная более чем на 5 мм).

У детей в норме отмечается угол естественной клиновидности:
1. Угол естественной клиновидности $\acute{\alpha} = 4{,}1°$;
2. Индекс естественной клиновидности Ик = 0,99.

Лечение компрессионных переломов тел позвонков:
Существуют 4 метода:
1. Функциональный;
2. Одномоментная репозиция с последующей иммобилизацией гипсовым корсетом;
3. Этапная репозиция;
4. Оперативный метод.

Школа Беллера рекомендует одномоментную репозицию с наложением гипсового корсета. Дамин Н.Г. (1960 год), Горевая Г.Н. (1962 год) не рекомендуют одномоментную репозицию, т.к. костные трабекулы не имеют тенденции к одномоментному расправлению.

Дамин Н.Г. (1960 год), Горевая Г.Н. (1962 год) считают, что вытяжение на наклонной плоскости, для разгибания в поврежденном отделе подкладывают мешочки с песком. Сроки консолидации по Дамину от 30 до 60 дней.

Базилевская З.В. (1942, 1962) указывает, что перестройка происходит в течение 10 мес. Не менее 12 месяцев должно быть лечение компрессионных переломов, т.к. отмечаются кровоизлияния в мозг.

Основные положения в лечении:

Лечение длительное (не менее 12 месяцев) и последовательное: 2 этапа в лечении - стационарный 3месяца, амбулаторный 10 мес.

Стационарный период:

При поступлении уложить на кровать со щитом, с приподнятым на 30 см. головным концом. В первые 3 дня в положении на спине, фиксация петлей Глиссона. Имеются стационарные фиксаторы. При компрессионном переломе шейных позвонков вытяжение петлей Глиссона. При переломе поясничного отдела применяют демпферное вытяжение. Через 2-3 дня назначают массаж, ЛФК, с этого же дня начинают поворот ребенка на живот, увеличивая повороты до 6-8 в сутки продолжительность пребывания на животе 1-2

часа (поворачивать с помощью медсестры). С 3 дня ионофорез с новокаином на область травмы.

Лечебная гимнастика по методике Гориневской и Дервина.

I период - с 4 по 6 день упражнения общегигиенические и общетонизирующие;

II период - ЛФК с 10 по 14 день - упражнения укрепляющие мышцы спины, формирующие необходимую позу, щадящую поврежденный отдел позвоночника;

III период - ЛФК с 15 по 21 день - формирование мышечного корсета с коленно-ладонным и коленно-локтевым положением;

IV период - с 55-60 день - упражнения III периода и подготовка к переходу в вертикальное положение. По истечению 65 дней разрешается вертикальное положение.

Через 7-10 дней гимнастику проводят 4 раза в день по специальному расписанию под руководством инструктора по лечебной физкультуре и палатной медсестры.

Уход за детьми с компрессионным переломом позвоночника -хлопотный: перекладка, перестилание. Через 2 месяца при наличии гипсового корсета детей поднимают на ноги. Ребенка надо научить вставать. Он должен улечься на край, опереться в постель, и, перегибаясь, принять вертикальное положение. Все движения плавные, без рывков. Укладка - в обратном порядке. Пребывание на ногах с 5 до 10 минут 2-3 раза в день, увеличивая постепенно до 1 часа.

Амбулаторное лечение:

Создание охранительно-тренирующего режима. 4-6 месяцев должны носить корсет, сидеть разрешается через 2,5 месяцев, по 10-15 минут. После 3-4 месяцев после выписки из стационара можно сидеть по 10-15 минут, после 6-7 мес. не более чем 3 часа. В домашних условиях ребенок должен выполнять 4 раза в день комплекс гимнастических упражнений. По истечении 6 мес. корсет отменяется, сидеть по 10-15 минут, 3-4 раза в день, в перерывах

можно лежать на животе. В течение 1 года не разрешается посещать школу, учеба на дому, поэтому необходимо сделать тумбочку до сосков, пюпитр. Рабочая поверхность должна располагаться под углом 25°. Устные занятия выполнять на животе. Врачебный контроль каждые 2-3 месяца. Запрещены прыжки, работа на снарядах, поднятие тяжестей.

Исходы компрессионных переломов:

В течение 2 лет после травмы у детей сохраняются ноющие боли в области перелома при длительном сидении, занятии спортом. В 67% случаев отмечают боли в позвоночнике, рентгенологически -изменения в виде остеофитов.

Баучидзе М.С. (1957) указывает, что при раннем лечении компрессионных переломов тел позвонков у младшей возрастной группы рентгенологически и клинически происходит нормализация.

Немсадзе В.П. (1971) указывает, что клиновидность уменьшается не полностью, а с годами может нарастать.

По данным Рассохина Ю.М. (1972) хорошие исходы в 61,5%, у 48,5% отмечаются боли и клинические признаки посттравматических осложнений. Так, Усостина В.Я. (1971) установила, что в 14,6% инвалидность связана с перенесенной травмой в детстве в срок до 1 года у 120 детей. Отмечено, 78,7% переход в вертикальное положение перенесли хорошо, в 21,3% оставалась болезненность при пальпации и перкуссии позвонков. У 4% оставалась неустойчивая походка, 15% имели дефект осанки, 4,1% имели кифоз и сколиотическую деформацию позвоночника. У 14,7% имелось уменьшение высоты тел компрессированных позвонков. При неврологических расстройствах долго оставались болевые симптомы. Дефект осанки отмечен у тех детей, у которых они были при

поступлении. У 33,3% дефекты отмечены при выписке из стационара. Кифоз в поясничном отделе отмечен у 1-го больного. В 11% астенических детей клинически отмечена сглаженность физиологического изгиба позвоночника. После окончания амбулаторного лечения 86% чувствовали себя здоровыми, 14 жаловались на боли. У 81,7% больных не было обнаружено клинических проявлений. 18,3% отмечали болезненность. С 15% до 30,8% увеличилось число детей с дефектами осанки. Деформированный позвоночник выявлен у 6% обследованных детей, увеличилось количество детей со сколиозом 1степени.

Рентгенологическое обследование через 4,6,12 месяцев после травмы показали, что при измерении высоты позвонков и индекса клиновидности через 1 год можно говорить о рентгенологических сдвигах в телах поврежденных позвонков.

Андрюшко Н.С. и Рассохина А.В. провели оценку исходов лечения компрессионных переломов позвоночника. Сроки наблюдения от 3 до 10 лет. Выделены 3 группы. Во всех группах тяжесть повреждения была от I до IV степени компрессии.

1 группа - 90 детей, лечившихся с применением двухэтапной функциональной методики со стабильной реклинацией.

2 группа - 80 детей, лечившихся по упрощенным методикам в других учреждениях.

3 группа - 40 детей, которые вообще сразу не лечились.

В отдаленные сроки жалобы:

1. Тупые боли при физической нагрузке;
2. При длительном сидении, подъеме.

Больше жалоб в 36% не леченных больных. Объективно отмечается:

1. Функциональная нестабильность позвоночника;
2. Болезненность при нагрузке;
3. Кифотическая и сколиотическая осанка;
4. Через 3 года отсутствует симптом клиновидной деформации, нормализация происходит чаще у детей младшего возраста.

По 3-х бальной шкале оценка детей:

1. Хорошие результаты - нет жалоб;
2. Удовлетворительные - отмечаются боли;
3. Плохие - деформация позвонков, грыжа, нарушена запирательная пластинка, заострены и вытянуты углы позвонков.

При отсутствии диагностики переломов плохие результаты увеличиваются в 8 раз.

Андрюшко Н.С. считает:

1. Метод дыхательного двухэтапного лечения с корригирующей укладкой - наиболее рационален;
2. В течение 3-х лет ребенок должен соблюдать ортопедический режим;
3. В течение 3-х лет не должен выполнять физическую работу;
4. Диспансерное наблюдение до окончания лечения;
5. При неудовлетворительных результатах показано лечение.

Дегенеративные заболевания позвоночника, как осложнение компрессионных переломов тел позвонков.

В норме дегенеративные изменения позвоночника возникают после 35-40 лет. Перенесенные и неправильно леченные, либо вообще не леченные микро- и макротравмы позвоночника ведут к раннему развитию дегенеративных изменений в позвоночнике. Уже в 10 лет, особенно у спортсменов уже можно найти ранние признаки изнашивания позвоночника.

При травме позвоночника могут быть допущены ошибки:
1. Неправильная интерпретация наличия перелома на рентгенограмме;
2. Не лечение травмы;
3. Рано снимают с диспансерного учета;
4. При обращении через 4-5 месяцев после травмы не проводится рентгенография позвоночника;
5. Не делается прицельный R-снимок позвоночника.

Дегенеративные заболевания позвоночника изучены Шморлем и Юхансеном (1932).

Классификация Шморля:
1. Хрящевые узлы дисков тел позвонков (узлы или грыжи Шморля);
2. Остеохондроз;
3. Спондиллоз деформирующий;
4. Спондиллоартроз деформирующий.

Хрящевые узлы дисков тел позвонков (узлы или грыжи Шморля).

Всвязи с дегенеративными изменениями в гиалиновых пластинках, она рвется и через разрывы студенистое ядро проникает в губчатое вещество тела позвонка, чаще верхнележащего.

В зависимости от локализации:
1. Передние;
2. Задние;
3. Боковые узлы.

Наличие множественных узлов приводит к клиновидной деформации тел, одновременно развивается фиброз и фиксация позвоночника в положении имеющейся клиновидной деформации.

В грудном отделе формируется сутулая спина, похожая на юношеский кифоз при болезни Шоермана-Мао.

Рентгенологически - провалы в запирательных пластинках.

Остеохондроз.

Поражается пульпозное ядро - оно теряет часть влаги, трескается, в центре образуется полость, содержащая крошковатые хрящеподобные включения. От центра к краю происходит секвестрация, оно фрагментируется и вовлекаются в процесс внутренние слои фиброзного кольца. Волокна, примыкающие к ядру вытягиваются и попадают между телом позвонка и продольной связкой (если процесс сзади - то под заднюю продольную связку, если спереди - то под переднюю). Затем вовлекается в процесс гиалиновые пластинки, они уплотняются, на них возникают хрящеподобные разрастания, затем хрящевые по краям склерозирование. Склерозирование переходит на тело позвонка, краевая каемка уплощается, возникают онко-вертебральные разрастания, диски уплощаются, тела позвонков сближаются, так как дегенеративный процесс захватывает межпозвонковые суставы и в них возникает деструктивный подвывих. Возникает компрессия корешка, возникает радикулит, проявляющийся болевым синдромом.

Остеохондроз вызывает клинически: боли в спине при сидении, поднятии тяжестей, работе в наклон, симптом «распорки». Боли ниже места перелома.

Объективно - нарушена осанка, кифоз или сколиотическая деформация. Защитное напряжение длинных мышц спины (мышечный валик). Больному предлагают согнуть туловище под прямым углом и сохранить позу. Удержать это положение он может не более 1 минуты. Потом боль в спине. Стремление сохранить эту позу - упирается руками в бедра, симптом ступеньки - чтобы разогнуться, больной перемещает руки поочередно кверху бедер.

Характерные изменения позвоночника:

1. Клиновидная деформация;
2. Грыжи Шморля;
3. Разрыхление замыкающих пластинок;
4. Ограничение подвижности на локальном участке;
5. Склонность к нестабильности.

Рентгенологически для остеохондроза характерны краевые разрастания, продолжающие запирательные пластинки (из-за перегрузок).

Лечение остеохондроза:

В остром периоде (резкие боли, выраженное ограничение функции):

1. Покой. Уложить на ложе, которое расслабляет все группы мышц. Ложе должно быть жестко-упругим (ортопедический матрац либо поролоновый матрац толщиной 15-20 см. на кушетке). Под шею - мешочек с песком, под поясницу - поролоновый валик;
2. Укрыть теплым одеялом, исключить рывковые движения, дать аналгетики, подключить тепловые и физиопроцедуры;
3. Когда болевой синдром стихнет - добавить легкое вытяжение (если нет симптомов спинальной компрессии);
4. Новокаиновая блокада либо электрофорез с новокаином;
5. Как только стихнут боли - ЛФК, массаж, в том числе точечный. При легком блоке высокий лечебный эффект от мануальной терапии (строго по показаниям - легкий блок, функциональная блокада, отсутствие нестабильности, гипермобильности, точный диагноз, положительный эффект от 2-5 сеансов мануальной терапии);
6. Внутритканевая электростимуляция (2-6 процедур);
7. Медикаментозное лечение:

- Болеутоляющие препараты;
- Противовоспалительные;
- Антиоксидантные;
- Средства сочетанного действия;
- Иммуномодуляторы и хондропротекторы («Дона», «Джонфлекс», мазь «Хондраксид»).

При назначении лекарств необходимо интересоваться соматическим анамнезом, чтобы не спровоцировать сопутствующие заболевания, так как препараты расщепляются в печени и выводятся почками.

В период ремиссии:

1. Разгружающий корсет на рабочий период дня;
2. Массаж 2 раза в день, либо по 20 минут 20 сеансов, через 3-4 мес. повторить; ЛФК по 40 мин. (2-3 раза в день по 20 мин.); физиолечение курсами, 2-3 раза в год;
3. Родоновые ванны, грязелечение через 9-10 месяцев после травмы;
4. Курортолечение 2-3 раза через 12 месяцев;
5. Плавание.

ПЕРЕЛОМЫ КОСТЕЙ ТАЗА

Переломы костей таза у детей являются тяжелой и довольно часто встречающейся травмой — от 3-7 % до 29,4 % всех случаев травмы.

При изучении как ближайших, так и отдаленных результатов было доказано, что даже «относительно легкие» переломы приводят к нарушению осанки, походки, а у девочек приводят к деформации тазового кольца, а следовательно, к нарушению родовой деятельности. Поэтому проблема реабилитации пострадавших является крайне актуальной.

Эти переломы происходят, как правило, при сильном сдавлени и в сагитальном или фронтальном направлении, что наблюдается при автомобильной травме, при сдавлении таза колесами транспорта, падении с высоты, обвалах земли.

Авульсивные (отрывные) переломы костей таза возникают в большинстве случаев у детей-подростков, занимающихся спортом, что объясняется анатомическим строением таза, а именно наличием ростковых зон, к которым прикрепляются мышцы бедра. При физических усилиях возникают авульсивные переломы апофизов подвздошной и седалищной костей.

Классификация переломов костей таза. Различают следующие виды переломов костей таза.

1. Краевые (изолированные) переломы костей газа, не участвующих в образовании тазового кольца — это переломы гребня и крыла подвздошной костей, авульсивные, или отрывные, переломы апофизов передневерхней, заднеижней остей подвздошной кости, апофизеолизы апофиза седалищной кости, переломы крестца, переломы копчика.
2. Переломы костей тазового кольца без нарушения его непрерывности - одно- или двусторонние переломы лобковых или седалищных костей;
переломы лобковой кости с одной стороны, седалищной — с другой.
3. Переломы тазового кольца с нарушением его непрерывности— это одно-или двусторонний перелом лобковой и седалищной костей; разрыв симфиза; продольный или диагональный перелом подвздошной кости; разрыв крестцово-подвздошного сочленения; вертикальный перелом крестца (линия перелома проходит по сокральным отверстиям крестца (перелом Вуалемье); поперечный перелом Дювернея. Двойной вертикальный перелом костей таза (перелом Мальгеня, при котором целость тазового кольца нарушается в переднем и заднем отделах) встречается редко. Могут встречаться различные варианты переломов типа Мальгеня или Вуальмье. Односторонний перелом в переднем отделе и перелом в заднем с той же или противоположной (диагональные вертикальные переломы Нидерма) стороны. В ряде случаев может возникнуть вывих латерального отдела таза.
4. Переломы вертлужной впадины. К этим переломам относятся переломы края впадины, ее дна, и в том числе сопровождающийся центральным вывихом бедра (protrusio acetabuli) перелом вертлужной впадины в сочетании с переломом других отделов-таза.
5. Переломы костей таза, сочетающиеся с повреждением тазовых органов.
6. Сочетание повреждения костей таза (ЧМТ, травма позвоночника, внутренних органов и грудной полости).

Симптомы в диагностика переломов костей таза. Для диагностики переломов костей таза у детей большое значение имеет анамнез с выявлением обстоятельств и механизма травмы, вид, общее состояние и поза больного.

Зная механизм травмы и место приложения травмирующей силы, легче приступить к дальнейшему уточнению диагноза. Боль, возникающая в местах предполагаемого перелома при осторожном сдавлении таза (симптом Вернейля) или разведении за крылья подвздошных костей (симптом Ларрея), является важным диагностическим признаком. Таким же важным симптомом в большинстве переломов таза является нарушение функции нижних конечностей, а именно, болезненное сгибание, отведение и ротационные движения бедра в тазобедренном суставе.

Важное значение приобретает исследование per rectum, которое может помочь обнаружить наличие перелома копчика, крестца, области вертлужной впадины, лонной или седалищной костей, а иногда определить характер смещения отломков. При этом обследовании могут быть выявлены сопутствующие повреждения прямой кишки или влагалища.

При переломах костей таза необходимо исключить повреждения мочевыводящих путей. Рентгенография во всех случаях дополняет данные клинического исследования.

Очень важную роль в диагностике повреждения мочевыводящих путей играет внутривенная урография.

Топическая диагностика переломов костей и разрывов соединении газа, основу которой составляет рентгенологическое обследование, представляет значительные трудности, что подтверждается высокой частотой расхождения клинических и патологоанатомических диагнозов. Наиболее часто нераспознанными прижизненно остаются повреждения структур, формирующих задний отдел (боковых масс крестца и крестцово-подвздошного сочленения) тазового кольца.

Недостаточная эффективность диагностики переломов костей таза связана прежде всего с недостаточной информацией клиницистов об особенностях биомеханических повреждений тазового кольца, определяющих множественность и частоту конструкционных переломов костей и разрывов соединений газа, возникающих на значительном расстоянии от места приложения травмирующей силы. Ограниченная информативность рентгенологического обследования, может быть существенно повышена за счет использования рентгенограмм, выполненных в стандартной заднепередней проекции.

При обширных повреждениях таза и особенно заднего отдела нередко возникают обширные кровоизлияния, что связано с особенностями анатомического кровоснабжения тазовых костей и строения сосудистой системы.
и даже до 3000 мл^3, что характерно для вертебральных переломов крестца, боковых масс крестца и подвздошной кости на противоположной стороне и переломов типа Мальгеня. Необходимо также учитывать не только объем кровопотери, но объемную скорость, которая может достигать до 800-1000 мл/ч.

КРАЕВЫЕ (ИЗОЛИРОВАННЫЕ) ПЕРЕЛОМЫ КОСТЕЙ ТАЗА, НЕ УЧАСТВУЮЩИХ В ОБРАЗОВАНИИ ТАЗОВОГО КОЛЬЦА

Эти повреждения среди всех переломов костей таза протекают относительно легко. Авульсивные переломы апофизов костей таза, как правило, не сочетаются с повреждением тазовых органов. Апофизеолизы встречаются у детей старшего возраста и подростков, занимающихся спортом при больших физических нагрузках: легкоатлетов, гимнастов, учениц хореографических училищ. Подобные переломы встречаются при выполнении шпагата, резком старте во время бега, в момент отталкивания при прыжках в высоту и ударе по мячу. Подобный механизм травмы наблюдали при передневерхних и переднезадних апофизеолизах повздошной кости.

При клиническом обследовании необходимо у пострадавшего прежде всего выяснить механизм травмы, так как при диагностике апофизеолизов, а в особенности при апофизеолизах костей таза, этот факт является очень важным. Все дети с апофизеолизами костей таза, будь то повреждение передневерхней ости подвздошной кости или седалищного бугра, жалуются на боль и ограничение функции тазобедренного сустава поврежденной конечности. И в то же время видимых изменений — наличия кровоизлияний и гематомы — у этих детей не выявляется. И только знание механизма травмы позволяет правильно поставить диагноз. При прыжках в высоту, резком старте во время бега возникает отрыв передневерхней ости подвздошной кости, а апофизеолиз передненижней ости при резком ударе по мячу и в момент резкого сгибания в тазобедренном суставе. Апофизеолиз седалищного бугра происходит при выполнении шпагата у балерин (учениц балетного училища), гимнасток и вратарей по хоккею с шайбой.

Венозный отток костей осуществляется по густой венозной сети губчатого вещества и центральным венам, сопровождающим артерии, питающие эти кости.

Венозные стволы надкостницы непосредственно связаны с синусами губчатого вещества. Наиболее крупные венозные стволы надкостницы тазовых костей

располагаются на ягодичной поверхности подвздошной кости и входят в систему ягодичных вен. Тазовые костные и надкостничные вены широко анастомозируют с венами прилежащих мышц и даже с венами внутренних органов. Кроме того, артерии питающие кость, раздваиваются и ее конечные две ветви вливаются в «озера» крови, откуда берут свое начало крупные вены. Вот почему развиваются неблагоприятные условия для остановки кровотечения из ниспадающих сосудов в костном веществе. Поэтому кровотечения при переломах таза бывают продолжительными и обильными. Остановившееся уже кровотечение может возобновиться при самых незначительных движениях, больного, при перекладывании и недостаточно бережном исследовании.

Данные литературы свидетельствуют, что диагностика «гематом» при закрытых переломах костей таза осуществляется главным образом на основании клинической картины, в то время как частота обнаружения массивных внутритканевых кровоизлияний при секционном исследовании погибших, а

также выраженная анемия пострадавших указывают на важность кровопотери при этих переломах.

Почти у 72 % погибших в первые сутки с момента травмы выявляются ретроперитонеальные «гематомы», достигающие уровня почек.

Вследствие чего имеется прямая зависимость от объема «гематомы», тяжести шока и наступления смерти пострадавшего.

До настоящего времени остается не разрешенным вопрос об источниках кровотечения при переломах костей таза. Большинство авторов признают, что источником кровопотери являются отломки костей таза и повреждение под чрев ной артерии.
Исследования показали, что объем кровопотери достигает от 1500 до 2000 мл[3]

Лечение изолированных переломов костей таза, не участвующих в образовании тазового кольца в основном было консервативным, но в настоящее время установлено, что консервативные способы лечения не всегда позволяю! четко сопоставить отломки, а тем более ускорить активизацию больных.

При отрывах апофиза седалищного бугра или подвздошной кости пострадавший укладывался на щит в положение «лягушки» (по Волковичу) на спине — ноги согнуты в тазобедренных суставах и слегка разведены на 15-20°. В подколенные ямки подкладываются валики. С 3-4-го дня назначался курс лечебной гимнастики. Постельный режим продолжался в течение 3 нед. Нагружать конечность начинали с 4-й недели.

Хирургическое лечение апофизеолиза передневерхней ости крыла подвздошной кости проводят под общим обезболиванием. Во всех случаях отмечается смещение костного фрагмента в дистальном направлении на 2 поперечника основания оторванного фрагмента.

Техника хирургического вмешательства: пострадавший укладывается на операционный стол на спину. Производится сгибание в тазобедренном суставе до 45° с помощью валика, который подкладывается в подколенную область пострадавшей конечности. Из дугообразного разреза кожи длиной 5 см, окаймляющего с наружной стороны передневерхнюю ость, производится послойное рассечение тканей. Причем следует отметить отсутствие во всех случаях гематомы в области перелома. Оторванный апофиз передневерхней ости подвздошной кости представлял собой костно-хрящевой фрагмент размером от 2,2 см до 3-4 см, связанный с сухожильно-мышечной ножкой.

С помощью четырехгранного шила апофиз сопоставляется с «материнским» ложем и фиксируется к подвздошной кости спицей Киршнера. В области верхнею полюса апофиза накладывают 2—3 шва капроном для достижения более прочной фиксации. Затем рана послойно ушивается наглухо. Срок фиксации отломка спицей Киршнера составляет 3 нед.

Послеоперационное течение. В послеоперационном периоде ребенок

находился на постельном режиме в течение 3 нед, поврежденная конечность фиксируется на шине Белера.

Через 3 нед с момента операции, после выполнения рентгенологического контроля и подтверждения консолидации перелома, удаляют спицу Киршнера

и ребенку разрешают ходить. В течение одного месяца происходит восстановление функции конечности.

Переломовывихи копчика лечатся консервативно, используя постельный режим в течение 3 нед. Хирургическое лечение при данной патологии выполняют только при наличии кокцидогении, так как при несоблюдении технических правил операция может привести к тяжелым осложнениям — нарушению функции сфинктера прямой кишки. Удаление фрагмента копчика выполняется с обязательным и тщательным восстановлением заднего отдела дна таза.

Лечение переломов костей таза без нарушения целости газового кольца и особенно с нарушением целости тазового кольца, осложненных кровотечениями в забрюшинную и внутритазовую клетчатку и с повреждениями внутренних органов, представляет большие трудности.

Из традиционных консервативных и оперативных методов лечения переломов костей таза до настоящего времени не было высокоэффективных и малотравматичных способов лечения, которые способствовали бы ранней активизации больных и обеспечивали удовлетворительные и хорошие результаты лечения. В последнее десятилетие для остановки массивных тазовых кровотечений успешно применяются окклюзионные способы перевязки и внутрисосудистой эмболиза ции внутренних подвздошных артерий. После остановки кровотечения и выведения пострадавшего из шока травматологи должны решить проблемы надежной фиксации и репозиции переломов костей таза. С этой целью используются стержневые аппараты внешней фиксации.

Исходы лечения детей с полифрактурами таза зависят от локализации и характера повреждений, эффективности репозиции отломков, формирующих тазовое кольцо, и стабильности их фиксации. Неблагоприятные результаты лечения,
как правило, наблюдают у больных с нарушением заднего полукольца таза, лечившихся традиционными консервативными методами. Посттравматические деформации таза у таких больных не имеют тенденции к самоисправлению в процессе роста ребенка.

ПЕРЕЛОМЫ КОСТЕЙ ТАЗОВОГО КОЛЬЦА С НАРУШЕНИЕМ ЕГО НЕПРЕРЫВНОСТИ

Особенностью хирургической тактики при лечении пострадавших с тяжелой травмой таза является целесообразность высокой хирургической активности с применением малотравматичных методов или травматологического пособия.

По данным НИИ скорой помощи им. И. И. Джанелидзе с учетом тяжести состояния больного и многообразия тяжелой травмы таза имеются показания к оперативному вмешательству или травматологическому пособию при:

— разрывах лонного сочленения, переломах переднего полукольца таза с нарушением его непрерывности;

— разрывах крестцово-подвздошного сочленения, переломах заднего отдела таза с нарушением его непрерывности;

— повреждениях костей таза с вертикальным смещением его частей;

— переломах вертлужной впадины с вывихом бедра, в том числе с центральным вывихом бедра;

— открытых повреждениях таза с наличием ран или обширной отслойкой кожи в поясничной области, а также в области крестца и промежности;

— при сочетании разных видов повреждений таза.

Пострадавшие с тяжелой травмой подразделяются на две группы.

Первая группа включает пострадавших, у которых определен положительный прогноз для жизни (независимо от продолжительности течения шока). Она включает две подгруппы: подгруппа А и подгруппа Б.

Подгруппа А — к ней относят пострадавших с прогнозом продолжительности шока + 12 ч. Оперативные вмешательства на опорно-двигательной системе у данного контингента можно выполнять практически без ограничений. Показаны при повреждениях тазового кольца малотравматичные методики чрескожного остеосинтеза без ограничения. Допустимы репозиция и фиксация как переднего, так и заднего отделов таза, вправление вывиха бедра, демпферное скелетное вытяжение с помощью аппарата внешней фиксации и другие травматологические пособия.

Подгруппа Б — к ней относят пострадавших с положительным прогнозом для жизни при продолжительности шока свыше + 12 ч. В этой подгруппе допустимы оперативные вмешательства по поводу повреждений газа, обеспечивающие фиксацию костей. Показаны также репозиции при повреждении с незначительным смещением костей, которые не наносят дополнительной травмы и выполняются аппаратами внешней фиксации. К таким операциям можно отнести чрескожную фиксацию при разрыве лонного сочленения или при переломе лонных и седалищных костей. При повреждении переднего и заднего отделов костного кольца таза со смещением накладывается скелетное вытяжение, а передний отдел таза фиксируется аппаратом. При безуспешности одномоментного вправления центрального вывиха бедра накладывается двойное скелетное вытяжение (за бугристость большеберцовой кости — по оси конечности, а с помощью фиксационного узла — боковая тяга за область большого вертела).

Вторую группу составляют пострадавшие с тяжелой травмой таза, у которых при поступлении в противошоковый блок определен отрицательный для жизни прогноз. У этих пациентов, как правило, наблюдаются значительные расстройства жизненно важных функций — гемодинамики и дыхания. Комплекс реанимационных и противошоковых мероприятий у этих пострадавших проводится без снятия иммобилизирующих повязок и транспортных шин. С гемостатической целью и для обеспечения временной неподвижности отломков костей, область газа фиксируется гамочком. Если в результате противошоковой терапии удается добиться устойчивой стабилизации гемодинамики и улучшения показателя прогноза, то при необходимости накладывается скелетное вытяжение, а и некоторых случаях (перед переводом в палату интенсивной терапии) показан и фиксационный остеосинтез таза.

При выборе травматологического пособия для лечения пострадавших с тяжелой травмой таза предпочтение надо отдать методике чрескожного остеосинтеза. В последние годы разработаны способы чрескостного остеосинтеза таза, которые предполагают введение стержней или комбинации стержней и спиц в различные отделы таза. Они с успехом применяются в отдаленном периоде травмы, но не всегда могут быть применены у пострадавших с шоком. Чаще всего они достаточно травматичны, или же необходимым условием для введения конструкции является изменение положения больного. Поворачивание на бок или на живот в процессе операции небезразлично для состояния пострадавшею в остром периоде травмы.

Для определения наиболее оптимальных «полей» для введения спиц были проведены исследования костей таза с помощью компьютерной томографии. В результате исследования, с учетом топографоанатомических особенностей, отмечены следующие области тазовых костей.

1. Передневерхняя ость и гребень подвздошной кости.

2. Задний отдел подвздошной кости на 2-3 см от крестцово-подвздошного сочленения.
3. Ацетабулярная зона подвздошной кости.
4. Горизонтальная ветвь лонной кости.

Указанные области тазовых костей отличаются сравнительной массивностью, отсутствием в непосредственной близости от них важных анатомических образований и, наконец, они находятся в проекциях опорных линий таза. В зависимости от решаемой задачи, при различных повреждениях таза эги обласги используются для введения спиц.

В качестве наружной фиксирующей конструкции используются узлы-спецификаторы и некоторые детали от аппарата Илизарова (стержни резьбовые и телескопические, пластинки, переходные блоки и т. д.). Для проведения спиц, таким образом, как при фиксации переднего отдела таза, с той лишь разницей, что хвостовая часть спицы с упором не отсекается. С места вкола этой спицы проводится второй пучок из 5—6 перекрещивающихся спиц с упорами в определенной области таза (гребень подвздошной кости, задний отдел подвздошной кости и ацетабулярная зона). Эти спицы вводятся дрелью лишь через одну кортикальную пластинку, дальше пробиваются до упорной площадки легким молоточком. Таким же образом устанавливаются два узла на другой половине таза, и все четыре спицефиксатора монтируются между собой телескопическим и резьбовыми стержнями с помощью переходных блоков вокруг таза образуется замкнутая конструкция достаточной жесткости, позволяющая обеспечить репозицию и фиксацию поврежденных отделов таза как одномоментно, так и в динамике. Репозиция осуществляется с учетом данных рентгенографии. Основным ориентиром при этом следует считать сравнительную ширину подвздошной кости. Если на поврежденной стороне ширина крыла подвздошной кости больше, чем на противоположной, т. е. поврежденная половина таза расположена ближе к фронтальной плоскости, то следует производить компрессию между передними фиксационными узлами. Если крыло подвздошной кости короче, т. е. ближе к сагиттальной плоскости, то на передних стержнях производят дистракцию.

При повреждении таза со значительным смещением костей по вертикали они фиксируются по вышеописанной методике с предварительной репозицией на ортопедическом столе.

ПЕРЕЛОМЫ ВЕРТЛУЖНОЙ ВПАДИНЫ

При вывихе бедра е переломами вертлужной впадины (в том числе центральном вывихе бедра) может быть применен другой вариант наложения аппарат внешней фиксации.

После ручного вправления вывиха устанавливают два фиксированных как при фиксации переднего отдела таза, и один узел с пучком из 3-4 коротких расходящихся спиц, проведенных в верхней трети передненаружной поверхности диафиза бедра.

Фиксированный узел, расположенный в области бедра, монтируют к аппарату внешней фиксации посредством телескопической тяги с демпфером. Демпфер представляет собой пружину диаметром 10 мм и длиной 15-29 см, в просвете которой устанавливается резьбовая часть телескопической тяги. Собранная система позволяет осуществлять постоянное скелетное «самовытяжение».

• При центральном перелом-вывихе для осуществления бокового вытяжения еще один узел с пучком спиц устанавливается в область большого вертела с демпферной тягой по оси шейки бедра. Собранные системы позволяют значительно активизировать пострадавших, включая и ходьбу с помощью костылей.

Если имеется повреждение таза с наличием ран или отслойкой кожи в области поясницы, крестца или промежности, тогда также может быть использован каждый из приведенных вариантов фиксации для подвешивания в кровати к балканским рамам.

Подвешенное положение тела за область таза облегчает условия лечения ран, ухода за больными, способствует профилактике пролежней и других осложнений травмы.

Шок - своеобразный патологический процесс в ответ на тяжелые повреждения, характеризующийся глубокими нарушениями в нейроэндокринной регуляции, гемодинамики, особенно микроциркуляции, дыхания, метаболизма, нередко приводящих к смерти.

В этиологии главным фактором является массивная кровопотеря-занимает первое место, на втором месте - острая дыхательная недостаточность различной степени, на третьем месте- повреждения жизненно важных органов с нарушением их специфических функций, далее стоят токсемия, жировая эмболия, болевой фактор.

Изолированное влияние только одного фактора наблюдается очень редко. В большинстве случаев травматический шок вызывается сочетанием трех и более факторов, среди которых обязательным является кровопотеря.

. Патогенез : при травме из очага поражения в кору головного мозга начинает поступать мощный поток афферентной импульсации, который вызывает в коре сначала возбуждение нервных клеток, а затем охранительное торможение. В результате последнего из-под влияния коры выходят ведущие центры вегетативной иннервации, нарушается физиологическая функция всех систем организма и его гомеостаз. При длительном поступлении импульсации в коре головного мозга возникает истощение корковых клеток и торможение распространяется на жизненно важные центры, что ведет к гибели Организма ответной реакцией на патологические импульсы является спазм периферических сосудов - централизация кровообращения , далее гипоксия органов и тканей на периферии с нарушением всех видов обмена и равновесия

КЛИНИКА И ДИАГНОСТИКА ТРАВМАТИЧЕСКОГО ШОКА

Развитие шока и степень его тяжести зависят от характера, силы и продолжительности травмы, локализации и размеров повреждения, величины кровопотери, а также от состояния компенсаторных механизмов организма, условий окружающей среды и т. д. Предрасполагающие факторы определяют сроки развития и степень выраженности клинических симптомов.

В развитии травматического шока различают эректильную и торпидную фазы.

Артериальному давлению (вернее, систолическому) при диагностике травматического шока следует уделять серьезное внимание. При определении средневозрастного систолического давления пользуются формулой

3.М. Волынского: СДср = 102+0,6В (В—возраст).

Повышение артериального давления при тяжелых травмах свидетельствует об эффективности проводимых мероприятий, и наоборот, его стабилизация на низких цифрах делает жизненный прогноз при этих состояниях неблагоприятным

Диастолическое давление также может служить одним из прогностических признаков течения травматического шока. Диастолическое давление выше 40—50 мм рт. ст. следует рассматривать как благоприятный прогностический признак. Стойкое его снижение свидетельствует о начале терминальной фазы шока и служит плохим прогностическим признаком. Пульсовое давление при прогнозировании

исходов шока существенной роли не играет. Частота пульса является одним из наиболее надежных критериев тяжести состояния больного: пульс чаще НО—120 ударов в минуту, не имеющий тенденции к урежению и улучшению наполнения и напряжения, свидетельствует о плохом исходе.

В клинике различают следующие степени тяжести:

Степень тяжести шока.	Характеристика тяжести	Стадия нарушения гемодинамики.	Клиника.
Легкий -1 степень.	При переломах 2-х трубчатых костей, кроме костей таза, при тупой травме живота без повреждения внутренних органов. Эффект от терапии за 2 часа.	Централизация кровооб-ращения.	Эректильная или торпидная фаза, САД+20%, тахикардия, одышка, кожа бледная, холодная, мраморная. ОЦК падает на 25%, алколоз, дефицит оснований до бмэкв/м.
2 степень - средней тяжести.	При повреждении костей таза, обширных повреждениях тканей, ампутации конечностей, повреждения органов брюшной полости, ушибы легких, эффект от терапии - 2 часа.	Централизация кровообращен ия., Переходная.	Заторможенность, АД падает на 60%, пульс слабый, с частотой выше 150% от нормы. Одышка, акроцианоз, ЦВД снижается, ОЦК снижается до 40%, метаболический лактоацидоз до 9,5 мэкв/л, снижение
3 ст. - тяжелая.	Сочетанная множественная травма груди и таза, ампутация конечностей, кровотечение из крупных сосудов. Раз-вивается через час после травмы. Эффекта от терапии после 2-х часов нет.	Децентрализац ия кровообра-щения.	Заторможенность, САД падает на 60%,ДАД не определяется.. Пульс нитевидный, тахикардия, ЦВД и ОЦК снижаются более 45%, дыхательный ацидоз, метаболический ацидоз 14-20 мэкв/л гематокрит выше, кровоточивость тканей, анурия.
4ст.- терминальна я			Клиника атонального состояния.

Оценка степени кровопотери по индексу шока (ИШ) Альтговера:

ИШ = пульс/ систолическое АД

Интерпретация результатов ИШ:

Индекс = 0,5 – норма

Индекс = 1 – потеря 20-30% ОЦК

Индекс = 2 – до 30-50% ОЦК

Лечение травматического шока

Шок обычно развивается стремительно. Поэтому он является неотложнейшим состоянием. Лечение шока, в частности травматического, должно опираться на ряд" общих принципов: 1) подбор лекарственных средств; 2) их дозировка. Для достижения адекватной фармакологической коррекции шока лекарственные средства должны применяться в массивных дозах, причем в некоторых случаях суточные дозы препарата могут вводиться за более короткие промежутки времени. Фазность шокового процесса, повторные «кризы» гемодинамики и обменных нарушений заставляют врача ориентироваться не столько на дозу вещества, сколько на стабилизацию состояния пострадавшего. Фармакологическая коррекция шока должна быть начата как можно быстрее. Препараты вводятся непосредственно в сосудистое русло внутривенно или внутриартериально. Почти всегда инфузия приводится не в одну, а в несколько вен, иногда одновременно в артерию и вену В условиях централизации гемодинамики, нарушении микроциркуляции и и всасываемости на периферии подкожный или внутримышечный пути введения нерациональны. Они могут использоваться для таких средств, как камфора, витамины и имеют вспомогательное значение. При отсутствии травмы лица, дыхательных путей и грудной клетки достаточно надёжен и удобен ингаляционный путь введения. С учетом сложности патогенеза шока, фазы, степени, динамики процесса лечение должно быть комплексным и дифференцированным. Из всего многообразия нарушений можно выделить ведущие звенья, которые в первую очередь служат объектом лечебных мероприятий. С учетом центральной роли нервных, нервно-рефлекторных и гемодинамических факторов именно нервная и сердечно-сосудистая системы становятся главными мишенями противошоковой терапии. Трансфузионная терапия. Поскольку одним из основных проявлений шока являются гемодинамические расстройства, ведущее место в терапии занимают внутривенные и внутриартериальные трансфузии крови, кровезаменителей и противошоковых жидкостей. Влияние трансфузии двоякое: 1) воздействие на сосудистый тонус и механическое улучшение условий кровообращения; 2) корригирующее действие на тканевой метаболизм.

Весьма важно постоянно следить за состоянием гемодинамики. При интенсивной трансфузии возможны перегрузка миокарда и развитие сердечной недостаточности. Признаком этого является повышение центрального венозного давления наряду с неизменённым или сниженным артериальным давлением. Поэтому при травматическом шоке без большой кровопотери избыточные внутривенные вливания нецелесообразны и даже опасны.

При шоке используют, донорскую и консервированную кровь, а также белоксодержащие среды (альбумин, плазма). Из крове (плазмо) заменителей применяются средне- и высокомолекулярные декстраны (полиглюкин), низкомолёкулярные декстраны (реополиглюкин), кристаллоидные растворы (изотонический раствор, раствор Рингера—Локка), глюкоза.

Введение крови следует проводить под строгим контролем гемоглобина и гематокрита. Цитратная кровь менее эффективна, так как вызывает спазм сосудов малого круга кровообращения. Инфузии полноценных белковых сред — плазмы, сыворотки, альбумина и самой крови восстанавливают объём циркулирующей крови, уровень белков, стойко

повышают артериальное давление, уменьшаю! гипоксию, мобилизуют эритроциты из депо. Высокой противошоковой активностью обладают средне- и высокомолекулярные декстраны (полиглюкин, поливинол). Они улучшают состояние пострадавших, в частности показатели гемодинамики, примерно на 72%. Солевые растворы и глюкоза обладают меньшей лечебной эффективностью. Наилучший результат дают вливания низкомолекулярных декстранов, которые улучшают микроциркуляцию и уменьшают внутрисосудистую агрегацию эритроцитов.

В эректильной фазе шока трансфузию начинают с кровезаменителей и противошоковых жидкостей, в торпидной фазе I—II степени—как с крови, так и с кровезаменителей, III—IV — эффективно внутривенное капельное и струйное введение. При тяжёлом шоке III—IV степени внутривенное введение часто не дает эффекта, возможны перегрузка правого сердца, повышение центрального венозного давления. Поэтому если 500 мл крови или жидкости, введенные внутривенно, не поднимают артериальное давление выше 60—70 мм рт. ст., переходят к внутриартериальному нагнетанию под давлением 200 мм рт. ст. точкообразно, дробными дозами по 40—50 мл через 3—5 мин, всего до 250 мл. Важно не только нормализовать состояние гемодинамики, но и добиться стойкой стабилизации её основных показателей.

Тахикардия и снижение диастолического наполнения приводят к снижению производительности сердца а генерализованная вазоконстрикция, особенно приводящих микрососудов, повышает периферическое сопротивление. Происходя! централизация гемодинамики, шунтирование кровотока на микроцирку ляторном уровне.

Препаратами, используемыми для коррекции кровообращения при шоке, относятся а-адреномиметики (норадреналин, мезатон), непрямые адреномимегики эфедрин) и миотропные препараты (питуитрин, этирон, ангиотензин) Поскольку артериальное давление является результирующей сердечного и сосудистого компонента, можно также применять средства, увеличивающие сократимость миокарда (сердечные гликозиды, в-адреностимуляторы, дофамин).

Норадреналин, как и другие вазопрессорные средства, может ухудшать микроциркуляцию, углублять гипоксию. Поэтому возрос интерес к другим принципам вазоактивной терапии, в частности к вазодилятации. Необходимо не только поднять уровень артериального давления, но и создать адекватную перфузию в органах и тканях, увеличить в них кровоток и ослабить гипоксию. Такое действие оказывают а-адреноблокаторы (фентоламин), в-адреностимуляторы (изопротеренол), ганглиоблокаторы (пентамин, гексоний и др.), обладающие сосудорасширяющими свойствами.

Вазоактивную терапию необходимо проводить на фоне трансфузии и восполнения объёма циркулирующей крови под постоянным контролем артериального давления и других показателей гемодинамики. Большое значение имеет стадия шока. В эректильной фазе и начальных стадиях торпидной, когда артериальное давление находится на достаточном уровне, в небольших дозах эффективны а-адрено и ганглиоблокаторы. При более тяжелом шоке наибольшим лечебным действием обладают вазопрессорные средства. Следовательно, вопрос выбора комплекса терапевтических мероприятий для коррекции гемодинамики при шоке довольно сложен. Применение в-адреностимуляторов значительно повышает потребность сердца в кислороде, усиливая уже имеющуюся энергетическую задолженность. Сердечные гликозиды оказывают более благоприятное действие на функцию миокарда, но вводить их нужно строго по показаниям, когда имеются сердечная недостаточность или перегрузка сосудистого русла значительным объёмом трансфузионных жидкостей.

* Кортикостероиды. Рассматривая травматический шок как вариант стресса, следует остановиться на роли гормонов надпочечников в его патогенезе и лечении. Установлено, что в начальных стадиях шока продукция глюкокортикостероидов

резко возрастает, их концентрация в крови увеличивается. В дальнейшем, при углублении шока, ухудшается надпочечниковый кровоток, ослабляется инкреторная деятельность надпочечников. Кроме того, нарушаются утилизация и метаболизм в тканях, что поддерживает их концентрацию в крови. Поэтому применение глюкокортикоидных гормонов при шоке вполне оправданно. Терапия ими носит не заместительный, а фармакодинамический характер. Используются природные глюкокортикоиды (кортизон, гидрокортизон) и синтетические препараты (преднизолон, метилпреднизолон), оказывающие на организм сложное многогранное действие — противовоспалительное, десенсибилизирующее, иммунодепрессивное. Они регулируют белковый, углеводный и липидный обмены. Фармакологические дозы, глюкокортикоидов увеличивают сердечный выброс, уменьшают периферическое сосудистое сопротивление, не изменяют число,сердечдых сокращений.Отмечено усиление действия глюкокортикостероидов совместно с а-адреномиметиками (норадреналин). Если экстренные мероприятия (управляемое дыхание, массаж сердца, внутриартериальная трансфузия крови) повышают артериальное давление и нормализуют гемодинамику, то
глюкокортикоиды стабилизируют и «закрепляют» полученный результат. Этим они ослабляют выделение токсических гуморальных агентов типа депрессивного миокардиального фактора, снижают содержание лактата и ацидоз. Катаболическое действие глюкокортикоидов оказывается выгодным при экстремальных состояних типа шока. Усиливается глюкогенез, что важно для энергообеспечения организма в условиях травмы.

Нейротропные средства. Основные противошоковые средства, воздействующие на центральную нервную систему, относятся к наркотикам (ингаляционным и неингаляционным), наркотическим анальгетикам (морфин, промедол, фентанил), нейролептикам (дроперидол, галоперидол) и их комбинациям (таламонал). Главной целью применения этой группы препаратов является ослабление потока патологических импульсов, идущих с периферии в головной мозг, смягчение избыточной активации цепи гипоталамус— гипофиз—кора надпочечников, нормализация процессов возбуждения и торможения в центральной нервной системе. Таким образом, опосредованно, нейротропные средства могут нормализовать и метаболические расстройства при шоке. Предпочтение отдается ингаляционным средствам.

Из неингаляционных наркотиков оксибутират натрия обладает малой токсичностью, большой широтой терапевтического действия и, главное, антигипоксической активностью.

Важным компонентом противошоковой терапии является использование наркотических анальгетиков. Эти препараты избирательно угнетают проведение ноцицептивных импульсов в центральной нервной системе на уровне таламуса. Выключения сознания не происходит, но создаётся ощущение физического и психического покоя. Применение наркотических анальгетиков особенно эффективно в начальные периоды шока, в его эректильной фазе. Действие анальгетиков значительно усиливается при их совместном применении с нейролептиками. В основе действия нейролептиков лежит ослабление активирующего влияния ретикулярной формации на кору головного мозга, наличие седативного эффекта.

Следует отметить, что для лечения шока используются различные комбинации нейролептиков и анальгетиков, промедол и галоперидол, промедол и дроперидол. Однако наибольшая противршоковая: активность выявлена у анальгетика фентанила и нейролептика дроперидола. Их смесь (фентанил: дроперидол — 1:50) называют таламоналом, а такой метод анестезии — нейролептической анальгезией (нейролептаналгезией). Основные механизмы противошокового действия

нейролептанальгезии — мощное угнетение, болевой чувствительности за счёт блокады импульсов во всех звеньях рефлекторной дуги, стабилизация гемодинамики, уменьшение ацидоза и других метаболических нарушений.

С учетом того, что при шоке происходит высвобождение в кровь большого количества вазоактивных веществ применение их антагонистов и блокаторов имеет определённое значение. В этом плане наиболее известны антигистаминные препараты — в основном димедрол, и антикининовые средства — трасилол, аминокапроновая кислота и др. Коррекция метаболических нарушений касается в первую очередь кислотно-щелочного состояния (КЩС), электролитного, витаминного баланса. Кислотно-щелочное состояние при тяжёлом шоке становится неустойчивым. Этому способствует кровопотеря, при которой ухудшается транспорт углекислоты гемоглобином и эритроцитами. Нарушения деятельности почек приводят к задержке недоокисленных продуктов, что вызывает развитие ацидоза. Для борьбы с ним применяют бикарбонат натрия в виде 3—5 %" раствора, трисамин — 3,66% под постоянным контролем pH и других показателей КЩС крови.

Обязательно совместно с другими реанимационными мероприятиями - хирургическое вмешательство.

9. Вопросы для самоподготовки:

Травмы позвоночника

1. Укажите на анатомо-физиологические особенности позвонков у детей.
2. Укажите классификацию травм позвоночника и у детей.
3. Назовите виды повреждения спинного мозга при травме позвоночника.
4. Назовите синдромы при повреждении позвоночника.
5. Опишите клинику перелома остистых отростков.
6. Опишите клинику перелома поперечных отростков.
7. Укажите клинику компрессионного перелома шейных позвонков.
8. Укажите клинику компрессионного перелома грудных позвонков.
9. Укажите клинику компрессионного перелома поясничных позвонков.
10. Что такое дистантные переломы.
11. Опишите клинику легкой травмы спинного мозга.
12. Опишите клинику ушиба, разрыва спинного мозга.
13. Диагностика, лечение, реабилитация детей с травмами позвоночника

Повреждение костей таза

1. Укажите на анатомо-физиологические особенности костей таза у детей.
2. Укажите классификацию травм костей таза у детей.
3. Клиника переломов костей таза у детей.
4. Методы диагностики.
5. лечение, сроки, реабилитация, осложнения.

10. Тестовые задания по теме

Повреждение костей таза и тазовых органов

1. Напишите классификацию костей таза (Любошице):

а); б); в); г).

2. Укажите причины травмы костей таза:

а) травма автодорожная;

б) падение с высоты;

в) сдавление плитой;
г) удар качелей.

3. Для изолированных переломов костей таза характерно:
а) боль;
б) задний ход;
в) симптом прилипшей пятки;
г) положительный синдром Дювернея.

4. Укажите перелом, характерный для перелома Мальгеня:
а) седалищной кости;
б) лонной кости;
в) подвздошной кости;
г) копчика.

5. Какие органы таза страдают при переломе костей таза:
а) мочевой пузырь;
б) уретра;
в) прямая кишка;
г) тонкая кишка.

6. Чем сопровождается перелом костей таза типа Мальгеня - Воалльомье:
а) забрюшинной гематомой;
б) гематомой передней брюшной стенки;
в) кровотечением из прямой кишки;
г) кровотечением из мочевого пузыря.

7. Почему обширные гематомы возникают при переломе костей таза:
а) красный костный мозг;
б) слабая надкостница;
в) желтый костный мозг.

8. Какие противошоковые мероприятия следует проводить при переломе костей таза:
а) блокада по Школьникову;
б) кровь в/в капельно;
в) реополиглюкин, плазма;
г) сердечные средства;
д) витамины, обезболивающие;
е) гемостатическая терапия (диценон, викасол. раствор хлористого кальция, аминокапроновая кислота).

9. Укажите помощь ребенку с травмой костей таза на догоспитальном этапе (в машине «Скорой помощи»):
а) уложить в положении лягушки;
б) уложить на живот;
в) обезболить;
г) создать возвышенное положение.

10. При каком переломе накладывается гамачок Ванштейна:
а) Дювернея (отрыв крыла таза);
б) Мальгеня;
в) разрыв симфиза;
г) перелом седалищной кости.

11. В каком положении лечится ребенок при переломе полукольца:
а) гамачок Ванштейна;
б) положение лягушки по Волковичу;
в) на наклонной плоскости;
г) на петле Глиссона.

12. Какие данные указывают на перелом копчика:
а) боль при дефекации;
б) ректально копчик смещен вперед;
в) на рентгенограмме копчик смещен вперед;
г) положительный синдром Дальбье.
13. Укажите сроки лечения перелома костей таза переднего полукольца:
а) 1 месяц;
б) 2 месяца;
в) 15 дней;
г) две недели.
14. Какие мероприятия следует проводить при переломе костей таза:
а) массаж;
б) гимнастику;
в) электрофорез с новокаином;
г) электрофорез с раствором хлористого кальция.
15. Какие признаки характерны для разрыва мочевого пузыря:
а) затек контраста;
б) катетер уходит на 10-15 см в брюшную полость;
в) при катетеризации нет мочи;
г) на компьютере затек мочи.
16. Тактика при разрыве мочевого пузыря:
а) ушить дефект мочевого пузыря, цистостома;
б) ушить дефект;
в) наложить цистостому.
17. Укажите лечение перелома копчика:
а) репозиция;
б) удаление оперативное;
в) электрофорез с новокаином 1%;
г) электрофорез с раствором хлористого кальция.
18. В каком положении укладывается больной при переломе вертлужной впадины:
а) скелетное вытяжение за метафиз на шине Беллера;
б) лейкопластырное вытяжение по Шаде;
в) положение лягушки;
г) на наклонной плоскости.

Тесты «Переломы позвоночника у **детей»:**

1. Механизм травмы позвоночника:
А) падение на ноги с высоты;
Б) падение на ягодицы;
В) ныряние с высоты;
Г) удар в область живота;
2. В каком возрасте чаще встречаются переломы позвоночника:
А) до 1 года;
Б) в 2 года;
В) в 5 лет;
Г) в 8-14 лет;
3. Какие анатомо-физиологические особенности способствуют компрессии:
А) гибкость;
Б) высокие межпозвоночные диски;

В) значительное количество хрящевой ткани;
Г) эластичность дужек, остистых отростков;

4. Укажите, на каких участках позвоночника встречаются компрессионные переломы:
   А) среднегрудном V-XI;
   Б) поясничном;
   В) верхнегрудном;
   Г) копчиковом;
5. Отметьте симптомы, характерные для перелома позвоночника в шейном отделе:
   А) боль;
   Б) наклон головы назад;
   В) наклон головы вперед;
   Г) болезненность при пальпации в месте перелома;
6. Укажите данные, характерные для перелома в грудном отделе позвоночника:
   А) боль;
   Б) посттравматическое апноэ;
   В) деформация в месте перелома;
   Г) патологическая подвижность;
7. Укажите, какие данные на рентгенограмме характерны для компрессионного перелома:
   А) снижение высоты переднего отдела тела позвонка;
   Б) уплотнение тени краниальной пластинки;
   В) углубление талии тела позвонка;
   Г) расширение межпозвоночного диска;
8. На какой проекции рентгенограммы прослеживаются изменения при переломе позвоночника:
   А) боковая;
   Б) аксиальная;
   В) прямая;
9. Укажите угол естественной клиновидности у ребенка:
   А) 2
   Б) 40
   В) 60
   Г) 70
10. Укажите индекс естественной клиновидности;
   А) 0,5
   Б) 0,9
   В) 0,4
   Г) – 0,2
11. Напишите степени компрессионного перелома:
   А);Б); В); Г);
12. Какая производится укладка при транспортировке ребенка с места происшествия при подозрении на перелом позвоночника:
   А) на животе на щите;
   Б) на спине на щите;
   В) в положении лягушки;
   Г) в положении Вайнштейна;
13. Укажите методы лечения не осложненных переломов позвоночника:

А) демпферное вытяжение;
Б) лечебная гимнастика;
В) массаж спины;
Г) съемный корсет;
Д) кокситная гипсовая повязка;
14. Напишите классификацию переломов позвоночника:
А);Б); В); Г);
15. Какие осложнения возможны при травме спинного мозга:
А) парез нижних конечностей;
Б) паралич тазовых органов;
В) ретроградная амнезия;
16. Укажите виды повреждения спинного мозга:
А);Б);В); Г) Д);
17. Укажите сроки лечения перелома в поясничном отделе позвоночника:
А) демпферное вытяжение 1 месяц;
Б) на щите 2 месяца, песочный валик под поясницу;
В) ЛФК 1 месяц;
Г) съемный корсет 1 год; Д) съемный корсет 2 года; Е) петля Глиссона;
18. Рекомендации ребенку в домашних условиях:
А) спать на щите;Б) сидя выполнять уроки; В) стоя выполнять уроки; Г) ЛФК, формирование мышечного корсета;
19. Что такое дистантный перелом? Выберите его данные:
А) перелом V, VIII, X грудных позвонков;
Б) перелом V, VI, VII грудных позвонков;
В) перелом III, VI шейных позвонков.

Эталоны ответов по тестовому контролю Тема: Переломы костей таза

1. а)переднее полукольцо; б)перелом Мальгения; в)заднее кольцо; г)перелом вертлужной впадины
2. а,б,в,г;
3. б,в;
4. а,б,в;
5. а,б,в;
6. а;
7. а;
8. а,б,в,г,д,е;
9. в,г;
10. .в;
11.б;
12.а,б,в;
13.а;
14.а,б,в,г;
15.а,б,в;
16.а;
17.а,б,в,г;
18.а.

Эталоны ответов на тесты по Теме:
Переломы позвоночника у **детей**

1. А, Б, В
2. Г
3. А, Б, В, Г
4. А, Б, В
5. А,Б,Д
6. А, Б, В
7. А, Б, В, Г
8. А
9. А
10. Б
11. I, II, III, IV
12. А, Б
13. А, Б, В, Г
14. Перелом тела, поперечных отростков, остистого отростка, краевые переломы
15. А, Б
16. Сотрясение, ушиб, гематомиелия, сдавление.
17. А, В, Г
18. А, В, Г
19. А

11. Ситуационные задачи по теме «Повреждения позвоночника у детей»:

Задача №1.

Ребенок нырнул с высоты 3-х метров. Появились резкие боли в шейном отделе позвоночника. Движения в ШОП ограничены, резко болезненны. Деформация в ШОП. Объективно - голова наклонена вперед и вправо, деформация ШОП слева. На рентгенограмме снижена вентральная часть III шейного позвонка на 0,3 см.

Задание:

1. Поставьте диагноз;
2. Назначьте лечение;
3. Укажите классификацию травмы позвоночника;
4. Укажите сроки лечения в конкретной ситуации.

Задача №2.

Ребенок 11 лет получил пулевое ранение, пуля прошла через XI грудной позвонок и застряла в нем. Отмечается парез нижних конечностей, недержание мочи, запор. Из ЦРБ доставлен на 2 сутки.

Задание:

1. Поставьте диагноз;
2. Какие методы обследования необходимо применить;
3. Тактика нейрохирурга;
4. Консервативное лечение больного;
5. Исход травмы.

Задача №3.

Ребенок 6-ти лет катался на санках, санки подкинуло на ухабе, почувствовал резкую боль в области V поясничного позвонка. Родители вызвали бригаду «скорой помощи», ребенок доставлен в приемный покой детской хирургической больницы. Объективно - состояние средней степени тяжести, боли в ПОП, парезов, параличей, нарушения функции тазовых органов нет. Задание:

1. Поставьте правильный диагноз;
2. Какие методы обследования необходимы в данном случае?;
3. Тактика нейрохирурга при компрессионном переломе V поясничного позвонка;
4. Укажите сроки лечения.

Задача №4.

Ребенок 10 лет был сбит мотоциклом, удар пришелся в спину, ребенок резко согнулся вперед и упал на ягодицы. Жалобы на резкую боль в позвоночнике, «посттравматическое апноэ».

Задание:

1. Укажите, какую помощь необходимо оказать на догоспитальном этапе;
2. Ваш предположительный диагноз;
3. Методы обследования;
4. Лечение;
5. Сроки лечения;
6. Исход.

Задача №5.

На спондиллограмме клиновидное изменение позвонка. Вентральная часть на 3 см. ниже дорсальной. Задание:

1. Какой степени компрессионный перелом у данного больного?;
2. Укажите изменения, характерные для I, II и III степени.

Задача №6.

Укажите характерные изменения для компрессионного перелома позвоночника: А); Б); В); Г);

Задача №7.

Мальчик 11 лет нырнул с пристани, где оказалась мель 1 метр. Ударился головой о дно. Появились резкие боли в ШОП, гиперестезия верхних конечностей.

Задание:

1. Поставьте правильный диагноз;
2. Ваша тактика на догоспитальном этапе;
3. Укажите на методы обследования больного;
4. Какое лечение необходимо ребенку.

Задача №8.

Ребенок Б. переходил дорогу, на переходе был сбит мотоциклом, упал с резком сгибанием в ПОП. Почувствовал резкую боль в ПОП. Задание:

1. Окажите помощь на догоспитальном этапе;
2. Какие методы обследования назначить;
3. Поставьте диагноз по рентгенограмме;
4. Назначьте лечение;
5. Укажите сроки лечения;
6. Укажите возможные осложнения.

Ситуационные задачи по теме «Травма костей таза»

Задача №1.

Ребенок 5лет играл у машины с которой разгружали бревна. Бревно упало и придавило таз ребенку. Машиной скорой помощи в крайне тяжелом состоянии доставлен в ДТО.

При поступлении состояние крайне тяжелое: в сознании, кожные покровы бледные, обширная гематома в области лобка справа распространяется на поясничную область, обширные ссадины над лоном, Тоны сердца приглушены, кровяное давление 80/50 мм ртутного столба. В моче - кровь. Рентгенограмма костей таза прилагается.

Поставьте диагноз, назначьте лечения.

Задача № 2.

Ребенок 13 лет был сбит мотоциклом ударом в спину. Доставлен на носилках в ДТО. Объективно: в области 1, 2, 3 поясничных позвонков припухлость, гематома. Осевая нагрузка болезненна.

На рентгенограмме в боковой проекции вентральная высота 1,2,3 позвонков снижена, индекс клиновидности 0,6 мм.

Поставьте диагноз, назначьте лечение.

Задача № 3.

Ребенок 8 лет упал с гаража на правый бок. Почувствовал сильную боль в области поясницы справа. Попутным транспортом доставлен в ДТО.

Объективно: в области крыла подвздошной кости справа обширная гематома, боль при пальпации.

Какой метод обследования надо применить? Поставьте диагноз. Назначьте лечение.

Задача № 4.

Во время урока физкультуры, при прыжке через «козла», ребенок 10 лет почувствовал резкую боль в области крыла подвздошной кости. Вперед двигаться не смог, отмечен «задний ход».

О каком переломе можно думать? Какие методы исследования примените? Ваша тактика?

Задача №5.

Ребенку с травматическим шоком 2 степени, переломом костей таза типа Мальгени, при цистографии обнаружили, что контраст затекает в брюшную полость.

Ваша тактика?

Задача № 6.

Ребенок 10 лет был сбит машиной, получил удар в левую половину таза. Падая ударился головой об асфальт, отмечалась кратковременная потеря сознания.

Объективно: в сознании, общее состояние тяжелое, кожные покровы бледные, в области крыла подвздошной кости слева гематома, которая распространяется на поясничную область. А\Д 80/60 мм ртутного столба.

Какие методы исследования следует применить? Поставьте диагноз. Назначьте лечение.

Задача № 7.

Вы педиатр в пионерском лагере. К Вам доставили ребенка 13 лет, который упал на крестец с двухметровой высоты.

Объективно: области промежности с переходом на крестец обширная гематома. Поставьте диагноз. Ваша тактика?

Задача № 8.

Ребенок 8 лет катаясь на катке упал на ягодицы, почувствовал резкую боль. Боль усиливалась при акте дефекации.

Какие методы обследования следует применить? Назначьте лечение.

Задача № 9.

Ребенок 6 лет упал на ягодицы. Появилась обширная гематома промежности и половой губы слева.

Какие методы следует применить для уточнения диагноза? Назначьте лечение.

Эталоны ответов на задачи:
«Повреждения позвоночника у детей»:

Задача №1.

1. Закрытый компрессионный перелом III шейного позвонка;
2. Реклинация на наклонной поверхности петлей Глиссона 1 месяц;
3. Перелом тела, поперечных отростков, остистого отростка, краевые переломы;
4. Срок лечения в стационаре 1 месяц, гипсовый воротник 3 месяца, массаж, гимнастика 5 месяцев.

Задача №2.

1. Огнестрельное ранение XI грудного позвонка. Парез нижних конечностей, тазовых органов.
2. Рентгенография позвоночника в 2-х проекциях;
3. Ламинэктомия;
4. Укладка на резиновый круг, профилактика пролежней;
5. Неблагоприятный.

Задача №3.

1. Закрытый компрессионный перелом III поясничного позвонка;
2. Рентгенография позвоночника в 2-х проекциях;
3. Демпферное вытяжение 1 месяц;
4. Съемный корсет 6 месяцев;
5. Массаж, ЛФК по 4-м периодам;
6. Сроки лечения 6-8 месяцев;
7. Исход благоприятный, диспансерное наблюдение 2 года.

Задача №4.

1. Транспортировка на щите, обезболивание;
2. Закрытый компрессионный перелом V поясничного позвонка;
3. Рентгенография поясничного отдела позвоночника в 2-х проекциях;
4. Демпферное вытяжение 1 месяц, съемный корсет 6 месяцев;
5. До1 года (массаж, ЛФК 4 периода, укрепление мышечного корсета);
6. Исход благоприятный;
7. Диспансерное наблюдение 2 года.

Задача №5.

1. III степени;
2. I степень - 1 см., II степень - 2 см., III степень - 3 см.

Задача №6.

1. Вентральная часть ниже дорсальной;
2. Сползание замыкательных пластинок;
3. Нарушение межсегментарной борозды;
4. Ступенька вентральной части тела позвонка;
5. Увеличение межпозвонкового пространства;
6. Искривление позвоночника.

Задача №7.

1. Закрытый перелом шейного отдела позвоночника;
2. Уложить на щит и в положении на животе доставить в специализированное отделение;

3. Осмотр, пальпация позвоночника, рентгенография позвоночника в 2-х проекциях (прямой и боковой);
4. Реклинация на наклонной поверхности петлей Глиссона, ЛФК.

Задача №8.

1. Уложить на щит и в положении на животе доставить в специализированное отделение;
2. Рентгенография позвоночника в 2-х проекциях (прямой и боковой);
3. На рентгенограмме - компрессионный перелом I поясничного позвонка;
4. Демпферное вытяжение 1 месяц; съемный гипсовый корсет 1 год; массаж, ЛФК для формирования мышечного корсета;
5. Демпферное вытяжение 1 месяц; съемный гипсовый корсет 1 год; массаж, ЛФК для формирования мышечного корсета, диспансерное наблюдение 2 года;
6. Остеохондроз, кифоз, сколиотическая деформация, корешковый синдром.

Эталоны ответов на тему: «Травма костей таза».

Задача №1.

Ds: Травматический шок 3 степени, закрытый перелом костей таза типа Мальгени, обширные ссадины над лоном, забрюшинная гематома. Ушиб головного мозга тяжелой степени. Разрыв мочевого пузыря.

Обследование- цистография.

Лечение - вывести из шока (реополиглюкин, гемодез, кровь в/в); внутритазовая блокада по Школьникову; операция - цистотомия, ушивание мочевого пузыря. Уложить «гамачок».

Задача № 2.

Ds: Перелом копчика без смещения.

Лечение - положение «лягушка», обезболивающее, послабляющая диета, электрофорез с р-м новокаина 1 % на область копчика.

Задача № 3.

Ds: Перелом крыла подвздошной кости.

Обследование - рентгенография костей таза.

Лечение - положение «лягушки» 4 недели, обезболивающее.

Задача № 4.

Ds: Отрыв передней подвздошной кости.

Обследование - рентгенография костей таза.

Тактика - направить на лечение в ДТО.

Задача № 5.

Операция - ушивание мочевого пузыря, цистостомия.

Задача № 6.

Ds: Травматический шок 3 степени, закрытый перелом типа Мальгени, обширная забрюшинная гематома. Ушиб головного мозга легкий.

Обследование - рентгенография таза, краниография.

Лечение - противошоковая терапия, блокада по Школьникову, положение «гамачок».

Задача № 7.

Ds: Перелом крестца, седалищной кости.

Тактика - в положении «лягушка» направить в ДТО.

Задача № 8

Обследование - рентгенография костей таза, пальцевое исследование прямой кишки.

Лечение - репозиция при переломе копчика, обезболивающее, электрофорез с р-м новокаина 1 %.

Задача № 9

Ds: перелом седалищной кости.
Обследование - рентгенография костей таза.
Лечение - положение «лягушка» 3 недели, обезболивание.

12. Рекомендация по учебно-исследовательской работе студентов

1) Лечение компрессионных переломов у детей
2) Перелом Мальгеня, клиника, диагностика у детей.

13. Перечень практических умений

Травма позвоночника
1. Собрать анамнез
2. Определить чувствительность конечностей
3. Оказывать помощь на догоспитальном этапе
4. Уметь определить угол и коэффициент естественной клиновидности.
5. Читать рентгенограммы

Повреждение костей таза
1. Собрать анамнез
2. Проводить локальное обследование
3. Определить симптом Лоррея и Варнея.
4. Уметь уложить в «гомачек»
5. Уметь уложить в позу «Лягушки»
6. Провести пальцевое ректальное исследование
7. Уметь сформулировать диагноз.

14. Список литературы по теме занятия

№ п/п	Наименование	Издательство	Год выпуска
Обязательная			
1	Хирургические болезни детского возраста: учебник: в 2т./ под ред. Ю.Ф. Исакова Т1	М.: ГЭОТАР-Мед	2004
2	Хирургические болезни детского возраста: учебник: в 2т./ под ред. Ю.Ф. Исакова Т2	М.: ГЭОТАР-Мед	2004
Дополнительная			
1	Детская хирургия: национальное руководство / под ред. Ю.Ф. Исакова, А.Ф. Дронова	М.: ГЭОТАР-Медиа	2009
2	Хирургические болезни детского возраста: учебное пособие / В.В. Подкаменев	М.: Медицина	2005
3	Стандарты диагностики и алгоритмы	Красноярск: Элит	2005

	практических навыков в детской хирургии / под ред. В.А. Юрчук, А.Н. Дарьиной		
Электронные ресурсы			
1	Электронная библиотечная система КрасГМУ		
2	БД MedArt		
3	БД Медицина		

1. **Тема занятия: «Повреждение костей таза у детей».**

2. **Семинарское занятие**

3. **Актуальность темы:** В последние годы увеличилось повреждение позвоночника и костей таза у детей. Не своевременное оказание помощи и не правильная тактика приводят к тяжёлым осложнениям. Поэтому изучение повреждение позвоночника и костей таза у детей является актуальным.

4. **Цели обучения:**

4.1. Общая цель: Подготовить квалифицированного специалиста, ориентирующегося в вопросах клиники, диагностики, дифференциальной диагностики, лечения повреждение позвоночника и костей таза у детей, принципах диспансеризации и реабилитации.
4.2. Учебная цель: Ознакомить врачей-ординаторов с особенностями повреждение позвоночника и костей таза у детей. Врач-ординатор должен знать современные методы диагностики, клиники, тактики и уметь оказать первую помощь.
4.3. Психолого–педагогическая цель: Развитие ответственности врачей за лечение больного, а также умение найти подход к больному ребёнку и его родителям, соблюдая правила биомедицинской этики и деонтологии.

5. **Место проведения практического занятия:** учебная комната, палаты детского нейрохирургического, травматологического отделения, рентген – кабинет, манипуляционная, перевязочная, операционная.

6. **Оснащения занятия:** Таблицы (6), слайды (14), рентгенограммы (27), оверхет (1), DVD система (1), мультимедийный аппарат (1).

7. **Структура содержания занятия:**

№	Этапы практических занятий	Продолжительность (мин)	Содержание этапа и оснащенности
1	2	3	4
1	Планерка	30	Отчёт дежурных врачей о состоянии тяжело больных и вновь поступивших. Разбор больных на операции.

2	Организация занятия	5	Проверка посещаемости и внешнего вида обучающихся
3	Формулировка темы и цели	10	Обратить внимание студентов на актуальность темы, анатомо-физиологические особенности таза и позвоночника, травм у детей
4	Контроль исходного уровня знаний, умений	20	Анкета словесно-логического метода.
5	Раскрытие учебно - целевого вопроса	30	Разбор темы: этиология, патогенез, классификация, клиника, диагностика, лечение, реабилитация
1	2	3	4
6	Самостоятельная работа студентов: а) курация детей с повреждением позвоночника и костей таза б) беседа с детьми в отделении в) разбор курируемых больных г) выявление ошибок в лечение детей д) операции	60	Работа в палате детского нейрохирургического отделения Работа в палате детского травматологического отделения Работа в рентген–кабинете Работа в манипуляционной Работа в перевязочной Работа в операционной Разбор истории болезни Интерпретация результатов дополнительных методов исследования Отработка практических навыков
7	Итоговый контроль знаний, письменно и устно с оглашением оценок за практические занятия и практические навыки по изученной теме занятия	20	Тесты, ситуационные задачи по теме занятия.
8	Задание на дом	5	
Всего:		180	

8. Аннотация темы:

ПЕРЕЛОМЫ КОСТЕЙ ТАЗА

Переломы костей таза у детей являются тяжелой и довольно часто встречающейся травмой — от 3-7 % до 29,4 % всех случаев травмы.

При изучении как ближайших, так и отдаленных результатов было доказано, что даже «относительно легкие» переломы приводят к нарушению осанки, походки, а у девочек приводят к деформации тазового кольца, а следовательно, к нарушению родовой деятельности. Поэтому проблема реабилитации пострадавших является крайне актуальной.

Эти переломы происходят, как правило, при сильном сдавлени и в сагитальном или фронтальном направлении, что наблюдается при автомобильной травме, при сдавлении таза колесами транспорта, падении с высоты, обвалах земли.

Авульсивные (отрывные) переломы костей таза возникают в большинстве случаев у детей-подростков, занимающихся спортом, что объясняется анатомическим строением таза, а именно наличием ростковых зон, к которым прикрепляются мышцы бедра. При физических усилиях возникают авульсивные переломы апофизов подвздошной и седалищной костей.

Классификация переломов костей таза. Различают следующие виды переломов костей таза.

1. Краевые (изолированные) переломы костей газа, не участвующих в образовании тазового кольца — это переломы гребня и крыла подвздошной костей, авульсивные, или отрывные, переломы апофизов передневерхней, задненижней остей подвздошной кости, апофизеолизы апофиза седалищной кости, переломы крестца, переломы копчика.
2. Переломы костей тазового кольца без нарушения его непрерывности - одно- или двусторонние переломы лобковых или седалищных костей;
переломы лобковой кости с одной стороны, седалищной — с другой.
3. Переломы тазового кольца с нарушением его непрерывности— это одно-или двусторонний перелом лобковой и седалищной костей; разрыв симфиза; продольный или диагональный перелом подвздошной кости; разрыв крестцово-подвздошного сочленения; вертикальный перелом крестца (линия перелома проходит по сокральным отверстиям крестца (перелом Вуалемье); поперечный перелом Дювернея. Двойной вертикальный перелом костей таза (перелом Мальгеня, при котором целость тазового кольца нарушается в переднем и заднем отделах) встречается редко. Могут встречаться различные варианты переломов типа Мальгеня или Вуальмье. Односторонний перелом в переднем отделе и перелом в заднем с той же или противоположной (диагональные вертикальные переломы Нидерма) стороны. В ряде случаев может возникнуть вывих латерального отдела таза.
6. Переломы вертлужной впадины. К этим переломам относятся переломы края впадины, ее дна, и в том числе сопровождающийся центральным вывихом бедра (protrusio acetabuli) перелом вертлужной впадины в сочетании с переломом других отделов-таза.
7. Переломы костей таза, сочетающиеся с повреждением тазовых органов.
6. Сочетание повреждения костей таза (ЧМТ, травма позвоночника, внутренних органов и грудной полости).

Симптомы в диагностика переломов костей таза. Для диагностики переломов костей таза у детей большое значение имеет анамнез с выявлением обстоятельств и механизма травмы, вид, общее состояние и поза больного.

Зная механизм травмы и место приложения травмирующей силы, легче приступить к дальнейшему уточнению диагноза. Боль, возникающая в местах предполагаемого перелома при осторожном сдавлении таза (симптом Вернейля) или разведении за крылья подвздошных костей (симптом Ларрея), является важным диагностическим признаком. Таким же важным симптомом в большинстве переломов таза является нарушение функции нижних конечностей, а именно, болезненное сгибание, отведение и ротационные движения бедра в тазобедренном суставе.

Важное значение приобретает исследование per rectum, которое может помочь обнаружить наличие перелома копчика, крестца, области вертлужной впадины, лонной или седалищной костей, а иногда определить характер смещения отломков. При этом обследовании могут быть выявлены сопутствующие повреждения прямой кишки или влагалища.

При переломах костей таза необходимо исключить повреждения мочевыводящих путей. Рентгенография во всех случаях дополняет данные клинического исследования.

Очень важную роль в диагностике повреждения мочевыводящих путей играет внутривенная урография.

Топическая диагностика переломов костей и разрывов соединении газа, основу которой составляет рентгенологическое обследование, представляет значительные трудности, что подтверждается высокой частотой расхождения клинических и патологоанатомических диагнозов. Наиболее часто нераспознанными прижизненно остаются повреждения структур, формирующих задний отдел (боковых масс крестца и крестцово-подвздошного сочленения) тазового кольца.

Недостаточная эффективность диагностики переломов костей таза связана прежде всего с недостаточной информацией клиницистов об особенностях биомеханических повреждений тазового кольца, определяющих множественность и частоту конструкционных переломов костей и разрывов соединений газа, возникающих на значительном расстоянии от места приложения травмирующей силы. Ограниченная информативность рентгенологического обследования, может быть существенно повышена за счет использования рентгенограмм, выполненных в стандартной заднепередней проекции.

При обширных повреждениях таза и особенно заднего отдела нередко возникают обширные кровоизлияния, что связано с особенностями анатомического кровоснабжения тазовых костей и строения сосудистой системы.
и даже до 3000 мл^3, что характерно для вертебральных переломов крестца, боковых масс крестца и подвздошной кости на противоположной стороне и переломов типа Мальгеня. Необходимо также учитывать не только объем кровопотери, но объемную скорость, которая может достигать до 800-1000 мл/ч.

КРАЕВЫЕ (ИЗОЛИРОВАННЫЕ) ПЕРЕЛОМЫ КОСТЕЙ ТАЗА, НЕ УЧАСТВУЮЩИХ В ОБРАЗОВАНИИ ТАЗОВОГО КОЛЬЦА

Эти повреждения среди всех переломов костей таза протекают относительно легко. Авульсивные переломы апофизов костей таза, как правило, не сочетаются с повреждением тазовых органов. Апофизеолизы встречаются у детей старшего возраста и подростков, занимающихся спортом при больших физических нагрузках: легкоатлетов, гимнастов, учениц хореографических училищ. Подобные переломы встречаются при выполнении шпагата, резком старте во время бега, в момент отталкивания при прыжках в высоту и ударе по мячу. Подобный механизм травмы наблюдали при передневерхних и переднезадних апофизеолизах повздошной кости.

При клиническом обследовании необходимо у пострадавшего прежде всего выяснить механизм травмы, так как при диагностике апофизеолизов, а в особенности при апофизеолизах костей таза, этот факт является очень важным. Все дети с апофизеолизами костей таза, будь то повреждение передневерхней ости подвздошной кости или седалищного бугра, жалуются на боль и ограничение функции тазобедренного сустава поврежденной конечности. И в то же время видимых изменений — наличия кровоизлияний и гематомы — у этих детей не выявляется. И только знание механизма травмы позволяет правильно поставить диагноз. При прыжках в высоту, резком старте во время бега возникает отрыв передневерхней ости подвздошной кости, а апофизеолиз передненижней ости при резком ударе по мячу и в момент резкого сгибания в тазобедренном суставе. Апофизеолиз седалищного бугра происходит при выполнении шпагата у балерин (учениц балетного училища), гимнасток и вратарей по хоккею с шайбой.

Венозный отток костей осуществляется по густой венозной сети губчатого вещества и центральным венам, сопровождающим артерии, питающие эти кости.

Венозные стволы надкостницы непосредственно связаны с синусами губчатого вещества. Наиболее крупные венозные стволы надкостницы тазовых костей

располагаются на ягодичной поверхности подвздошной кости и входят в систему ягодичных вен. Тазовые костные и надкостничные вены широко анастомозируют с венами прилежащих мышц и даже с венами внутренних органов. Кроме того, артерии питающие кость, раздваиваются и ее конечные две ветви вливаются в «озера» крови, откуда берут свое начало крупные вены. Вот почему развиваются неблагоприятные условия для остановки кровотечения из ниспадающих сосудов в костном веществе. Поэтому кровотечения при переломах таза бывают продолжительными и обильными. Остановившееся уже кровотечение может возобновиться при самых незначительных движениях, больного, при перекладывании и недостаточно бережном исследовании.

Данные литературы свидетельствуют, что диагностика «гематом» при закрытых переломах костей таза осуществляется главным образом на основании клинической картины, в то время как частота обнаружения массивных внутритканевых кровоизлияний при секционном исследовании погибших, а

также выраженная анемия пострадавших указывают на важность кровопотери при этих переломах.

Почти у 72 % погибших в первые сутки с момента травмы выявляются ретроперитонеальные «гематомы», достигающие уровня почек.

Вследствие чего имеется прямая зависимость от объема «гематомы», тяжести шока и наступления смерти пострадавшего.

До настоящего времени остается не разрешенным вопрос об источниках кровотечения при переломах костей таза. Большинство авторов признают, что источником кровопотери являются отломки костей таза и повреждение под чрев ной артерии.
Исследования показали, что объем кровопотери достигает от 1500 до 2000 мл[3]

Лечение изолированных переломов костей таза, не участвующих в образовании тазового кольца в основном было консервативным, но в настоящее время установлено, что консервативные способы лечения не всегда позволяю! четко сопоставить отломки, а тем более ускорить активизацию больных.

При отрывах апофиза седалищного бугра или подвздошной кости пострадавший укладывался на щит в положение «лягушки» (по Волковичу) на спине — ноги согнуты в тазобедренных суставах и слегка разведены на 15-20°. В подколенные ямки подкладываются валики. С 3-4-го дня назначался курс лечебной гимнастики. Постельный режим продолжался в течение 3 нед. Нагружать конечность начинали с 4-й недели.

Хирургическое лечение апофизеолиза передневерхней ости крыла подвздошной кости проводят под общим обезболиванием. Во всех случаях отмечается смещение костного фрагмента в дистальном направлении на 2 поперечника основания оторванного фрагмента.

Техника хирургического вмешательства: пострадавший укладывается на операционный стол на спину. Производится сгибание в тазобедренном суставе до 45° с помощью валика, который подкладывается в подколенную область пострадавшей конечности. Из дугообразного разреза кожи длиной 5 см, окаймляющего с наружной стороны передневерхнюю ость, производится послойное рассечение тканей. Причем следует отметить отсутствие во всех случаях гематомы в области перелома. Оторванный апофиз передневерхней ости подвздошной кости представлял собой костно-хрящевой фрагмент размером от 2,2 см до 3-4 см, связанный с сухожильно-мышечной ножкой.

С помощью четырехгранного шила апофиз сопоставляется с «материнским» ложем и фиксируется к подвздошной кости спицей Киршнера. В области верхнею полюса апофиза накладывают 2—3 шва капроном для достижения более прочной фиксации. Затем рана послойно ушивается наглухо. Срок фиксации отломка спицей Киршнера составляет 3 нед.
Послеоперационное течение. В послеоперационном периоде ребенок

находился на постельном режиме в течение 3 нед, поврежденная конечность фиксируется на шине Белера.

Через 3 нед с момента операции, после выполнения рентгенологического контроля и подтверждения консолидации перелома, удаляют спицу Киршнера

и ребенку разрешают ходить. В течение одного месяца происходит восстановление функции конечности.

Переломовывихи копчика лечатся консервативно, используя постельный режим в течение 3 нед. Хирургическое лечение при данной патологии выполняют только при наличии кокцидогении, так как при несоблюдении технических правил операция может привести к тяжелым осложнениям — нарушению функции сфинктера прямой кишки. Удаление фрагмента копчика выполняется с обязательным и тщательным восстановлением заднего отдела дна таза.

Лечение переломов костей таза без нарушения целости газового кольца и особенно с нарушением целости тазового кольца, осложненных кровотечениями в забрюшинную и внутритазовую клетчатку и с повреждениями внутренних органов, представляет большие трудности.

Из традиционных консервативных и оперативных методов лечения переломов костей таза до настоящего времени не было высокоэффективных и малотравматичных способов лечения, которые способствовали бы ранней активизации больных и обеспечивали удовлетворительные и хорошие результаты лечения. В последнее десятилетие для остановки массивных тазовых кровотечений успешно применяются окклюзионные способы перевязки и внутрисосудистой эмболиза ции внутренних подвздошных артерий. После остановки кровотечения и выведения пострадавшего из шока травматологи должны решить проблемы надежной фиксации и репозиции переломов костей таза. С этой целью используются стержневые аппараты внешней фиксации.

Исходы лечения детей с полифрактурами таза зависят от локализации и характера повреждений, эффективности репозиции отломков, формирующих тазовое кольцо, и стабильности их фиксации. Неблагоприятные результаты лечения,
как правило, наблюдают у больных с нарушением заднего полукольца таза, лечившихся традиционными консервативными методами. Посттравматические деформации таза у таких больных не имеют тенденции к самоисправлению в процессе роста ребенка.

ПЕРЕЛОМЫ КОСТЕЙ ТАЗОВОГО КОЛЬЦА С НАРУШЕНИЕМ ЕГО НЕПРЕРЫВНОСТИ

Особенностью хирургической тактики при лечении пострадавших с тяжелой травмой таза является целесообразность высокой хирургической активности с применением малотравматичных методов или травматологического пособия.

По данным НИИ скорой помощи им. И. И. Джанелидзе с учетом тяжести состояния больного и многообразия тяжелой травмы таза имеются показания к оперативному вмешательству или травматологическому пособию при:

— разрывах лонного сочленения, переломах переднего полукольца таза с нарушением его непрерывности;

— разрывах крестцово-подвздошного сочленения, переломах заднего отдела таза с нарушением его непрерывности;

— повреждениях костей таза с вертикальным смещением его частей;

— переломах вертлужной впадины с вывихом бедра, в том числе с центральным вывихом бедра;

— открытых повреждениях таза с наличием ран или обширной отслойкой кожи в поясничной области, а также в области крестца и промежности;

— при сочетании разных видов повреждений таза.

Пострадавшие с тяжелой травмой подразделяются на две группы.

Первая группа включает пострадавших, у которых определен положительный прогноз для жизни (независимо от продолжительности течения шока). Она включает две подгруппы: подгруппа А и подгруппа Б.

Подгруппа А — к ней относят пострадавших с прогнозом продолжительности шока + 12 ч. Оперативные вмешательства на опорно-двигательной системе у данного контингента можно выполнять практически без ограничений. Показаны при повреждениях тазового кольца малотравматичные методики чрескожного остеосинтеза без ограничения. Допустимы репозиция и фиксация как переднего, так и заднего отделов таза, вправление вывиха бедра, демпферное скелетное вытяжение с помощью аппарата внешней фиксации и другие травматологические пособия.

Подгруппа Б — к ней относят пострадавших с положительным прогнозом для жизни при продолжительности шока свыше + 12 ч. В этой подгруппе допустимы оперативные вмешательства по поводу повреждений газа, обеспечивающие фиксацию костей. Показаны также репозиции при повреждении с незначительным смещением костей, которые не наносят дополнительной травмы и выполняются аппаратами внешней фиксации. К таким операциям можно отнести чрескожную фиксацию при разрыве лонного сочленения или при переломе лонных и седалищных костей. При повреждении переднего и заднего отделов костного кольца таза со смещением накладывается скелетное вытяжение, а передний отдел таза фиксируется аппаратом. При безуспешности одномоментного вправления центрального вывиха бедра накладывается двойное скелетное вытяжение (за бугристость большеберцовой кости — по оси конечности, а с помощью фиксационного узла — боковая тяга за область большого вертела).

Вторую группу составляют пострадавшие с тяжелой травмой таза, у которых при поступлении в противошоковый блок определен отрицательный для жизни прогноз. У этих пациентов, как правило, наблюдаются значительные расстройства жизненно важных функций — гемодинамики и дыхания. Комплекс реанимационных и противошоковых мероприятий у этих пострадавших проводится без снятия иммобилизирующих повязок и транспортных шин. С гемостатической целью и для обеспечения временной неподвижности отломков костей, область газа фиксируется гамочком. Если в результате противошоковой терапии удается добиться устойчивой стабилизации гемодинамики и улучшения показателя прогноза, то при необходимости накладывается скелетное вытяжение, а и некоторых случаях (перед переводом в палату интенсивной терапии) показан и фиксационный остеосинтез таза.

При выборе травматологического пособия для лечения пострадавших с тяжелой травмой таза предпочтение надо отдать методике чрескожного остеосинтеза. В последние годы разработаны способы чрескостного остеосинтеза таза, которые предполагают введение стержней или комбинации стержней и спиц в различные отделы таза. Они с успехом применяются в отдаленном периоде травмы, но не всегда могут быть применены у пострадавших с шоком. Чаще всего они достаточно травматичны, или же необходимым условием для введения конструкции является изменение положения больного. Поворачивание на бок или на живот в процессе операции небезразлично для состояния пострадавшею в остром периоде травмы.

Для определения наиболее оптимальных «полей» для введения спиц были проведены исследования костей таза с помощью компьютерной томографии. В результате исследования, с учетом топографоанатомических особенностей, отмечены следующие области тазовых костей.

1. Передневерхняя ость и гребень подвздошной кости.

2. Задний отдел подвздошной кости на 2-3 см от крестцово-подвздошного сочленения.
5. Ацетабулярная зона подвздошной кости.
6. Горизонтальная ветвь лонной кости.

Указанные области тазовых костей отличаются сравнительной массивностью, отсутствием в непосредственной близости от них важных анатомических образований и, наконец, они находятся в проекциях опорных линий таза. В зависимости от решаемой задачи, при различных повреждениях таза эги обласги используются для введения спиц.

В качестве наружной фиксирующей конструкции используются узлы-спецификаторы и некоторые детали от аппарата Илизарова (стержни резьбовые и телескопические, пластинки, переходные блоки и т. д.). Для проведения спиц, таким образом, как при фиксации переднего отдела таза, с той лишь разницей, что хвостовая часть спицы с упором не отсекается. С места вкола этой спицы проводится второй пучок из 5—6 перекрещивающихся спиц с упорами в определенной области таза (гребень подвздошной кости, задний отдел подвздошной кости и ацетабулярная зона). Эти спицы вводятся дрелью лишь через одну кортикальную пластинку, дальше пробиваются до упорной площадки легким молоточком. Таким же образом устанавливаются два узла на другой половине таза, и все четыре спицефиксатора монтируются между собой телескопическим и резьбовыми стержнями с помощью переходных блоков вокруг таза образуется замкнутая конструкция достаточной жесткости, позволяющая обеспечить репозицию и фиксацию поврежденных отделов таза как одномоментно, так и в динамике. Репозиция осуществляется с учетом данных рентгенографии. Основным ориентиром при этом следует считать сравнительную ширину подвздошной кости. Если на поврежденной стороне ширина крыла подвздошной кости больше, чем на противоположной, т. е. поврежденная половина таза расположена ближе к фронтальной плоскости, то следует производить компрессию между передними фиксационными узлами. Если крыло подвздошной кости короче, т. е. ближе к сагиттальной плоскости, то на передних стержнях производят дистракцию.

При повреждении таза со значительным смещением костей по вертикали они фиксируются по вышеописанной методике с предварительной репозицией на ортопедическом столе.

ПЕРЕЛОМЫ ВЕРТЛУЖНОЙ ВПАДИНЫ

При вывихе бедра е переломами вертлужной впадины (в том числе центральном вывихе бедра) может быть применен другой вариант наложения аппарат внешней фиксации.

После ручного вправления вывиха устанавливают два фиксированных как при фиксации переднего отдела таза, и один узел с пучком из 3-4 коротких расходящихся спиц, проведенных в верхней трети передненаружной поверхности диафиза бедра.

Фиксированный узел, расположенный в области бедра, монтируют к аппарату внешней фиксации посредством телескопической тяги с демпфером. Демпфер представляет собой пружину диаметром 10 мм и длиной 15-29 см, в просвете которой устанавливается резьбовая часть телескопической тяги. Собранная система позволяет осуществлять постоянное скелетное «самовытяжение».

• При центральном перелом-вывихе для осуществления бокового вытяжения еще один узел с пучком спиц устанавливается в область большого вертела с демпферной тягой по оси шейки бедра. Собранные системы позволяют значительно активизировать пострадавших, включая и ходьбу с помощью костылей.

Если имеется повреждение таза с наличием ран или отслойкой кожи в области поясницы, крестца или промежности, тогда также может быть использован каждый из приведенных вариантов фиксации для подвешивания в кровати к балканским рамам.

Подвешенное положение тела за область таза облегчает условия лечения ран, ухода за больными, способствует профилактике пролежней и других осложнений травмы.

Шок - своеобразный патологический процесс в ответ на тяжелые повреждения, характеризующийся глубокими нарушениями в нейроэндокринной регуляции, гемодинамики, особенно микроциркуляции, дыхания, метаболизма, нередко приводящих к смерти.

В этиологии главным фактором является массивная кровопотеря-занимает первое место, на втором месте - острая дыхательная недостаточность различной степени, на третьем месте- повреждения жизненно важных органов с нарушением их специфических функций, далее стоят токсемия, жировая эмболия, болевой фактор.

Изолированное влияние только одного фактора наблюдается очень редко. В большинстве случаев травматический шок вызывается сочетанием трех и более факторов, среди которых обязательным является кровопотеря.

. Патогенез : при травме из очага поражения в кору головного мозга начинает поступать мощный поток афферентной импульсации, который вызывает в коре сначала возбуждение нервных клеток, а затем охранительное торможение. В результате последнего из-под влияния коры выходят ведущие центры вегетативной иннервации, нарушается физиологическая функция всех систем организма и его гомеостаз. При длительном поступлении импульсации в коре головного мозга возникает истощение корковых клеток и торможение распространяется на жизненно важные центры, что ведет к гибели Организма ответной реакцией на патологические импульсы является спазм периферических сосудов - централизация кровообращения , далее гипоксия органов и тканей на периферии с нарушением всех видов обмена и равновесия

КЛИНИКА И ДИАГНОСТИКА ТРАВМАТИЧЕСКОГО ШОКА

Развитие шока и степень его тяжести зависят от характера, силы и продолжительности травмы, локализации и размеров повреждения, величины кровопотери, а также от состояния компенсаторных механизмов организма, условий окружающей среды и т. д. Предрасполагающие факторы определяют сроки развития и степень выраженности клинических симптомов.

В развитии травматического шока различают эректильную и торпидную фазы.

Артериальному давлению (вернее, систолическому) при диагностике травматического шока следует уделять серьезное внимание. При определении средневозрастного систолического давления пользуются формулой

3.М. Волынского: СДср = 102+0,6В (В—возраст).

Повышение артериального давления при тяжелых травмах свидетельствует об эффективности проводимых мероприятий, и наоборот, его стабилизация на низких цифрах делает жизненный прогноз при этих состояниях неблагоприятным

Диастолическое давление также может служить одним из прогностических признаков течения травматического шока. Диастолическое давление выше 40—50 мм рт. ст. следует рассматривать как благоприятный прогностический признак. Стойкое его снижение свидетельствует о начале терминальной фазы шока и служит плохим прогностическим признаком. Пульсовое давление при прогнозировании

исходов шока существенной роли не играет. Частота пульса является одним из наиболее надежных критериев тяжести состояния больного: пульс чаще НО—120 ударов в минуту, не имеющий тенденции к урежению и улучшению наполнения и напряжения, свидетельствует о плохом исходе.

В клинике различают следующие степени тяжести:

Степень тяжести шока.	Характеристика тяжести	Стадия нарушения гемодинамики.	Клиника.
Легкий -1 степень.	При переломах 2-х трубчатых костей, кроме костей таза, при тупой травме живота без повреждения внутренних органов. Эффект от терапии за 2 часа.	Централизация кровооб-ращения.	Эректильная или торпидная фаза, САД+20%, тахикардия, одышка, кожа бледная, холодная, мраморная. ОЦК падает на 25%, алколоз, дефицит оснований до бмэкв/м.
2 степень - средней тяжести.	При повреждении костей таза, обширных повреждениях тканей, ампутации конечностей, повреждения органов брюшной полости, ушибы легких, эффект от терапии - 2 часа.	Централизация кровообращен ия., Переходная.	Заторможенность, АД падает на 60%, пульс слабый, с частотой выше 150% от нормы. Одышка, акроцианоз, ЦВД снижается, ОЦК снижается до 40%, метаболический лактоацидоз до 9,5 мэкв/л, снижение
3 ст. - тяжелая.	Сочетанная множественная травма груди и таза, ампутация конечностей, кровотечение из крупных сосудов. Раз-вивается через час после травмы. Эффекта от терапии после 2-х часов нет.	Децентрализац ия кровообра-щения.	Заторможенность, САД падает на 60%,ДАД не определяется.. Пульс нитевидный, тахикардия, ЦВД и ОЦК снижаются более 45%, дыхательный ацидоз, метаболический ацидоз 14-20 мэкв/л гематокрит выше, кровоточивость тканей, анурия.
4ст.- терминальна я			Клиника атонального состояния.

Оценка степени кровопотери по индексу шока (ИШ) Альтговера:

ИШ = пульс/ систолическое АД

Интерпретация результатов ИШ:

Индекс = 0,5 – норма

Индекс = 1 – потеря 20-30% ОЦК

Индекс = 2 – до 30-50% ОЦК

Лечение травматического шока

Шок обычно развивается стремительно. Поэтому он является неотложнейшим состоянием. Лечение шока, в частности травматического, должно опираться на ряд" общих принципов: 1) подбор лекарственных средств; 2) их дозировка. Для достижения адекватной фармакологической коррекции шока лекарственные средства должны применяться в массивных дозах, причем в некоторых случаях суточные дозы препарата могут вводиться за более короткие промежутки времени. Фазность шокового процесса, повторные «кризы» гемодинамики и обменных нарушений заставляют врача ориентироваться не столько на дозу вещества, сколько на стабилизацию состояния пострадавшего. Фармакологическая коррекция шока должна быть начата как можно быстрее. Препараты вводятся непосредственно в сосудистое русло внутривенно или внутриартериально. Почти всегда инфузия приводится не в одну, а в несколько вен, иногда одновременно в артерию и вену В условиях централизации гемодинамики, нарушении микроциркуляции и и всасываемости на периферии подкожный или внутримышечный пути введения нерациональны. Они могут использоваться для таких средств, как камфора, витамины и имеют вспомогательное значение. При отсутствии травмы лица, дыхательных путей и грудной клетки достаточно надёжен и удобен ингаляционный путь введения. С учетом сложности патогенеза шока, фазы, степени, динамики процесса лечение должно быть комплексным и дифференцированным. Из всего многообразия нарушений можно выделить ведущие звенья, которые в первую очередь служат объектом лечебных мероприятий. С учетом центральной роли нервных, нервно-рефлекторных и гемодинамических факторов именно нервная и сердечно-сосудистая системы становятся главными мишенями противошоковой терапии. Трансфузионная терапия. Поскольку одним из основных проявлений шока являются гемодинамические расстройства, ведущее место в терапии занимают внутривенные и внутриартериальные трансфузии крови, кровезаменителей и противошоковых жидкостей. Влияние трансфузии двоякое: 1) воздействие на сосудистый тонус и механическое улучшение условий кровообращения; 2) корригирующее действие на тканевой метаболизм.

Весьма важно постоянно следить за состоянием гемодинамики. При интенсивной трансфузии возможны перегрузка миокарда и развитие сердечной недостаточности. Признаком этого является повышение центрального венозного давления наряду с неизменённым или сниженным артериальным давлением. Поэтому при травматическом шоке без большой кровопотери избыточные внутривенные вливания нецелесообразны и даже опасны.

При шоке используют, донорскую и консервированную кровь, а также белоксодержащие среды (альбумин, плазма). Из крове (плазмо) заменителей применяются средне- и высокомолекулярные декстраны (полиглюкин), низкомолёкулярные декстраны (реополиглюкин), кристаллоидные растворы (изотонический раствор, раствор Рингера—Локка), глюкоза.

Введение крови следует проводить под строгим контролем гемоглобина и гематокрита. Цитратная кровь менее эффективна, так как вызывает спазм сосудов малого круга кровообращения. Инфузии полноценных белковых сред — плазмы, сыворотки, альбумина и самой крови восстанавливают объём циркулирующей крови, уровень белков, стойко повышают артериальное давление, уменьшаю! гипоксию, мобилизуют эритроциты из депо. Высокой противошоковой активностью обладают средне- и высокомолекулярные декстраны (полиглюкин, поливинол). Они улучшают состояние пострадавших, в частности показатели гемодинамики, примерно на 72%. Солевые растворы и глюкоза обладают меньшей лечебной эффективностью. Наилучший результат дают вливания низкомолекулярных декстранов, которые улучшают микроциркуляцию и уменьшают внутрисосудистую агрегацию эритроцитов.

В эректильной фазе шока трансфузию начинают с кровезаменителей и противошоковых жидкостей, в торпидной фазе I—II степени—как с крови, так и с

кровезаменителей, III—IV — эффективно внутривенное капельное и струйное введение. При тяжёлом шоке III—IV степени внутривенное введение часто не дает эффекта, возможны перегрузка правого сердца, повышение центрального венозного давления. Поэтому если 500 мл крови или жидкости, введенные внутривенно, не поднимают артериальное давление выше 60—70 мм рт. ст., переходят к внутриартериальному нагнетанию под давлением 200 мм рт. ст. точкообразно, дробными дозами по 40—50 мл через 3—5 мин, всего до 250 мл. Важно не только нормализовать состояние гемодинамики, но и добиться стойкой стабилизации её основных показателей.

Тахикардия и снижение диастолического наполнения приводят к снижению производительности сердца а генерализованная вазоконстрикция, особенно приводящих микрососудов, повышает периферическое сопротивление. Происходя! централизация гемодинамики, шунтирование кровотока на микроцирку ляторном уровне.

Препаратами, используемыми для коррекции кровообращения при шоке, относятся а-адреномиметики (норадреналин, мезатон), непрямые адреномимегики эфедрин) и миотропные препараты (питуитрин, этирон, ангиотензин) Поскольку артериальное давление является результирующей сердечного и сосудистого компонента, можно также применять средства, увеличивающие сократимость миокарда (сердечные гликозиды, в-адреностимуляторы, дофамин).

Норадреналин, как и другие вазопрессорные средства, может ухудшать микроциркуляцию, углублять гипоксию. Поэтому возрос интерес к другим принципам вазоактивной терапии, в частности к вазодилятации. Необходимо не только поднять уровень артериального давления, но и создать адекватную перфузию в органах и тканях, увеличить в них кровоток и ослабить гипоксию. Такое действие оказывают а-адреноблокаторы (фентоламин), в-адреностимуляторы (изопротеренол), ганглиоблокаторы (пентамин, гексоний и др.), обладающие сосудорасширяющими свойствами.

Вазоактивную терапию необходимо проводить на фоне трансфузии и восполнения объёма циркулирующей крови под постоянным контролем артериального давления и других показателей гемодинамики. Большое значение имеет стадия шока. В эректильной фазе и начальных стадиях торпидной, когда артериальное давление находится на достаточном уровне, в небольших дозах эффективны а-адрено и ганглиоблокаторы. При более тяжелом шоке наибольшим лечебным действием обладают вазопрессорные средства. Следовательно, вопрос выбора комплекса терапевтических мероприятий для коррекции гемодинамики при шоке довольно сложен. Применение в-адреностимуляторов значительно повышает потребность сердца в кислороде, усиливая уже имеющуюся энергетическую задолженность. Сердечные гликозиды оказывают более благоприятное действие на функцию миокарда, но вводить их нужно строго по показаниям, когда имеются сердечная недостаточность или перегрузка сосудистого русла значительным объёмом трансфузионных жидкостей.

* Кортикостероиды. Рассматривая травматический шок как вариант стресса, следует остановиться на роли гормонов надпочечников в его патогенезе и лечении. Установлено, что в начальных стадиях шока продукция глюкокортикостероидов резко возрастает, их концентрация в крови увеличивается. В дальнейшем, при углублении шока, ухудшается надпочечниковый кровоток, ослабляется инкреторная деятельность надпочечников. Кроме того, нарушаются утилизация и метаболизм в тканях, что поддерживает их концентрацию в крови. Поэтому применение глюкокортикоидных гормонов при шоке вполне оправданно. Терапия ими носит не заместительный, а фармакодинамический характер. Используются природные глюкокортикоиды (кортизон, гидрокортизон) и синтетические препараты (преднизолон, метилпреднизолон), оказывающие на организм сложное многогранное действие — противовоспалительное, десенсибилизирующее,

иммунодепрессивное. Они регулируют белковый, углеводный и липидный обмены. Фармакологические дозы, глюкокортикоидов увеличивают сердечный выброс, уменьшают периферическое сосудистое сопротивление, не изменяют число,сердечдых сокращений.Отмечено усиление действия глюкокортикостероидов совместно с а-адреномиметиками (норадреналин). Если экстренные мероприятия (управляемое дыхание, массаж сердца, внутриартериальная трансфузия крови) повышают артериальное давление и нормализуют гемодинамику, то
глюкокортикоиды стабилизируют и «закрепляют» полученный результат. Этим они ослабляют выделение токсических гуморальных агентов типа депрессивного миокардиального фактора, снижают содержание лактата и ацидоз. Катаболическое действие глюкокортикоидов оказывается выгодным при экстремальных состояних типа шока. Усиливается глюкогенез, что важно для энергообеспечения организма в условиях травмы.

Нейротропные средства. Основные противошоковые средства, воздействующие на центральную нервную систему, относятся к наркотикам (ингаляционным и неингаляционным), наркотическим анальгетикам (морфин, промедол, фентанил), нейролептикам (дроперидол, галоперидол) и их комбинациям (таламонал). Главной целью применения этой группы препаратов является ослабление потока патологических импульсов, идущих с периферии в головной мозг, смягчение избыточной активации цепи гипоталамус— гипофиз—кора надпочечников, нормализация процессов возбуждения и торможения в центральной нервной системе. Таким образом, опосредованно, нейротропные средства могут нормализовать и метаболические расстройства при шоке. Предпочтение отдается ингаляционным средствам.

Из неингаляционных наркотиков оксибутират натрия обладает малой токсичностью, большой широтой терапевтического действия и, главное, антигипоксической активностью.

Важным компонентом противошоковой терапии является использование наркотических анальгетиков. Эти препараты избирательно угнетают проведение ноцицептивных импульсов в центральной нервной системе на уровне таламуса. Выключения сознания не происходит, но создаётся ощущение физического и психического покоя. Применение наркотических анальгетиков особенно эффективно в начальные периоды шока, в его эректильной фазе. Действие анальгетиков значительно усиливается при их совместном применении с нейролептиками. В основе действия нейролептиков лежит ослабление активирующего влияния ретикулярной формации на кору головного мозга, наличие седативного эффекта.

Следует отметить, что для лечения шока используются различные комбинации нейролептиков и анальгетиков, промедол и галоперидол, промедол и дроперидол. Однако наибольшая противршоковая: активность выявлена у анальгетика фентанила и нейролептика дроперидола. Их смесь (фентанил: дроперидол — 1:50) называют таламоналом, а такой метод анестезии — нейролептической анальгезией (нейролептаналгезией). Основные механизмы противошокового действия нейролептанальгезии — мощное угнетение, болевой чувствительности за счёт блокады импульсов во всех звеньях рефлекторной дуги, стабилизация гемодинамики, уменьшение ацидоза и других метаболических нарушений.

С учетом того, что при шоке происходит высвобождение в кровь большого количества вазоактивных веществ применение их антагонистов и блокаторов имеет определённое значение. В этом плане наиболее известны антигистаминные препараты — в основном димедрол, и антикининовые средства — трасилол, аминокапроновая кислота и др. Коррекция метаболических нарушений касается в первую очередь кислотно-щелочного состояния (КЩС), электролитного, витаминного баланса. Кислотно-щелочное

состояние при тяжёлом шоке становится неустойчивым. Этому способствует кровопотеря, при которой ухудшается транспорт углекислоты гемоглобином и эритроцитами. Нарушения деятельности почек приводят к задержке недоокисленных продуктов, что вызывает развитие ацидоза. Для борьбы с ним применяют бикарбонат натрия в виде 3—5 %" раствора, трисамин — 3,66% под постоянным контролем pH и других показателей КЩС крови.

Обязательно совместно с другими реанимационными мероприятиями - хирургическое вмешательство.

9. Вопросы для самоподготовки:

Повреждение костей таза

6. Укажите на анатомо-физиологические особенности костей таза у детей.
7. Укажите классификацию травм костей таза у детей.
8. Клиника переломов костей таза у детей.
9. Методы диагностики.
10. лечение, сроки, реабилитация, осложнения.

10. Тестовые задания по теме

Повреждение костей таза и тазовых органов

1. Напишите классификацию костей таза (Любошице):

а); б); в); г).

2. Укажите причины травмы костей таза:

а) травма автодорожная;
б) падение с высоты;
в) сдавление плитой;
г) удар качелей.

3. Для изолированных переломов костей таза характерно:

а) боль;
б) задний ход;
в) симптом прилипшей пятки;
г) положительный синдром Дювернея.

4. Укажите перелом, характерный для перелома Мальгеня:

а) седалищной кости;
б) лонной кости;
в) подвздошной кости;
г) копчика.

5. Какие органы таза страдают при переломе костей таза:

а) мочевой пузырь;
б) уретра;

в) прямая кишка;
г) тонкая кишка.

6. Чем сопровождается перелом костей таза типа Мальгеня - Воалльомье:
а) забрюшинной гематомой;
б) гематомой передней брюшной стенки;
в) кровотечением из прямой кишки;
г) кровотечением из мочевого пузыря.

7. Почему обширные гематомы возникают при переломе костей таза:
а) красный костный мозг;
б) слабая надкостница;
в) желтый костный мозг.

8. Какие противошоковые мероприятия следует проводить при переломе костей таза:
а) блокада по Школьникову;
б) кровь в/в капельно;
в) реополиглюкин, плазма;
г) сердечные средства;
д) витамины, обезболивающие;
е) гемостатическая терапия (диценон, викасол. раствор хлористого кальция, аминокапроновая кислота).

9. Укажите помощь ребенку с травмой костей таза на догоспитальном этапе (в машине «Скорой помощи»):
а) уложить в положении лягушки;
б) уложить на живот;
в) обезболить;
г) создать возвышенное положение.

10. При каком переломе накладывается гамачок Ванштейна:
а) Дювернея (отрыв крыла таза);
б) Мальгеня;
в) разрыв симфиза;
г) перелом седалищной кости.

11. В каком положении лечится ребенок при переломе полукольца:
а) гамачок Ванштейна;
б) положение лягушки по Волковичу;
в) на наклонной плоскости;
г) на петле Глиссона.

12. Какие данные указывают на перелом копчика:
а) боль при дефекации;
б) ректально копчик смещен вперед;
в) на рентгенограмме копчик смещен вперед;
г) положительный синдром Дальбье.

13. Укажите сроки лечения перелома костей таза переднего полукольца:
а) 1 месяц;
б) 2 месяца;
в) 15 дней;
г) две недели.

14. Какие мероприятия следует проводить при переломе костей таза:
а) массаж;
б) гимнастику;
в) электрофорез с новокаином;
г) электрофорез с раствором хлористого кальция.

15. Какие признаки характерны для разрыва мочевого пузыря:
а) затек контраста;
б) катетер уходит на 10-15 см в брюшную полость;
в) при катетеризации нет мочи;
г) на компьютере затек мочи.
16. Тактика при разрыве мочевого пузыря:
а) ушить дефект мочевого пузыря, цистостома;
б) ушить дефект;
в) наложить цистостому.
17. Укажите лечение перелома копчика:
а) репозиция;
б) удаление оперативное;
в) электрофорез с новокаином 1%;
г) электрофорез с раствором хлористого кальция.
18. В каком положении укладывается больной при переломе вертлужной впадины:
а) скелетное вытяжение за метафиз на шине Беллера;
б) лейкопластырное вытяжение по Шаде;
в) положение лягушки;
г) на наклонной плоскости.

Эталоны ответов по тестовому контролю Тема: Переломы костей таза

9. а)переднее полукольцо; б)перелом Мальгения; в)заднее кольцо; г)перелом вертлужной впадины
10. а,б,в,г;
11. б,в;
12. а,б,в;
13. а,б,в;
14. а;
15. а;
16. а,б,в,г,д,е;
9. в,г;
10. .в;
11.б;
12.а,б,в;
13.а;
14.а,б,в,г;
15.а,б,в;
16.а;
17.а,б,в,г;
18.а.

11. Ситуационные задачи по теме «Травма костей таза»

Задача №1.

Ребенок 5лет играл у машины с которой разгружали бревна. Бревно упало и придавило таз ребенку. Машиной скорой помощи в крайне тяжелом состоянии доставлен в ДТО.

При поступлении состояние крайне тяжелое: в сознании, кожные покровы бледные, обширная гематома в области лобка справа распространяется на поясничную область, обширные ссадины над лоном, Тоны сердца приглушены, кровяное давление 80/50 мм ртутного столба. В моче - кровь. Рентгенограмма костей таза прилагается.
Поставьте диагноз, назначьте лечения.

Задача № 2.

Ребенок 13 лет был сбит мотоциклом ударом в спину. Доставлен на носилках в ДТО. Объективно: в области 1, 2, 3 поясничных позвонков припухлость, гематома. Осевая нагрузка болезненна.

На рентгенограмме в боковой проекции вентральная высота 1,2,3 позвонков снижена, индекс клиновидности 0,6 мм.
Поставьте диагноз, назначьте лечение.

Задача № 3.

Ребенок 8 лет упал с гаража на правый бок. Почувствовал сильную боль в области поясницы справа. Попутным транспортом доставлен в ДТО.

Объективно: в области крыла подвздошной кости справа обширная гематома, боль при пальпации.

Какой метод обследования надо применить? Поставьте диагноз. Назначьте лечение.

Задача № 4.

Во время урока физкультуры, при прыжке через «козла», ребенок 10 лет почувствовал резкую боль в области крыла подвздошной кости. Вперед двигаться не смог, отмечен «задний ход».

О каком переломе можно думать? Какие методы исследования примените?
Ваша тактика?

Задача №5.

Ребенку с травматическим шоком 2 степени, переломом костей таза типа Мальгени, при цистографии обнаружили, что контраст затекает в брюшную полость.
Ваша тактика?

Задача № 6.

Ребенок 10 лет был сбит машиной, получил удар в левую половину таза. Падая ударился головой об асфальт, отмечалась кратковременная потеря сознания.

Объективно: в сознании, общее состояние тяжелое, кожные покровы бледные, в области крыла подвздошной кости слева гематома, которая распространяется на поясничную область. А\Д 80/60 мм ртутного столба.

Какие методы исследования следует применить? Поставьте диагноз. Назначьте лечение.

Задача № 7.

Вы педиатр в пионерском лагере. К Вам доставили ребенка 13 лет, который упал на крестец с двухметровой высоты.

Объективно: области промежности с переходом на крестец обширная гематома. Поставьте диагноз. Ваша тактика?

Задача № 8.

Ребенок 8 лет катаясь на катке упал на ягодицы, почувствовал резкую боль. Боль усиливалась при акте дефекации.
Какие методы обследования следует применить? Назначьте лечение.

Задача № 9.

Ребенок 6 лет упал на ягодицы. Появилась обширная гематома промежности и половой губы слева.

Какие методы следует применить для уточнения диагноза? Назначьте лечение.

12. Рекомендация по учебно-исследовательской работе студентов

1) Лечение компрессионных переломов у детей
2) Перелом Мальгеня, клиника, диагностика у детей.

13. Перечень практических умений

Повреждение костей таза

8. Собрать анамнез
9. Проводить локальное обследование
10. Определить симптом Лоррея и Варнея.
11. Уметь уложить в «гомачек»
12. Уметь уложить в позу «Лягушки»
13. Провести пальцевое ректальное исследование
14. Уметь сформулировать диагноз.

14. Список литературы по теме занятия

№ п/п	Наименование	Издательство	Год выпуска
Обязательная			
1	Хирургические болезни детского возраста: учебник: в 2т./ под ред. Ю.Ф. Исакова Т1	М.: ГЭОТАР-Мед	2004
2	Хирургические болезни детского возраста: учебник: в 2т./ под ред. Ю.Ф. Исакова Т2	М.: ГЭОТАР-Мед	2004
Дополнительная			
1	Детская хирургия: национальное руководство / под ред. Ю.Ф. Исакова, А.Ф. Дронова	М.: ГЭОТАР-Медиа	2009
2	Хирургические болезни детского возраста: учебное пособие / В.В. Подкаменев	М.: Медицина	2005
3	Стандарты диагностики и алгоритмы практических навыков в детской хирургии / под ред. В.А. Юрчук, А.Н. Дарьиной	Красноярск: Элит	2005
Электронные ресурсы			
1	Электронная библиотечная система		

	КрасГМУ		
2	БД MedArt		
3	БД Медицина		

1. **Тема занятия: «Черепно-мозговая травма у детей».**

2. **Практическое занятие**

3. **Актуальность темы:** В последние годы увеличилось количество и тяжесть черепно-мозговых травм. Не своевременное оказание помощи и не правильная тактика приводят к тяжёлым осложнениям. Поэтому изучение черепно-мозговой травмы у детей является актуальным.

4. **Цели обучения:**

4.1. Общая цель: Подготовить квалифицированного специалиста, ориентирующегося в вопросах клиники, диагностики, дифференциальной диагностики, лечения черепно мозговых травм у детей, принципах диспансеризации и реабилитации.
4.2. Учебная цель: Ознакомить врачей-ординаторов с особенностями черепно мозговой травмы у детей. Студент должен знать современные методы диагностики, клиники, тактики и уметь оказать первую помощь.
4.3. Психолого–педагогическая цель: Развитие ответственности врачей за лечение больного, а также умение найти подход к больному ребёнку и его родителям, соблюдая правила биомедицинской этики и деонтологии.

5. **Место проведения практического занятия:** учебная комната, палаты детского нейрохирургического отделения, рентген – кабинет, манипуляционная, перевязочная, операционная.

6. **Оснащения занятия:** Таблицы (5), слайды (14), рентгенограммы (27), видеофильм (2), электронный видеокурс по черепно-мозговой травме (2), оверхет (1), DVD система (1), мультимедийный аппарат (1).

7. **Структура содержания занятия:**

№	Этапы практических занятий	Продолжительность (мин)	Содержание этапа и оснащенности
1	2	3	4
1	Планерка	30	Отчёт дежурных врачей о состоянии больных и вновь поступивших. Разбор больных на операции.
2	Организация занятия	5	Проверка посещаемости и внешнего вида обучающихся
3	Формулировка темы и цели	10	Обратить внимание студентов на актуальность темы, анатомо-физиологические особенности головы и травм у детей

4	Контроль исходного уровня знаний, умений	20	Анкета словесно-логического метода.
5	Раскрытие учебно - целевого вопроса	30	Разбор темы: этиология, патогенез, классификация, клиника, диагностика, лечение, реабилитация
1	2	3	4
6	Самостоятельная работа студентов: а) курация детей с чмт б) беседа с детьми в отделении в) разбор курируемых больных г) выявление ошибок в лечение детей д) операции	60	—Работа в палате детского нейрохирургического отделения —Работа в рентген–кабинете —Работа в манипуляционной —Работа в перевязочной —Работа в операционной —Разбор истории болезни —Интерпретация результатов дополнительных методов исследования —Отработка практических навыков
7	Итоговый контроль знаний, письменно и устно с оглашением оценок за практические занятия и практические навыки по изученной теме занятия	20	Тесты, ситуационные задачи по теме занятия.
8	Задание на дом	5	
Всего:		180	

8. Аннотация темы:

Черепно-мозговая травма у детей

Черепно-мозговая травма среди прочих повреждений человеческого организма достигает 30-50%. По данным ВОЗ она ежегодно нарастает на 2%. Актуальность проблемы видна из следующих статистических данных: через год после закрытой черепно-мозговой травмы у 81,43% детей обнаруживаются ее последствия и при этом примерно 20% пострадавших в дальнейшем не могут приступить к нормальной трудовой деятельности. Эта неутешительная статистика заставляет уделять максимальное внимание профилактике и лечению черепно-мозговой травмы у детей.

Причина черепно-мозговой травмы часто зависит от возраста ребенка. Так преобладающими причинами несчастных случаев у детей грудного и ясельного возрастов является падение со стола для пеленания, из кроватки,' коляски, с рук родителей, Падение с большей высоты более характерно для детей дошкольного возраста - из окон, с лестниц, деревьев, крыш. С увеличением возраста нарастает частота спортивного травматизма. Травмы у мальчиков наблюдаются в 2-3 раза чаще, чем у девочек. Это объясняется своеобразным воспитанием первых, большим их озорством, «геройстве» и интересам к машинам и технике. Возраст определяет уровень сознания и, следовательно, поведения. Вследствие этого дети различных возрастных групп в разной степени подвержены

травматизму. Чаще травмируются дети дошкольного и младшего школьного возрастов. Причем большая часть травмы бывает во второй половине дня когда они возвращаются из школы домой.

Прогноз при тяжелой черепно-мозговой травме во многом зависит от своевременности первой медицинской помощи. Лечебные мероприятия начинаются обычно на месте происшествия или в машине скорой помощи (отсюда ясна роль специализированной бригады). Детей с черепно-мозговой травмой целесообразно направлять в специализированные нейрохирургические или травматологические стационары, где возможно всестороннее обеспечение адекватного лечения.

Биомеханика черепно-мозговой травмы

Что же происходит в черепе в момент травмы? Эта проблема пристально исследуется на протяжении более 100 лет. Бергман, сравнив головной мозг с грибом, максимум повреждений усматривал на стыке полушарии мозга (шляпки) со стволом (ножкой гриба). Казавшаяся ранее слишком механистической эта теория вдруг получила признание после описания функции ретикулярной формации, которая, как известно, более всего представлена в стволе мозга.

Дюре придавал большое значение удару ликворной волны о стенки желудочков мозга. Больше других травмируются узкие места системы - Ш и IV желудочки, сильвиев водопровод, о чем свидетельствуют кровоизлияния под выстилкой желудочков (эпендимой). При этом наиболее повреждается ствол мозга и та же ретикулярная формация в нем. Разумеется, что в обоих описанных механизмах степень повреждения, а значит и клинические проявления прямо пропорциональна силе толчка.

По теории гидравлического действия ликворного удара (Буш) деформация черепа в момент травмы, а у детей это более возможно, чем у взрослых, в силу большей эластичности костей свода у них местное повышение давления распространяется на все содержимое черепа.

И.П.Морозов подметил, что вслед за повышением давления следует его снижение. Так возникает колебательное движение мозга с постепенным затиханием его амплитуды. Это, конечно, усугубляет разрушение мозга, а степень его зависит опять таки от силы первичного удара.

При мгновенной остановке движущейся головы (падение) возникают силы ускорения, которые являются продолжением движения мозга внутри черепа. В зоне удара образуется повышенное давление, разрушается мозг. На противоположной стороне отрицательное давление оказывает, как правило, более разрушающее действие мозг разрывается и возникает очаг противоудара. Например, падение на затылок вызывает два очага повышенного давления в полюсах затылочных долей и два пониженного в лобных. Аналогичные, но менее обширные зоны появляются и в полюсах височных долей. При падении ребенка на бок и ушибе лобно-височной области с одной стороны в аналогичной зоне с противоположной стороны возникает очаг противоудара.

В силу шарообразности черепа он при травмировании нередко получает вращательное движение отчего мозг дополнительно повреждается о костные выступы и отростки твердой мозговой оболочки в полости черепа (пирамиды височных и крылья основной костей, серповидный отросток и намет мозжечка).

Характерной чертой двух последних механизмов является множественность очагов разрушения мозга вследствие лишь одного удара головою или по голове. Эта множественность значительно отягощает клиническую картину травмы со всеми вытекающими отсюда последствиями. В это же время одиночный удар по неподвижной голове исключает практически все вышеперечисленные механизмы. Разрушается лишь мозг в месте удара и, при прочих равных условиях, подобная травма менее тяжела.

Патофизиология черепно-мозговой травмы

Сразу после нанесения мозгу механической травмы возникает целая цепь последовательных реакций как самих мозговых клеток, так и путей, и синапсов, и сосудов мозга. Все это объединяется понятием травматическая болезнь мозга.

В первую очередь страдает нейродинамика. Под этим термином понимают нарушение сознания. Это наиболее убедительный симптом травмы головного мозга. Нарушение сознания от легких до глубоких степеней свидетельствует о непосредственном влиянии травмирующей силы на нейрональные (клеточные) процессы и синаптический аппарат мозга. После того, как была описана функция ретикулярной формации, большинство исследователей стали связывать утрату или угнетение сознания при травме мозга с первичным травмированном ретикулярной формации и снижением либо прекращением потока возбуждающих импульсов от нее к коре головного мозга. Тутто и вспомнили вновь о догадке вековой давности Бергмана и Дюре. Однако у детей в момент травмы сознание страдает гораздо реже, чем у взрослых, что лишает врачей четкого признака и порою затрудняет диагностику.

В ответ на травму сосуды мозга сначала спазмируются, а вслед за этим наступает их расширение. Нарушается мозговой кровоток. При легкой травме эта реакция непродолжительна и кровоток быстро, но не сразу повсеместно, нормализуется. В ответ на тяжелое повреждение он нормализуется лишь через многие месяцы. В остром периоде тяжелой травмы время мозгового кровотока резко замедляется. Порою он носит генерализованный характер и тогда говорят о «гиперемии мозга». Но нередко при менее тяжелой травме кровоток неравномерен: отчетливо снижается в зонах вокруг очага поражения мозга, а по периферии ее неустойчив. Нарушения кровообращения ведут к вторичному некрозу вокруг первичного от ушиба мозга и требуют энергичного лечения для его предотвращения. Нарушение дыхания свойственно травме средней и тяжелой степеней. Оно носит двоякий характер. Затруднение дыхания чаще вызвано скоплением слизи, крови, остатками рвотных масс в носоглотке и трахее, западением языка из-за низкого, тонуса мышц дна ротовой полости. Скопление слизи обусловлено дезорганизацией мерцательного эпителия верхних дыхательных путей. Подобный тип нарушения дыхания называется периферическим. Центральный же наступает при поражении ствола мозга и носит характер дыхания Чейн-Стокса или Биота, или Кусмауля и тому подобное.

Поток патологических импульсов к легким при тяжелой травме головного мозга вызывает в них нарушение гемоциркуляции (капиллярный и венозный стаз, отек и кровоизлияния). На фоне пониженной резистенции к инфекции это способствует возникновению у пострадавших пневмонии, которая отличается ранним началом, прогрессирующим течением и быстрым развитием двусторонних абсцедирующих форм.

Нарушение ауторегуляции мозгового кровотока при черепно-мозговой травме в детском возрасте проявляется, как правило, снижением артериального давления. Тяжелая травма головного мозга ведет к уменьшению потребления им кислорода, несмотря на растущую его гипоксию. Парциальное напряжение кислорода в оттекающей от мозга крови растет и в финале выравнивается с его напряжением в притекающей крови. Обменные процессы текут по катаболическому типу. В крови увеличивается остаточный азот, сахар. Падает объем аэробного гликолиза и все больше возрастает анаэробный, отчего в крови и ликворе увеличивается содержание молочной и пировиноградной кислот. Из-за этого мозг недополучает энергию, которая, кроме прочих нужд, тратится на функционирование К+- Na+ насоса. Сбой в его работе ведет к отеку и набуханию мозга. Это в свою очередь затрудняет его кровообращение возникает один из порочных кругов тяжелой травмы мозга.

Классификация черепно-мозговой травмы

Вся черепно-мозговая травма делится на открытую и закрытую. К первой относятся те повреждения, когда ранение мягких тканей головы проникает глубже апоневроза. Дном этой раны служит надкостница или кость. Открытое повреждение нередко сопровождается переломами костей свода или основания черепа и тогда дном раны служит твердая мозговая оболочка. В случае ее ранения повреждение уже называется проникающим. Иными словами, инфекция легко проникает не только в полость черепа, но и достигает мозга. Возникает угроза инфицирования, что резко утяжеляет течение травматической болезни мозга. Закрытой травмой головного мозга считают случаи с отсутствием ран на голове или с поверхностными ранами не глубже апоневроза.

В свою очередь, закрытая травма делится на сотрясение головного мозга (без деления на степени), ушиб легкой, средней и тяжелой степеней и, наконец, сдавление мозга. Последнее, как правило, бывает на фоне ушиба и крайне редко без него. Причинами сдавления мозга чаще всего бывает внутричерепная гематома, но сдавить мозг могут и отломки черепа при так называемом вдавленном переломе. Сотрясение головного мозга и его ушиб легкой степени объединяются под общим названием легкая черепно-мозговая травма. Тяжелые ушибы мозга порою имеют форму диэнцефальную или мезенцефалобульбарную.

Клиническая картина черепно-мозговой травмы

Клиническая симптоматика закрытой черепно-мозговой травмы достаточно сложна. Она складывается из нескольких групп симптомов.

- расстройство сознания,
- симптомы поражения черепных нервов,
- признаки очаговых поражений мозга,
- стволовые симптомы,
- оболочечные симптомы.

Характерной особенностью клинического течения травмы головного мозга в детском возрасте является отсутствие выраженных неврологических симптомов в момент осмотра через несколько часов после легкой травмы мозга. В клиническом проявлении черепно-мозговая травма у детей имеет ряд существенных отличий от травм у взрослых. Они обусловлены, прежде всего, анатомо-физиологическими особенностями детского возраста, такими как:

- незавершенность процесса окостенения черепа,
- незрелость мозговой ткани,
- лабильность сосудистой системы.

Все перечисленные факты влияют на клиническую картину травмы у детей, что проявляется в следующем:

- относительная ценность анамнестических сведений
- очень редка потеря сознания в момент травмы у детей младшего возраста, а у старшего бывает в 57%
- неотчетливость и поэтому субъективизм в интерпретации неврологической картины
- быстротечность неврологической симптоматики
- преобладание общемозговых симптомов над очаговыми
- отсутствие менингеальных симптомов у детей младшего возраста при субарахноидальных кровоизлияниях
- относительная редкость внутричерепных гематом

- чаще, чем у взрослых бывает отек головного мозга
- хороший регресс неврологических симптомов.

По предложению М.М.Сумеркиной целесообразно деление детей на три возрастные группы, в каждой из которых симптоматика и течение травмы более или менее сходны. Первая - от 0 до 3-х лет, вторая - 4-6 лет, в третьей дети школьного возраста.

Нарушение сознания. При легкой черепно-мозговой травме (сотрясение головного мозга или его ушиб легкой степени) потеря сознания у детей младшей группы и дошкольного возраста бывает редко, а у старших - в 57% случаев. В основе нарушения сознания при травме мозга лежит повреждение функционального взаимоотношения между сетевидным образованием ствола и полушариями головного мозга. Пусковым механизмом служит первичная травма ствола (совсем не обязательно морфологическая) и повреждение полушарий. В настоящее время принята следующая градация нарушений сознания.

1. Ясное сознание. Ребенок полностью ориентирован, адекватен и активен.
2. Умеренное оглушение. В сознании, частично ориентирован, на вопросы отвечает достаточно правильно, но неохотно, односложно, сонлив.
3. Выраженное оглушение. В сознании, но глаза закрыты, дезориентирован, отвечает только на простые вопросы, односложно и не сразу, лишь после повторных просьб. Выполняет простые команды, сонлив.
4. Сопор. Без сознания, глаза закрыты. Реагирует лишь на боль и оклик открыванием глаз, но контакта с больным установить не удается. Хорошо локализует боль:
отдергивает конечность при инъекции, защищается. Доминируют сгибательные движения в конечностях.
5. Умеренная кома. Без сознания. Непробуждаемость. На боль дает только общую реакцию (вздрагивает, беспокойство), но не локализует боль, не защищается. Витальные функции устойчивы, с хорошими параметрами.
6. Глубокая кома. Без сознания. Непробуждаемость. Не реагирует на боль. Мышечная гипотония. Доминируют разгибательные движения.
7. Запредельная кома. Без сознания. Непробуждаемость. Не реагирует на боль. Порою спонтанные разгибательные движения. Мышечная гипотония и арефлексия. Витальные функции грубо нарушены: нет самостоятельного дыхания, пульс 120 в минуту, артериальное давление 70 мм рт.ст. и ниже.

Расстройство памяти бывает у пострадавших со средней и тяжелой степенью тяжести ушибов мозга, у детей с длительной потерей сознания. Точкой отсчета служит настоящий момент. Так, если ребенок не помнит событий бывших до травмы - это ретроградная амнезия, после травмы -антеградная. Сроки амнезии со временем могут сокращаться - в памяти восстанавливается цепь событий.

Головная боль. На нее жалуются практически все пострадавшие, за исключением младенцев. Она обычно носит диффузный характер и при легкой травме не бывает мучительной, стихает в покое и не требует аналгетиков.

Рвота также как и головная боль бывает у всех пострадавших, но если при легкой травме она, как правило, однократная, то при тяжелой - повторная. Причиной ее служит раздражение ядер блуждающего нерва в продолговатом мозгу Черепно-мозговая травма любой степени тяжести обычно приводит к нарушению иннервации зрачков. При легкой она ограничивается вялостью реакции на свет, тяжелой - ее отсутствием. В последнем случае зрачки могут быть равномерно расширенными или суженными, что в сочетании с утратой сознания свидетельствует о тяжести травмы. Еще хуже анизокария. Мидриаз (расширение) одного из зрачков является грозным очаговым симптомом и может свидетельствовать о дислокации головного мозга при внутричерепной гематоме или тяжелом базальном ушибе.

Роговичные рефлексы тоже весьма чувствительны к травме и в зависимости от ее тяжести они либо снижаются, либо исчезают.

Мышечный тонус переменчив от умеренной гипотонии при легкой травме до повышенного тонуса в разгибателях туловища и конечностей при тяжелой. В последнем случае возможны периодические повышения тонуса в этих группах мышц в ответ на манипуляции, боль от инъекций и тому подобное. Тогда они носят характер судорог, которые называются горметониями. Приступы судорог сменяются атонией мышц.

Частота пульса меняется в больших пределах от лабильного, неустойчивого при легкой травме до тахикардии или брадикардии при тяжелой. Особую тревогу вызывает замедление пульса, что обычно свидетельствует о прогрессирующей внутричерепной гипертензии - сдавлении мозга гематомой.

Температура тела при легкой травме головного мозга обычно остается нормальной. Однако в случаях субарахноидального кровоизлияния она повышается до субфебрильных цифр, а при диэнцефальной форме тяжелого ушиба мозга - до максимальных: 40-41-42 градусов.

Все описанные выше симптомы у пострадавших детей отличаются чрезвычайной подвижностью, что заставляет вести тщательное почасовое наблюдение за ними.

Сотрясение головного мозга

Сотрясение головного мозга относится к закрытой черепно-мозговой травме. В результате ее в мозгу нет морфологических изменений и поэтому в ликворе нет крови (эритроцитов). И еще одна аксиома - при сотрясении головного мозга остается неповрежденным мозговой череп: ни переломов его костей, ни расхождения швов не бывает. Если же указанная патология костей выявлена, значит мозг получил более серьезное повреждение – ушиб. Прежде чем переходить к описанию конкретных признаков сотрясения головного мозга необходимо еще раз подчеркнуть четкую взаимосвязь возраста пострадавшего и степени выраженности симптомов, продолжительности их, жалоб ребенка. Потеря сознания при сотрясении головного мозга у детей от младенческого до школьного возраста - большая редкость. У школьников она также непостоянна и чаще бывает у старшеклассников. Сознание угасает на мгновения или минуты. По возвращении его ребенок некоторое время находится в оглушении. Маленькие дети сразу после травмы громко плачут, возникает двигательное беспокойство, их трудно успокоить, затем они засыпают. Проснувшись, капризничают, отказываются, от пищи, не играют и в первую ночь после травмы спят плохо. Затем у маленьких детей внешние признаки травмы, практически исчезают и создается ложное представление о «выздоровлении». Вторым постоянным признаком травмы мозга и сотрясения его в частности является рвота. Она бывает у детей любого возраста и при сотрясении мозга обычно однократная. У грудных детей она может носить характер срыгивания. Жалобы на головную боль появляются у детей 3-4 лет и старше. Она не интенсивна и проходит в покое, без приема аналгетиков. Маленькие дети уже через 1-2 суток на нее не жалуются, а у старших она более продолжительна.

Объективные признаки патологии при сотрясении головного мозга довольно бедны, особенно у маленьких детей (0-3 года). У них можно обнаружить общую гипотонию, равномерное оживление рефлексов. Во второй группе (4-6 лет) и особенно в третьей (школьной) к описанному добавляется:

- горизонтальный нистагм,
- парез конвергенции,
- снижение реакции зрачков на свет,
- слабость нижнемимической мускулатуры (парез лицевого нерва по центральному типу),
- девиация языка в сторону,

- снижение кожных рефлексов (брюшных, кремастерных, подошвенных),
- рассеянная анизорефлексия, не укладывающаяся в гемитип.

В дополнение к сказанному необходимо добавить, что отнюдь не обязательно наличие всей перечисленной патологии у каждого пострадавшего ребенка. Достаточно выявить лишь 2-3 симптома при соответствующем анамнезе и диагноз травмы мозга станет очевидным. После проведения дополнительных методов исследования он окончательно утвердится. Очаговая симптоматика сотрясения головного мозга вызвана локальными дисциркуляторными расстройствами в полушариях мозга, его стволе. Вслед за миграцией сосудистых расстройств мигрируют и «очаговые» симптомы, а в целом они довольно быстро исчезают и чем меньше возраст пациента, тем ранее. Считается, что через 4-5-6 дней объективных признаков травмы мозга, оцениваемой как его сотрясение, можно уже не выявить. Однако самочувствие ребенка нормализуется много раньше, отчего он начинает тяготиться постельным режимом, нарушает его и нередко вместе с родителями настаивает на преждевременной выписке из стационара, возвращении к занятиям в школе и тому подобное. Врач обязан настаивать на неукоснительном соблюдении и сроков и режима лечения, памятуя о мрачных цифрах статистики последствий легкой травмы головного мозга, внушая эту мысль родителям пострадавшего, пресекая легкомысленное отношение к травме.

Ушиб головного мозга

Ушиб головного мозга предусматривает повреждение его вещества. Преимущественно поверхностные очаги могут быть единичными и множественными, различными по глубине и локализации. При ушибе мозга легкой степени обычно имеется один поверхностный очаг повреждения в виде петехиальных кровоизлияний на вершине 1-2 соседних извилин. Очаг при ушибе средней степени тяжести более крупный, их может быть несколько и каждый выглядит как имбибированный кровью участок мозга. Мягкая оболочка над ними не разрушена. И, наконец, при ушибе мозга тяжелой степени очагов тоже несколько, некоторые из них выглядят в виде ран -разрушенная мягкая мозговая оболочка над ними и в ране, и в ликворе вокруг размозженная мозговая ткань - детрит (кашица) в смеси со сгустками крови. При тяжелом ушибе мозга нередки механические повреждения и его ствола.

В ответ на повреждения мозга его сосудистая система отвечает нарушением кровотока. В центре очага микроциркуляция резко снижается, вплоть до полного прекращения, по периферии же его зона сниженного кровотока, еще далее - зона мерцательного, неустойчивого кровотока (то снижен, то нормален). Величина этих зон зависит, конечно, от глубины и величины очага разрушения и в среднем она занимает не менее половины полушария мозга. Надо полагать, что при множественных ушибах практически дезорганизована микроциркуляция всего мозга. В зоне сниженного кровотока наступает гипоксия, а вслед ей отек мозга, нарушение его функции. Итак, зона нарушенных функций мозга значительно шире очага механического повреждения.

Коль скоро при ушибе мозга имеется очаг повреждения, значит ушиб его подразумевает наличие истинных очаговых симптомов. Повреждение зон локальных корковых центров, например, двигательного, чувствительного, зрительного, речевых и тому подобных выявляет четкие очаговые симптомы. Однако, если очаг разрушения будет на некотором удалении от этих центров, то они окажутся вовлеченными в процесс зонами нарушенного кровотока и отека мозга. В таком случае очаговые симптомы будут менее грубыми, например, парезы вместо параличей. Судьба же подобных нарушений более благоприятна, чем в первом случае, при разрушении корковых центров, несмотря на пластичность и большие компенсаторные возможности детского мозга.

Общемозговые симптомы при ушибах головного мозга (потеря сознания, головная боль, рвота) те же, что и при его сотрясении, но более выражены. Так сознание утрачивается чаще, глубже и на большие сроки. Рвота, как правило, многократная, головная боль продолжительнее. Патология со стороны черепно-мозговых нервов та же, что и при сотрясении головного мозга, но при ушибе они Выражены более отчетливо, чаще и дольше сохраняются.

Но вернемся снова к очаговым симптомам. При его ушибе они зависят от локализации и глубины повреждения. Так, если будет разрушена прецентральная извилина, то паралич на противоположной стороне неминуем. Но если это, не разрушение, а пропитывание кровью участка мозга, то более вероятны парезы. Известно, что чаще других страдают базальные отделы мозга, полюсы лобных и височных долей. Они, как известно, не несут большой функциональной нагрузки и поэтому их Повреждение и даже разрушение может не проявиться очаговой симптоматикой. Лишь перифокальный отек из-за сниженного мозгового кровотока вокруг очага может вовлечь соседние более функционально значимые зоны. Например, разрушение правой височной доли - отек прецентральной извилины - парез на противоположной стороне. Понятны и разные судьбы функциональных расстройств при разрушении прецентральной извилины или ее отеке. Особенности детского развивающегося мозга очень сказываются на очаговых симптомах. У младенца, например, еще нет корковых очагов речи, чтения, письма т.п. - не может и быть этих симптомов, но у школьника они все представлены в коре и указанные расстройства вполне возможны. И чем старше ребенок тем отчетливее эти симптомы и тем хуже они регрессируют.

Уже упоминалось, что обязательным спутником ушиба мозга является субарахноидалъное кровоизлияние. Оно тем интенсивнее, чем больше глубина и количество очагов разрушения мозга. Наличие крови в ликворе ведет к раздражению мозговых оболочек и как следствию этого менингеальным симптомам. Наибольшее раздражение оболочек вызывают не столько эритроциты, сколько продукты их распада - билирубин. Здесь уместно подчеркнуть, что у детей ранних возрастных групп очень часто отсутствуют менингеальные симптомы даже при интенсивном субарахноидальном кровоизлиянии. Возможна диссоциация менингеальных симптомов, когда есть одни и отсутствуют другие. Это лишний раз подтверждает необходимость люмбальной пункции для уточнения диагноза черепно-мозговой травмы. Альтернативой ей может стать компьютерная томография мозга, выполненная сразу же при поступлении ребенка в больницу. Но коль скоро такая возможность имеется далеко не везде и делается далеко не всем пострадавшим, ценность люмбальной пункции остается незыблемой.

Существуют разновидности тяжелого ушиба головного мозга. Прежде всего, следует сказать о диэнцефальном синдроме. Зона патологии межуточный - мозг (зрительные бугры, серый бугор, сосочковые тела, воронка гипофиза). Проявляется он глубоким угнетением сознания, стойкой гипертермией до 39-40 градусов и выше, тахикардией и тахипноэ, артериальной гипертонией. Обменные процессы в это время текут по катаболическому типу и поэтому в крови высокий уровень глюкозы и азотистых продуктов. Мезенцефалобульбарный синдром бывает при поражении ствола мозга. Он характеризуется тоже глубокой утратой сознания, но гипотермией, артериальной гипотонией, брадикардией и брадипноэ.

В последнее время стали выделять еще одну разновидность тяжелого ушиба мозга - диффузное аксональное его повреждение. При этом микроскопические мелкоочаговые кровоизлияния выявляются в мозолистом теле, полуовальном центре, верхних отделах ствола. Клинически оно проявляется длительной комой, которая почти всегда переходит в так называемое «вегетативное состояние». Последнее характеризуется отсутствием корковой деятельности и длится месяцы и годы.

Сдавление головного мозга

У детей, к счастью, гематомы встречаются значительно реже, чем у взрослых. Протекают они своеобразно, особенно в раннем возрасте. Гематомы, при которых кровь скапливается между костью и твердой мозговой оболочкой, называются эпидуральньными. Источником кровотечения обычно служит ствол, либо ветви средней оболочечной артерии. В ряде случаев кровь под большим давлением скопившаяся в эпидуральном пространстве способна сместить кнаружи сломанный участок кости, что приведет к диастазу краев по линии перелома и распространению крови из эпидурального пространства под надкостницу. Такие гематомы называются «эпидурально-поднадкостничными».

Субдуральной гематомой называется скопление крови между твердой и паутинной мозговыми оболочками. Принято считать, что источником кровотечения в этих случаях является разорванная вена между корою и твердой мозговой оболочкой либо сагиттальным синусом. И та и другая гематомы называются оболочечными. Значительно реже встречаются внутримозговые гематомы. Они, как правило, являются спутником тяжелого ушиба мозга. Наконец, гематомы могут быть множественными либо двусторонними, либо в «нескольких этажах» одновременно, что значительно утяжеляет их течение и затрудняет диагностику. Наибольшего объема достигают эпидуральные гематомы. Артериальная кровь, вытекающая под значительным давлением, с трудом, но отслаивает твердую мозговую оболочку от кости на ограниченной площади. Образуется большая (глубокая) кровяная опухоль - гематома. По времени это кровотечение длится недолго, значительно менее трех часов. Поэтому клиническая картина в этом случае развивается быстро, лавинообразно. Субдуральная гематома более или менее толстым слоем покрывает большую часть или все полушарие мозга. Накапливается она дольше, так как ее источником служит венозное кровотечение.

Неврологическая симптоматика гематом складывается из нескольких составляющих. Прежде всего, коль скоро они возникают на фоне ушиба головного мозга, значит налицо относительно стабильная картина ушиба мозга. Но гематома увеличивается в объеме, сдавливает мозг - значит должны присоединиться признаки прогрессирующего сдавления мозга. Присоединяющийся в результате сдавления отёк его усугубляет картину. Наиболее отчетлива она при эпидуральной гематоме. Получив травму, ребенок из-за ушиба мозга теряет сознание. Затем, если ушиб мозга не был тяжелым, в период накопления гематомы, когда сдавление мозга, не достигло критической величины, оно восстанавливается либо проясняется до уровня оглушения или сопора, или умеренной комы. В момент прояснения сознания ребенок жалуется на сильную головную боль, вновь возникает рвота. Далее нарастающий объем гематомы, усиленный отеком мозга, ведет к его дислокации (смотри лекцию по опухолям мозга) и наступает сдавление ствола мозга в тенториальном отверстии. Так вот, временной промежуток между двумя утратами сознания называется «светлым промежутком». Если сознание в этот период восстанавливается до ясного, он называется «развернутым», если же до оглушения или умеренной комы – «стертым». Очень важно в диагностике гематомы уловить момент светлого промежутка и срочно обследовать больного. При подтверждении диагноза - оперировать. Операция после повторного угасания сознания, то есть после «светлого промежутка», как правило, неэффективна.

Чем можно подтвердить диагноз гематомы в «светлом промежутке»? Классическое описание гематом в этом периоде опирается на целую плеяду признаков сдавления мозга. Прогрессирующее угасание сознания, нарастает брадикардия. Расширяется зрачок на стороне гематомы, но возможно и на противоположной. Происходит это в связи со сдавлениём либо глазодвигательного нерва, либо его ядра в ножке мозга. Появляются признаки сдавления полушария и ствола мозга центральный гемипарез на

противоположной стороне, двухсторонние патологические рефлексы на ногах. Появляются и нарастают менингеальные симптомы, периодически возникает психомоторное возбуждение. Все симптомы возникнув нарастают в интенсивности. Выявить это можно лишь при систематическом (каждые 20-30 минут) осмотре ребенка. Это очень важно, тем более, что у детей переход из одного состояния в другое может быть очень быстрым.

Клиника внутричерепных гематом у детей отличается большим разнообразием. Связано это с особенностями их черепа. Описанная выше картина больше всего характерна для детей старшей возрастной группы. Чем моложе пациент, тем менее выявленная симптоматика совпадает с описанной. Так у новорожденных почти единственным симптомом гематомы может быть анемия на фоне повышенного внутричерепного давления. Последнее проявляется беспокойством ребенка, срыгиваниями, напряжением мембраны большого родничка. Поводом для беспокойства о возможности внутричерепной гематомы должно стать прогрессивно ухудшающееся состояние ребенка или стабилизация его тяжелого состояния. Во всех подозрительных случаях и в первую очередь детям в бессознательном состоянии необходимо провести, как минимум, эхо-локацию мозга, но лучше компьютерную томографию. Если это невозможно, показано наложение поисковых фрезевых отверстий. Обнаруженная с их помощью гематома должна завершиться трепанацией черепа с целью ее удаления.

Дополнительные методы исследования

С целью уточнения диагноза сразу при поступлении ребенка в больницу его следует из приемного покоя направить в кабинет компьютерной томографии (КТ). На компьютерных томограммах можно увидеть и состояние головного мозга, и ликворных пространств включая желудочки, и костей черепа. Иными словами это универсальный и очень информативный метод исследования. Еще более детальным является магнитно резонансная томография (МРТ). Но в настоящее время оба эти метода малодоступны для огромного большинства пострадавших детей. Этих кабинетов сейчас еще нет даже в крупных городских клиниках, принимающих детей с черепно-мозговой травмой. За ними будущее. А что говорить о сегодняшних районных больницах? Поэтому сегодня необходимо уметь пользоваться традиционными методами исследования, хорошо себя зарекомендовавшими на протяжении десятилетий.

При отсутствии возможности компьютерной томографии исследование начинается с обзорной краниографии в двух проекциях. Надо помнить, что более отчетливо на снимках получается сторона ближайшая к пленке. Поэтому ребенка для бокового снимка нужно укладывать на сторону ранения или ушиба мягких тканей головы, хотя это не всегда легко выполняемо. На краниограммах ищем признаки перелома костей черепа. Они бывают линейными и оскольчатыми, последние порою носят характер вдавленных - импрессионных. Линии переломов в отличии от сосудистых борозд имеют большую четкость и часто зигзагообразный, прерывистый ход, порою линии раздваиваются. Все это связано с особенностями хода линии излома в толще кости черепа, что создает разные условия для прохождения рентгеновского луча. У детей нередко бывает травматическое расхождение швов. В грудном возрасте переломы редки и чаще при этом страдает теменная кость.

Люмбальная пункция тоже необходима для диагностики черепно-мозговой травмы, уточняя ее форму и тяжесть. Нередко можно встретить ошибочное мнение о допустимости отказа от нее: «жалко ребенка...». Жалость как раз и проявляется вашим стремлением к максимально точному диагнозу, который просто невозможен без исследования ликвора и его давления, отражающих как в зеркале, патологию травмированного мозга. Противопоказанием для пункции при травме могут служить: -

терминальное состояние ребенка, запредельная кома, - дислокационный синдром, вызванный внутричерепной гематомой или общим отеком мозга. Во время пункции в перевязочной оценивают давление ликвора, измеряемое в миллиметрах водяного столба, его цвет и прозрачность. Затем в лаборатории исследуется белок, цитоз и эритроциты в нем. Повышение белка, равно как и появление эритроцитов в ликворе - признаки ушиба головного мозга и чем выше эти показатели, тем тяжелее последний. Если первая пункция была сделана только спустя несколько дней после травмы, то вполне возможно, что распавшиеся эритроциты ликвора при дадут ему желтую (ксантохромную) окраску. В таком ликворе можно выявить билирубин. При патологическом ликворе (повышен белок, эритроциты) пункция повторяется через день и делается это с лечебной целью.

Третьим необходимым исследованием при любой форме черепно-мозговой травмы является осмотр офтальмолога. Он обычно ограничивается лишь осмотром глазного дна. При тяжелой травме, сопровождающейся отеком мозга, спустя 1-2 дня на глазном дне расширяются вены, появляется нечеткость контуров дисков зрительных нервов - признаки внутричерепной гипертензии. Легкая же черепно-мозговая травма, не сопровождающаяся значительным повышением внутричерепного давления, не ведет к изменениям на глазном дне.

Всякий раз, когда состояние пострадавшего держится стабильно тяжелым или, прогрессивно ухудшается, необходимо продолжить исследования в поисках причины этого. Наиболее простым, почти повсеместно доступным, безопасным и безвредным методом является эхолокация мозга. С ее помощью выявляется местоположение срединных структур: III желудочка и эпифиза (шишковидного тела). Допустимо смещение на 1-2 миллиметра от средней линии, а свыше - считается патологией. Так, если например, выявлено смещение срединных структур мозга справа налево на 5 миллиметров, значит правое полушарие больше левого на 5 миллиметров в поперечнике. Почему? При травме мозга один ответ - гематома справа. На этом сегодня возможности районной больницы исчерпаны.

Последним диагностическим мероприятием является операция - наложение поисковых фрезевых отверстий. Они накладываются сначала с одной стороны и в случае отсутствия гематомы - с другой. Когда с их помощью выявлена гематома, проводится трепанация черепа и последняя удаляется.

В идеальном варианте было бы целесообразно провести пострадавшему, ребенку рентгеновского или ядерно-магнитную томографию с целью уточнения причины тяжелого состояния после травмы. Как уже упоминалось выше эти методы помогают выявить и гематому и зону ушиба мозга. Но это пока, в большинстве случаев неосуществимо.

Лечение черепно-мозговой травмы

Лечение черепно-мозговой травмы любой степени тяжести должно проводиться в стационаре. Наиболее эффективно его можно организовать в нейрохирургическом отделении (специализированная помощь). Большинство же пострадавших детей лечатся в травматологических либо хирургических отделениях (квалифицированная помощь). Поэтому столь необходимо врачам этих отделений хорошо знать травму головного мозга и ее особенности у детей.

Как лечить легкую травму головного мозга? Сотрясение головного мозга лечат, прежде всего, покоем. Назначают постельный режим на 10 суток. Ребенок должен лежать не читая, без магнитофона, плейера и телевизора. Нельзя работать с учебниками. Медикаментозное обеспечение минимальное: фенобарбитал в половине возрастной дозы и димедрол в полной дозе трижды в сутки. Первые два приема целесообразны после завтрака и обеда, последний на ночь. Фенобарбитал снижает активность ретикулярной формации среднего мозга, тормозит освобождение из депо ацетилхолина, обладает

противосудорожным и спазмолитическим эффектом. Димедрол же уменьшает реакцию организма на гистамин, уменьшает проницаемость капилляров, обладает умеренным противоотечным и снотворным эффектом. Кроме указанных выше препаратов нужно назначить что-нибудь из сосудорасширяющих: ксантинол никотинат или кавинтон, или трентал, или сермион и им подобные в соответствующих возрастных дозах. Медикаментозное лечение длится только в стационаре - 14 дней. Затем ребенок выписывается, но еще 2 недели он должен быть освобожден от занятий в школе или посещения дошкольного учреждения. В общей сложности лечение длится 30 дней. Что же касается питания, то при этом особой диеты не требуется. Желательно обогатить пищу витаминами, следует избегать острых блюд, чтобы не вызывать у ребенка жажду и депонирования избыточной воды.

Ушиб головного мозга легкой степени - тоже легкая черепно-мозговая травма и лечится аналогичным способом, но удлиняются сроки и углубляется медикаментозное лечение. Постельный режим длится 14 дней, а в стационаре ребенок находится 21 день. Амбулаторное лечение после выписки продолжается еще 30 дней. К фенобарбиталу и димедролу в тех же дозах добавляются большие дозы витамина В-1 и В-6, которые чередуются через день. Эти препараты лучше усваиваются при приеме внутрь и принимать их нужно не менее месяца, таким образом курс лечения заканчивается уже дома. Спустя 6-8 дней, когда самочувствие ребенка нормализовалось, в лечение необходимо добавить, так называемую, рассасывающую терапию. К ней относятся инъекции алоэ или стекловидного тела, или ФИБС-а - 30 инъекций на курс. Доза зависит от возраста ребенка. Повторные люмбальные пункции ускоряют санацию ликвора.

Лечение тяжелой черепно-мозговой травмы начинают в машине скорой помощи. Оно должно быть патогенетическим. Прежде всего следует побеспокоится о нормализации дыхания. Для этого освобождают верхние дыхательные пути от крови, слизи и рвотных масс. Если атония мышц дна ротовой полости привела к западению языка - вводят воздуховод. Но если эти мероприятия не нормализуют дыхания и не обеспечивают санации верхних дыхательных путей, то уже в больнице в приемном покое прибегают к интубации трахеи. При необходимости пострадавшего ребенка переводят на управляемое дыхание (ИВЛ). Трахеостомия в настоящее время применяется много реже, чем раньше, так как она опасна целым рядом серьезных осложнений.

С целью восстановления Системного мозгового кровообращения, а следовательно и метаболизма мозга, необходимо нормализовать артериальное давление. Если его падение вызвано кровопотерей - переливание полиглюкина и одногрупной крови, реополиглюкина. Гематокрит не стоит повышать выше 33-35 %.

Тяжелая травма мозга, как правило, сопровождается дефицитом калия и задержкой натрия. Для восполнения первого необходимо дважды в сутки внутривенное введение смеси Лабори, состоящей из 10% глюкозы, хлористого калия и инсулина. Однако в ткани лучше проникают органические соли калия (панангин, аспаркам). Большие дозы концентрированной глюкозы покрывают метаболические потребности мозга и организма в углеводах и ограничивают распад белка.

С целью усиления выделения натрия, избыточное скопление которого ведет к отеку мозга, что еще больше ухудшает его метаболизм необходимо применение маннита (1,0—1,5 на 1кг веса ребенка в первое введение, а затем по 0,5 на 1кг веса каждые 4 часа). Мало эффективными являются лазикс, урегит и бринальдикс.

Обильный диурез после применения мочегонных непременно должен быть восполнен вливанием эквивалентных объемов жидкости (кровь, полиглюкин, реополиглюкин, поляризующая смесь Лабори, плазма, смесь аминокислот и т.д.).

Коррекция нарушений мозгового кровообращения достигается введением препаратов, улучшающих реологические свойства крови и расширяющих сосуды

(реополиглюкин, полиглюкин, новокаиновая смесь, трентал, кавинтон, эуфилин, теоникол, сермион и других аналогичных препаратов).

Предотвратить распространение отека мозга можно путем укрепления гематоэнцефалического барьера. С этой целью применяются большие дозы ноотропов (ноотропил, пирацетам), витамина Е (токоферол-ацетат). В больших дозах введенный внутримышечно, он тоже укрепляет сосудистую стенку.

Инъекции витаминов В1 и В6 при чередовании их через день улучшают углеводный и белковый обмены:

Гипертермия, как следствие раздражения гипоталамуса (диэнцефальный синдром) требует срочных мер. Начинают с нейровегетативной блокады. Для этого внутримышечно вводят нейролептик и антигистаминный препарат. Обычно аминазин и димедрол. Эффективны и барбитураты. Если спустя 30-40 минут температура не снизится, прибегают к гипотермии. Для этого ребенка обкладывают пузырями со льдом (можно использовать влажную простынь и вентилятор). Снижению температуры способствуют и охлаждение вводимых внутривенно растворов, для чего трубку системы внутривенного вливания перед иглой охлаждают между пузырями со льдом. Контроль за снижением температуры проводится каждые 10-20 минут измерением ее в прямой кишке. Температура быстро снижается и когда достигает 37,0 - 37,5 нужно приостановить дальнейшее ее снижение. Для этого можно снять часть пузырей со льдом, отложить на некоторое время очередную инъекцию аминазина с димедролом которые при отсутствии эффекта повторяются каждые четыре часа. Описанное лечение проводится под постоянным контролем врача на протяжении 2-3 суток, и только убедившись в стойкости снижения температуры его можно прекратить. Преждевременная отмена лечения ведет к рецидиву гипертермии и теперь она будет более стойкой. Необходимо помнить, что охлаждение (лед, мокрая простыня) но без блокады дает обратный эффект - на борьбу с холодом детский организм тратит последние силы и состояние пострадавшего катастрофически ухудшается.

Профилактика легочных осложнений суммируется из санации верхних дыхательных путей вплоть до бронхоскопии, массаже грудной клетки, перемени положения больного в постели не менее 8 раз в сутки, назначению на 1-2 суток антибиотика широкого спектра действия.

Спустя 1-2 суток, если ребенок остается в бессознательном состоянии его начинают кормить по зонду, введенному в желудок. Пищу вводят дробно 5-6 раз в сутки в виде питательных смесей. Зондовое питание продолжается до появления акта глотания и тогда переходят на кормление с ложки.

Необходимо следить за деятельностью кишечника, так как каловые завалы помимо всего прочего способствуют внутричерепной гипертензии.

По выходе ребенка из тяжелого состояния, возвращения сознания и нарастания его активности подключают так называемую рассасывающую терапию: биогенные стимуляторы (алоэ или ФИБС, или стекловидное тело), оставляют витамины В1 и В6, но теперь их лучше давать внутрь в тех же дозах, что и при инъекциях. Оставляют ноотропы и сосудистые средства. Курс рассасывающей терапии не менее месяца. С целью профилактики эпилептических припадков в лечение теперь необходимо добавить фенобарбитал. После тяжелой и средней степени тяжести травмы его нужно принимать 2 года, контролируя эффект с помощью электроэнцефалографии.

Показанием к хирургическому лечению в остром периоде черепно-мозговой травмы является:

- открытая травма, черепа и головного мозга. Нужна первичная хирургическая обработка раны. Объем и место обработки выясняются после производства рентгенографии черепа. Если повреждения костей нет - допустима обработка в перевязочной. При оскольчатом и тем более вдавленном переломе - только в

операционной, где необходимо будет устранить вдавление путем репозиции или удаления отломков.

- Закрытый вдавленный перелом костей черепа - репозиция отломков.

- Внутричерепные гематомы любой локализации требуют трепанации черепа с целью их удаления.

- Крупные очаги размозжения мозга, которые удалось выявить с помощью компьютерной томографии, сделав для этого трепанацию черепа.

- Пластика дефекта черепа после резекционной (декомпрессивной) трепанации черепа в остром периоде черепно-мозговой травмы производится спустя недели и месяцы после первой операции. С этой целью используется трупная кость после специальной обработки или пластмасс

9. Вопросы для самоподготовки:

13) Анатомо-физиологические особенности черепа в возрастном аспекте
14) Биомеханика черепно-мозговой травмы
15) Патанатомические изменения при черепно-мозговой травме
16) Клиника черепно-мозговой травмы (сотрясение, ушиб, диффузно-аксональные повреждения)
17) Виды нарушения сознания
18) Клиника внутричерепных гематом
19) Методы исследования, применяемые при черепно-мозговой травме
20) Показания к оперативному лечению
21) Медикаментозная терапия при черепно-мозговой травме
22) Осложнения черепно-мозговой травмы, исходы
23) Диспансеризация и реабилитация больных.

10. Тестовые задания по теме

1. Анатомо - физиологические особенности черепа у детей до 1 года:
   а) не закрытие родничка
   б) мозг меньше черепной коробки
   в) несовершенство терморегуляционных центров.
2. Какие процессы происходят при черепно-мозговой травме в мозге:
   а) гипоксия мозга
   б) гипоксемия
   в) нарушение кровообращения
   г) нарушение ликворообращения
   д) нарушение метаболизма.
3. Укажите классификацию повреждений головного мозга:
   а) г) ж)
   б) д) з)
   в) е) и).
4. Методы исследования при черепно-мозговой травме:
   а) краниография
   б) эхоэнцефалография
   в) компьютерная томография
   г) ангиография
   д) синусография, УЗИ.
5. Вегетативные нарушения при сотрясении головного мозга у детей:
   а) головная боль
   б) головокружение
   в) повышение потливости
   г) изменение пульса

д) снижение кровяного давления
е) ретроградная амнезия.

6. Перечислите данные, характерные для ушиба головного мозга легкой степени:
   а) головная боль
   б) рвота
   в) ретроградная амнезия
   г) ригидность затылочных мышц
   д) положительный симптом Кернига.
7. Укажите симптомы, характерные для ушиба головного мозга средней степени тяжести:
   а) общемозговые симптомы
   б) очаговые симптомы
   в) ретроградная амнезия
   г) сопорозное состояние
   д) нарушение зрачков
   в) глазодвигательные реакции
   ж) менингиальные знаки
   з) симптом Хедри.
8. Выберите симптомы, характерные для ушиба головного мозга тяжелой степени:
   а) кома
   б) длительная потеря сознания до нескольких суток
   в) отсутствие реакции на раздражители
   г) параличи, парезы
   д) непроизвольное мочеиспускание
   е) нарушение глотания, дыхания
   ж) положительный симптом Куленкампфа.
9. Какие синдромы выделяет Урюмов при тяжелой черепно-мозговой травме:
   а) мезэнцефально - бульбарный
   б) диэнцефально - катаболический
   в) посттравматическое апное.
10. Укажите черепные гематомы:
   а)
   б)
   в)
   г).

11. Выберите данные, характерные для субдуральной гематомы:
   а) «светлый» промежуток
   б) беспокойство
   в) анизокория
   г) брадикардия
   д) парезы, параличи
   е) коматозное состояние.
12. Укажите методы исследования, подтверждающие субдуральную гематому:
   а) эхоэнцефалография
   б) компьютерная томография
   в) ядерно - магнитный резонанс
   г) ангиография сосудов мозга.
13. Тактика нейрохирурга при диагностике субдуральной гематомы:
   а) трепанация черепа, удаление гематомы
   б) пункция - отсосать гематому
   в) консервативное лечение.
14. Для сотрясения головного мозга характерны:
   а) ретроградная амнезия
   б) наличие «светлого» промежутка
   в) потеря сознания
   г) субарахноидальное кровотечение
   д) головная боль
   е) рвота
   ж) гемипарез или гемиплегия
   з) анизокория
   и) очаговая неврологическая симптоматика
   к) клонико - тонические судороги.
15. Для ушиба головного мозга характерны:
   а) ретроградная амнезия
   б) наличие «светлого» промежутка

в) потеря сознания
г) субарахноидальное кровотечение
д) головная боль
е) рвота
ж) гемипарез или гемиплегия
з) анизокария
и) очаговая неврологическая симптоматика
к) брадикардия и тахикардия
л) клонико - тонические судороги.

16. Для эпидуральной гематомы характерно:

а) экстракраниальная гематома
б) кровотечение по задней стенке глотки
в) симптом очков
г) анизокория
д) назальная ликворрея
е) ликворрея и кровотечение из слухового прохода
ж) симптом опущенной головы
з) вдавление по типу «целлулоидного мячика»
и) наличие «светлого» промежутка
к) гемипарез
л) судороги.

17. Для перелома костей основания черепа характерны:

а) экстракраниальная гематома
б) кровотечение по задней стенке глотки
в) симптом очков
г) анизокория
д) назальная ликворрея
е) ликворрея и кровотечение из слухового прохода
ж) симптом опущенной головы
з) вдавление по типу «целлулоидного мячика»
и) наличие «светлого» промежутка
к) гемипарез
л) судороги.

18.При переломе костей свода черепа у детей грудного возраста отмечается:

а) выбухание большого родничка
б) экстракраниальная гематома
в) назальная ликворрея
г) боль при пальпации в области повреждения
д) симптом очков
е) вдавление по типу «целлулоидного мячика»
ж) оскольчатый вдавленный перелом
з) перелом костей свода черепа по .типу трещин.

19. У детей для установления черепно - мозговой травмы применяются исследования:

а) эхоэнцефалография
б) люмбальная пункция
в) спирометрия
г) ангиография
д) офтальмоскопия
е) электрография
ж) радиоизотопное исследование
з) компьютерная томография, ЯМР.

20. При сотрясении головного мозга у детей показано:

а) наблюдение и лечение амбулаторно
б) антибактериальная терапия
в) постельный режим
г) наблюдение и лечение в стационаре
д) дегидратация, седативная терапия, витамины
е) санация ликвора люмбальной пункцией
ж) гипербарическая оксигенация
з) гемостатическая терапия.

Эталоны ответов к тестовым заданием по теме

1.а,б,в;
2.а,в,д,е;
3.сотрясение головного мозга, ушиб легкий, тяжелый, средней тяжести. Гематомы: субдуральная, субарахноидальная, эпидуральная, мозговая, желудочковая
4.а,б,в,г;
5.а,б,в,г,д;
6.а,б,в,г,д;
7.а,б,в,г,д,е,ж;
8.а,б,в,г,д,е;
9.а,б;
10.субдуральная, субарахноидальная, эпидуральная, мозговая, желудочковая
11. а,б,в,г,д,е;
12а,б,в,г;
13. а;
14. в,д,е;
15. а,в,д,е,ж,и;
16. г,ж,и,к,л;
17. д,е,ж,к,л;

18. а,б,г,е,ж;
19.а,б,г,д,з;
20.в,г,д,з.

11. Ситуационные задачи по теме

Задача №1

4-летний ребёнок упал с высоты 2 этажа. Была кратковременная потеря сознания, однократно рвота. Доставлен в стационар.машиной скорой помощи. Неврологический статус без отклонений от нормы. На рентгенограммах костей черепа травматических повреждений нет. Через 12 часов состояние ухудшилось, появилось беспокойство, светобоязнь, головная боль. Ребёнок потерял сознание, появились клонико-тонические судороги, парез слева. Выявлена анизокория левый зрачок шире правого, брадикардия Артериальное давление 80/40 мм.рт.ст.
1. Поставьте диагноз.
2. Укажите объём обследования.
3. Тактика лечения.

Задача №2

Отец подбросил ребёнка 2 лет, случайно уронил на пол. Ребёнок ударился головой, отмечена кратковременная потеря сознания, задержка дыхания, бледность кожных покровов, рвота. Ребёнок уснул. В приёмный покой его доставили через I час на такси При осмотре в теменной области справа видно вдавление черепа 3х2 см., глубина 0,7см В неврологическом статусе патологии нет.
1. Ваш диагноз.
2. Тактика обследования.
3. Лечение.

Задачи №3

Ребёнок, 10 мес. Упал с дивана на пол, дома. Заплакал, была однократная рвота. Спал беспокойно. Осмотрен участковым педиатром, состояние средней тяжести, вял, сонлив В неврологическом статусе локальных симптомов нет. Отмечен горизонтальный нистагм при максимальном отведении глазных яблок. Сухожильные и брюшные рефлексы равные. но быстро истощаются, наружной краниогематомы нет.
1. Ваш диагноз.
2. План обследования.
3. Лечение.

Задача №4

Больной, 9 лет поступил в отделение реанимации через 40 мин. после автомобильной катастрофы. Состояние крайней степени тяжести, в коме , кожные покровы бледные Отмечены сглаженность правой носогубной складки, анизокория. Левое бедро на уровне-верхней трети деформировано, множество ссадин. В теменной области слева определяется гематома. Из ушной раковины ринорея, мышечная гипотония. Дыхание частое, поверхностное, проводится с обеих сторон. Тоны сердца глухие, частота 140 в мин., пульс слабого наполнения, артериальное давление 60/30 мм.рт.ст.
1. Поставьте диагноз.
2. Тактика врача скорой помощи.

3. Составьте план обследования в ДНХО
4. Тактика.
5. Лечение.

Задача №5

Ребенок, 4 мес, вышал из «сумки-люльки» - оборвалась ручка. Ударился правой теменной областью. Отмечалась бледность, беспокойство, дважды рвота. Доставлен в приемный покой через час. Ребенок в сознании, анизокарии, судорог, параличей, парезов нет.

1. Поставьте диагноз.
2. Назначьте обследование.
3. Лечение.

Задача №6

Мальчик, 9 лет, отдыхал в пионерском лагере, упал с дерева (3 метра). Появились головные боли, рвота. Ребенка доставили в лагерный медпункт. Осмотрен педиатром., ребенок бледен, зрачковая реакция на свет живая, S=D, параличей, парезов нет. Менингиальные знаки отсутствуют. В височно-теменной области гематома 6*8 см.

1. Поставьте диагноз.
2. Ваша тактика.
3. Методы обследования.

Задача №7

Ребенок, 3 года, упал с дивана. Отмечается беспокойство, дважды рвота. Доставлен в стационар. Объективно: ребенок в сознании, зрачковая реакция на свет живая, S>I), параличей, парезов не Менингиальные знаки сомнительные, брадикардия. Гематома в области височной кости справа

1. Поставьте предварительный диагноз.
2. Назначьте обследование.
3. Лечение.

Задача №8

На репетиции школьного хора девочка, 8 лет, стала жаловаться на слабость, головокружение, тошноту, а затем потеряла сознание. Со слов одноклассников известно, что девочка 3 дня назал упала на катке. Вызван школьный врач. При осмотре девочка без сознания, температура 36,3 кожные покровы бледные, холодный пот, дыхание поверхностное с частотой 20 в мин. Дыхаш везикулярное. Тоны сердца приглушены, шумов нет. Пульс слабого наполнения 66 ударов в ми] АД - 80/30 мм рт. ст. Живот мягкий, безболезненный.

1. Предварительный диагноз.
2. Тактика педиатра.
3. Обследование в стационаре.
4. Лечение.

Задача №9

На мальчика, 4 лет, упал телевизор. Доставлен в стационар скорой помощью через 30 мш Состояние тяжелое, ребенок в сопорозном состоянии. Зрачковая реакция на

свет живая анизокарии, судорог, параличей, парезов нет. Менингиальные знаки положительные. Обширная гематома в височной области справа.

1. Поставьте предварительный диагноз.
2. Укажите методы обследования.
3. Назначьте лечение.

Задача №10

Ребенок, 12 лет, был сбит машиной, через 30 мин. доставлен скорой помощью в ДТО. При осмотре состояние тяжелое, кожные покровы бледные, без сознания. Зрачковая реакция на све; слабая, S>D, брадикардия, пульс 68 ударов в мин., ригидность затылочных мышц, симпто.\ Кернига 150*. Язык влажный, живот умеренно вздут, не реагирует на пальпацию. Правая нижня конечность в шине Крамера.

1. Поставьте диагноз.
2. Назначьте обследование.
3. Укажите лечение.

Эталоны ответов на задачи по теме

1. Закрытая черепно-мозговая травма. Внутричерепная гематома. Обследование: рентгенография черепа в 2-х проекциях, эхоэнцефалография, КТ, ангиография, радиоизотопное исследование. Операция: трепанация черепа, удаление гематомы и лигирование кровоточащего сосуда.
2. Закрытая черепно-мозговая травма. Вдавленный перелом теменной кости. Показаны госпитализация, рентгенография в прямой, боковой и тангенциальной проекциях, КТ, эхоэнцефалография. Операция: поднятие пластинки.
3. Сотрясение головного мозга. Экстренно госпитализировать. Рентгенография костей свода черепа в 2-х проекциях, КТ. Местное лечение: гипотермия. Общее: дегидратация, гемостатическая и седативная терапия, наблюдение.
4. Сочетанная автотравма, подозрение на перелом основания черепа. Ушиб головного мозга средней тяжести, внутричерепная гематома. Закрытый перелом левой бедренной кости. Травматический шок II степени. На догоспитальном этапе: противошоковые мероприятия, профилактика аспирации, наложение шины Крамера на нижнюю конечность. Обследование: рентгенография черепа в 2-х проекциях, эхоэнцефалография, КТ, ангиография, радиоизотопное исследование по показаниям. Лечение: дегидратационная терапия, антибиотики, седативная терапия, скелетное вытяжение.
5. Сотрясение головного мозга. Рентгенография костей черепа, эхоэнцефалография, КТ. Лечение консервативное: успокаивающие, десенсибилизирующие препараты.
6. Сотрясение головного мозга, не исключается ушиб головного мозга - легкий, линейный перелом височно-теменной кости, краниогематома. Срочно госпитализировать в лежачем положении с сопровождающим в стационар. Обследование: рентгенография черепа в 2-х проекциях, эхоэнцефалография, КТ.
7. Закрытая черепно-мозговая травма. Легкий ушиб головного мозга. Субдуральная гематома. Обследование: рентгенография черепа в 2-х проекциях, эхоэнцефалография, КТ. Лечение: трепанация черепа, удаление субдуральной гематомы.
8. Закрытая черепно-мозговая травма. Ушиб головного мозга средней тяжести. Субдуральная гематома. Срочно госпитализировать в ДНХО. Обследование: рентгенография черепа в 2-х проекциях, эхоэнцефалография, КТ. Операция: трепанация черепа, удаление субдуральной гематомы.
9. Закрытая черепно-мозговая травма. Тяжелый ушиб головного мозга (диффузно-аксональные повреждения). Перелом височной кости справа. Субдуральная гематома справа. Обследование: рентгенография черепа в 2-х проекциях, эхоэнцефалография, КТ. Лечение: трепанация черепа, удаление субдуральной гематомы, ИВЛ, интенсивная дегидратационная терапия.

10. Сочетанная автотравма. Тяжелый ушиб головного мозга, внутричерепная гематома. Закрытый перелом нижней трети бедренной кости справа. Травматический шок II степени. Кома II степени. На догоспитальном этапе: противошоковые мероприятия, профилактика аспирации, наложить транспортную шину на нижнюю конечность, обезболивающие. Госпитализация: ИВЛ, рентгенография бедра и черепа в 2-х проекциях, эхоэнцефалография, КТ. Лечение: трепанация черепа, удаление гематомы, дегидратационная терапия, антибиотики, седативная терапия, скелетное вытяжение.

12. Рекомендация по учебно-исследовательской работе студентов

1) Особенности клинической картины черепно мозговой травмы у детей
2) Диффузно аксональные повреждения головного мозга.

13. Перечень практических умений

6. Собрать анамнез
7. Определить сознание
8. Определить очаговую симптоматику
9. Определить менингеальные знаки
10. Интерпретировать данные эхоэнцефалографии, краниограммы, КТ, МРТ
11. Анализировать данные спинно-мозговой пункции, биохимических анализов
12. Сформировать диагноз
13. Уметь оказать помощь ребенку с ЧМТ на этапах лечения.

14. Список литературы по теме занятия

№ п/п	Наименование	Издательство	Год выпуска
Обязательная			
1	Хирургические болезни детского возраста: учебник: в 2т./ под ред. Ю.Ф. Исакова Т1	М.: ГЭОТАР-Мед	2004
2	Хирургические болезни детского возраста: учебник: в 2т./ под ред. Ю.Ф. Исакова Т2	М.: ГЭОТАР-Мед	2004
Дополнительная			
1	Детская хирургия: национальное руководство / под ред. Ю.Ф. Исакова, А.Ф. Дронова	М.: ГЭОТАР-Медиа	2009
2	Хирургические болезни детского возраста: учебное пособие / В.В. Подкаменев	М.: Медицина	2005
3	Стандарты диагностики и алгоритмы практических навыков в детской хирургии / под ред. В.А. Юрчук, А.Н. Дарьиной	Красноярск: Элит	2005
Электронные ресурсы			
1	Электронная библиотечная система КрасГМУ		
2	БД MedArt		

3	БД Медицина		

1. Тема занятия: «Врожденный вывих бедра. Кривошея. Косолапость ».

2. Практическое занятие

3.Актуальность темы: В последние годы увеличилось количество врожденного вывиха бедра, врожденной кривошеи, врожденной косолапости. Не своевременное оказание помощи и не правильная тактика приводят к тяжёлым осложнениям. Поэтому изучение врожденного вывиха бедра, врожденной кривошеи, врожденной косолапости у детей является актуальным.

4.Цели обучения:

4.1. Общая цель: Подготовить квалифицированного специалиста, ориентирующегося в вопросах клиники, диагностики, дифференциальной диагностики, лечения врожденного вывиха бедра, врожденной мышечной кривошеи, врожденной косолапости у детей, принципах диспансеризации и реабилитации.
4.2. Учебная цель: Ознакомить врачей-ординаторов с особенностями врожденного вывиха бедра, врожденной кривошеи, врожденной косолапости у детей. Врач-ординатор должен знать современные методы диагностики, клиники, тактики и уметь назначить консервативную терапию.
4.3. Психолого–педагогическая цель: Развитие ответственности врачей за лечение больного, а также умение найти подход к больному ребёнку и его родителям, соблюдая правила биомедицинской этики и деонтологии.

8. Место проведения практического занятия: учебная комната, палаты детского ортопедического отделения, рентген – кабинет, манипуляционная, гипсовая, перевязочная, операционная.

9. Оснащения занятия: Таблицы (5), слайды (14), рентгенограммы (27), фотоальбомы (2), оверхет (1), DVD система (1), мультимедийный аппарат (1).

10. Структура содержания занятия:

№	Этапы практических занятий	Продолжительность (мин)	Содержание этапа и оснащенности
1	2	3	4
1	Планерка	30	Отчёт дежурных врачей о состоянии больных и вновь поступивших. Разбор больных на операции.
2	Организация занятия	5	Проверка посещаемости и внешнего вида обучающихся
3	Формулировка темы и цели	10	Обратить внимание студентов на актуальность темы, анатомо-физиологические особенности

			тазобедренного сустава, сосцевидной мышцы, стопы у детей
4	Контроль исходного уровня знаний, умений	20	Анкета словесно-логического метода.
5	Раскрытие учебно - целевого вопроса	30	Разбор темы: этиология, патогенез, классификация, клиника, диагностика, лечение, реабилитация
1	2	3	4
6	Самостоятельная работа студентов: а) курация детей с чмт б) беседа с детьми в отделении в) разбор курируемых больных г) выявление ошибок в лечение детей д) операции	60	–Работа в палате детского ортопедического отделения –Работа в рентген–кабинете –Работа в манипуляционной –Работа в перевязочной –Работа в операционной –Разбор истории болезни –Интерпретация результатов дополнительных методов исследования –Отработка практических навыков
7	Итоговый контроль знаний, письменно и устно с оглашением оценок за практические занятия и практические навыки по изученной теме занятия	20	Тесты, ситуационные задачи по теме занятия.
8	Задание на дом	5	
Всего:		180	

8. Аннотация темы:

Среди врожденных заболеваний опорно-двигательного аппарата у детей наиболее часто встречаются врожденный вывих бедра, врожденная косолапость и врожденная мышечная кривошея. Знание этой патологии позволяет ее своевременно выявлять и лечить, тем самым спасая ребенка от тяжелых осложнений, а зачастую и инвалидности.

ДИСПЛАЗИЯ ТАЗОБЕДРЕННЫХ СУСТАВОВ. ВРОЖДЕННЫЙ ВЫВИХ БЕДРА.

Дисплазия тазобедренных суставов, как правило, бывает двусторонней, но более выраженной с одной стороны, а именно чаще слева. На фоне развившегося одностороннего вывиха бедра второй, диспластический, сустав клинически выглядит зачастую здоровым и это ведет к недооценке его состояния в процессе лечения более пораженного сустава /например, на него дается большая нагрузка, что приводит к развитию осложнений: асептического некроза головки бедра, коксартроза со "здоровой" стороны.

Двусторонние вывихи бедра встречаются в 1,5-2 раза чаще односторонних.

У девочек врожденный вывих бедра встречается чаще, чем у мальчиков, в 5-7 раз, что большинством авторов объясняется большей шириной таза у них и более фронтальным расположением вертлужной впадины. Некоторые авторы /Barlow-1963, Wilkinson - 1963/ высказывают мнение, что более частое возникновение врожденного вывиха бедра у

девочек связано с дисфункцией эндокринных желез беременной женщины, что способствует развитию у плодов женского пола во 2-3 триместре беременности гормонально обусловленной слабости суставного аппарата.
Симптоматика дисплазии тазобедренного сустава у новорожденных скудна, но диагноз необходимо ставить в первые месяцы жизни ребенка. Чем позже поставлен диагноз, тем труднее поддается лечению заболевание, тем хуже результаты.
Собственно дисплазия без смещения головки бедра клиническими симптомами чрезвычайно бедна. Скошенность крыши и в связи с этим, некоторое растяжение капсулы сустава увеличивают полость сустава и тем самым обуславливают увеличение подвижности головки во впадине. Клинически это определяется, как избыточная наружная ротация одной или обеих ножек и увеличение пассивной подвижности в тазобедренных суставах. В этом случае можно думать о дисплазии первой степени /предвывих/. Если головка бедра из-за увеличенного ШДУ децентрирована, ось ее направлена на наружный край крыши, в пределах растянутой капсулы она смещается кнаружи и кверху, к лимбусу. Появляется контрактура приводящих мышц бедра, клинически определяемая как ограничение отведения бедра /дисплазия второй степени - подвывих/. В норме у новорожденных отведение бедер возможно до 90^0 градусов, но уже к месячному возрасту оно уменьшается до 80^0, в 9-10 месяцев отведение бедер 60^0-70^0 градусов считается нормальным. Уменьшение отведения бедер, особенно если оно не одинаково с обеих сторон, может быть признаком дисплазии тазобедренного сустава. Ограниченным отведением бедер объясняется симптом неисчезающей опрелости в паховой области на стороне дисплазии. И, наконец, при смещении головки бедра за пределы лимбуса возникает вывих - дисплазия третьей степени. Клинически определяется симптом "щелчка" / или вправления и вывихивания, или Маркса и т.п./. Предпочтительно смотреть ребенка в первые сутки, когда нет еще физиологического гипертонуса мышц. Повторный осмотр новорожденного на предмет выявления дисплазии тазобедренного сустава / и другой врожденной патологии/ следует произвести при выписке из роддома, а к 3 месяцам каждого ребенка должен осмотреть ортопед.
Заболевания и состояния, с которыми следует дифференцировать дисплазию тазобедренных суставов, так как при них наблюдаются некоторые из выше перечисленных симптомов:
Физиологический гипертонус мышц при осмотре не дает ощущения стабильного ограничения отведения бедер /постепенно ослабевает и при осмотре и с возрастом ребенка/;
Врожденная варусная деформация ШДУ/coxa vara congenita/ при наличии многих одинаковых с вывихом симптомов нет западения в скарповском треугольнике;
ДЦП - характерный анамнез, неврологический статус, но не исключается сочетание с дисплазией тазобедренного сустава;
Патологический вывих - в анамнезе сепсис, эпифизарный остеомиелит головки бедренной кости;
Родовой эпифизеолиз головки бедра - в родах отмечается низведение за ножку, клинически: беспокойство ребенка при пеленании, отек, гематома в области тазобедренного сустава.
Следовательно, диагноз дисплазии тазобедренных суставов клинически можно заподозрить и назначить профилактическое лечение (широкое пеленание); диагноз врожденного вывиха бедра клинически можно поставить, но и в том и в другом случае для уточнения диагноза и решения вопроса лечения, а иногда с целью дифференциальной диагностики необходима рентгенография тазобедренных суставов обязательно обоих. При обнаружении на рентгенограмме возрастной нормы профилактическое.
Наиболее простой для постановки диагноза дисплазии у детей первого года жизни является триада Путти: задержка появления и гипоплазия ядра окостенения головки

бедра, увеличение скошенности крыши вертлужной впадины и смещение проксимального конца бедра относительно таза кнаружи и кверху.
Для уточнения диагноза и степени смещения бедра относительно таза удобно пользоваться схемой Хильгенрейнера /Hilgenreiner/. По этой схеме на рентгенограмме рассматривается три величины; угол наклона крыши вертлужной впадины /ацетабулярный индекс/, образованный линией. проведенной через нижние точки окостенения подвздошных костей и касательной к крыше вертлужнои впадины /в норме он колеблется от 20^0 до $3O^0$ градусов/, расстояние d от вершины угла до перпендикуляра, восстановленного из наиболее проксимальной точки метафиза бедра до горизонтальной линии /это расстояние свидетельствует о величине смещения бедра кнаружи и в норме равно 1,5 см/ и, наконец, расстояние h - расстояние от проксимальной точки бедра до горизонтали, то есть длина перпендикуляра, в норме равная 1см Увеличение скошенности крыши более 30^0 градусов свидетельствует о дисплазии I степени /предвывихе/, увеличение скошенности крыши и расстояния d - о дисплазии второй степени /подвывихе/ и, наконец, уменьшение величины h говорит о смещении бедра кверху, то есть о дисплазии III степени - вывихе бедра.
Клиническая картина врожденного вывиха бедра с возрастом ребенка становится ярче. Дети с врожденным вывихом бедра поздно начинают ходить /в 14-18 месяцев/, припадая на больную ногу при одностороннем вывихе или, переваливаясь при двустороннем /"утиная походка"/. С увеличением нагрузки увеличивается смещение бедра кверху и уменьшается длина конечности /относительная/. Выражена наружная ротация бедра на стороне вывиха. Ограничено отведение бедра, а приведение несколько увеличено, так, что ребенок может больной ногой перекрестить другую в верхней или средней ее части /симптом Эрляхера/. Смещенная, не имеющая опоры головка скользит по крылу подвздошной кости, что определяется при фиксации одной рукой таза и потягивании другой рукой бедра /симптом "скольжения"/. Большой вертел определяется выше линии Розер-Нелятона. Линия Шемахера / большой вертел - передне-верхняя ость подвздошной кости/ пересекает среднюю линию туловища ниже пупка. Треугольник Бриана /большой вертел – переднее-верхняя ость подвздошной кости - точка пересечения продолжения оси бедра и перпендикуляра, опущенного на него из переднее-верхней ости/ из равнобедренного прямоугольника становится неравнобедренным. Лечение дисплазии и вывиха тазобедренного сустава может быть консервативным и оперативным Выбор метода лечения зависит от возраста ребенка, степени смещения головки бедра и степени выраженности дисплазии впадины и верхнего конца бедра. Обычно для лечения детей до года достаточно добиться правильной центрации головки бедра в вертлужной впадине, чтобы произошло полное восстановление сустава. Для лечения применяют различные шины и приспособления: подушка Фрейма, шина ЦИТО, стремена Павлика, шины Волкова, Виленского, Ситенко и другие. Постепенным отведением бедер уже через 2 недели удается добиться полного расслабления приводящих мышц бедра. В дальнейшем требуется только фиксация ножек ребенка в положении достигнутого полного отведения бедер. Срок фиксации зависит от тяжести дисплазии и возраста ребенка, в котором начато лечение. Если в начале лечения ребенку было менее 3 месяцев, срок лечения обычно 3-4 месяца. Чем старше ребенок при начале лечения, тем больше его длительность. Так ребенку 8 месяцев может потребоваться 10-12 месяцев для лечения. При дисплазии I-II степени лечение, начатое в первые месяцы жизни, дает в 100% выздоровление. В период же фиксации рекомендуется ребенку проводить массаж ягодичных мышц. Гимнастику для тазобедренных суставов /ротационные и отводящие движения, незначительное разгибание, но не приведение, бедер/, разрешается давать ребенку отдых от шины на несколько минут несколько раз в день, а в период окончания лечения, когда рентгенологически видны процессы до развития сустава, шину еще на один - два месяца оставляют для ночной фиксации бедер. Если к этому времени ребенок уже пытается ходить, то

разрешается ставить на ножки только при отсутствии контрактур, болей, и при хороших рентгенологических показателях.
Оперативное лечение врожденного вывиха бедра - это не тот метод лечения, к которому надо стремиться, так как оно никогда не дает таких хороших результатов, как консервативное лечение детей первого года жизни. Тем не менее, в настоящее время без оперативного лечения обойтись невозможно. Показанием к оперативному лечению является поздно /после 1,5 лет/ выявленный врожденный вывих бедра, релюксации и безуспешно леченные консервативно суставы остаточные подвывихи. Все операции, производимые при врожденном вывихе бедра, могут быть разделены на радикальные и паллиативные. В детском возрасте производятся, как правило радикальные операции, направленные на сопоставление суставных поверхностей сустава /вправление/ и устранение тех признаков дисплазии впадины и верхнего конца бедра, которые мешают хорошей центрации головки бедра во впадине и являются предпосылкой к последующей релюксации или развитию коксартроза Радикальные операции могут быть внутрисуставными, внесуставными и комбинированными. К внутрисуставным относятся простое открытое вправление бедра, артропластические операции /например, Колонна/; к внесуставным - реконструктивные операции: пластика крыши вертлужной впадины, деротационная, варизирующая остеотомия бедра Сочетание вправления бедра с коррекцией крыши или верхнего конца бедра является комбинированной операцией. Успех оперативного лечения обусловлен многими факторами, среди которых, пожалуй, наибольшее значение имеет правильный выбор вида операции. Осложнения при операции на тазобедренном суставе могут быть обще хирургические кровотечение, инфицирование раны, излишняя травматизация тканей и специфические: недооценка величины углов наклона и поворота шейки бедра. Провозглашенный в свое время Лоренцем принцип лечения врожденного вывиха бедра: "Чем раньше, тем лучше", дополнен другим: "Ранняя функция, поздняя нагрузка". Фиксация оперированной конечности после операции чаще всего осуществляется гипсовой полуторной кокситной повязкой /повязка полностью фиксирует таз, оперированную конечность и до коленного сустава здоровую/. Срок фиксации в зависимости от вида операции и возраста ребенка колеблется от 2-х недель до месяца иногда больше. Сразу по прошествии послеоперационных болей и отека начинается ЛФК первого периода, то есть методист дает движения на все открытые группы мышц, особенно, на мышцы здоровой нижней конечности. По возможности подключается физиолечение /соллюкс, УВЧ на оперированный сустав с конца первой недели после операции/. По снятии фиксирующей повязки начинается активный период разработки функции сустава (массаж. ЛФК, физиолечение), через 3 месяца подключаются занятия на велотренажере. Через 6 месяцев ребенку можно разрешить ходить с костылями без опоры. На больную ногу и только через год после контрольной рентгенографии и осмотра ортопеда разрешается дозированная постепенно нарастающая нагрузка на оперированную конечность. В случае двустороннего вывиха бедра операция на втором суставе возможна не ранее чем через год после первой, то есть когда будут видны функциональные возможности ранее оперированного сустав. При плохом функциональном результате первой операции оперировать второй сустав нельзя.
Ребенок после консервативного, а тем более после оперативного лечения врожденного вывиха бедра должен находиться на диспансерном учете. Первый год после проведенного лечения осмотр ребенка и рентгенография тазобедренных суставов /обязательно обоих даже при одностороннем вывихе/ проводятся каждые 3-4 месяца. На втором году при благоприятном течении восстановительного периода - 2 раза в год и в последующие годы один раз в год осмотр, а рентгенография по показаниям.
Таким образом, лечение врожденного вывиха бедра - проблема, далеко не решенная окончательно. Осложнения консервативного лечения /контрактуры, остаточные подвывихи, асептический некроз головки бедра, релюксации/, сложность оперативного

лечения с его осложнениями и последствиями - все это еще раз заставляет подчеркнуть важность и необходимость ранней диагностики и раннего, до 3 -х месяцев, лечения дисплазии тазобедренных суставов.

ВРОЖДЕННАЯ МЫШЕЧНАЯ КРИВОШЕЯ

КРИВОШЕЯ - это деформация, характеризующаяся неправильным положением головы: наклоном в одну сторону, поворотом в другую. Чаще всего в основе заболевания лежат изменения в грудино-ключично-сосковой мышце, врожденного или приобретенного характера, влекущие за собой наклон головы в сторону пораженной мышцы и поворот в противоположную сторону. Но возможны и другие формы кривошеи, возникшие в результате врожденной или приобретенной патологии других мышц и тканей, а также костей и суставов.

С.Т.Зацепин предложил классификацию кривошеи, которая наиболее полно охватывает известные формы этого заболевания. По этой классификации все кривошеи подразделяются на врожденные и приобретенные. И в той, и в другой группе возможны миогенные формы, артрогенные и оссальные. неврогенные, дермо- и десмогенные, вторичные /компенсаторные/ формы

Врожденные миогенные - это врожденная кривошея при изменениях грудино-ключично-сосковой мышцы, врожденная кривошея при изменениях трапециевидной мышцы, кривошея при изменениях подкожной мышцы шеи. Врожденная артрогенная и оссальная - это кривошея при синдроме Клиппеля-Фейля, клиновидных шейных позвонках, при добавочных шейных ребрах. Дермогенная форма врожденной кривошеи обусловлена врожденными кожными складками шеи.

Изо всех форм кривошеи наиболее часто встречается врожденная мышечная кривошея на почве патологии грудино-ключично-сосковой мышцы, Частота этого заболевания в общем числе ортопедических больных по данным разных авторов колеблется от 0.21 /И.С.Венгеровский/ до 2 процентов /Dollinger/. По данным роддомов г, Риги врожденная кривошея наблюдалась у 2-3 процентов новорожденных, а Рижский научно-исследовательский институт травматологии и ортопедии среди врожденной ортопедической патологии отмечает в 10 % случаев кривошею.

ПАТОЛОГОАНАТОМИЧЕСКИЕ изменения при кривошее различны в зависимости от вида кривошеи, при мышечной форме они, в общем, сводятся к рубцеванию и замене части ножек грудино-ключично-сосковой мышцы соединительной тканью.

ЖАЛОБЫ при врожденной мышечной кривошее зависят от возраста ребенка, выраженности деформации и наблюдательности родителей. Иногда мать у своего 2-3х - недельного младенца обнаруживает в области шеи опухолевидное образование, иногда замечает, что ребенок плохо берет грудь с какой-то одной стороны. Когда ребенок начинает держать голову, мать замечает что голова постоянно наклонена в одну сторону. У старших детей родители отмечают наряду с неправильным положением головы и изменения со стороны лица и черепа.

У новорожденного ПРИ ПРОФИЛАКТИЧЕСКОМ ОСМОТРЕ надо смотреть голову, шею, возможность движений в шейном отделе с целью выявления врожденной формы кривошеи. Обычно в этот период симптоматики нет. если только нет врожденной костной формы. Как правило, первое проявление врожденной мышечной кривошеи / появление/ опухолевидного образования в области средней или нижней части ножек грудино-ключично-сосковой мышцы/ обнаруживается не всегда, так как ребенок в момент его появления находится дома и не всякая мать, если ее не предупредить о необходимости осмотра ребенка на этот предмет, может его заметить. Опухолевидное образование округлой или веретенообразной формы, плотной консистенции, с окружающими тканями не спаяно, кожа над ним не изменена, на пальпацию ребенок реагирует спокойно. С течением времени это образование уменьшается и исчезает совсем обычно через 3-12 месяцев, но мышца или пораженная ножка становится менее эластичной, отмечается ее

напряжение и укорочение, К этому времени уже явно видно вынужденное положение головы с наклоном ее в сторону пораженной мышцы и поворотом в здоровую сторону. При попытке пассивных движений выявляется ограничение наклона в здоровую сторону и поворота в больную, то есть коррекция невозможна или возможна частичная. С возрастом появляются симптомы асимметрии лица и головы Они являются следствием приспособления роста к длительному вынужденному положению головы /закон трансформации Вольфа/, причиной является нарушение равновесия действия мышц и односторонняя тяга пораженной мышцы. Симптомы асимметрии лица и черепа видны как спереди, так и сзади: средняя линия лица приобретает дугообразную форму, половина лица со стороны кривошеи уменьшается в вертикальном размере и увеличивается в горизонтальном, на противоположной стороне, напротив, вертикальный размер лица увеличивается, а горизонтальный уменьшается. Удлиненная здоровая сторона лица как бы огибает больную - симптом "серпа". Носовая перегородка искривляется и нос принимает форму "обратной запятой". Линии: проведенная через оба глаза, через углы рта и через обе ключицы стремятся встретиться в одной точке на стороне поражения /симптом Фелькера/. Череп деформирован, затылок скошен, вертикальный размер черепа со стороны кривошеи меньше При отсутствии лечения с возрастом увеличивается контрактура пораженной мышцы, нарастают симптомы асимметрии лица и черепа, присоединяется сколиоз шейного и верхне-грудного отделов позвоночника Появляется утомляемость от постоянного напряжения здоровой мышцы, стремящейся удержать голову в более правильном положении,

ПРОГНОЗ при врожденной мышечной кривошее зависит от своевременности начала, правильного выбора лечения, упорного его проведения и длительного наблюдения после лечения с целью выявления возможного рецидива.

ЛЕЧЕНИЕ при врожденной мышечной кривошее должно начинаться как можно в более раннем возрасте, сразу после выявления заболевания. Вначале проводится консервативное лечение: массаж, гимнастика, физиолечение, фиксация головы в правильном или гипер-корригированном положении. В случае неполного излечения или при поздно выявленной кривошее у ребенка в возрасте после 1 - 2 лет применяют оперативное лечение.

Показанием к ОПЕРАТИВНОМУ лечению врожденной мышечной кривошеи является ПОЗДНО выявленная кривошея /иногда диагноз ставится только в 5-6 или 10-11 лет/, безуспешно леченая кривошея в возрасте после года /лучше в 2-3 года/ и рецидивирующая кривошея.

ОСЛОЖНЕНИЯ в послеоперационном периоде: образование подкожной гематомы, серомы: нагноение раны, образование грубого рубца. Своевременное выявление этих осложнений позволяет предупредить рецидив кривошеи.

В послеоперационном периоде для избежания рецидива голова должна надежно и достаточно долго фиксироваться в положении гиперкоррекции. Обычно на первые 2-3 дня накладывают воротник Шанца или укладывают больного на вытяжение на петле Глиссона. После перевязки, когда видно, что нет гематомы или нагноения, накладывают гипсовый головодержатель в положении максимальной гиперкоррекции сроком до месяца. Через 3-4 недели повязку разрезают, больному назначают физиолечение /тепловые процедуры; форез с йодистым калием, парафиновые аппликации/, лечебную гимнастику и заказывают в протезном предприятии съемный головодержатель. Послеоперационное восстановительное лечение и фиксация головы проводятся 6-8 месяцев, после чего ребенок до окончания периода роста должен находиться на диспансерном наблюдении.

Операция пластического удлинения грудино-ключично-сосковой мышцы не получила большого распространения, так как она технически сложнее, а результаты не лучше, чем при операции Зацепина. При ее производстве одна ножка мышцы отсекается у места прикрепления, другая у места соединения в общее брюшко мышцы и затем отсеченная

внизу ножка сшивается с отсеченной вверху, за счет чего происходит значительное удлинение мышцы.
Лечение других форм кривошеи зависит от причины, вызвавшей ее, Врожденная кривошея при изменении переднего края трапециевидной мышцы лечится так же, как и обычная врожденная мышечная кривошея, Но при операции необходимо рассечь передний край трапециевидной мышцы. Врожденная костная форма кривошеи /при клиновидных позвонках, синдроме Клиппеля-Фейля/ лечится только консервативно /массаж, фиксация головы в правильном положении/. К гимнастике при этих формах кривошеи надо относиться осторожно, так как она может способствовать мобилизации позвоночника и вызвать прогрессирование сколиоза, который при этих формах бывает. При кривошее на почве врожденных асимметричных кожных складок показано оперативное лечение: пластическое устранение кожных складок путем перемещения встречных треугольников
Образование приобретенной формы кривошеи предупреждается своевременным и полноценным лечением основного заболевания. В случае развития рубцовой кривошеи применяется и консервативное и оперативное лечение. Кривошея при синдроме Гризеля требует в первую очередь лечения воспаления заглоточных мышц, а подвывих атланта, обуславливающий кривошею, устраняется вытяжением на петле Глиссона и последующей фиксацией головы в правильном положении.
ВРОЖДЕННАЯ КОСОЛАПОСТЬ
Врожденная косолапость - заболевание, которое, благодаря характерному положению стопы (аддукция, супинация, эквинус) легко диагностируется уже в роддоме. Для изучения этого раздела занятия студентам предлагаются графы косолапости, позволяющие в логической последовательности разобрать данную патологию, Особое внимание студентов обращается на раннее консервативное лечение, его виды и методику в зависимости от вида косолапости и степени выраженности заболевания, Подчеркивается важность своевременного перехода к оперативному лечению в случае неуспеха консервативного. Среди оперативных методов разбирается принцип вмешательства в зависимости от возраста ребенка. Указывается на необходимость восстановительного лечения и пользования ортопедической или специальной обувью, а также другими ортопедическими изделиями (шинами, туторами) после проведенного консервативного или оперативного лечения. По ходу занятия студенты осваивают принципы
правильного наложения мягкой и гипсовой повязки при врожденной косолапости.

9. Вопросы для самоподготовки:

1) строение тазобедренного сустава, врожденной мышечной кривошеи, врожденной косолапости
2) особенности дисплазии тазобедренных суставов и врожденного вывиха бедра, врожденной мышечной кривошеи, врожденной косолапости
3) степени дисплазии тазобедренных суставов. Врожденный вывих бедра односторний и двухсторонний, врожденной мышечной кривошеи, врожденной косолапости
4) клиника врожденного вывиха бедра, врожденной мышечной кривошеи, врожденной косолапости
5) клиническая диагностика, рентгенологическая УЗИ
6) дифференциальная диагностика
7) условия, показания и методика консервативного лечения
8) оперативное лечение, виды вмешательств
9) осложнения, их коррекция
10) вопросы реабилитации

Тестовые задания по теме
ВРОЖДЕННЫЙ ВЫВИХ БЕДРА

1.Какие изменения происходят в диспластическом тазобедренном суставе с ростом ребенка при отсутствии лечения?
1.Уплощается вертлужная впадина.
2.Растягивается капсула тазобедренного сустава.
3.Головка бедренной кости деформируется.
4.Шеечно-диафизарный угол бедра уменьшается, становится варусным.
5.Возникает контрактура приводящих мышц бедра.

2.Какие изменения происходят в диспластическом тазобедренном суставе при своевременном и активном лечении ребенка?
1 .Уменьшается угол наклона крыши вертлужной впадины.
2.Уменьшается шеечно-диафизарный угол бедра.
3.Капсула тазобедренного сустава становится тоньше, срастается с
крылом подвздошной кости.
4.Головка бедра размером и формой соответствует здоровой
5.Уменьшается угол антеторсии шейки.

3.Какие симптомы проверяют у новорожденного с целью выявления дисплазии тазобедренного сустава?
1.Симптом асимметрии бедренных и ягодичных складок.
2.Симптом "щелчка".
3.Симптом "неисчезающего пульса".
4.Симптом ограничения отведения бедра.
5.Увеличение наружной ротации бедра.

4.Для каких заболеваний, кроме врожденного вывиха бедра, характерен симптом ограничения отведения бедер?
1 .Синдром Литтля.
2.Родовой эпифизеолиз головки бедренной кости.
3.Варусная деформация шеечно-диафизарного угла бедренной кости.
4.Спино-мозговая грыжа с нижним вялым парапарезом.
5.Патологический вывих бедра на почве эпифизарного остеомиелита.

5.Какие симптомы характерны для врожденного вывиха бедра у детей старше года?
1.Абсолютное укорочение конечности.
2. Симптом Тренд ел енбурга.
3.Симптом Маркса-Ортолани.
4.Симптом «неисчезающего пульса».
5.Хромота на больную ногу.

6.При каких заболеваниях может быть положительным симптом Тренделенбурга?
1 .При врожденном вывихе бедра.
2.При абсолютном укорочении бедра после перелома .
3.При патологическом вывихе бедра.
4.При болезни Пертеса II - III стадии.
5.При coxa vara.

7.С какими заболеваниями проводится клиническая дифференциальная диагностика дисплазии тазобедренных суставов?
1.Физиологический гипертонус мышц.
2.Врожденное укорочение бедра.
3.Спинно-мозговая грыжа с корешковым синдромом.
4.Родовая черепно-мозговая травма.
5.Эпифизарный остеомиелит бедра.

8.С какими заболеваниями проводится клиническая дифференциальная диагностика врожденного вывиха бедра у детей старше года?
1 .Варусная деформация шеечно-диафизарного угла бедренной кости.
2.Варусная деформация коленного сустава на почве болезни Блаунта.
3.Детский церебральный паралич.
4.Юношеский эпифизеолиз головки бедренной кости.
5.Болезнь Легг-Кальве-Пертеса.

9.Какую информацию дает обзорная прямая рентгенограмма тазобедренных суставов ребенка с врожденным вывихом бедра?
1 .Позволяет судить о наличии ядра окостенения головки бедра и о своевременности его появления.
2. О степени скошенности крыши вертлужной впадины.
3. О взаимоотношении ядра окостенения головки бедра /при отсутствии его проксимального конца бедра/ и вертлужной впадины.
4. О форме и размерах лимбуса и капсулы тазобедренного сустава.
5. О конгруентности суставных поверхностей при наличии ядра окостенения головки бедра.

10.Какие шины и приспособления применяются при лечении дисплазии тазобедренных суставов на первом году жизни?
1 .Подушка Фрейка.
2.Стремена Павлика.
3.Шина Виленского.
4.Дистракционный аппарат Илизарова.
5.Шина ЦИТО.

11.Какой консервативный метод лечения врожденного вывиха бедра применяется у детей от 10 месяцев до 1,5 лет?
1 .Лечение этапными гипсовыми повязками по Зеленину.
2.Лечение аппаратом Гневковского.
3.Одномоментное вправление по методу Лоренца.
4.Лечение постоянным вытяжением в вертикальной или горизонтальной плоскости с последующим вправлением /при необходимости/ и фиксацией гипсовой повязкой или шиной Волкова.
5.Лечения отводящими шинами типа ЦИТО с последующим вправлением.

12.Какие виды операций производятся детям с врожденным вывихом бедра в возрасте от одного до 8 лет?
1 .Простое открытое вправление бедра.
2.Артропластическая операция типа Колонна.

3.Реконструктивные операции на проксимальном конце бедра и крыше вертлужной впадины.
4.Формирование навеса по Кенигу.
5.Комбинированные операции типа Заградничека.

13.Какими неблагоприятными моментами в процессе консервативного или оперативного лечения врожденного вывиха бедра можно объяснить возникновение такого осложнения, как асептический некроз головки бедра?
1 .Травматичное вправление бедра.
2.Длительная фиксация бедра в функционально невыгодном положении.
3.Нарушение кровоснабжения головки при оперативном лечении.
4.Раннее начало движений в тазобедренном суставе после вправления.
5.Ранняя осевая нагрузка на конечность.

14. Какие анатомические особенности обусловлавливают невправимость бедра при консервативном лечении врожденного вывиха бедра у детей первого года жизни?
1. Скошенность крыши вертлужной впадины.
2. Гиперплазия круглой связки.
3. Растянутость капсулы сустава.
4. Деформация лимбуса.
5. Деформация капсулы в виде "песочных часов"

15. Для решения вопроса оперативного лечения врожденного вывиха бедра необходимо рентгенологическое обследование:
1. Рентгенорграфия больного сустава в двух проекциях
2. Рентгенография больного сустава с нагрузкой.
3. Рентгенография обоих тазобедренных суставов в прямой проекции
4. Рентгенография обоих тазобедренных суставов в двух проекциях
5. Артрография обоих тазобедренных суставов.

16. При оценке центрации головки бедра во впадине по рентгенограммам решающее значение имеет угол:
1. Угол антеторсии.
2. Угол Виберга.
3. Угол вертикального соответствия.
4. Шеечно-диафизарный угол.
5. Ацетабулярный индекс.

17. Для дисплазии первой степени (предвывиха) по схеме Хильгенрейнера характерно:
1. Величина ацетабулярного индекса меньше 25 градусов.
2. Величина расстояния d больше 1,5 см.
3. Расстояние h равно 1 см
4. Ацетабулярный индекс больше 30 градусов.
5. Расстояние d равно 1,5 см.

18. Для дисплазии второй степени (подвывиха) по схеме Хильгенрейнера характерно:
1. Ацетабулярный индекс больше 30 градусов.
2. Расстояние d меньше 1,5см
3. Расстояние d больше 1,5 см
4. Величина h меньше 1 см.

5. Величина h = 1 см.

19. Для дисплазин третьей степени (вывиха) по схеме Хильгенрейнера характерно:
1. Ацетабулярный индекс больше 30 градусов.
2. Расстояние d равна 1,5 см.
3. Величина h меньше 1 см
4. Расстояние d больше 1,5 см.
5. Величина h равна 1 см.

20. При оперативном лечении врожденного вывиха бедра у детей надо учитывать:
1 . Возраст ребенка.
2. Величину смещения бедра.
3. Величину ацетабулярного индекса.
4. Величину угла Виберга
5. Величину шеечно-диафизарного угла и угла антеторсии.

21. При двустороннем вывихе бедра у ребенка 5 лет показано:
1 . Консервативное лечение, как подготовка к оперативному.
2. Скелетное вытяжение одновременно обеих нижних конечностей в вертикальной плоскости с постепенным разведением бедер.
3. Оперативное лечение обоих тазобедренных суставов одновременно, если позволяет состояние ребенка
4. Операция на одном тазобедренном суставе, а через месяц на другом.
5. Операция на одном тазобедренном суставе, а через год на втором.

22. В послеоперационном периоде после операции на тазобедренном суставе пользуются принципом:
1 . Чем меньше в гипсе, тем лучше.
2. Чем длительнее фиксация, тем лучше.
3. Ранняя нагрузка - залог восстановления сустава.
4. Ранняя функция, поздняя нагрузка - залог успеха в восстановлении сустава.
5. Чем раньше дать приведение бедра, тем быстрее восстановятся движения

23.Какие симптомы позволяют клинически дифференцировать врожденный вывих бедра и coxa vara?
1. Хромота на больную ногу.
2. Ограничение отведения бедра на больной стороне.
3. Симптом неисчезающего пульса.
4. Симптом Тренделенбурга
5. Симптом скольжения бедра

ВРОЖДЕННАЯ МЫШЕЧНАЯ КРИВОШЕЯ

1.Какие признаки характерны для врожденной мышечной кривошеи в периоде новорожденности и первых месяцев жизни?
1.Наличие опухолевидного образования в области грудино-ключично-сосцевидной мышцы.
2.Наклон головы в сторону пораженной мышцы и поворота в здоровую.
3.Выраженный сколиоз шейного отдела позвоночника.
4.Ограничение объема движений в шейном отделе позвоночника.
5.Напряжение пораженной мышцы особенно в положении коррекции

2.Какие изменения происходят в грудино-ключично-сосцевидной мышце при врожденной кривошее:
1 .Жировое перерождение мышечных волокон.
2.Фиброзное перерождение мышечных волокон
3.Отставание в росте пораженной мышцы.
4.Потеря эластичности пораженной мышцы.
5.Определяемое при пальпации напряжение пораженной мышцы.

3.Что входит в комплекс консервативного лечения врожденной мышечной кривошеи у детей первого года жизни?
1 .Массаж мышц шеи здоровой и пораженной стороны.
2.Пассивная корригирующая гимнастика и элементы активной гимнастики.
3.Вытяжение на наклонной плоскости с целью коррекции положения головы.
4.Физиолечение /грелка, УВЧ, форез с KI /.
5.Фиксация достигнутого положения головы воротничком Шанца и др.

4.Каким образом осуществляется фиксация головы при врожденной мышечной кривошее у детей до года при консервативном лечении?
1 Ватно-марлевым воротник типа Шанца.
2.Ортопедический чепчик.
3.Гипсовый головодержатель.
4.Торако-краниальная повязка.
5.Пластмассовый головодержатель.

5.Какие симптомы характерны для врожденной мышечной кривошеи у детей старше года?
1 .Характерное положение головы с наклоном в здоровую сторону и поворотом в больную.
2.Выраженное укорочение пораженной мышцы.
3.Выраженная асимметрия лица и черепа.
4.Напряжение пораженной мышцы.
5.Сколиоз шейно - грудного отдела позвоночника.

6.Какие оперативные вмешательства применяются по поводу врожденной мышечной кривошеи?
1.Рассечение ножек пораженной грудино-ключично-сосцевидной мышцы в дистальном их отделе.
2.Иссечение фиброзно-измененного участка ножек пораженной грудино-ключично-сосцевидной мышцы.
3.Удлинение укороченной грудино-ключично-сосцевидной мышцы.
4.Укорочение грудино-ключично-сосцевидной мышцы противоположной стороны.
5.Рассечение пораженной мышцы в ее проксимальном отделе.

7.О чем следует помнить, чтобы свести к минимуму возможность рецидива кривошеи после оперативного лечения?
1. О необходимости рассечения по ходу операции поверхностной фасции шеи и ее пучков, могущих способствовать сохранению порочного положения головы.

2. О необходимости коррекции положения головы на операционном столе с целью выявления добавочных ножек грудино-ключично-сосцевидной мышцы или напряжения трапециевидной.
3. О необходимости формирования встречных треугольных лоскутов на коже во избежание образования стягивающего рубца.
4. О необходимости послеоперационной фиксации головы в положении гиперкоррекции.
5. О важности проведения восстановительного лечения и диспансерного наблюдения.

8.Чем фиксируют голову после операции по поводу врожденной мышечной кривошеи?
1.Воротником Шанца.
2.Ортопедическим чепчиком.
3.Гипсовым головодержателем.
4.Съемным головодержателем.
5.Вытяжение на петле Глиссона.

9.При каком виде кривошеи голова наклонена в здоровую сторону?
1. При врожденной мышечной кривошее.
2. При кривошее на почве спастического паралича
3. При кривошее на почве рубцовых изменений кожи и подкожной клетчатки.
4. При кривошее на почве вялого паралича

ВРОЖДЕННАЯ КОСОЛАПОСТЬ.
l. Какая косолапость относится к атипичной форме?
1 .На фоне амниотических перетяжек голени.
2.При отсутствии болылеберцовой кости голени.
3.У ребенка с артрогриппозом.
4.У ребенка с ахондроплазией /хондродистрофией/.
5.У ребенка с кривошеей.

2.Какие клинические признаки характерны для типичной врожденной косолапости?
1 .Деформация стопы с выраженным отведением переднего ее отдела и пронацией его.
2.Деформация стопы с выраженными аддукцией переднего отдела, супинацией и эквинусом.
3.Симптом «палковидной голени».
4. Симптом «натоптыша» на тыльно-наружной поверхности стопы.
5.Ограничение амплитуды активных движений в стопе.

3.Какие изменения происходят в тканях и органах стопы при врожденной косолапости?
1.Место прикрепления сухожилий на стопе несколько смещено.
2.Сухожилия мышц внутренней и задней групп укорочены напряжены.
3.Сухожилия передне-наружной группы мышц укорочены,
4.Внутренняя лодыжка со временем резко гипертрофируется.
5.Кожа на наружно-тыльной /опорной/ поверхности стопы ороговевает. В глубине мягких тканей здесь появляется бурса, содержимое которой может инфицироваться.

4.Что входит в комплекс консервативного лечения врожденной косолапости?
1 .Корригирующая гимнастика.

2.Одномоментная редрессация стопы.
3.Этапные гипсовые повязки.
4.Восстановительное лечение, включающее массаж, ЛФК, физиолечение.
5.Своевременное снабжение ортопедическими изделиями /туторами, шинами, обувью/.

5.Что применяют для восстановительного лечения ребенка после консервативного или оперативного лечения врожденной косолапости?
1 .Массаж.
2.Тепловые и рассасывающие процедуры.
3.Фиксация стопы днем ортопедической обувью, а ночью шиной или тутором.
4.Ранняя нагрузка на стопу: хождение босиком по полу, а также вниз по наклонной плоскости.
5.Длительное диспансерное наблюдение и, при возможности, лечение на грязевом или бальнеологическом курорте.

6.Какие виды оперативного лечения применяют при врожденной сухожильно-связочной форме косолапости ?
1 .Операция Зацепина.
2.Операция Шанца.
3.Клиновидная резекция стопы.
4.Серповидная резекция по Куслику.
5.Лечение с применением компрессионно-дистракционного аппарата Илизарова.

7.Какне возможны осложнения операций на сухожильно-связочном аппарате при врожденной косолапости?
1 .Некроз лоскута кожи в области операционных разрезов.
2.Асептический некроз пяточной кости.
3.Чрезмерное удлинение сухожилий внутренней группы мышц с последующим развитием вальгусной деформации стопы.
4.Неполный объем оперативного вмешательства / не рассечена межкостная связка /, что обуславливает развитие раннего рецидива деформации.
5.Повреждение при операции элементов сосудисто-нервного пучка.

Эталоны ответов к тестовым заданием по теме

Вопросы по врожденному вывиху бедра:

Правильный ответ:					**правильный ответ:**	
№1	**123**	**5**			**№13**	**1235**
№ 2	**1**	**2**	**4**	**5**	**№ 14**	**245**
№ 3	**1**	**2**	**4**	**5**	**№ 15**	**4**
№ 4	**1**	**2**	**3**	**5**	**№ 16**	**3**
№ 5	**1**	**2**	**4**	**5**	**№ 17**	**345**
№ 6	**1**	**3**	**4**	**5**	**№ 18**	**135**
№ 7	**1**	**2**	**4**	**5**	**№ 19**	**134**
№ 8	**1**	**3**	**4**	**5**	**№20**	**1235**

№ 9 1 2 3-5 №21 5
№10 1 2 3 5 №22 4
№ 1 1 124 № 23 35
№ 12 123 5

Вопросы по врожденной мышечной кривошее: Правильный ответ: правильный ответ:

№1 12 4 5 №6 1 2 3 5
№2 2345 №7 1245
№3 1245 №8 135
№4 125 №9 4
№5 2345

Вопросы по врожденной косолапости: Правильный ответ: правильный ответ:

№1 1234 №5 1235

№2 2345 №6 1345
№3 125 №7 1345
№4 1345

11. Ситуационные задачи по теме

Задача 1.
При плановом осмотре в поликлинике детей в возрасте 2-3 месяцев на предмет ортопедической патологии врач-ортопед обнаружил у трех детей (ребенок А, ребенок Б, ребенок В) ссимптом ограничения отведения бедер, причем у двух из них (у А и В)отмечалась наружная ротация обоих бедер, а у одного (у В) была асимметрия бедренных складок. Врач заподозрил у этих детей дисплазию тазобедренных суставов. С целью подтверждения и уточнения диагноза была произведена рентгенография тазобедренных суставов в прямой проекции. На полученных рентгенограммах ядер окостенения головок бедер нет.
У ребенка А: ацетабулярный индекс с обеих сторон 35^0
расстояние d справа 2см, слева 2,5см.
высота h справа 1см, слева 0,5см.
У ребенка Б: ацетобулярный индекс справа 25^0, слева 30^0.
расстояние d справа 1,5см, слева 1,3см.
высота h справа 1,1см, слева 1,2см.
У ребенка В: ацетабулярный индекс справа 30^0, слева 45^0.
расстояние d справа 1,4см, слева 2,8см.
высота h справа 1,2см, слева 0,3см.

1.Для чтения рентгенограмм применена схема?
А/схема Путти.
Б/схема Рейнберга.
В/схема Хильгенрейнера.

Г/схема Омбердана.

2.Какой диагноз поставили ребенку А?

А/имеющиеся ограничения отведения бедер не связаны с дисплазией.

Б/двусторонняя дисплазия: справа-вторая степень, слева-третья степень

В/левосторонняя дисплазия третьей степени (вывих бедра).

3.Какой диагноз поставили ребенку Б?

А/левосторонняя дисплазия третьей степени (вывих бедра).

Б/левосторонняя дисплазия первой степени (предвывих).

В/двусторонняя дисплазия.

4.Какой диагноз поставили ребенку В?

А/имеющие ограничения отведения бедер не связаны с дисплазией.

Б/левосторонняя дисплазия третьей степени (вывих бедра).

В/левосторонняя дисплазиия первой степени (предвывих)

5.Какое лечение показано больному ребенку А?

А/Постоянное вытяжение нижних конечностей в вертикальном плоскости с постепенным отведением.

Б/консервативное лечение по Лоренцу.

В/разгрузка левого тазобедренного сустава аппаратом Томсона.

Г/оперативное лечение.

6.Какое лечение показано больному ребенку В?

А/Разгрузка тазобедренного сустава аппаратом Томсона.

В/широкое пеленание.

Б/консервативное лечение по Лоренцу.

Г/оперативное лечение.

7.Какое лечение показано больному ребенку Б?

А/подушка Фрейка.

Б/разгрузка левого тазобедренного сустава аппаратом Томсона.

В/консервативное шиной Веленского.

Задача 2.

При осмотре ребенка на дому врач педиатр обратил внимание на припухлость шеи слева. Из анамнеза: девочка в возрасте 17 дней, родилась от первой беременности, роды в срок в головном предлежании. Выписана на 6-е сутки домой в хорошем состоянии.

При осмотре: ребенок активен общее состояние не нарушено, головку не держит. При пальпации в области шеи слева над ключицей в средней трети грудино-ключично-сосцевидной мышцы определяется опухолевидное образование овальной формы 1,5 см. плотной консистенции, с кожей не спаянное, подвижное. Безболезненное.

1.Поставьте диагноз?

А/лимфаденит.

Б/левосторонняя мышечная кривошея

В/врожденная киста шеи.

Г/миозит.

2.Какое показано лечение?

А/корригирующая гимнастика.

Б/лучевая терапия.

В/фиксация головы воротничком шанца.

Г/фиксация головы гипсовым головодержателем.
Д/вытяжение на петле Глиссона.

3.Какое дополнительное исследование помогает диагностике?
А/сцинтиграфия.
Б/рентгенография.
В/электромиография.
Г/иммунограмма.

4.Какая операция применяется при данном заболевании?
А/Операция Штурма.
Б/Операция Микулича.
В/Операция Зацепина.

5.Как фиксируют голову после операции?
А/шиной Волкова.
Б/гипсовым головодержателем.
В/подушкой Фрейка.
Д/гипсовой кроваткой.

6.Какие возможны характерные осложнения после операции?
А/Контрактура шейного отдела позвоночника.
Б/Парез трацепевидной мышцы.
В/Рецидив деформации кривошеи.
Г/Жировая эмболия.

Задача №3.

У ребенка, родившегося от здоровых родителей, уже в роддоме при осмотре обнаружена деформация обеих стоп. В первые месяцы беременности мать работала в рентген, кабинете. Беременность протекала нормально. Роды срочные, в головном предлежании. Ребенок родился с весом 2900 . Закричал сразу. К груди приложили через 12 часов. Соматический и неврологический статус без отклонений от нормы. Со стороны опорно-двигательного аппарата отмечается деформация стоп: передний отдел обеих стоп приведен, наружный отдел стоп опущен, свод увеличен, отмечается подошвенное сгибание обеих стоп. Мягкие ткани левой стопы подвижны, подкожно-жировой слой умеренно выражен. Справа кожа стопы истончена, пальпируется выступающая деформированная таранная кость. Попытка вывести стопы в правильное положение слева возможна частично, справа невозможна вообще. Другой патологии не обнаружено.

1. Какой диагноз поставите ребенку?

а/двусторонняя врожденная плоско-вальгусная деформация стоп, б/ двусторонняя приведенная стопа / «медвежья лапа» /, в/ врожденный артрогриппоз, г/ врожденная эквино-варусная деформация стоп, д/ двусторонняя врожденная типичная косолапость, слева сухожильно-связочная, справа костная форма.

2. В каком возрасте следует начинать лечение этого ребенка?

а/ сразу после рождения,
б/ после заживления пупочной ранки, в/ с месячного возраста, г/ с трехмесячного возраста,
д/ с полугода.

3.Какой вид лечения может дать у данного ребенка наилучший результат?

а/ массаж, гимнастика, лечение мягким бинтованием /например, по Финк-Эттингеру/,
б/ лечение этапными гипсовыми повязками,
в/ операция на сухожильно-связочном аппарате,
г/ операция на скелете стопы,
д/ своевременно проводимые все виды лечения.

4.При лечении этапными гипсовыми повязками как часто следует их менять?

а/ через день;
б/ через 2-3 дня;
в/ один раз в неделю;
г/ один раз в 10-15 дней;
д/ один раз в месяц.

5. В каком случае можно считать возможности консервативного лечения исчерпанными?

а/ через 4-5 месяцев лечения;
б/ через 7-10 смен повязок;
в/ при отсутствии положительной динамики при нескольких сменах повязки;
г/ при наличии рентгенологического подтверждения правильного развития стоп;
д/ при достижении гиперкоррекции стопы.

6. Какие специфические осложнения возможны после операции Зацепина при косолапости?

а/ нагноение раны:
б/ гематома;
в/ ранний рецидив деформации из-за неполностью выполненной операции;
г/ образование плоско-вальгусной стопы;
д/ некроз кожного лоскута.

7. Как долго ребенок должен находиться на диспансерном наблюдении после оперативного лечения косолапости?

а/ один-три месяца;
б/ один год;
в/ пять лет;
г/ до окончания роста скелета стопы;

Задача №4

Девочка 4 лет припадает на левую ногу. При осмотре: конечность укорочена, большой вертел расположен выше линии Розера–Нелатона на 3 см, лёгкая атрофия мышц бедра и ягодичной группы, ограничено движение бедра, симптом Тренделенбурга положительный. На представленной рентгенограмме вертлужная впадина пустая, мелкая, верхний край сглажен. Головка бедренной кости расположена в надацетабулярной области. Шеечно-диафизарный угол равен 140°. Поставьте диагноз и назначьте лечение.

Задача № 5

Ребёнку 4,5 мес. Выражены асимметрия бедренных складок и укорочение правой ноги, ограничено отведение бедра, симптом «щелчка» положительный. На рентгенограмме крыша вертлужной впадины сглажена, головка бедренной кости справа меньше, расположена на 1,5 см выше верхнего края впадины. Каковы ваши диагноз, тактика лечения и их обоснование?

Задача № 6
Вас пригласили на консультацию в родильный дом к новорождённому по поводу врождённой деформации правой стопы. При осмотре: стопа согнута, повёрнута внутрь, дистальный отдел приведён. Руками деформация стопы не устраняется. Каковы ваши заключение о патологии и рекомендации?

Задача № 7
К врачу-ортопеду мать привела ребёнка 10 лет с жалобами на короткую шею и ограничение движений в шейном отделе позвоночника. Со слов матери, короткая шея у ребёнка с рождения, а ограничение движений с возрастом прогрессирует. Периодически возникает боль в шее, отдающая в руки. При осмотре: шея короткая, волосистая часть головы непосредственно переходит на спину, голова наклонена вправо, выражена асимметрия лица. При пальпации: правая кивательная мышца укорочена, истончена, плотная на ощупь. Движения в шейном отделе позвоночника резко ограничены, а наклоны в стороны болезненны. Какое дополнительное исследование необходимо сделать для правильной диагностики? Назначьте лечение соответственно заболеванию.

Задача № 8
У ребёнка 4 лет голова наклонена вправо и удерживается в этом положении укороченной грудино-ключично-сосцевидной мышцей. Череп и лицо асимметричны. Правое надплечье выше левого. Сгибательно-разгибательные движения в шейном отделе позвоночника возможны в полном объёме, ограничен наклон головы влево. Боли нет. Поставьте диагноз и назначьте лечение.

Задача №9.

На поликлинический прием к педиатру мать принесла ребенка. Девочка 1-го месяца, родилась от 2-й беременности, вторых родов. В первой половине беременности отмечался токсикоз. Роды в срок, в головном предлежании. Вес при рождении 3700. Закричала сразу, грудь взяла сразу. Пуповина отпала на 4-й день. Выписана на 6-е сутки домой в хорошем состоянии. Дома через две недели мать заметила у ребенка припухлость шеи справа и поэтому обратилась к врачу. При осмотре: ребенок активен, общее состояние не нарушено, головку еще не держит. В области шеи справа над ключицей припухлость, кожа не изменена. Пальпаторно в средней трети правой грудино-ключично-сосковой мышцы определяется овальной формы опухолевидное образование 1,5 на 2 см., плотноэластической консистенции, с кожей не спаянное, подвижное. На пальпацию ребенок реагирует слабо.

1. О каком заболевании молено думать?

а/ шейный лимфаденит;
б/ боковая киста шеи;
в/ правосторонняя врожденная мышечная кривошея;
г/ крыловидная шея;

д/ фиброма шеи.

2. Какое дополнительное исследование помогает диагностике?

а/ анализ крови;
б/ пункция опухолевидного образования;
в/ рентгенография шейного отдела позвоночника;
г/ электро-мио-графия;
д/ определение электровозбудимости мышц шеи.

3. При установлении диагноза в данном возрасте какое показано лечение?

а/ массаж мышц шеи;
б/ корригирующая гимнастика;
в/ помещение игрушек, источника света со здоровой стороны;
г/ после корригирующей гимнастики фиксация головы пластмассовым головодержателем;
д/ фиксация головы после гимнастики воротничком Шанца или ортопедическим чепчиком.

4. Какие симптомы характеризуют данное заболевание у детей после года?

а/ характерное положение головы с наклоном в здоровую сторону и поворотом в больную;
б/ характерное положение головы с наклоном в больную сторону и поворотом в здоровую;
в/ асимметрия лица и черепа;
г/ сколиоз в шейном и грудном отделе;
д/ болезненность при движении в шейном отделе позвоночника.

5. Какая операция чаще всего применяется при данном заболевании?

а/ операция Зацепина;
б/ пластическое удлинение пораженной мышцы;
в/ укорочение грудиноключичнососковой мышцы со здоровой стороны;
г/ операция Микулича;
д/ рассечение грудиноключичнососковой мышцы больной стороны под сосцевидным отростком.

6. Какие характерные осложнения возможны после операции?

а/ нагноение раны;
б/ гематома;
в/ воздушная эмболия;
г/ ранний рецидив деформации из-за технических погрешностей операции;
д/ некроз кожного лоскута.

7. Как фиксируют голову непосредственно после операции?

а/ воротничком Шанца;
б/ вытяжением на петле Глиссона;
в/ съемным головодержателем;
г/ гипсовым корсетом;
д/ гипсовым головодержателем

Задача № 10Девочке 14 лет. Жалуется на хромоту и периодические боли в поясничном отделе позвоночника. При осмотре больной в положении лёжа: большой вертел правой бедренной кости выше линии Розера–Нелатона. Ограничено отведение конечности. Положительный симптом неисчезающего пульса. При измерении длины ног отмечено функциональное укорочение на 4 см. При осмотре больной в положении стоя: таз перекошен вправо, правосторонний поясничный сколиоз, исчезающий в положении сидя. Слабо положительный симптом Тренделенбурга. При ходьбе положительный симптом Дюшена, хромота.О какой патологии можно думать и какое дополнительное исследование необходимо выполнить для уточнения диагноза?

Эталоны ответов на задачи по теме

Задача № 1 (1-В, 2-В, 3-А,Б, 4-Б,В,Г, 5-Г, 6-В,Г, 7-Д)
Задача № 2 (1-Б, 2-А,В, 3-В, 4- В, 5- Б, 6-В)
Задача № 3 (1-Д, 2-А,Б. 3-Д, 4-Г, 5-В, 6-В,Г,Д, 7-В)
Задача № 4
У ребёнка врождённый вывих левого бедра. Клинические признаки (укорочение конечности, ограничение отведения бедра, высокое стояние большого вертела) подтверждены рентгенологическими симптомами: вертлужная впадина пустая и мелкая, её верхний край скошен, головка бедренной кости вне впадины. Учитывая возраст, врач должен назначить оперативное вправление бедра с углублением вертлужной впадины.

Задача № 5
У ребёнка врождённый вывих правого бедра. Лечение — ЛФК, фиксация конечностей на шине, например ЦИТО, массаж ног и ягодичных областей. Необходимо наблюдение ортопеда за лечением.
Задача № 6
Диагноз «Врождённая косолапость». После выписки из родильного дома следует рекомендовать корригирующие упражнения и матерчатое бинтование, наблюдение ортопеда. Если к 3-месячному возрасту деформация стопы не исправится, лечение необходимо продолжить амбулаторно этапными гипсовыми повязками.
Задача № 7
Диагноз «Врождённая костная кривошея» (болезнь Клиппеля–Фейля). Дополнительно необходимо сделать рентгеновские снимки шейного отдела позвоночника. Лечение: ЛФК, при болях — разгрузка позвоночника воротником Шанца, тепло, массаж шеи, воротниковой зоны. При выраженных болях применяют вытяжение петлёй Глиссона в стационарных условиях.
Задача № 8
Диагноз «Врождённая мышечная кривошея». Учитывая возраст ребёнка, лечение оперативное — удлиняющая пластика правой кивательной мышцы.
Задача № 9 (1-В, 2-В, 3-А,Б, 4-Б,В,Г, 5-Г, 6-В,Г, 7-Д)
Задача № 10
У девочки клиническая картина врождённого вывиха бедра: укорочение конечности, высокое стояние большого вертела, положительные симптомы неисчезающего пульса, симптом Дюшена, слабо положительный симптом Тренделенбурга. Поясничный сколиоз исчезает в положении сидя и связан с укорочением конечности наклоном таза.

12. Рекомендация по учебно-исследовательской работе студентов

1) Особенности клинической картины дисплазии тазобедренного сустава у детей
2) Сравнительные отдаленные результаты лечения ВВБ (или мышечной кривошеей, косолапости) у детей, оперированных в определенном возрастном периоде.

13. Перечень практических умений

1) собрать анамнез

2) проводить обследование опорно-двигательного аппарата новорожденного и ребенка старшего возраста
3) дифференцировать
4) рентгенологическую и УЗИ диагностику врожденного вывиха бедра, врожденной мышечной кривошеи, врожденной косолапости
5) логически обосновывать диагноз
6) выбирать правильную лечебную тактику
7) обосновать показания к оперативному лечению
8) проводить реабилитацию детей, перенесших операцию по поводу врожденного вывиха бедра, врожденной мышечной кривошеи, врожденной косолапости.

14. Список литературы по теме занятия

№ п/п	Наименование	Издательство	Год выпуска
Обязательная			
1	Хирургические болезни детского возраста: учебник: в 2т./ под ред. Ю.Ф. Исакова Т1	М.: ГЭОТАР-Мед	2004
2	Хирургические болезни детского возраста: учебник: в 2т./ под ред. Ю.Ф. Исакова Т2	М.: ГЭОТАР-Мед	2004
Дополнительная			
1	Детская хирургия: национальное руководство / под ред. Ю.Ф. Исакова, А.Ф. Дронова	М.: ГЭОТАР-Медиа	2009
2	Хирургические болезни детского возраста: учебное пособие / В.В. Подкаменев	М.: Медицина	2005
3	Стандарты диагностики и алгоритмы практических навыков в детской хирургии / под ред. В.А. Юрчук, А.Н. Дарьиной	Красноярск: Элит	2005
Электронные ресурсы			
1	Электронная библиотечная система КрасГМУ		
2	БД MedArt		
3	БД Медицина		

11. Тема занятия: «Сколиоз. Нарушение осанки ».

12. Практическое занятие

3. Актуальность темы: В последние годы увеличилось количество и тяжесть сколиотической болезни. Опасность развития инвалидности ребенка при сколиозе и возможности развития тяжелых осложнений, в связи с чем актуальность темы и необходимость изучения ее будущими педиатрами очевидны.

4. **Цели обучения:**

4.1. Общая цель: Подготовить квалифицированного специалиста, ориентирующегося в вопросах клиники, диагностики, дифференциальной диагностики, лечения сколиоза и нарушения осанки, принципах диспансеризации и реабилитации.
4.2. Учебная цель: Ознакомить врачей-ординаторов с особенностями сколиоза у детей. Студент должен знать современные методы диагностики, клиники, тактики.

4.3. Психолого–педагогическая цель: Развитие ответственности врачей за лечение больного, а также умение найти подход к больному ребёнку и его родителям, соблюдая правила биомедицинской этики и деонтологии.

5. **Место проведения практического занятия:** учебная комната, палаты детского ортопедического отделения, рентген – кабинет, манипуляционная, перевязочная, операционная.

6. **Оснащения занятия:** Таблицы (3), слайды (14), рентгенограммы (27), оверхет (1), мультимедийный аппарат (1).

7. **Структура содержания занятия:**

№	Этапы практических занятий	Продолжительность (мин)	Содержание этапа и оснащенности
1	2	3	4
1	Планерка	30	Отчёт дежурных врачей о состоянии больных и вновь поступивших. Разбор больных на операции.
2	Организация занятия	5	Проверка посещаемости и внешнего вида обучающихся
3	Формулировка темы и цели	10	Обратить внимание студентов на актуальность темы, анатомо-физиологические особенности позвоночника и формирования физиологических изгибов у детей
4	Контроль исходного уровня знаний, умений	20	Анкета словесно-логического метода.
5	Раскрытие учебно - целевого вопроса	30	Разбор темы: этиология, патогенез, классификация, клиника, диагностика, лечение, реабилитация
6	Самостоятельная работа студентов: а) курация детей с чмт б) беседа с детьми в отделении в) разбор курируемых больных г) выявление ошибок в лечение детей д) операции	60	–Работа в палате детского ортопедического отделения –Работа в рентген–кабинете –Работа в манипуляционной –Работа в перевязочной –Работа в операционной –Разбор истории болезни –Интерпретация результатов дополнительных методов исследования –Отработка практических навыков
7	Итоговый контроль знаний, письменно и устно с оглашением оценок за практические занятия и практические навыки по	20	Тесты, ситуационные задачи по теме занятия.

	изученной теме занятия		
8	Задание на дом	5	
Всего:		180	

8. **Аннотация темы:**

Термин "сколиоз" известен с давних времен; его предложил еще во II зеке нашей эры Гален для обозначения бокового искривления позвоночника. И в настоящее время он обозначает стойкое боковое искривление позвоночника, в сочетании с торсией. Т.С.Зацепин /1949г./ делил сколиозы на две большие группы: врожденные и приобретенные. К первой группе относил сколиозы, развившиеся на почве добавочных позвонков, синостоз ребер, аномалий крестцово-поясничной области. Ко второй - рахитических, привычный, статический, паралитический, школьный, профессиональный, травматический, рубцовый, сирингомкелитический, рефлекторно-волевой. Сколиотическая болезнь, начинаясь искривлением позвоночника во фронтальной плоскости, по мере прогрессирования заболевания приводит не только к усугублению Деформации, но и к нарушению Функции внутренних органов, к появлению неврологических расстройств, в первую очередь при сколиотической болезни страдают органы грудной полости и средостения; нарушение их деятельности ведет к хронической гипоксии, что оказывает отрицательное влияние на развитие ребенка, формирование и функцию всех органов и систем.

Частота сколиоза по данным разных авторов различна: от 1,3% /К.А.Молчаноза, 1937 г./ до 40,9% /З.Б.Гандельман с соавторами, 1948 г./. Такая большая разница цифр заболеваемости объясняется скорее разным подходом к определению сколиоза и разным контингентом обследуемых детей, чем истинным ее состоянием, тем более, что большинство авторов дают цифры заболеваемости сколиозом до 10%5 /ленинградский институт им. Г. И. Турнера - 8,1%, М. И. Куслик - 9,1%, Н. И. Пирогов - 9-10%/.

У детей первых лет жизни сколиоз встречается у мальчиков и девочек одинаково часто, но у старших детей отмечается явное преобладание девочек среди детей, страдающих сколиозом /в 5-7 раз/. Это преобладание пытаются объяснить более слабым мышечным корсетом девочек, меньшей их подвижностью и физическим развитием.

В вопросах **этиопатогенеза** сколиоза до настоящего времени нет единства мнении, особенно при изучении этиопатогенеза идиопатического или диспластического сколиозов.

Многими авторами придается большое значение дефектам развития мышечного аппарата при возникновении и развитии сколиоза /Schede,1924г., Р.Р.Вреден, 1927г., М.И.Куслик, 1958г., Л.И.Шулутко, 1963г. и др./, другими роль мышц в возникновении деформации отрицается, но признается в развитии сколиоза. Еще в прошлом веке был сформулирован закон Гютера-Фолькмана /Hueter-Volkmann, 1862г./, согласно которому при неравномерном давлении на суставные концы растущей детской кости рост ее становится асимметричным: на стороне давления - замедлен, на противоположной стороне - ускорен, что способствует развитию деформации. А.И.Казьмин также считает, что в этиологии и патогенезе сколиоза имеют значение несколько факторов, в том числе:

изменения в обмене веществ в соединительной ткани, а также гормональные изменения, ведущие к ослаблению соединительной ткани.

Данные этиопатогенеза легли в основу классификации сколиоза, предложенной Кобба /1958 г./. Автор подразделяет сколиозы на 5 групп:

миопатического происхождения - недостаточное развитие мышцы и связок, рахитические, дистрофические процессы как в скелете, так и в нервно мышечной ткани;
неврогенного происхождения - на почве полиомиелита, спастического паралича, нейрофиброматоза, сирингомиелии, радикулита, люмбо-ишалгии, гемиплегии различного происхождения;
сколиозы на почве аномалии развития позвонков, ребер /клиновидные позвонки, добавочные ребра/, а также люмбализация, сакрализация;
сколиозы, обусловленные заболеваниями грудной клетки /рубцовые, на почве эмпиемы, ожогов, пластических операции на грудной клетке;
сколиозы идиопатические - причина невыяснена.
Анатомические изменения в позвоночнике и окружающих его органах и тканях развиваются постепенно и нанёсшее выражены при III-IV степени по клинической классификации В.Д.Чаклина.
В грудном отделе в результате увеличения дуги и торсии наиболее деформируются позвонки на вершине искривления. Тело их принимает клиновидную форму, передняя: поверхность тел позвонков обращена в сторону выпуклости а не кпереди, корень дужки на выпуклой стороне удлиняется, а на вогнутой укорочен, остистые отростки отклоняются в выпуклую сторону, поперечные отростки на выпуклой стороне отклоняются кзади и становятся более массивными.
Спинномозговой канал деформируется: он расширен на выпуклой стороне и сужен на вогнутой. Межпозвонковые диски клиновидно изменяются, а пульпозное ядро смещается в выпуклую сторону.
Передняя продольная связка позвоночника смещается в выпуклую сторону и истончается, разволокняется, а та часть, которая осталась на вогнутой стороне, уплотняется, становится более прочной, напряженной, что способствует фиксации позвоночника в этом положении и препятствует коррекции. Задняя продольная связка смещается больше в вогнутую сторону и изменяется меньше, чем передняя.
В поясничном отделе в первую очередь подвергаются клиновидной деформации диски и только затем тела позвонков.
Ребра на выпуклой стороне деформируются, межреберные промежутки увеличиваются, на вогнутой стороне межреберные промежутки уменьшаются, ребра сближаются. В результате торсии позвонков деформированные ребра по выпуклой стороне искривления образует пологий /латеральный/ или островершинный /медиальный/ реберный горб сзади. Грудная клетка деформируется, как бы скручивается, и спереди также образуется реберный горб, но меньше размером, на противоположной стороне. Внутригрудная полость принимает в тяжелых случаях щелёвидную форму.
Сколиоз по количеству дуг может быть простым /одна дуга/ или сложным /две или три дуги/. По протяженности поражения различают локальный или тотальный сколиоз.
По направлению дуги: правосторонний и левосторонний.
По локализации вершины деформации различают 5 типов сколиозов /Фридман, 1354г./: шейно-грудной /Th IV-V/, грудной /Th VIII-IX/, поясничко-грудной /Th X-XI/, поясничный ./L IV/, комбинированный /T VIII-IX, L I-II/.
Врожденный сколиоз на почве клиновидных позвонков, синостоза ребер или позвонков проявляется рано и в 2-3 года он уже явно определяется и клинически и рентгенологически.
Сколиоз на почве полиомиелита может развиться уже в острой стадии заболевания, при нем рано выявляется торсия и быстро идет прогрессирование.
Рахитический сколиоз также появляется рано /от полугода до 2 лет/ и часто бывает D-образным с выраженным кифотическим компонентом.

Идиопатический, диспластический сколиоз выявляется, как правило, при осмотре школьников ортопедом у детей в возрасте 7-9 лет, иногда позже, в 11-«12 лет. Нередко первые признаки сколиоза замечают родители: одно плечо ниже другого, лопатки не на одном уровне.

Клиника.

Ребенка надо осматривать, предварительно раздев до плавок, в покое /стоя, лежа, сидя; спереди, сзади, сбоку; в прямом положении и с наклоном вперед, назад, в сторону/ и в движении. Надо сравнить длину ног, оценить выраженность физиологических изгибов позвоночника, проследить линию остистых отростков; отметить ее отклонение от средней линии, в какую сторону, в каком отделе, насколько; обратить внимание на имеющуюся, асимметрию расположения головы; надплечий, углов лопаток, разницу величины таракобрахиальных треугольников; проверить, нет ли перекоса таза, деформации грудной клетке /реберный горб/ и есть ли симптом "мышечного валика"

Осмотр в положении стой и лежа, а также с потягиванием за голову позволяет клинически судить о степени фиксации сколиоза. По Зацепину сколиоз» можно разделить на три группы: нефиксированный - Деформация исчезает в положении лежа; частично фиксированный - При потягивании за голову дуга частично корригируется; Фиксированный - стабильная деформация, не поддающаяся коррекции в положении лежа и при потягивании за голову. Существует много клинических классификаций сколиоза, подразделяющих его выраженность на несколько степеней: от 3 до 5. Удобна в практической деятельности классификация В.Д.Чаклина:

I степень - угол сколиоза до 10 градусов. Уровень надплечий не одинаков. Асимметрия расположения углов лопаток. Линия остистых отростков неровная - в грудном отделе имеется небольшой изгиб в сторону искривления, при потягиваний стоящего на ногах больного вверх линия остистых отростков выравнивается. При осмотре спереди отмечается асимметрия расположения сосков и отклонение пупка в сторону от средней линии. Все эти симптомы выражены слабо и требуют умения выявить их.

II степень - угол сколиоза 10-25 градусов. Все вышеописанные симптомы выражены более отчетливо и ярко. Рентгенологически можно отметить первые признаки торсии позвонков, расположенных на высоте дуги искривления.

III степень - угол сколиоза 25-50 градусов. Все выше упомянутые симптомы выражены грубо. Углы лопаток асимметричны. Асимметрия и выстояние углов лопаток заметны даже под одеждой. Уровень надплечий не совпадает с уровнем таза - при правостороннем грудном сколиозе надплечья наклонены влево, то есть правое надплечье приподнято, а левое опущено, таз наклонен в противоположную сторону. Имеется грубо выраженное искривление линий остистых отростков. Появляется задний, достаточно выраженный реберный горб. Почти всегда имеется и менее выраженный передний реберный, горб, расположенный на стороне противоположной заднему. Отчетливо выражен симптом мышечного валика. Деформация почти не поддается коррекции.

IV степень - угол сколиоза 50 и более градусов. Все симптомы выражены еще более отчетливо и грубо. Уже при III степени может присоединиться неврологическая и обще соматическая симптоматика.

В диагностике сколиоза важную роль играет рентгенологическое обследование. По рентгенограмме, пользуясь методикой Кобба или Фергюсона, можно определить угол искривления. Сравнение угла деформации на рентгенограммах, сделанных в положении стоя и лежа, позволяет судить о стабильности деформации.

А.И.Казьмин предложил Для определения стабильности пользоваться индексом стабильности, где "а" - угол искривления позвоночника, в горизонтальном положении, а, a^1 - угол искривления в вертикальном положении.

$Ist = a/a^1$

Согласно этой формуле, стабильность позвоночника может колебаться в пределах от 1 до О, где 1 - полностью фиксированная деформация, О — совершенно нефиксированная деформация.
Кроме осмотра, измерения, рентгенологического обследования при решении вопроса лечения необходимо произвести общеклиническое обследование с определением функции дыхания и сердечнососудистой системы. Все, выше оказанное, позволяет решить вопрос - лечебной тактики.

Лечение.

Основная, и наиболее трудная, задача при лечении сколиоза у детей -это прекратить прогрессирование, но больного и его родителей беспокоит наличие искривления, и возникает вторая задача - устранить деформацию.
Так при первой степени сколиоза, когда искривление небольшое ив положении лежа поправляется, показано только консервативное лечение, целью которого является укрепление мышц ребенка /создание хорошего мышечного корсета, как говорят ортопеды/.
Ребенку с первой степенью сколиоза рекомендуется целый комплекс мероприятий, основным в котором является лечебная физкультура. В комплекс упражнений входят упражнения на укрепление мышц спины, живота, ног, исключаются упражнения на растяжение и раскачивание позвоночника, так как они мобилизуют позвоночник, делают его белее склонным к прогрессированию деформаций.
С этой же целью назначается массаж;мышц спины и живота. Так как лечение должно продолжаться до окончания периода роста.
При сколиозе II степени уже дуга искривления достигает 10-25 градусов, деформация становится заметной и понятно желание и больного и родителей устранить ее или хотя бы уменьшить. При консервативном лечении эта цель достигается различными способами: корригирующая /мобилизующая/ гимнастика, вытяжение на наклонной плоскости, корригирующие, гипсовые кроватки и корсеты, корригирующие ортопедические корсеты, аппараты типа Дюкроке, даже боковое скелетное вытяжение, предложенное Новосибирским НЦИТО.
Оперативные вмешательства на позвоночнике при сколиозе производится с прошлого века и были испробованы самые разнообразные варианты от пересадки мышц и рассечения мягких тканей по вогнутой стороне до применения различных металлоконструкций, число которых увеличилось особенно в последние десятилетия. Показанием к оперативному лечению является прогрессирующий сколиоз II-III степени. Так как наиболее рано и быстро прогрессирует трудней и верхне-грудной, тип сколиоза, то оперируются они раньше и чаще, чем другие типы сколиоза. Возрастные рамки оперативного лечения при сколиозе -от 8 лет до окончания периода роста, но не исключены случаи и более раннего оперативного вмешательства /от 4-5 лет до 17-18, по данным А.И.Казьмина.
Все много численные, применяемые при сколиозе, оперативные вмешательства Н.Л.Цивьян делит на 7 групп:
Подготовительные операции /тенолигаментокапсулотомия по Л.И.Шулутко, либерация позвоночника по Мейеру/; мобилизация позвоночника по вогнутой стороне дуги с рассечением сухожилий, связок и суставных капсул сочленений позвоночника. В настоящее время самостоятельного значения не имеют, а применяются для мобилизации позвоночника, как первый этап оперативной коррекции.
Лечебно-профилактические операции - к ним относится ряд оперативных вмешательств, направленных на прекращение роста позвоночника по выпуклой стороне деформации /эифизеодез/ с расчетом на последующию самокоррекцию деформации.

Корригирующие операции объединяют группу вмешательств родственно на позвоночнике: клиновидная резекция позвонков на выпуклой стороне деформации, дискотомия по А.И.Казьмину по вогнутой стороне/, коррекция с помощью различных металлоконструкций /дистракторов, контракторов и др./ и путем удлинения вогнутой поверхности деформированного отрезка позвоночника. Стабилизирующие операции - это различные виды спондилодеза.
Атипичные операции - это, как правило, сочетание некоторых, выше названных операций, применяемое при лечении врожденных сколиозов.
Косметические операции направлены на устранение реберного горба (экстраплевральная торакопластика, "Суперпозиция" или "Транспозиция"ребер по М.К.Куслику).
Неотложные операции показаны при возникновении спинального синдрома в виде внезапно и остро развившегося нижнего парапареза или параплегии. К ним относятся такие операций, как транспозиция спинного мозга/устраняет сдавление передних отделов спинного мозга путем перемещения его в новое, более короткое по протяженности ложе/; сегментарная вертебротомия, которая, устраняя деформацию /кифосколиоз/, тем самым способствует выпрямлению позвоночного канала и улучшению кровоснабжения спинного мозга/.
Ранние послеоперационные осложнение /гематомы, нагноение, переломы поперечных и суставных отростков и корней дужек/ непосредственно зависят от обеспечения операций и правильной технички вмешательства. Не ряд осложнений позднего послеоперационного периода предусмотреть трудно: отторжение ауто-или аллотрансплантата, металлоз, потеря коррекции.
Прогноз сколиотической болезни при современном уровне развития ортопедии в большинстве случаев благоприятен, при условии своевременного выявления, комплексного лечения и длительного диспансерного наблюдения больного. Тем не менее, проблема лечения сколиоза до настоящего времени остается трудной и решить ее можно, только соединив усилия различных ведомств: здравоохранения, образования, социальной защиты, физического воспитания, а если смотреть вперед, то большую роль должна сыграть валеология - наука о здоровье здоровых людей. Это они, здоровые люди, должны так заботиться, о своем здоровье, чтобы у них рождались здоровые дети, и они должны так воспитывать своих детей, чтобы физкультура, спорт для детей были так же необходимы, как сон и еда. Культура быта во всем: в работе, в отдыхе, в питании - залог здоровья тела и духа /Mens sana in coorpore sana!/. Поэтому профилактика сколиоза - это не только систематические профилактические осмотры и раннее лечение, но и правильное физическое воспитание детей, удобная соответствующая возрасту и росту ребенка одежда, обувь, мебель; это борьба с дурными привычками, ослабляющими организм, и правильное рациональное питание, подвижный образ жизни; это и разумное занятие спортом /перегрузки позвоночника, которые получают порой юные спортсмены в борьбе за первенство, не содействуют здоровью/, и многое другое, что можно объединить понятием здоровый образ жизни.

9. Вопросы для самоподготовки:

1) строение позвоночного столба
2) особенности сколиоза и видов нарушения осанки
3) степени сколиоза и его локализация
4) клиника сколиоза и нарушений осанки
5) клиническая диагностика, рентгенологическая
6) дифференциальная диагностика

7) условия, показания и методика консервативного лечения
8) оперативное лечение, виды вмешательств
9) осложнения, их коррекция
10) вопросы реабилитации

10. Тестовые задания по теме

1. Какой клинический признак деформации позвоночника не относится к сколиотической болезни?
а) Боковое искривление позвоночника
б) Неравномерность треугольников талии
в) Симметричное укорочение грудной клетки с остроконечным гибусом в в/3 или ср/3 позвоночника
г) S-образное искривление позвоночника
д) Перекос таза

2. Назовите абсолютный рентгенологический признак диспластического (идиопатичекого) сколиоза
а) Трапецевидная деформация тел позвонков
б) Торсия позвонков
в) Остеопороз тел позвонков по выпуклой стороне
г) Остеопороз тел позвонков по вогнутой стороне
д) Сужение межреберных промежутков на вогнутой стороне деформации

3. Какой клинический признак не характерен при сколиотической болезни?
а) Разная длина надплечий
б) Отклонение пупка от средней линии тела
в) Округлая спина
г) Разный уровень расположения сосков
д) Разный уровень стояния лопаток

4. К прогностическим признакам прогрессирования сколиоза не относится
а) Нестабильность кривизны позвоночника
б) Большая степень кривизны у детей дошкольного и раннего школьного возраста
в) Отсутствие менструального цикла у девочек - подростков с начальными формами сколиоза
г) Отсутствие или начало появления теста Риссера (0 - 1) у подростков при кривизне II - III степени
д) Фиксированная сколиотическая деформация позвоночника

5. Укажите величину деформации позвоночника при сколиозе не имеющую отношения к классификации В.Д. Чаклина
а) I ст. до 10 градусов
б) II ст. от 10 до 30 градусов
в) III ст. от 30 до 50 градусов
г) IV ст. свыше 50 градусов
д) V ст. более 90 градусов

6. Назовите традиционные средства консервативного лечения патологии позвоночника не имеющие отношения к лечению сколиоза
а) Гипсовая корригирующая кроватка

б) Корсет без головодержателя
в) Корсет с головодержателем типа Мильвоки
г) Аппарат для тренировки пояснично-подвздошной мышцы
д) Корсет с упором в рукоятку грудины

7. По современным представлениям в программу курса консервативного лечения сколиоза можно включить все, кроме:
а) Лечебная физкультура
б) Массаж мышц спины
в) Гипсовые корсеты
г) Мануальная терапия
д) Тренировка пояснично-подвздошной мышцы

8. В методику ортопедического обследования больных сколиозом не входит:
а) Осмотр и определение клинических признаков сколиоза
б) Определение степени фиксации деформации позвоночника
в) Рентгенография позвоночника
г) Спирометрия
д) Осмотр главного врача

9. Диспластическая природа сколиотической болезни подтверждается следующей сопутствующей патологией, кроме:
а) Болезнь Марфана
б) Нефроптоз
в) Миопия
г) Гарголизм
д) Гигрома подколенной ямки

10. Назовите показания к оперативному лечению сколиотической деформации
а) Искривление позвоночника II степени у подростка 15-16 лет
б) Искривление позвоночника II степени у ребенка 8-9 лет
в) Искривление позвоночника I степени
г) Искривление позвоночника III-IV степени у взрослых
д) Искривление позвоночника III-IV степени, быстропрогрессирующее у детей школьного возраста
11. Отягчающими факторами течения сколиоза из перечисленных являются все, кроме:
а) Уменьшение гемиторакса на стороне искривления
б) Уменьшение массы легкого на стороне поражения
в) Смещение средостения
г) Нефроптоз
д) Миопия
12. Тактика ортопеда при сколиозе I-II степени включает в себя, кроме:
а) Клиническое обследование
б) Рентгенологическое обследование
в) Определение степени исходного искривления
г) Рекомендация только консервативного лечения
д) Назначение курса консервативного лечения с динамическим наблюдением

13. Лечебная тактика ортопеда при сколиозе II степени у подростков 14-16 лет может включать в себя все, кроме:
а) Назначение курса консервативного лечения в амбулаторных условиях

б) Курс консервативного лечения в условиях школы-интерната для больных сколиозом
в) Оперативное лечение
г) Санаторно-курортное лечение
д) Консервативное лечение с обязательным контролем через 6 месяцев

14. При сколиозе III степени у детей школьного возраста в тактике лечения целесообразно все, кроме:
а) Консервативное лечение
б) Хирургическое лечение
в) Санаторно-курортное лечение
г) Диспансерное наблюдение
д) Необходимости в лечении нет
15. У девочек подростков 14-16 лет со сколиозом II степени благоприятным прогностическим признаком следует считать все, кроме:
а) Установившийся менструальный цикл
б) Тест Риссера IV-V
в) Индекс Харрингтона не более 4
г) Тест Риссера II
д) Фиксированная сколиотическая кривизна

16. Выберите более целесообразный в функциональном отношении метод оперативного лечения при сколиозе III-IV степени:
а) Операция Харрингтона
б) Операция Люка
в) Коррекция сколиотической кривизны двухпластинчатым эндокорректором
г) Операция Казьмина
д) Коррекция сколиотической кривизны однопластинчатым эндокорректором

17. Что по Вашему мнению не имеет отношения к преимуществам методики хирургического лечения сколиоза, предложенной клиникой травматологии и ортопедии КрасГМА?
а) Сохранение возможности роста позвоночника в процессе роста в условиях коррекции
б) Бескорсетное ведение больного
в) Восстановление высоты тел позвонков в процессе роста в условиях коррекции
г) Фиксация сколиотической кривизны трансплантатами для предотвращения прогрессирования
д) Максимальное сокращение сроков пребывания больного в стационаре

18. Что из перечисленного не имеет отношения к послеоперационным осложнениям при лечении сколиоза методикой клиники травматологии и ортопедии КрасГМА?
а) Острое нагноение послеоперационной раны
б) Срыв блока конструкции
в) Перелом пластины
г) Холодный натечник
д) Временные корешковые боли

19. Найдите ошибку врача-ортопеда в алгоритме организации лечения больного сколиозом
а) Клиническое обследование
б) Рентгенологическое обследование
в) Определение степени деформации позвоночника

г) Настойчивая рекомендация только оперативного лечения
д) Направление для консультации к специалисту вертебрологу

20. Найдите ошибку в рекомендации при выписке из стационара больному сколиозом, оперированному по методике клиники травматологии и ортопедии КрасГМА
а) Носить корсет Мильвоки в течение года
б) Продолжить бескорсетное лечение
в) Избегать осевых нагрузок на позвоночник
г) Заниматься ЛФК согласно стадиям формирования рубца
д) Заниматься плаванием через 6 месяцев

21. В клинической практике наиболее часто встречается
а) врожденный сколиоз
б) паралитический сколиоз
в) диспластический (идиопатический) сколиоз
г) рахитический сколиоз
д) неврогенный сколиоз
22. Степень сколиотической деформации позвоночника по классификации В.Д.Чаклина определяется следующими показателями
а) I - до 5°, II - до 25°, III - до 80°, IV - свыше 80°
б) I - до 10°, II - до 30°, III - до 50°, IV - свыше 50°
в) I - до 5°, II - до 25°, III - до 40°, IV - свыше 40°
г) I - до 15°, II - до 35°, III - до 75°, IV - свыше 75°
д) I - до 5°, II - до 20°, III - до 100°, IV - свыше 100°

23. Наиболее доступным и простым методом измерения угла искривления деформации позвоночника является
а) метод Абальмасовой
б) метод Кобба
в) метод Фергюсона
г) метод Кона
д) метод Масловского

24. Для грудного сколиоза характерны: 1) асимметрия лопаток, 2) реберный горб, 3) абсолютное укорочение нижней конечности, 4) асимметрия треугольников талии, 5) перекос таза
а) все перечисленное
б) все перечисленное, кроме 2, 4, 5
в) все перечисленное, кроме 3, 4, 5
г) все перечисленное, кроме 1 и 3
д) все перечисленное, кроме 3 и 5

25. Для поясничного сколиоза характерны: 1) асимметрия лопаток, 2) реберный горб, 3) симптом Чаклина, 4) асимметрия треугольников талии, 5) перекос таза
а) 3,4,5
б) все перечисленное, кроме 2
в) все перечисленное, кроме 1
г) все перечисленное, кроме 1 и 4
д) все перечисленное, кроме 1, 2 и 3

26. Декомпенсация деформации туловища определяется
а) осмотром больного в положении стоя, спереди и сзади
б) прикреплением отвеса к остистому отростку С7 и определением отклонения линии отвеса от межъягодичной складки
в) прикреплением отвеса к вершине деформации и определением отклонения линии отвеса от межъягодичной складки
г) прикреплением отвеса к яремной вырезке и определением отклонения линии отвеса от передне-верхних остей подвздошных костей
д) проведением линии на рентгенограмме позвоночника, сделанной в положении лежа, к тазу и определением отклонения этой линии от середины пятого поясничного позвонка

27. Стабильность деформации позвоночника при сколиозе наиболее объективно определяется
а) тракцией головы больного вверх и определением подвижности деформации
б) по амплитуде наклона туловища больного в разные стороны
в) по рентгенограммам позвоночника, сделанным в положении стоя и лежа, путем накладывания их одна на другую
г) по формуле Казьмина, определяющей отношение угла деформации в положении лежа к углу деформации в положении стоя
д) по субъективным ощущениям и жалобам больного (боли на вершине искривления при смене положения туловища и т.д.)

28. Рентгенологическое обследование при сколиозе включает: 1) фасную проекцию, 2) боковую проекцию, 3) рентгенограмму таза, 4) рентгенограмму черепа, 5) компьютерную томографию
а) все перечисленное
б) все перечисленное, кроме 4 и 5
в) все перечисленное, кроме 5
г) все перечисленное, кроме 4
д) все перечисленное, кроме 3

29. Наиболее объективным и доступным методом измерения торсии позвонков является
а) клинический метод с помощью аппарата Шультеса
б) рентгенографический метод по величине отклонения остистых отростков
в) рентгенографический метод - по величине смещения корня дужки от боковой поверхности позвонка на вершине деформации
г) рентгенографический - по расстоянию от остистого отростка до сторон тела позвонка
д) по измерению наклона тубуса рентгеновского аппарата, необходимого для получения правильной передне-задней проекции вершинного позвонка

30. В вертикальном положении позвоночника по сравнению с горизонтальным торсия позвонков при сколиотической дефомации
а) увеличивается
б) уменьшается
в) остается неизменной
г) может и увеличиться и уменьшиться
д) исчезает

31. У больных грудным сколиозом жизненная емкость легких

а) снижается
б) остается неизменной даже при выраженной деформации позвоночника
в) повышается за счет изменения формы грудной клетки
г) нет четкой зависимости между степенью деформации позвоночника и изменениями ЖЕЛ
д) в 50% случаев повышается и в 50% случаев снижается

32. У больных грудным сколиозом минутный объем дыхания
а) снижается
б) закономерности не выявлено
в) заметно повышается
г) практически не меняется
д) степень его уменьшения не зависит от прогрессирования деформации позвоночника

33. Профилактические осмотры детей необходимо начинать
а) в начальных классах общеобразовательных школ
б) в детских садах, яслях
в) в старших классах общеобразовательных школ
г) в институтах, профтехучилищах, при поступлении на работу
д) в горвоенкоматах

34. Признаки первичной сколиотической дуги: 1) повышенная мобильность, 2) первичность появления, 3) больший угол искривления, 4) более выраженные торсионные изменения на вершине искривления
а) 3 и 4
б) все перечисленное, кроме 4
в) все перечисленное, кроме 3 и 4
г) все перечисленное, кроме 1 и 4
д) все перечисленное, кроме 3

35. Профилактика сколиоза заключается: 1) в раннем выявлении, 2) в раннем оперативном лечении, 3) в раннем консервативном лечении, 4) в ограничении физической нагрузки с раннего возраста
а) 1,3
б) все перечисленное
в) все перечисленное, кроме 4
г) все перечисленное, кроме 2 и 3
д) все перечисленное, кроме 3 и 4

36. Рентгенологическими признаками возможного прогрессирования сколиотической болезни являются, кроме:
а) тест Кона
б) тест Риссера
в) тест Мовшовича
г) схема Хильгенрейнера
д) индекс стабильности Казьмина

37. Наиболее злокачественным течением отличается
а) верхне-грудной сколиоз

б) грудной сколиоз
в) грудопоясничный сколиоз
г) поясничный сколиоз
д) комбинированный сколиоз

38. Тренировка пояснично-подвздошной мышцы по Кону показана
а) при верхне-грудном сколиозе
б) при грудном сколиозе
в) при грудопоясничном сколиозе
г) при поясничном сколиозе
д) при комбинированном сколиозе

39. Массаж мышц спины при сколиотической деформации позвоночника необходимо выполнять
а) более активно на вогнутой стороне искривления
б) более активно на выпуклой стороне искривления
в) активно на обеих сторонах искривления
г) с элементами мануальной терапии, направленными на мобилизацию искривления
д) как и при других дегенеративно-дистрофических заболеваниях позвоночника

40. Больным сколиозом показано плавание стилем
а) кроль
б) баттерфляй
в) брасс
г) любым стилем
д) плавание противопоказано

41. Операция дискотомии подразумевает
а) подход к телам позвонков с выпуклой стороны искривления и рассечение диска с последующим задним спондилодезом
б) подход к телам позвонков с выпуклой стороны искривления, резекция 1/3 позвонка, суставные отростки и часть дужки с остистым отростком с последующим задним спондилодезом
в) обнажение задних элементов позвонков с вогнутой стороны искривления, резекция поперечных отростков, ребер с этой же стороны, задний спондилодез
г) подход к телам позвонков с вогнутой стороны искривления, резекция поперечных отростков и ребер с этой же стороны, рассечение дисков с вогнутой стороны деформации, задний спондилодез
д) подход к телам позвонков с вогнутой и выпуклой сторон искривления и рассечение диска с обеих сторон, задний спондилодез

42. После операции дискотомии необходимо
а) наложение среднего гипсового корсета на 6 месяцев
б) наложение высокого гипсового корсета на 6 месяцев
в) соблюдение постельного режима в течение 6 месяцев с последующим наложением высокого гипсового корсета
г) наложение высокого гипсового корсета с последующей редрессацией искривления в корсете, иммобилизация 6 месяцев
д) проведение интенсивного консервативного лечения сколиотической деформации: лечебная гимнастика, массаж, электростимуляция

43. Показанием к оперативному лечению при искривлении позвоночника является
а) высокая стабильность первичного искривления позвоночника
б) стабилизация деформации под действием консервативной терапии
в) прогрессирование деформации на 5 градусов в год
г) прогрессирование искривления более 10 градусов в год и если угол деформации больше 30 градусов при большом потенциале роста
д) настойчивые просьбы больного и его родителей

44. Энуклеация как операция включает в себя
а) резекцию поперечных отростков и ребер на вершине деформации с выпуклой стороны, удаление пульпозных ядер нескольких межпозвонковых дисков, задний спондилодез
б) резекцию ребер и поперечных отростков на вершине деформации с выпуклой стороны, рассечение межпозвоночных дисков на нескольких уровнях, задний спондилодез
в) резекцию ребер и поперечных отростков на вершине деформации с вогнутой стороны, рассечение межпозвоночных дисков на нескольких уровнях, задний спондилодез
г) резекцию ребер и поперечных отростков на вершине деформации с выпуклой стороны, пункция дисков, введение протеолитического фермента (папаина, лекозима), задний спондилодез
д) рассечение паравертебральных мышц с выпуклой стороны искривления, удаление пульпозных ядер межпозвоночных дисков на вершине искривления без резекции ребер, задний спондилодез

45. Экскурсия анофизов гребней подвздошных костей закончена, но слияния с материнской костью не наступило, это соответствует признаку Риссера:
а) 1
б) 2
в) 3
г) 4
д) по имеющейся информации нельзя судить о признаке Риссера

46. Активная коррекция позвоночника при локализации сколиоза в верхнегрудном и грудном отделах позвоночника включает упражнения
а) подъем рук вверх со стороны выпуклости дуги искривления
б) подъем рук вверх со стороны вогнутости дуги искривления
в) отведение руки в сторону до горизонтали со стороны вогнутости дуги искривления
г) отведение руки в сторону до горизонтали со стороны выпуклости дуги искривления
д) правильно все

47. При выраженной слабости мышечно-связочного аппарата при сколиозе противопоказаны все перечисленные виды упражнений, кроме упражнений
а) на увеличение стабильности позвоночника
б) на увеличение мобильности позвоночника
в) на растяжение позвоночника
г) на увеличение гибкости позвоночника
д) на увеличение статических нагрузок

48. К упражнениям, вызывающим увеличение мобильности позвоночника, относятся все перечисленные, исключая
а) динамические
б) на вытяжение позвоночника

в) упражнения, выполняемые на наклонной плоскости
г) выполнение упражнений с большой амплитудой
д) статические упражнения

49. Оздоровительно-гигиеническое значение плавания при сколиозе состоит
а) в укреплении скелетной мускулатуры
б) в разгрузке позвоночника
в) в повышении подвижности грудной клетки, улучшении функции сердечно-сосудистой и дыхательной систем
г) в совершенствовании терморегуляции, закаливании организма
д) во всем перечисленном

50. Задачи ЛФК при нарушении осанки включают
а) укрепление мышц разгибателей позвоночника мышц живота
б) укрепление мышц сгибателей позвоночника
в) укрепление мышц тазового дна
г) укрепление мышц, поддерживающих свод стопы
д) правильно все

51. Показаниями к назначению ЛФК при нарушении осанки являются
а) слабость мышц туловища и конечностей
б) деформация и ограничение подвижности грудной клетки
в) наличие плоскостопия
г) асимметричное расположение углов лопаток
д) все перечисленное

52. При возникновении сколиотической деформации позвоночника первые патологические изменения происходят
а) в телах позвоночника
б) в мышцах спины
в) в спинном мозге
г) в межпозвонковых дисках
д) во всех вышеперечисленных структурах

53. Наиболее обоснованными теориями патогенеза сколиоза являются
а) теория эпифизеолиза межпозвонкового диска и нарушения первичного роста в телах позвонков
б) теория нарушения мышечного равновесия туловища
в) травматическая теория
г) повышение естественного радиационного фона окружающей среды
д) теория формирования стяжки с вогнутой стороны вследствие позиционного сдавления

54. При электромиографическом исследовании паравертебральных мышц при диспластическом сколиозе биоэлектрическая активность
а) выше с выпуклой стороны искривления
б) выше с вогнутой стороны искривления
в) снижена с обеих сторон искривления
г) повышена с обеих сторон искривления
д) снижена с выпуклой стороны искривления

55. На вершине грудного искривления позвоночника спинной мозг смещен

а) к выпуклой стороне деформации
б) к вогнутой стороне деформации
в) сохраняет свое центральное положение
г) в дорсальную сторону
д) в вентральную сторону

56. Признак Риссера при сколиозе связывается:
а) со степенью клиновидной деформации позвонков
б) с возрастом больного, при котором деформация стабилизируется
в) со степенью стабильности основной деформации позвоночника
г) с остеопорозом тел позвонков на вершине искривления с выпуклой стороны
д) со стадией оссификации эпифизов крыльев подвздошных костей

Эталоны ответов к тестовым заданием по теме

1. Ответ: в
2. Ответ: б
3. Ответ: в
4. Ответ: д
5. Ответ: д
6. Ответ: д
7. Ответ: в
8. Ответ: д
9. Ответ: д
10. Ответ: д
11. Ответ: д
12. Ответ: г
13. Ответ: в
14. Ответ: д
15. Ответ: г
16. Ответ: в
17. Ответ: г
18. Ответ: г
19. Ответ: г
20. Ответ: а
21. Ответ: в
22. Ответ: б
23. Ответ: б
24. Ответ: д
25. Ответ: а
26. Ответ: б
27. Ответ: г
28. Ответ: г
29. Ответ: в
30. Ответ: в
31. Ответ: а
32. Ответ: а
33. Ответ: б
34. Ответ: а
35. Ответ: а
36. Ответ: г
37. Ответ: а
38. Ответ: г
39. Ответ: а
40. Ответ: в
41. Ответ: г
42. Ответ: б
43. Ответ: г
44. Ответ: а
45. Ответ: в
46. Ответ: б
47. Ответ: а
48. Ответ: д
49. Ответ: д
50. Ответ: а
51. Ответ: б
52. Ответ: г
53. Ответ: а
54. Ответ: в
55. Ответ: б
56. Ответ: д

11. Ситуационные задачи по теме

Задача 1.

При углубленном осмотре детей в школе у девочки 12 лет обнаружено: правое плечо выше левого, треугольники талии не одинаковы /слева больше/, углы лопаток не на одном уровне /справа выше/; в положении наклона кпереди определяется деформация грудной клетки /справа выступают ребра, слева в поясничном отделе параллельно позвоночнику пальпируется мышечный валик. Девочка о своем заболевании не знает, общее состояние ее не нарушено и к врачу она раньше не обращалась.

1. Какой молено поставить диагноз?

а/ нарушение осанки,
б/ сколиоз грудного отдела позвоночника I степени,
в/ школьный сколиоз грудного отдела позвоночника II степени,
г/ идиопатический правосторонний сколиоз грудного отдела позвоночника III степени,
д/ идиопатический правосторонний сколиоз грудного отдела позвоночника IV степени.

2.Для уточнения диагноза и назначения лечения необходимо произвести рентгенологическое обследование. Какое?

а/ рентгенография грудного отдела позвоночника в прямой и боковой проекции в положении лежа,
б/ рентгенография грудного и поясничного отделов позвоночника в положении стоя,
в/ рентгенография грудного отдела позвоночника в 2-х проекциях в положении стоя и лежа,
г/ рентгенография грудного и поясничного отделов позвоночника с захватом крыльев подвздошных костей в положении стоя и лежа, в прямой и боковой проекции,
д/рентгенография грудного и поясничного отделов позвоночника в положении лежа и стоя в прямой проекции.

3.Какое лечение показано данной больной?

а/ массаж мышц спины и корригирующая гимнастика с фиксацией позвоночника ортопедическим корсетом,
б/ массаж мышц спины и живота, гимнастика на укрепление мышечного корсета, спать в гипсовой кроватке,
в/ оперативное лечение: задний спондилодез по Чаклину,
г/ оперативное лечение с применением металлоконструкций / например, аппарата Роднянского-Гуполова/,
д/ комплексное консервативное лечение в условиях школы для детей со сколиозом.

4. В случае проведения консервативного лечения, какими средствами можно добиться коррекции деформации позвоночника?

а/ активной общеукрепляющей гимнастикой; б/ корригирующей гимнастикой ;
в/ вытяжением на наклонной плоскости;
г/ постоянным ношением съемного корсета;
д/ постельным режимом с фиксацией гипсовой кроваткой.

5.В случае оперативного лечения коррекция деформации позвоночника достигается:
а/ рассечением мягких тканей /лигаментокапсулотомия/ на стороне выпуклости дуги искривления;
б/ рассечением мягких тканей на стороне вогнутости дуги искривления;
в/дискотомией;
г/ клиновидной резекцией тел позвонков на высоте искривления;
д/ применением аутотрансплантата с вогнутой стороны дуги..

6.Для фиксации достигнутой коррекции при консервативном лечении необходимо:
а/ длительное ношение фиксирующего съемного ортопедического корсета;
б/длительная фиксация гипсовым корсетом;
в/ спать в гипсовой кроватке;
г/ создать хороший мышечный корсет путем систематических занятий лечебной физкультурой;
д/ периодически проводить курсы массажа мышц спины, живота.

7.При оперативном лечении сколиоза с применением металлоконструкций возможны специифические осложнения:
а/ нагноение раны;
б/кровотечение;
в/ металлоз;
г/ перелом дужек позвонков;
д/ неврологические осложнения.

Задача № 2.
У мальчика 10 лет отмечается изменение осанки: верхний плечевой пояс (левое плечо выше правого), угол левой лопатки выше уровня правой на 2 см. Треугольник талии справа увеличен, вертикальная ось остистых отростков позвоночников отклонена влево. На рентгенограмме, в положение стоя угол искривления позвоночного столба составляет по методу Фергюссона 7^0, в положение лежа угол равен 5^0.
1. Ваш диагноз?
2. План лечения.

Задача № 3
Врачом ортопедом при профилактическом плановом осмотре у девочки 12 лет выявлено: уровни надплечий (правое плечо выше левого), треугольники талии справа меньше чем слева, уровень угла лапаток справа выше на 2 см. В положение наклона отчетливо определяется ассиметрия реберное выбухание справа и мышечный валик в поясничном отделе. На рентгенограмме по методу Фергюссону угол искривления 12^0 - 15^0, в положение лежа и стоя, с вершиной искривления (VIII-грудного позвонка).

1. Ваш диагноз с указанием степени?
2. План лечения.

Задача № 4
Врач-ортопед приглашён в родильный дом на консультацию к новорождённому по поводу врождённой деформации позвоночника. При осмотре заметен грудопоясничный сколиоз с деформацией грудной клетки и перекосом таза. На рентгенограмме — грудопоясничный сколиоз. В среднем и нижнем грудных отделах позвоночника форма позвонков неправильная: трапециевидная, клиновидная, бабочковидная. Справа VII, VIII и IX рёбра сращены на протяжении 3 см, начиная от головки ребра.

1. Поставьте диагноз.
2. Назначьте лечение.

Задача №5
У больной 5 лет С-образный грудной сколиоз. Справа формируется подлопаточный рёберный горб. На рентгенограмме выявлена односторонняя сколиотическая дуга в грудном отделе величиной 160°. Слева и сзади V, VI и VII рёбра сращены на протяжении 3 см. Тела соответствующих позвонков имеют трапециевидную форму.
1. Поставьте диагноз, назначьте лечение.
2. Перечислите мероприятия по консервативному лечению сколиотической болезни.

Задача № 6
Врачом ортопедом при профилактическом плановом осмотре у мальчика 3-х лет отмечается высокое стояние правого плеча, относительно левого плеча, более выражен поясничный угол слева, межреберные щели справа больше чем слева. На рентгенограмме отмечается добавочный неправильной формы позвонок на уровне между 9-10 грудными позвонками.
Ваш диагноз?
Лечение?

Задача № 7
Врачом ортопедом при профилактическом плановом осмотре у девочки 12 лет отмечается: изменения уровней надплечий (правое плечо выше левого), уровень угла лопаток справа выше на 2см чем слева. Угол деформации позвоночного столба по Фергюссону 15^{0} вершина V-Th позвонок.
Ваш диагноз? (укажите степень).
Лечение?

Задача № 8
У мальчика 7 лет при профилактическом плановом врачом ортопедом осмотре отмечается изменение осанки: верхний плечевой пояс (левое плечо выше правого), угол левой лопатки выше уровня правой на 1см. На рентгенограмме: стоя угол искривления позвоночного столба по Фергюссону 7^{0}, в положение лежа искривление 0^{0}.
Ваш диагноз?
Лечение?

Задача № 9
Врачом ортопедом при профилактическом плановом осмотре у мальчика 14 лет. Из анамнеза за последние полгода ребенок вырос на 6см. При осмотре отмечается кифоз грудного отдела, выражен лордоз в шейном отделе. Деформация позвоночника не изменяется ни в горизонтальном положение, ни в подтягивание. Рентгенологический: клиновидное изменение 9 Th позвонка, в передних отделах апофизов 9 позвонка отсутствуют ядра окостенения.

Ваш диагноз?
Лечение?

Задача № 10
При профилактическом плановом осмотре врачом ортопедом в школе у девочки 11 лет, выявлено: при осмотре со спины отмечается ассиметрия углов лопаток правый угол выше на 2,5 см, угол талии слева больше. При пальпации и выделение остистых отростков отмечается боковое отклонение вправо. В положение лежа отмечается лишь частичное исправление дуги искривления. Индекс стабильности 0,4.
Ваш диагноз?
Дополнительный метод исследования?
Лечение?

Эталоны ответов на задачи по теме
Задача № 1. (1-Г, 2-Г, 3-Г, Д. 4-Б,В,Г. 5-Б,В. 6-А,В,Г. 7-В,Г,Д)
Задача № 2.
Сколиоз I степени. Консервативное лечение (ношение корригирующего корсета), общее оздоровление ребенка, выработка индивидуально статико-динамического режима, ЛФК, массаж и т.д..
Задача № 3.
Сколиоз II степени. Диспансеризация, соблюдение ортопедического разгрузочного режима (спец. занятия, ношение ортопед, корсета, гипсовые кроватки и т.д.). Общее оздоровление ребенка, выработка индивидуально статико-динамического режима, функциональное исправление деформаций позвоночника, ЛФК, массаж. Индекс стабильности составляет 0,8 довольно ригидный нужно решать вопрос, об оперативном лечение.
Задача № 4.
Диагноз «Врождённый грудопоясничный сколиоз». До 6-месячного возраста вдоль туловища укладывают длинные и плотные ватно-марлевые валики, выполняют корригирующий массаж спины, ребёнка часто поворачивают на живот. В возрасте 6 мес можно изготовить гипсовую кроватку и продолжать корригирующие упражнения. С началом ходьбы назначают матерчатый корсет, ЛФК, массаж спины. Необходимо наблюдение ортопеда. Рентгеновские снимки делают строго по показаниям.
Задача № 5.
Диагноз «Врождённый С-образный грудной сколиоз». Лечение оперативное — резекция сращённого участка рёбер. После операции рекомендуют ЛФК, ношение корригирующего корсета, изготавливают гипсовую кроватку для сна. Необходимо наблюдение ортопеда.
Задача № 6
Врожденный сколиоз грудо-поясничного отдела. Консервативное ЛФК, массаж, ношение корригирующего корсета.
Задача № 7
Сколиоз шейно-грудного отдела справа. Консервативное лечение (ношение корригирующего корсета), выработка индивидуально статико-динамического режима, ЛФК, физиотерапия, массаж.
Задача № 8
Нарушение осанки «сколиотическая осанка», общее оздоровление ребенка, выработка индивидуально статико-динамического режима, ЛФК, массаж и т.д.
Задача № 9
Болезнь Шойермана-Мау (юношеский кифоз). Санаторное, консервативное лечение (ношение корригирующего корсета), выработка индивидуально статико-динамического режима, ЛФК, физиотерапия, массаж.

Задача № 10
Сколиоз II-IIIст. Рентгенография позвоночника в положении стоя, лежа. Учитывая возраст и что деформация нестабильна, возможно прогрессирование, необходимо решать вопрос об оперативном лечение.

12. Рекомендация по учебно-исследовательской работе студентов

1) Особенности клинической картины грудо-поясничного сколиоза у детей
2) Сравнительные отдаленные результаты лечения Сколиоза у детей, оперированных в определенном возрастном периоде".

13. Перечень практических умений

1) собрать анамнез
2) проводить обследование опорно-двигательного аппарата новорожденного и ребенка старшего возраста
3) дифференцировать сколиоз и нарушение осанки
4) рентгенологическую диагностику сколиоза
5) логически обосновывать диагноз
6) выбирать правильную лечебную тактику
7) проводить реабилитацию детей, перенесших операцию по поводу сколиоза

14. Список литературы по теме занятия

№ п/п	Наименование	Издательство	Год выпуска
Обязательная			
1	Хирургические болезни детского возраста: учебник: в 2т./ под ред. Ю.Ф. Исакова Т1	М.: ГЭОТАР-Мед	2004
2	Хирургические болезни детского возраста: учебник: в 2т./ под ред. Ю.Ф. Исакова Т2	М.: ГЭОТАР-Мед	2004
Дополнительная			
1	Детская хирургия: национальное руководство / под ред. Ю.Ф. Исакова, А.Ф. Дронова	М.: ГЭОТАР-Медиа	2009
2	Хирургические болезни детского возраста: учебное пособие / В.В. Подкаменев	М.: Медицина	2005
3	Стандарты диагностики и алгоритмы практических навыков в детской хирургии / под ред. В.А. Юрчук, А.Н. Дарьиной	Красноярск: Элит	2005
Электронные ресурсы			
1	Электронная библиотечная система КрасГМУ		
2	БД MedArt		
3	БД Медицина		

1. **Тема: «Методы обследования и семиотика урологических заболеваний»**

2. **Практическое занятие**

3. **Актуальность темы:**

Урологическая патология в педиатрической практике встречается довольно часто. Знание студентами клинической, лабораторной, рентгенологической, эндоскопической и функциональной картины патологии мочевыделительной системы позволит своевременно и правильно установить диагноз для проведения адекватного лечения, что позволит уменьшить процент диагностических ошибок и тем самым улучшить лечебную помощь детям на различных этапах оказания медицинской помощи.

4. **Цели обучения:**

4.1. Общая цель: Подготовить высококвалифицированного специалиста, ориентирующегося в методах обследования и семиотике урологических заболеваний.

4.2. Учебная цель: Ознакомить врачей-интернов с особенностями методов обследования и семиотики урологических заболеваний у детей. Студент должен знать и уметь интерпретировать данные современных методов диагностики мочевыделительной системы, знать семиотику урологических заболеваний.

4.3. Психолого–педагогическая цель: На примере изучаемой темы помочь усвоить принципы медицинской деонтологии при общении с ребёнком и его родными. Научить соблюдать этические нормы поведения врача.

5. **Место проведения практического занятия:** учебная комната, палаты детского урологического отделения, эндоскопический, рентген–кабинет, изотопная лаборатория, манипуляционная, перевязочная, операционная.

6. **Оснащения занятия:** Таблицы (8), слайды (14), рентгенограммы (43), оверхет (1), мультимедийный аппарат (1).

7. **Структура содержания занятия:**

№	Этапы практических занятий	Продолжительность (мин)	Содержание этапа и оснащенности
1	2	3	4
1	Планерка	30	Отчёт дежурных врачей о состоянии больных и вновь поступивших. Разбор больных на операции.
2	Организация занятия	5	Проверка посещаемости и внешнего вида обучающихся
3	Формулировка темы и цели	10	Обратить внимание студентов на актуальность темы, симптомы заболеваний мочевыделительной

			системы у детей, разнообразные методы исследования
4	Контроль исходного уровня знаний, умений	20	Анкета словесно-логического метода.
5	Раскрытие учебно - целевого вопроса	30	Разбор темы: лабораторные, рентгенологические, ультразвуковые, радиоизотопные, функциональные, инструментальные методы исследования; симптоматика патологии мочевыделительной системы
6	Самостоятельная работа студентов: а) курация детей с урологической патологией б) интерпретация данных различных методов исследования в) разбор курируемых больных г) выявление ошибок в лечение детей д) операции	60	–Работа в палате детского урологического отделения –Работа в рентген–кабинете –Работа в манипуляционной –Работа в перевязочной –Работа в операционной –Разбор истории болезни –Интерпретация результатов дополнительных методов исследования –Отработка практических навыков
7	Итоговый контроль знаний, письменно и устно с оглашением оценок за практические занятия и практические навыки по изученной теме занятия	20	Тесты по теме занятия.
8	Задание на дом	5	
Всего:		**180**	

8. Аннотация темы:

Основной проблемой детской урологии являются пороки развития мочевой системы, которые составляют 40% от общего числа пороков развития у детей. Наиболее частым клиническим проявлением этой патологии является вторичный пиелонефрит. Основные симптомы урологических заболеваний у детей: боль, расстройство мочеиспускания, пальпируемое в животе опухолевидное образование, изменения в анализах мочи. Поэтому показаниями к проведению урологического обследования у ребенка являются: лейкоцитурия, гематурия, энурез, ишурия, затрудненное, болезненное мочеиспускание, учащенное мочеиспускание, боль в животе и поясничной области, наличие опухоли в животе, гипертония, травма, множественные пороки развития (других органов).

Методы обследования урологических заболеваний у детей

1. Клиническое обследование	Жалобы и анамнез Объективные данные
2. Лабораторная диагностика	ОАК ОАМ АМ по Нечипоренко, Амбюрже, Аддису-Каковскому 3-х стаканная проба БАК исследование мочи Степень азотемии Клиренс мочевины Проба Зимницкого
3. Инструментальные методы исследования	Катетеризация мочевого пузыря Уретероцистоскопия Определение ритма спонтанных мочеиспусканий
4. Методы функциональной диагностики	Цистометрия Урофлоуметрия Сфинктерометрия Определение ритма спонтанных мочеиспусканий
5. Рентгенологические методы	Обзорная и экскреторная урография Микционая цистография Восходящая уретерография Ретроградная пиелография Антеградная пиелография Пресакральная ретропневмоперитонеум Почечная ангиография Урокимография Урокинематография
6. Радиоизотопная диагностика	Ренография Динамическая и статическая нефросцинтиграфия (сканирование почек)
7. Ультразвуковой метод	УЗИ почек УЗИ мочевого пузыря
8. Тепловидение	Термография почек Термография мочевого пузыря

I. Клиническое обследование:

Выявление жалоб и анамнез заболевания (характер и локализация болей, расстройство мочеиспускания, наличие лихорадочных состояний неясного происхождения, повышение АД, появление опухоли в животе, изменение вида мочи и т.д., а также сроки появления указанных жалоб и их динамика);

Объективное исследование (пальпация почек, пальпация и перкуссия мочевого пузыря, осмотр наружных половых органов, измерение АД, оценка общего состояния больного).

II Лабораторная диагностика

Обязательным является общий анализ крови, изменения в котором могут носить при ряде урологических заболеваний воспалительный характер (увеличение СОЭ, лейкоцитоз, палочкоядерный сдвиг в формуле крови). Значительные цифры СОЭ указывают на наличие злокачественного процесса. Со стороны биохимического состава крови интерес представляют исследования степени азотемии (остаточный азот, содержание мочевины) и клиренс мочевины.

Качественные и количественные изменения в общем анализе мочи, в анализах по Нечипоренко, Аддису-Каковскому, Амбрюже, результаты бактериологического исследования мочи, а также техника трехстаканной пробы описаны в методической разработке «Основные симптомокомплексы урологических заболеваний у детей»

III. Инструментальные методы исследования

Катетеризация мочевого пузыря мягким катетером позволяет определить проходимость уретры и объем остаточной мочи (определяемый после мочеиспускания).

Уретроцистоскопия проводится детским смотровым цистоскопом, она позволяет осмотреть стенки уретры и мочевой пузырь с целью выявления воспалительных изменений (уретрита и цистита), камней, дивертикула, опухоли, уретероцеле, а также увидеть расположение и количество устьев мочеточников.

Хромоцистоскопия определяет раздельную функцию почек. После в/в введения 0,4% водного раствора индигокармина 2-5 мл краситель появляется из устьев мочеточников при нормальной функции почек в сроки от 2 до 5 мин.

Калибровка уретры: подбор бужей при стриктурах уретры, определение проходимости уретры.

IV. Методы исследования функции нижних мочевых путей

1. Цистометрия (цистотонометрия, цистоманометрия) – это исследование сократительной функции мочевого пузыря путем измерения внутрипузырного давления при различной степени его наполнения. Метод требует сознательного отношения и поэтому применяется у детей старше 5 – 7 лет. Показания: проведение дифференциальной диагностики между инфравезикальной обструкцией и нейрогенным мочевым пузырем.

Противопоказания: острый цистит и уретрит.

Цистометрия может быть прямой и непрямой (прямая - пункция мочевого пузыря, непрямая – катетеризация мочевого пузыря). В клинической практике у детей нашла применение непрямая цистометрия.

Техника: мочевой пузырь медленно наполняют через катетер жидкостью из резервуара (дробно по 20 мл) и регистрируют внутрипузырное давление:

1) в момент появления легкого позыва на мочеиспускание
2) в момент императивного позыва
3) в момент мочеиспускания

Полученные данные изображают в виде кривой. В норме сокращение детрузора наступает при давлении 15 см водного столба, при этом количество введенной жидкости соответствует физиологической емкости мочевого пузыря. При гиперрефлекторном МП позыв наступает при введении меньшего количества жидкости, а при атоническом варианте мочевого пузыря -большего.

2. Урофлоуметрия – метод непрерывной регистрации объемной скорости мочи в течение периода мочеиспускания. При этом определяют тонус детрузора и сопротивление пузырно-уретрального сегмента.

Показания те же, что и при цистометрии. Противопоказаний нет.

Техника: для измерения скорости тока мочи применяют урофлуометр, принцип работы которого основан на вытеснении воздуха регистрируемого пневмотахографом в виде графического изображения. Эффективность работы мочевого пузыря определяют количеством мочи, выделенной в единицу времени (сек).

3. Сфинктерометрия – исследование замыкательного аппарата мочевого пузыря. Показания те же, что и при цистометрии. Противопоказания: уретрит, цистит. Техника: в дистальную часть уретры вводят резиновый катетер, наружный конец которого соединяют резиновым баллоном, наполненным воздухом, и одновременно сфигмоманометром. Давление в уретре повышается, а в момент раскрытия внутреннего сфинктера падает. Продолжая вводить воздух, предлагают ребенку сократить мышцы таза. Мышцы таза, задерживая мочеиспускание, повышают давление в уретре. Это характеризует тонус наружного сфинктера.

Недержание мочи возникает при тонусе сфинктера меньше 40 мм водного столба.

4. Определение ритма спонтанных мочеиспусканий – это исследование можно осуществить даже в домашних условиях. Мать или медсестра (если исследование проводится в стационаре) регистрирует на листе бумаги время мочеиспускания и объем мочи, выделенной при каждом мочеиспускании. Оценка результатов: для гипорефлекторного варианта нейрогенного МП характерны редкие мочеиспускания, с большим объемом мочи при каждом мочеиспускании. При адаптированном гиперефлекторном мочевом пузыре число мочеиспусканий не более 8, при этом объем мочи составляет около 80 мл. При неадаптированном мочевом пузыре число мочеиспусканий всегда более 8 (и даже до 20 – 30) с очень малыми объемами мочи при каждом мочеиспускании (5-10 мл).

V. Рентгенологическое обследование

Рентгенологическое обследование начинают с обзорной рентгенограммы мочевых путей. Последняя необходима для выявления контрастных камней, определения контура почек и сопутствующих аномалий скелета, для сравнения с последующими урограммами. Подготовка к обзорной рентгенограмме заключается в опорожнении кишечника с помощью 2-х клизм – утром и вечером, а также исключается пища, способствующая высокому газообразованию. В клинической практике обзорную урограмму, как правило, объединяют с экскреторной урографией.

Экскреторная урография – ведущий метод диагностики в детском возрасте. С ее помощью можно судить:

1. о выделительной функции почек,
2. о строении полостной системы почек и верхних мочевых путей,
3. об уродинамике,

Исследование основано на избирательной экскреции почками рентгено-контрастного вещества.У детей следует предпочесть 3-х атомные препараты: урографин, верографин, уротраст, гепак, омниопак. Эти препараты в организме не разрушаются и при нормальной функции почек выводятся в течение 50-110 мин. В зависимости от способа

введения контрастного вещества различают экскреторную урографию в/в, в/м, в/кишечную и в/костную. Из них наиболее эффективна и получила всеобщее признание в/в урография. Другие способы применяются редко, по специальным показаниям (слабая выраженность вен и др.)

Подготовка к экскреторной урографии включает предварительную оценку функциональной способности почек по пробам Зимницкого и Реберга, по уровню остаточного азота сыворотки крови. Больному обязательно очищают кишечник. Необходима проверка чувствительности к йодосодержащим контрастным веществам. Делают йодистую сеточку на внутренней поверхности предплечья. Признаки непереносимости наблюдаются в 0,9% исследований. К ним относятся тошнота, рвота, головокружение, боли в пояснице, удушье, ларингоспазм, повышение температуры тела, аллергическая сыпь. Возможен анафилактический шок. Проба на чувствительность на всегда избавляет больного от осложнений в момент исследования. Последние наступают в первые 30 мин. после введения препарата. Поэтому в момент урографии в рентгеновском кабинете должен находиться врач, имея необходимые средства экстренной помощи: кислород, адреналин, хлористый кальций, супрастин, кортикостероиды, тиосульфат натрия.

Техника в/в урографии. Доза вводимого препарата зависит от функции почек, возраста ребенка, методики обследования. Контрастное вещество вводится в теплом виде в/в больному в течение 3-х минут в дозе: детям старше – 1 года – 2 - 4 мл на 1 кг массы. Рентгенограммы производят сразу после введения контрастного вещества, через 7 мин, через 15 мин и в положении стоя через 20 мин. При нормальной функции почек исследование на этом заканчивается.

При плохой функции почек вводят большие дозы препарата и применяют отсроченные непрямые рентгенограммы. Функции и параметры почек приближаются к нормальным только к 5-8 годам, поэтому для получения достаточно интенсивного изображения у ребенка ему вводят больше контрастного вещества на 1 кг массы, чем взрослому.

Детям 1-го года жизни и больным с ХПН, дистопией почки, сращенными почками, опухолью – показана инфузионная урография. Последняя является наиболее эффективной разновидностью в/в урографии, отличаясь большей дозой контрастного вещества (обязательно 3-х атомного). Новорожденным вводят 5-8 мл препарата на 1 кг массы, старшим – 4-6 мл на кг массы. Контраст разводится равным количеством 5% р-ра глюкозы и медленно в течение 10 мин вводится в/в. Особенно демонстративна инфузионная урография в сочетании томографией.

Противопоказания к урографии: непереносимость йода, острые воспалительные заболевания почек, печени, сердца, мозга, шок, коллапс, гипертензия, ОПН, ХПН с повышением остаточного азота сыворотки более чем до 80 мг %.

Томография – это послойная рентгенография почек и мочевых путей, позволяет убрать наслоения газов, что особенно важно у детей в связи с повышенным метиоризмом.

Наблюдение в момент урографии по телевизору позволяет оценить уродинамику. ЭОП уменьшает дозу облучения в 10 раз, значительно увеличивая яркость изображения, что позволяет передавать его на телевизионный экран.

Компьютерная томография

Оценка урограмм. Оценку урограмм начинают с сопоставления клинических симптомов с рентгенологическими данными. Оценивают величину, форму, положение почек, начало введения контрастного вещества в полостную систему почек, интенсивность изображения, строение, тонус, время появления контраста в пузыре, характер его заполнения.

Качество изображения зависит от функции почек, от нарушения оттока мочи, от количества введенного препарата, от экзогенных факторов (холод, боль, психическое воздействие, повышение АД). Почка по длине занимает высоту 4-х позвонков (у взрослого от 12 грудного до 4 поясничного). Левая на 1,5 – 2 см выше правой. Оси почек пересекаются вверху. Контуры ровные, но почки могут быть дольчатыми. В вертикальном положении ребенка почка может смещаться в норме на высоту 1-го позвонка. Уменьшение размера почки может быть при гипоплазии, вторичном сморщивании почки. Увеличение при гидронефрозе, поликистозе, опухоли, карбункуле, викарной гипертрофии.

У детей почки; относительно велики, а поясничный отдел позвоночника относительно короче. Правая почка занимает окончательное положение к 5-7 годам, левая - к 8-10 годам.

При оценке функции почек обращают внимание на начало появления контрастного вещества, интенсивность контрастирования, сравнивают функции почек относительно друг друга. Запаздывание или слабое контрастирование говорит о нарушении концентрационной и выделительной функции. Однако эти признаки не всегда отражают истинное состояние функций:

1) При нарушении оттока изображение может быть интенсивным, но это не говорит о хорошей функции почки,
2) При хорошей эвакуации изображение может быть мало интенсивным, несмотря на хорошую функцию,
3) При вторичном сморщивании почки клубочки страдают мало, а поражены канальцы. Реабсорбция воды не происходит и контрастное вещество в большем количестве поступает в мочевые пути, стимулируя хорошую функцию.

Оценка полостной системы почки и мочеточника. Обращают внимание на величину, форму лоханки, чашечек и мочеточника. Емкость лоханки варьирует от 3 до 12 мл. Лоханка может быть внутрипочечная, внепочечная, смешанного типа. У грудных детей лоханка внутрипочечная, в последующем у 70% детой она становится внепочечной. Лоханка имеет 3 - 4большие чашечки и до20 – малых.

Мочеточник взрослого человека длиною 20 - 25 см, имеет 3 физиологических сужения (пиелоуретеральный сегмент, место перекреста с подвздошными сосудами, место впадения в мочевой пузырь).

У грудных детей мочеточник относительно шире, у новорожденных он кажется атоничным. Это связано со слабым развитием мышечного слоя. Внутрипузырный отдел мочеточника у новорожденных длинной 0,5 см и только к 12 годам он приобретает длину 1,5 см, усиливается антирефлюксная защита. Рефлюкс у детей первых лет жизни является одной из частых причин хронического течения пиелонефрита. Признаком нарушения оттока мочи из почки является расширение лоханки и чашечек, при нарушении пассажа мочи из мочеточника он расширен и хорошо контрастируется на всем протяжении.

Цистография – контрастное исследование мочевого пузыря. Показания: хронический пиелонефрит, гематурия, расстройство мочеиспускания, боли в животе.

В некоторых случаях ограничиваются нисходящей цистографией, т.е. производят рентгенограмму на 40 мин при в/в урографии. Однако более точной является восходящая микционная цистография. Противопоказания: острые воспалительные заболевания мочевого пузыря и уретры, наружных половых органов.

Техника: в мочевой пузырь вводят катетер и заполняют его 1О-20% р-ром верографина, уротраста и т.д. в объеме физиологической емкости мочевого пузыря ориентируясь на позыв к мочеиспусканию. Производят 2 снимка: после заполнения и в момент мочеиспускания. По цистограмме можно судить о строении пузыря и уретры, наличии дивертикула, рефлюкса. Форма, размеры МП и его положение зависят, от возраста больного. До I года пузырь располагается над лоном, только к 20 годам занимает

положение в малом тазу так, что его верхушка еле выступает над лоном. Стенка МП у детей тоньше, чем у взрослых.

Увеличение МП может быть при атонии, неровность контуров - при дивертикуле, при нейрогенном МП и т.д., дефект наполнения - при опухоли, неконтрастном камне, уретероцеле.

Наиболее показательной является цистография под контролем ЭОП-а или широкоформатная цистофлюорография с 4 – 6 серийными снимками. Они позволяют проследить весь акт мочеиспускания и более точно выявить рефлюкс, но дают большую дозу облучения.

Осадочная цистография с 56% р-ром сульфата бария и воздухом.

Уретрография - контрастное исследование уретры

Показания: аномалии развития уретры, дивертикул, свищ, травма, стриктура. Нисходящая уретрограия получается при микционной цистографии и наиболее ценна, т.к. физиологична.

Восходящая уретрография производится заполнением уретры 20 % р-ром верографина. При этом хорошо наполняется передняя уретра, а задняя видна в виде узкой полоски.

Техника: положение больного на спине, одна нога согнута в коленном и тазобедренном суставах и максимально отведена, при этом корпус наклоняется к плоскости стола на 40° и выводятся все отделы уретры. Половой член натягивают параллельно согнутому бедру и вводят шприцем контрастное вещество в наружное отверстие уретры.

Пиелография – контрастное исследование полостной системы почки при непосредственном введении 20% р-ра препарата в лоханку. Различают ретроградную и антеградную пиелографию.

Ретроградная уретеропиелография – заключается в катетеризации мочеточника и лоханки и заполнении ее 4 – 5 мл контрастного вещества, реже кислорода. Мальчикам исследование проводят под наркозом.

Показания: отсутствие изображения почки на урограммах, неотчетливое изображение, чаще всего при гидронефрозе, опухоли, дистопии почки, туберкулезе; из-за опасности инфицирования применение этого исследования ограничено. Процедура заканчивается введением в лоханку р-ра антибиотика после предварительного отсасывания контрастного вещества и в/в введением 40% р-ра уротропина.

Антеградная пиелография – введение в лоханку контрастного вещества путем ее пункции. У детей применяется редко. Исследование проводят непосредственно перед операцией.

Показания: проведение дифференциального диагноза между гидронефрозом и опухолью в тех случаях, когда почка увеличена и не функционирует, и когда экскреторная урография и ретроградная пиелография неэффективны. Во время процедуры применяют миорелаксанты короткого периода действия.

Техника: положение больного на животе на валике в подреберье. Проводят пункцию в точке пересечения 12 ребра с длинным разгибателем спины. После оттекания мочи в лоханку вводят такое же количество 20% р-ра контрастного вещества. После рентгенограммы контрастное вещество отсасывают шприцем обратно

Пресакральный ретропневмоперитонеум - метод забрюшинного введения газа (кислорода, углекислоты, воздуха) в клетчатку позади прямой кишки с целью получения контуров органов забрюшинного пространства.

Показания: опухоли почки, надпочечника, забрюшинного пространства, сращенные почки, немая почка.

Противопоказания: острые воспалительные заболевания параректальной клетчатки, опухоль крестцово-копчиковой области, выраженный гипертензионный синдром.

Исследование часто сочетается о инфузионной уротомографией. Подготовка такая же, как к обзорному снимку.

Техника: больной в положении на спине с приподнятым тазом. На 1-2 см кпереди от копчика производят местную анестезию кожи, после чего, вводят иглу спереди крестца. Ход иглы контролируют пальцем, введенным в просвет кишки. Перед введенном газа проверяют нет ли крови из иглы. Затем в течение 7-10 мин через иглу нагнетают кислород с помощью аппарата Боброва. Проникновение газа контролируют пальцем в кишке и перкуссией нижних отделов и боковых фланков живота. Дозы 20 мл кислорода на кг массы, до 1 года-100-200 мл ,1-5 лет-200-400 мл, 5-8 лет-400-600 мл, 8 – 12 лет-600-800 мл. При необходимости одностороннего изображения больного укладывают на противоположный бок. Рентгенограммы делают через 40-60 мин, После исследования больной соблюдает постельный режим в течении суток.

Осложнения: воздушная эмболия, проникновение кислорода в средостение с появлением нейровегетативных расстройств, перфорация кишки.

Профилактика осложнений: необходимо убедиться, что в игле нет крови перед введением газа. Не превышать дозу вводимого газа. При появлении газа в средостении уложить больного в положении с приподнятым тазом. Нельзя менять положение иглы в момент введения газа или пальпировать ее пальцем в просвете кишки из-за опасности повреждения венозного сплетения.

Почечная ангиография - контрастирование сосудистой системы почек. Распространена трансфеморальная аортография с пункцией и катетеризацией бедренной артерии по Сельдингеру.

Показания: гипертензия, немая почка (случае неэффективности более простых методов диагностики) для уточнения картины кровоснабжения перед операцией на сращенной почке, опухоль почки или надпочечника.

Противопоказания: повышенная чувствительность к йоду, экссудативный диатез, эндокринные расстройства, заболевания крови, выраженная почечная недостаточность, сердечная и легочная недостаточность.

Техника: обнажают бедренную артерию и проводят ее пункцию внутри провизорного П-образного шва (последний завязывают после извлечения катетера во избежании кровотечения). По проводнику в аорту проводят специальный эластический катетер и через него под давлением в 5-10 атм. вводят контрастное вещество в дозе I мл 76% р-ра на кг массы.

При **селективной ангиографии** под контролем телевизионного экрана с помощью ЭОП-а катетер из просвета аорты вводят в почечную артерию и получают избирательную картину кровоснабжения почки. На серии последующих рентгенограмм можно увидеть нефрофазу и изображение полостной системы почек и мочевых путей.

Осложнения:

а) общие – параплегии (из-за токсического действия на спинной мозг и тромбоза спинальной артерии), азотемия, уремия (связана с токсическим воздействием на паренхиму почек).
б) местные – тромбоз и спазм бедренной артерии, трофические расстройства конечности, боль, гематома.

Почечную ангиографию необходимо проводить в специальных ангиографических кабинетах.

Урокимография – метод изучения сократительной функции мочевых путей. Доза облучения значительна из-за длительной экспозиции. У детей применяется редко.

Показания: изучение сократительной способности лоханки и мочеточника для решения вопроса о характере оперативного вмешательства.

Техника: исследование проводят на фоне в/в урографии, ретроградной пиелографии и цистографии. Используют кимографическую решетку, которую перемещают между больными и рентгеновской пленкой. Решетка передвигается параллельно расположению перистальтической волны. Пучок лучей проходит каждую щель и фиксирует перистальтическую волну в виде пропуска (систола), либо в виде зубца (диастола). По числу зубцов и перерывов определяют частоту перистальтики, скорость сокращения мочевых путей.

Урокинематография - исследование моторной функции мочевых путей с помощью рентгеновских лучей и киносъемки. Исследование проводят на фоне урографии или цистографии. Заснятый кинофильм дает полное представление о сократительной способности мочевых путей, начиная от чашечек и кончая уретрой. У детей исследование применяют редко из-за значительного облучения.

VI. Радиоизотопные исследования

1. Радиоизотопная ренография – один из самых тонких и точных методов определения раздельной и суммарной функции почек. Он основан на поглощении и выведении почками введенного в/в гипурана, меченного радиоактивным йодом 131. Гипуран секретируется канальцами и дает минимальную дозу облучения (в 10 раз меньшую, чем при в/в урографии). Биологический период полураспада этого препарата равен 20 мин и 70% его выводится в первые 30 мин. Доза 0,2 м/кюри на кг массы. Поглощение гипурана почками и выведение его с мочой регистрируют специальными электронными счетчиками, получаемая при этом кривая называется ренографической.

Изотопная ренограмма состоит из 3-х отрезков, характеризующих степень их кровообращения (сосудистый сегмент – 20 сек), секреторная активность канальцев (секреторный сегмент 3 – 5 мин) выведение мочи верхними мочевыми путями (экскреторный сегмент 10-15 мин). Радиоктивность над МП позволяет определить остаточную мочу.

У детей до 1 года ренограмма более плоская, средняя продолжительность секреторного сегмента увеличивается до 4-х – 8-и мин. Это объясняется более низкой секреторной способностью почек в этом возрасте. С 3-х лет ренограмма становится как у взрослого. С помощью ренограмм проводят качественную оценку функции почек. Более объективной является количественная оценка, основными показателями которой являются: 1) время максимального накопления препарата Т-макс. – 3-5 мин, 2) период полувыведения препарата – Т1/2 – 10-15 мин. 3) клиренс крови (период полуочищения характеризует суммарную функцию) -5-7 мин или 50%.

Радиоизотопная ренография практически не имеет противопоказаний и может применяться при ОПН.

Сканирование почек - у детей проводят динамическое сканирование с гиппураном - йод 131. Графическое изображение паренхимы органа возникает очень быстро (через 2, мин). Интенсивность изображения нарастает к 3-5 мин., снижается от 6-11 до 11-13 мин. При этом получают информацию о количестве функционирующей паренхимы и об оттоке мочи по мочевым путям.

Динамическая сцинтиграфия (сканирование) с гиппураном и использованием гаммакамеры позволяет увидеть на экране весь процесс накопления изотопа и выведение его из почки. Сцинтиграммы регистрируются на фотографии на 2-4, 6-8 и 15-17 мин. Одновременно с помощью компьютера вычерчивается соответствующая каждой фазе кривая. Облучение минимальное.

VII. Ультразвуковое исследование

Эхография или ультразвуковое сканирование основано на регистрации с помощью радиоэлектронной аппаратуры посланных у/з сигналов, отражающихся на границе тканей и органов, которые отличаются своими акустическими параметрами (скоростью распространения в них у/з волн, коэфф. поглощения и отражения). По мнению некоторых авторов это исследование особенно эффективно у детей из-за слабо выраженного жирового слоя.

Показания: немая почка, определение размеров почки, состояние ее паренхимы (рубцевание, диф. диагностика между гидронефрозом и опухолью, поликистоз, наличие жидкости в паранефрии (травма, паранефрит)) и т.д.

Противопоказаний нет.

Эхография м.б. одномерная - дающая представление о разнородности тканей по глубине и 2-х мерная - дающая изображение срезов исследуемого участка в виде световых пятен, документированных на фотографии. Проделы разрешающей способности 2-3 см, т.е. аппарат улавливает образование не менее 3 см в диаметре. Ошибки диагностики наблюдаются в 10 – 13% - не чаще, чем при урографии и ангиографии.

Доплерография – исследование ренальной гемодинамики.

VIII. Тепловидение или термография

Сущность этого метода состоит в получении видимого изображения теплового инфракрасного излучения человека, обусловленное физиологическими и патологическими процессами в организме. Тепловидение – безвредный метод исследования.

Величина инфракрасного излучения зависит от состояния циркуляторных изменений в тканях и от напряжения обменных процессов. При этом могут быть подвергнуты анализу 2 типа и/к излучения:

1 и основной тип и/к излучение – непосредственно в зоне очага патологии, т.е при процессах в поверхностных слоях тела человека (заболевания кожи, периферических сосудов конечности и т.д).

2 тип – регистрация областей и/к излучения, возникших рефлекторно в зонах Захарьина-Геда из глубоко расположенных патологических очагов и путем конвекционного (по сосудам) переноса тепла. При острых заболеваниях почек и мочевых путей не всегда возможна непосредственная регистрация и/к излучения, однако облучение зон З-Г вызывает усиленную радиацию в определенных участках брюшной стенки и поясницы, что является достоверным признаком некоторых урологических заболеваний (очаги свечения появляются при воспалительном процессе, злокачественной опухоли).

Семиотика урологических заболеваний

1. Симптом боли

Боль – довольно частый симптом при многих заболеваниях мочевой системы у детей. У грудных детей она, в зависимости от интенсивности, проявляется общей раздражительностью или криком, у детей младшей и средней групп в связи с незрелостью психоневрологической сферы локализация боли ассоциируется с животом. Дети же старшего возраста могут четко указывать на боли в поясничной области. Слабые боли по всему животу или в поясничной области могут быть вызваны раздражением почечной капсулы вследствие нарушения почечного кровообращения при воспалении, камнях, при незначительных нарушениях оттока мочи из почечной лоханки.

Сильные боли в виде почечной колики наступают при остром и сильном растяжении лоханки вследствие нарушения проходимости лоханочно-мочеточникового сегмента (ЛМС) из-за закупорки камнем, сгустком крови или гноя, а также в результате перегиба мочеточника. Боль в поясничной области, усиливающаяся после физической

нагрузки или длительной ходьбы, характерна для мочекаменной болезни (МКБ) или нефроптоза. Для почечной колики характерна иррадиация боли в низ живота, в паховую область и в наружные половые органы. Ее нередко сопровождают тошнота, рвота, вздутие живота. При поколачивании поясничной области строго в проекции почки (с-м 12 ребра) больной испытывает острую боль различной интенсивности. Однако всегда необходимо помнить, что нередко при далеко зашедших деструктивных процессах в почке (гидронефроз, пионефроз, опухоль, коралловые камни, поликистоз) боли в поясничной области могут совершенно отсутствовать. У детей младшего возраста боли, связанные с заболеванием мочевого пузыря и мочеиспускательного канала, вызывают резкое беспокойство и крик перед мочеиспусканием. В связи с этим акт мочеиспускания становится прерывистым.

Боль в конце акта мочеиспускания характерна для заболевания шейки мочевого пузыря и задней уретры. При циститах болевые ощущения локализуются в надлобковой области. У детей с камнями мочевого пузыря и инородными телами в нем боли иррадиируют в головку полового члена, либо в область наружного отверстия мочеиспускательного канала и в половые губы. Боль в области мошонки и по ходу семенного канатика чаще всего обусловлена заболеваниями яичка, придатка, семенного канатика (острые заболевания органов мошонки), но может быть и, как говорилось выше, следствием иррадиации из верхних мочевых путей. Следует также подчеркнуть, что для правильной оценки диагностических данных, полученных на основании интерпретации болевых ощущений, их необходимо сопоставлять с другими признаками урологических заболеваний.

2. Симптомы расстройства мочеиспускания

А. Дизурия – болезненное и учащенное мочеиспускание, чаще всего выражается в изменении обычного ритма и количества мочеиспусканий. В норме ребенок до года удерживает мочу до 1 часа.

Б. Поллакиурия – это учащение позывов к мочеиспусканию с выделением при каждом акте лишь небольшого количества мочи; ее необходимо дифференцировать с полиурией, т.к. учащение позывов к мочеиспусканию возможно и в следствие увеличения диуреза. В связи с этим при оценке жалоб больного необходимо выяснить, сколько мочи выделяет при каждом акте мочеиспускания.

В. Никтурия – учащение количества мочеиспускания ночью.

Г. Двойное мочеиспускание – второй позыв наступает после опорожнения мочевого пузыря через короткое время (3-5 мин) и объясняется заполнением пузыря мочой из дивертикула или мегауретера.

3. Симптомы нарушения замыкательного аппарата мочевого пузыря и проходимости уретры.

А. Задержка мочи – невозможность опорожнения мочевого пузыря, несмотря на переполнение мочой. Причины – боль, органическое препятствие в области шейки мочевого пузыря или уретры, рефлекторные факторы. Различают полную и неполную, острую и хроническую задержку мочи. При полной задержке больной, несмотря на резкий позыв к мочеиспусканию и сильное напряжение вспомогательных мышц, не в состоянии выделить ни одной капли мочи. При неполной или частичной задержке, мочеиспускание возможно, но после него часть мочи остается в мочевом пузыре (так называемая остаточная моча). Полную задержку мочи не следует смешивать с анурией, при которой мочеиспускание также невозможно, но позывы на него не наступают в связи с отсутствием мочи в мочевом пузыре. Острая задержка мочи наступает внезапно при возникновении препятствия на участке от внутреннего до наружного отверстия мочеиспускательного канала (камень, инородное тело). Своеобразной формой задержки

мочи является прерывистое мочеиспускание или симптом закладывания струи мочи, который наблюдается при камнях или инородных телах мочевого пузыря. Во время мочеиспускания подвижный камень закрывает внутреннее отверстие уретры и мочеиспускание может внезапно прерваться. Оно может возобновиться при перемене положения ребенка. Хроническая задержка мочи развивается постепенно в результате длительно существующего препятствия к оттоку мочи (синдром инфравезикальной обструкции, возникающей в результате ряда причин: контрактуры и склероза шейки мочевого пузыря, мегатреугольника, клапана и стриктуры уретры, тяжелой степени фимоза). Дальнейшее прогрессирование хронической задержки мочи в силу изменений в нервно-мышечном аппарате мочевого пузыря (гипо-атония) при переполненном мочевом пузыре резко ослабевают или вовсе исчезают нормальные императивные позывы к мочеиспусканию. В момент увеличения внутрибрюшного давления (кашель, смех, поднятие тяжестей и т.д.) моча из мочевого пузыря вытекает непроизвольно по каплям. Это явление называется парадоксальной задержкой мочи (ишурия).

Б. Недержание мочи – это непроизвольное выделение ее без позывов на мочеиспускание. Различают истинное и ложное недержание мочи.

Истинное развивается при нарушении иннервации мочевого пузыря, сопровождается несостоятельностью его сфинктера (при спино-мозговых грыжах, травмах мозга, спинного) и характеризуется непрерывным выделением мочи по каплям без всяких позывов на мочеиспускание. При этом мочевой пузырь, в отличие от парадоксальной ишурии, остается пустым. Таким образом, при истинном недержании мочи анатомическая целостность стенки мочевого пузыря и его замыкательного аппарата не нарушена. Истинное недержание мочи может быть постоянным независимо от состояния покоя или движения, а иногда проявляется только ночью – ночной энурез.

При **ложном** недержании мочи моча также независимо от акта мочеиспускания выделяется, но оно наблюдается при врожденном отсутствии замыкательного механизма мочевого пузыря (экстрофия мочевого пузыря, тотальная эписпадия), при врожденных или приобретенных свищах мочевого пузыря (пузырно-прямокишечный, пузырно-влагалищьный свищи, полное незаращение урахуса). Особой формой является так называемое мочеточниковое недержание, при котором в результате врожденной эктопии мочеточника, когда устье добавочного мочеточника открывается за пределы мочевого пузыря (во влагалище, в центре на промежности), моча постоянно выделяется наружу, минуя замыкательный аппарат мочевого пузыря. Но при этом сохраняются и нормальные позывы к мочеиспусканию. От недержания мочи следует отличать так называемое двойное мочеиспускание, которое наблюдается при дивертикулах мочевого пузыря (второй позыв наступает вскоре после опорожнения мочевого пузыря через 3-8 мин. И объясняется заполнением пузыря мочой из большого дивертикула), а также неудержание мочи, при котором в силу повелительности позывов к мочеиспусканию больной не в состоянии удержать мочу. Неудержание мочи наблюдается чаще всего при воспалении мочевого пузыря, особенно его шейки и задней уретры (т.е. при цистоуретритах).

4. Симптом нарушения мочеотделения

Многие врожденные и приобретенные заболевания почек сопровождаются различными нарушениями мочеобразования и мочеотделения. В зависимости от возраста диурез у здоровых детей колеблется.

Увеличение суточного диуреза называется полиурией. Причины полиурии могут быть. физиологические (обильное питье), патологические (заболевание почек) и как медикаментозный эффект (прием мочегонных средств).

Возраст	Количество мочи (суточной)
1 – 2 дня жизни	20 – 60 мл
До 6 мес.	150 – 350 мл.
До 1 года	250 – 450 мл.
От 2 до 3 лет	400 – 600 мл.
От 3 до 5 лет	600 – 700 мл.
От 5 до 8 лет	650 – 1000 мл.

Симптомы полиурии при заболеваниях почек являются признаком снижения концентрационной способности почек. Значительное снижение количества суточной мочи носит название олигурии. Последняя также может быть. симптомом эксикоза (интоксикация, рвота, понос и т.д.) или проявлением заболевания почек (гломерулонефрит, деструктивные процессы в почках) и сердечно-сосудистой системы (отеки, асцит). Прекращение мочевыделительной функции почек вызывает анурию. Основным признаком анурии является длительное отсутствие акта мочеиспускания при пустом мочевом пузыре (в отличие от задержки мочи, при которой мочевой пузырь содержит мочу). Различают 2 основных вида анурии: секреторную и экскреторную.

Секреторная развивается вследствие нарушения мочеобразования и встречается в виде следующих форм: преренальной, аренальной, ренальной и рефлекторной.

Преренальная анурия возникает вследствие нарушения кровообращения почек, обусловленного как экстраренальными факторами, т.е. процессами, происходящими во всем организме (низкое АД при коллапсе, интоксикации, кровопотере, шоке), так и локальными нарушениями в области почечных сосудов (тромбоз, сдавление) опухолью, рубцами почечных артерий.

Ренальная анурия развивается при заболеваниях самой почки, сопровождающихся острой почечной недостаточностью (острый гломерулонефрит, острый пиелонефрит, инфаркты почек), или при эндо- и экзогенных отравлениях (тяжелый интоксикационный синдром при гнойно-септических заболеваниях, синдром сдавления, отравление сулемой и т.д.), а также при переливании несовместимой крови.

Аренальная анурия возникает при отсутствии почек (врожденная агенезия . аплазия почек, травматический отрыв или удаление единственной почки.

Рефлекторная анурия обусловлена нарушением мочеобразовательного процесса в почках под воздействием нервно-рефлекторных факторов. (рено-ренальный рефлекс, гепато-ренальный рефлекс, истерия и т.д.)

Экскреторную анурию называют еще постренальной или субренальной. Причиной ее является полное нарушение проходимости мочеточников вследствие закупорки их просвета или сдавления извне (камни, перегибы, сдавление опухолями, рубцами).

Любая форма анурии приводит к накоплению в организме азотистых шлаков и к развитию уремии.

5. Симптомы качественных изменений мочи

А. Характеристика физических свойств мочи

а) Цвет мочи. Изменение нормальной (светло-желтой) окраски мочи возникает при различной патологии. Светлый оттенок говорит о низкой, а темный цвет о высокой концентрации мочи. Разные оттенки от цвета мясных помоев до темно-вишневого свидетельствуют о содержании крови. Желчь окрашивает мочу в коричневый цвет.

б) Прозрачность мочи. Помутнение ее наступает вследствие выпадения в осадок солей, наличия слизи, бактерий, форменных элементов и других. патологических примесей.

в) Реакция мочи. Нормальной считается слабокислая реакция. При длительном состоянии реакция становится нейтральной или щелочной. Изменение реакции может быть. обусловлено и характером питания: молочно-растительная диета ощелачивает мочу, мясная пища, наоборот, окисляет. Резко кислая реакция мочи наблюдается при заболеваниях мочевой системы, вызванных туберкулезной или кишечной палочкой.

Слабощелочная реакция мочи возникает при фосфатурии, а резко щелочная - при мочевой инфекции, разлагающей мочевину с выделением амиака (кокковая флора, вульгарный протей).

г) Удельный вес:

- Нормостенурия - нормальный удельный вес
- Гипостенурия - низкий. Гиперстенурия - высокий.
- Изостенурия – монотонный удельный вес, т.е.-отсутствие нормальных колебаний его в течение суток.

При заболеваниях почек чаще наблюдается гипостенурия, что указывает на нарушения концектрационней способности почек. Гипоизостенурия свидетельствует о хронической почечной недостаточности

Б. Характеристика биологических свойств мочи

Моча- это сложная биологическая среда.

а) Протеинурия – наличие белка в моче.

Различают истинную протеинурию (белок крови фильтруется клубочками) и ложную (белок попадает в мочу, минуя почечный фильтр). При наличии в моче большого количества эритроцитов (травма, мочекаменная болезнь, форникальное кровотечение, геморрагический цистит),лейкоцитов (пиелонефрит, цистит), тканевых элементов (распад опухоли) пробы на белок будут положительными. Это примеры ложной протеинурии. Протеинурию истинной следует считать в тех случаях, когда в анализах мочи наряду с белком определяется истинные почечные элементы (цилиндры, почечная эпителий). Если протеинурия ложная, то количество белка в моче резко уменьшается или вовсе исчезает. (выпадает осадок) при центрифугировании ее или после фильтрации. Истинная протеинурия, в свою очередь может быть почечной (следствие заболевания почек) или внепочечной, когда фильтрации белка крови через нормальные нефроны способствуют различные внепочечные факторы. К внепочечной протеинурии относятся лордотическая (у юношей астенического телосложения), застойная (вследствие сердечной недостаточности) и лихорадочная (исчезает после нормализации температуры).

б) Цилиндрурия – наличие цилиндров в моче.

Цилиндры образуются в дистальном конце нефрона, самые крупные из них в собирательных трубочках и сосочковых протоках при наличии застоя мочи в почках. Различают следующие виды цилиндров: клеточные (лейкоцитарные, эритроцитарные, эпителиальные, смешанные, из дегенеративных клеток), зернистые, восковидные, жировые, гиалиновые, гемоглобиновые и матгемоглобиновые. Гиалиновые цилиндры образуются вследствие преципитации белка и являются характерным признаком истинной протеинурии. Зернистые и восковидные цилиндры состоят из дегенеративных клеточных элементов, и появление их в моче связано с тяжелыми заболеваниями почек. Здоровые дети в течение суток выделяют с мочой до 10000 цилиндров (в основном гиалиновых).

в) Гематурия – наличие крови в моче.

В зависимости от количества крови различают макрогематурию (моча на вид красного цвета, имеются сгустки крови) и микрогематурия, которая выявляется только при микроскопическом исследовании. Содержание I мл крови в I л мочи *(1%)* достаточно для выявления явной микрогематурии. Источником гематурии могут быть все отделы

мочевой система - от нефрона до наружного отверстия уретры. Механизмы гематурии различны. В одних случаях она является следствием поражения почечного фильтра (гломерулонефрит), а в других - попадание крови в мочу происходит в результате нарушения целостности кровеносных сосудов различных отделов мочевых путей (травма, воспаление, распад опухоли и т.д.). Для выяснения локализации источника кровотечения применяют 3-х стаканную пробу, которая позволяет выявить начальную, терминальную или тотальную гематурию. Инициальная (начальная) гематурия появляется при повреждениях уретры, термииальная характерна для заболеваний области шейки мочевого пузыря, тотальная свидетельствует о расположении кровотечения в более высоких отделах (мочевой пузырь, мочеточники, почки). Наличие в крови длинных червеобразных сгустков является признаком кровотечения из почек. Бесформенные сгустки указывают на кровотечение из мочевого пузыря, но не исключают и интенсивного кровотечения из почек. Ориентиром , для определения причин и источника кровотечения могут служить локализация и характер болевой реакции. Так, при почечном происхождении гематурии боли локализуются в поясничной области, а боли в низу живота предшествуют гематурии из мочевого пузыря. При мочекаменной болезни гематурия часто возникает после физической нагрузки и боль (почечная колика) предшествует гематурии. При опухолях и туберкулезе почек и мочевыводящих путей гематурия начинается внезапно, имеет профузный характер и предшествует болевой реакции, развивающейся вследствие прохождения сгустков по мочеточнику и, в отличии от мочекаменной болезни и гидронефроза, носит длительный характер.

Гематурию следует отличать от гемоглобинурии, которая наблюдается в результате гемолиза при отравлениях, сильных ожогах, переливании несовместимой крови. При этом в моче наряду с гемоглабином будут определятся пигментные цилиндры - истинная гемоглобинурия. Если же гемолиз произведен не в кровяном русле, а в моче у больных с выраженной гематурией, это будет ложная гемоглобинурия. При Crash - синдроме с мочой выделяется большое количество миоглобина - миоглобинурия. Моча при этом имеет красновато-бурую окраску

г) Лейкоцитурия – содержание большого количества лейкоцитов в моче.

Единственным признаком почечного происхождения лейкоцитурии является наличие в моче лейкоцитарных цилиндров. В остальных случаях причиной лейкоцитурии являются часто встречающиеся заболевания верхних и нижних мочевыводящих путей. При выраженном воспалении возникает пиурия. Для неё характерны скопления лейкоцитов, наличие в моче хлопьев или сгустков гноя. У девочек при вульвовагинитах вследствие негигиенического содержания, энтеробиоза может наблюдаться ложная пиурия. Для исключения её мочу необходимо брать на анализ после тщательного подмывания, катетером. Для определения ориентировочного места локализации воспалительного процесса пользуются двух- или трехстакнной пробой, как при гематурии. Начальная пиурия свидетельствует о воспалительном процессе ниже сфинктера мочевого пузыря (уретры), терминальная обусловлена воспалением в области шейки мочевого пузыря, мочеточников, лоханок, почек.

Отличить ренальную пиурию от пузырной можно путем промывания мочевого пузыря между двумя анализами мочи: если пиурия почечного происхождения (пиелонефрит), промывание пузыря не влияет на её интенсивность, если же она пузырного происхождения (цистит), то после промывания степень её интенсивности становится менее выраженной. При оценке причины пиурии имеет значение реакция мочи. При воспалительных заболеваниях, вызванных кишечной палочкой, реакция мочи бывает кислой, а при кокковой инфекции - щелочной. Если при кислой реакции мочи имеется пиурия и микрогематурия, но нет бактериурии, то следует подозревать туберкулез почек. Хроническая пиурия у детей чаще всего обусловлена врожденными аномалиями развития мочевых путей. Поэтому все дети с хронической пиурией должны подвергаться

тщательному урологическому обследованию с целью выяснения источника и причины воспалительного процесса. Наряду с этим необходимо выявить и возбудителя инфекции, ибо любая пиурия имеет бактериальное происхождение.

д) Бактериурия - наличие бактерий в моче.

Различают ложную и истинную бактериурию. Ложная появляется вследствие загрязнения мочи за счет микрофлоры уретры (сапрофиты) при несоблюдении правил забора мочи для бактериологического исследования. Истинная бактериурия возникает в результате попадания микробов в мочу в вышележащих отделах (почка, лоханка, мочеточник, мочевой пузырь). Истинной бактериурией следует считать такую, при которой количество бактерий в I мл мочи не менее 100000 (микробное число). Истинная бактериурия у здоровых детей может быть единственным предвестником пиелонефрита. При воспалительных заболеваниях она всегда сопровождается пиурией. Бактериурия без пиурии наблюдается при гнойно-септических процессах в организме и инфекционных заболеваниях (вследствие способности бактерия проникать через почечный фильтр). И, наоборот, при некоторых заболеваниях почек (туберкулез) может быть "асептическая" пиурия, требующая специальных методов исследования на наличие туберкулезной палочки. Не следует забывать также, что отсутствие высева микрофлоры из мочи может наблюдаться при длительном лечении антибактериальными препаратами.

В заключение следует отметить, что не всегда все, вышеуказанные симптомы (эритроцитурия, лейкоцитурия, бактериурия, цилиндрурия) заболеваний мочевыводящих путей могут. быть выявлены при исследовании общего анализа мочи, что может наблюдаться при исследовании общего анализа мочи, что может наблюдаться при латентном течении воспалительного процесса. В связи с этим применяются методы исследования форменных элементов мочи.

9. Вопросы для самоподготовки:

1. Классификация методов обследования
2. Ход обследований
3. Подготовка больных к различным методам обследования
4. Количество форменных элементов в анализах мочи: общем, по Нечипоренко, Зимницкому, Аддису-Каковскому, Амбюрже
5. Содержание креатинина, мочевины в крови в норме
6. Какова последовательность выполнения снимков при экскреторной урографии
7. Каким методом проводится экскреторная у детей до года?
8. Что такое «отсроченные урограммы», показания к их выполнению?
9. Показания и противопоказания к ангиографии
10. Осложнения абдоминальной ангиографии?
11. Показания и противопоказания к ретроградной пиелографии
12. Осложнения ретроградной пиелографии
13. Показания и противопоказания к пресакральному ретропневмоперитонеуму
14. Осложнения ретропневмоперитонеума
15. Назовите методы радиоизотопного исследования
16. Что такое цистотонометрия и показания к ее проведению?
17. Что такое урофлоуметрия, и каковые ее нормальные показатели?
18. Назовите методы функционального обследования нижних мочевых путей

10. Тестовые задания по теме

1. Укажите группы методов исследования, применяемых в урологии (4):
а) Ультразвуковые
б) Ирригография
в) Рентгенологические
г) Функциональные
д) Радиоизотопные

2. С какой последовательностью выполняют рентгеновские снимки при экскреторной урографии у детей? (3)
а) 1 снимок на 5-7 минуте
б) 1 снимок на 15-20 минуте
в) 2 снимок – 10-12 минута
г) 2 снимок - 15-20 минута
д) 3 снимок – 20 минута в положении «стоя»

3. Назовите показания к уретерографии (4):
а) Клапан и стриктурауретры
б) Уретрит
в) Травма уретры
г) Дивертикул уретры
д) Свищи уретры

4. Назовите фазы почечной ангиографии (3):
а) Сосудистая
б) Селективная
в) Паренхаматозная
г) Выделительная

5. Перечислите методы контрастных исследований в урологии (4):
а) Экскреторная урография
б) Томография
в) Микционная цистография
г) Ретроградная пиелография
д) Пресакральный ретропневмоперитонеум

6. Какие приемы используют для выявления подвижности почки при экскреторной урографии (2):
а) Ортостатическая проба
б) Гидростатическая проба
в) Проба Вальсальвы
г) Проба Вангестина

7. Назовите показания к антеградной пиелографии (2):
а) Опухоль почки
б) Отсутствие выделительной функции почки при экскреторной урограмме
в) Невозможность выполнения ретроградной пиелографии
г) Камень почки

8. Назовите противопоказания к пресакральному пневморетроперитонеуму (3):
а) Парапроктит
б) Цистит
в) Опухоль кресцово-копчиковой области

г) Гипертония
д) Опухоль забрюшинного пространства

9. Перечислите основные лабораторные исследования мочи в урологической практике (4):
а) Общий анализ мочи
б) Проба Фольгарда
в) Проба Амбрюже
г) Проба Вальсальвы
д) Анализ мочи по Нечипоренко

10. Назовите основные рентгеноконтрастные препараты для исследования органов мочевыделительной системы (4):
а) Иодолипол
б) Верографин
в) Урографин
г) Гепак
д) Кардиотраст
е) Уротраст

11. Назовите показания к пневморетроперитонеуму (3):
а) Опухоли почек
б) Опухоли надпочечников
в) Гидронефроз, уретерогидронефроз
г) Аномалии развития мочеточников
д) Сращенные почки

12. Выберите правильную интерпретацию трехстаканной пробы (3):
а) Инициальная гематурия – при повреждении уретры
б) Инициальная гематурия – при повреждении или заболевании шейки мочевого пузыря
в) Терминальная – при повреждении или заболевании шейки мочевого пузыря
г) Терминальная гематурия – источник кровотечения в более высоких отделах
д) Тотальная гематурия – источник располагается в более высоких отделах

13. Назовите методы радиоизотопного исследования (3):
а) Радиоизотопная ренография
б) Урокимография
в) Динамическая нефросцинтиграфия
г) Урокинемотография
д) Статическая нефросцинтиграфия

14. Назовите возможные осложнения ретроградной пиелографии (2):
а) Повреждение мочеточника
б) Воздушная эмболия
в) Жировая эмболия
г) Инфицирование мочевых путей
д) Повреждение почки

15. Назовите показания к ретроградной пиелографии (3):
а) Хроническая почечная недостаточность
б) Пузырно-мочеточниковый рефлюкс

в) Отсутствие изображения почки на экскреторной урограмме
г) Неотчетливое изображение почки на экскреторной урограмме
д) Невозможность получить информацию о состоянии почки другим путем

16. Какие приемы используют при экскреторной урографии для определения подвижности почки? (2)
а) Ортостатическая проба
б) Проба Вангестина
в) Проба Вальсальвы

17. Перечислите методы функциональной диагностики в детской урологии (4):
а) Цистотонометрия
б) Калибровка уретры
в) Урофлоуметрия
г) Определение ритма спонтанных мочеиспусканий
д) Регистрация профиля уретрального давления

18. Назовите основные препараты для проведения контрастных исследований в урологии (4):
а) Урографин
б) Верографин
в) Иодолипол
г) Кардиотраст
д) Уротраст

19. Укажите основные лабораторные исследования крови, используемые для диагностики урологических заболеваний (3):
а) Исследование мочевины крови
б) Исследование клиренса эндогенного креатинина
в) Исследование мочевой кислоты
г) Исследование С-реактивного белка
д) АСТ, АЛТ

20. Назовите показания к компьютерной томографии в детской урологии (3):
а) Опухоли почек
б) Камни почек и мочеточников
в) Опухоли надпочечников
г) Кисты почек
д) Уретероцеле

21. Назовите показания к экскреторной урографии (3):
а) Острая почечная недостаточность
б) Острый гнойный пиелонефрит
в) Изменения в анализах мочи
г) Травматическое повреждение почек
д) Синдром пальпируемой опухоли в брюшной полости

22. Перечислите методы бесконтрастного рентгенологического исследования в детской урологии (3):
а) Обзорная урография
б) Уретерография по Фрумкину

в) Антеградная пиелография
г) Томография
д) Компьютерная томография

23. Назовите основные инструментальные методы исследования в детской хирургии:
а) Нефросцинтиграфия
б) Уретеропиелоскопия
в) Цистоскопия
г) Калибровка уретры
д) Цистотонометрия

24. Для оценки состояния уродинамики нижних мочевых путей необходимо выполнить:
а) Урофлоуметрию
б) Экскреторную урографию
в) Цистографию
г) Цистометрию

25.Рентгеноконтрастное исследование мочевого пузыря и уретры называется_____?

26. Выполнение экскреторной урографии возможно при наличии:
а) Биохимии мочи
б) Анализа мочи по Зимницкому
в) Биохимии крови
г) Посева мочи на стерильность
д) Радиоизотопного исследования

27.Основным объективным методом диагностики цистита является_____?

Эталоны ответов к тестовым заданием по теме

1)а, в, г, д
2)а, в, д
3)а, в, г, д
4)а, в, г
5)а, в, г, д
6)а, в
7)б, в
8)а, в, г
9)а, б, в, д
10) б, в, д, е
11) а, б, в
12) а, в, д
13) а, в, д
14) г, д
15) в, г, д
16) а, в
17) а, в, г, д
18) а, б, г, д

19) а, б, в
20) а, в, г
21) в, г, д
22) а, г, д
23) б, в, г
24) а, г
25) цистоуретерография
26) а, б, в
27) Цистоскопия

11. Рекомендация по учебно-исследовательской работе студентов

— Особенности обследования детей с урологической патологией
— Современные методы исследования мочевыделительной системы в детской урологии.

12. Перечень практических умений

1) Сбор анамнеза у урологического больного
2) Пальпировать почки
3) Определять мочеточниковые точки
4) Пальпировать мочевой пузырь
5) Пальпировать органы мошонки
6) Определять паховые кольца
7) Диафаноскопия
8) Интерпретация анализов крови
9) Интерпретация анализов мочи
10) Читать типичные рентгенограммы
11) Интерпретировать данные лабораторных, радиоизотопных, ультразвуковых методов исследования
12) Катетеризировать мочевой пузырь
13) Провести калибровку уретры
14) Вывести мочу при острой задержке
15) Определять показания и противопоказания к различным методам исследования.
16) Интерпретация данных радиоизотопного исследования
17) Интерпретация данных УЗИ почек и мочевого пузыря
18) Определение ритма спонтанных мочеиспусканий
19) Интерпретация данных функционального исследования
20) Проведение непрямой урофлоуметрии

13. Список литературы по теме занятия

№ п/п	Наименование	Издательство	Год выпуска
Обязательная			
1	Хирургические болезни детского возраста: учебник: в 2т./ под ред. Ю.Ф. Исакова Т1	М.: ГЭОТАР-Мед	2004
2	Хирургические болезни детского возраста: учебник: в 2т./ под ред. Ю.Ф. Исакова Т2	М.: ГЭОТАР-Мед	2004
Дополнительная			
1	Атлас по детской урологии / Куликова Т.Н. и др.	М.: ГЭОТАР-Медиа	2009

2	Хирургические болезни детского возраста: учебное пособие / В.В. Подкаменев	М.: Медицина	2005
3	Стандарты диагностики и алгоритмы практических навыков в детской хирургии / под ред. В.А. Юрчук, А.Н. Дарьиной	Красноярск: Элит	2005
4	Урология : учебник / под ред. Н.А. Лопаткина.	М.: ГЭОТАР-Медиа	2009
5	Урология : национальное руководство / под ред. Н.А. Лопаткина. – 6-е изд., перераб. и доп.	М.: ГЭОТАР-Медиа	2007
6	Урология детского возраста : метод. указания к внеауд. раб. 6 курса пед. и леч. фак. / сост. Э.В. Портнягина	Красноярск: КрасГМУ	2009
Электронные ресурсы			
1	Электронная библиотечная система КрасГМУ		
2	БД MedArt		
3	БД Медицина		

1. Тема: «Аномалии развития мочевыделительной системы»

2. Практическое занятие

8. Актуальность темы:

Пороки развития мочеполовой системы составляют 35–40% от всех пороков развития. Отсутствие настороженности данной патологии, несвоевременное оказание помощи и неправильная тактика при данной патологии приводят к тяжёлым осложнениям. Своевременная диагностика и адекватность лечебно-тактических мероприятий определяют исход заболевания.

9. Цели обучения:

4.1. Общая цель: Подготовить высококвалифицированного специалиста, ориентирующегося в вопросах клиники, диагностики, дифференциальной диагностики, тактики и лечения аномалий развития мочевыделительной системы.

4.2. Учебная цель: Ознакомить врачей-ординаторов с особенностями аномалий развития мочевыделительной системы у детей. Студент должен знать клинику аномалий развития органов мочевыделительной системы, современные методы диагностики, тактику и уметь оказать помощь.

4.3. Психолого–педагогическая цель: На примере изучаемой патологии помочь усвоить принципы медицинской деонтологии при общении с ребёнком и его родными. Научить

соблюдать этические нормы поведения врача.

10. Место проведения практического занятия: учебная комната, палаты детского урологического отделения, рентген–кабинет, манипуляционная, перевязочная, операционная.

11. Оснащения занятия: Таблицы (6), слайды (15), рентгенограммы (41), оверхет (1), мультимедийный аппарат (1).

12. Структура содержания занятия:

№	Этапы практических занятий	Продолжительность (мин)	Содержание этапа и оснащенности
1	2	3	4
1	Планерка	30	Отчёт дежурных врачей о состоянии больных и вновь поступивших. Разбор больных на операции.
2	Организация занятия	5	Проверка посещаемости и внешнего вида обучающихся
3	Формулировка темы и цели	10	Обратить внимание студентов на актуальность темы, на разнообразные виды аномалий развития мочевыделительной системы у детей
4	Контроль исходного уровня знаний, умений	20	Анкета словесно-логического метода.
5	Раскрытие учебно - целевого вопроса	30	Разбор темы: этиология, патогенез, классификация, клиника, диагностика, лечение, реабилитация
1	2	3	4
6	Самостоятельная работа студентов: а) курация детей с аномалиями развития мочевыделительной системы б) беседа с детьми и родными в отделении в) разбор курируемых больных г) выявление ошибок в лечение детей д) операции	60	–Работа в палате детского урологического отделения –Работа в рентген–кабинете –Работа в манипуляционной –Работа в перевязочной –Работа в операционной –Разбор истории болезни –Интерпретация результатов дополнительных методов исследования –Отработка практических навыков
7	Итоговый контроль знаний, письменно и устно с оглашением оценок за практические занятия и практические навыки по изученной теме занятия	20	Тесты, ситуационные задачи по теме занятия.
8	Задание на дом	5	

Всего:	**180**	

8. Аннотация темы:

Аномалии развития мочевыделительной системы

Пороки развития мочеполовой системы составляют 35 – 40% от всех пороков. Этиология же пороков развития почек и мочеточников менее изучена, что связано с трудностями их выявления.

Врожденные пороки развития являются следствием, внутриутробного заболевания плода (эмбриофетопатия). Они могут быть связаны с экзогенными факторами (краснуха у матери, токсоплазмоз, воздействие химических и физических факторов, лекарственных препаратов), а также с эндогенными причинами.

Наследственные пороки развития связаны с патологией хромосомного аппарата. Их возникновение предполагается в момент зачатия, но в отличие от врожденных пороков развития они нередко не вызывают повреждение зародыша и могут проявиться спустя много лет после рождения. На сегодня известно около 40 видов пороков развития почек и мочеточников, относящихся к наследственным. Их делят на 4 группы.

Пороки развития, наследуемые по доминантному типу

Ответственными за возникновение этих пороков развития является доминантный мутантный ген. Эти пороки с одинаковой частотой встречаются у мальчиков и девочек. Они выявляются примерно у 50% всего потомства родителя-носителя мутантного гена. Причем передача мутантного гена строго прослеживается из поколения в поколение. По аутосомно-доминантному типу наследуется такой порок развития, как поликистоз почек, пороки развития почечных канальцев и почечных клубочков.

Пороки развития, наследуемые по рецессивному типу.

Для аутосомно-рецессивного типа наследования характерно следующее: родители (один из которых является носителем), не имеют пороков развития. Вероятность рождения больного (имеющего порок развития) ребенка составляет 25%.

По рецессивному типу наследуется мультикистоз почек, аплазия почек группа канальцевых аномалий.

Пороки развития, наследуемые по типу, сцепленному с полом

Для этой группы характерно, что пороки развития наблюдается только у мальчиков. У девочек никогда не бывает указанного порока развития , но они является носительницами мутантного гена.

По сцепленному с полом типу наследуется большинство пороков развития мочевого пузыря, уретры, мужской половой системы.

Хромосомные болезни

Возникновение этих болезней связано с глубокими и распространенными изменениями хромосомного аппарата. В результате возникают весьма сложные синдромы, включающие в себя пороки развития различных систем и органов.

Эмбриогенез мочеполовой системы и генез пороков развития почек и мочеточников

Пронефрос существует у зародыша человека приблизительно с 3 по 6 неделю эмбрионального развития; он расположен в краниальной части зародыша. Пронефрос возникает из клеток промежуточной мезодермы. Примитивные, лишенные клубочков, его канальцы сливаются в общий выводной проток - проток пронефроса (Вольфов проток). Этот проток растет по направленно к каудальному концу зародыша и вступает в сообщение с первичной клоакой, Из каудального конца вольфовова протока в дальнейшем образуется выпячивание (дивертикул), превращающийся в проток метанефроса. Из этого выпячивания потом формируются мочеточник, все элементы ЧЛС и собирательные трубочки постоянной почки. Поэтому отклонения от нормального развития протока пронефроса способны привести к неправильному формированию верхнего отдела мочевыводящих путей, что приводит к тяжелым последствиям. Если проток пронефроса не достигает клоаки или из его каудального конца на происходит формирования дивертикула, то это обусловливает полное отсутствие мочеточников. Если в процессе роста пронефрос не достигает клоаки, то этим блокируется образование как мезонефроса, так и метанефроса.

Мезонефрос (первичная почка) образуется каудальнее пронефроса и у человека существует с 4 по 15 неделю внутриутробного развития. Более сложно устроенные канальцы мезонефроса имеют сравнительно примитивные клубочки. Выводные протоки канальцев мезонефроса, сливаясь, впадают в уже готовый проток пронефроса, который становится выводным протоком мезонефроса. Одновременно из мезонефроса в непосредственной близости от протока мезонефроса формируется другой парный проток (мюллеров), принимающий участие в формировании внутренних половых органов у девочек. Поскольку оба эти протока находятся в непосредственной близости, создается вероятность их ненормального сообщения с последующим возникновением высоких эктопий устья мочеточника – впадение во внутренние органы женской половой системы (трубы, матку). Занос элементов мюллерова протока в проток мезонефроса может в дальнейшем привести к появлению в мочевой системе элементов ткани, составляющей женские половые органа (врожденный эндометриоз мочевой системы).

Мезонефрос, как и пронефрос в процессе эмбриогенеза полностью редуцируются. Поскольку развитие постоянной почки начинается с появления почкообразного выроста протока мезонефроса с одновременной закладкой метанефрогенной ткани, то на стадии мозонефроса может быть заложена основа еще одного порока развития - аплазии почки, но с наличием мочеточника.

Метанефрос. Каудальный вырост протока мезонефроса врастает в мезодерму каудального конца зародыша. Скопление клеток вокруг этого выроста образует метанефрогенную ткань (метанефрогенную бластему). Дальнейшее развитие элементов постоянной почки идет параллельно с формированием мочевыводящих путей.

Т.о., постоянная почка формируется из метанефрогенной бластемы и протока мезонефроса. Удлинение каудального выроста протока мезонефроса приводит к образованию мочеточника.

Краниальный конец эмбрионального мочеточника (проток метанефроса) вначале мешкообразно расширяется, а затем на нем появляются выросты, соответствующие лоханке и чашечкам первого и второго порядка. На этом этапе возможны различные отклонения от нормального эмбрионального развития. При ненормально быстром росте одна из первичных чашечек может отшнуровываться от общего протока метанефроса и превратиться в изолированную полость. Так возникает парапельвикальная киста и околомочеточниковые кисты. Вследствие избыточного роста в необычном направлении одна из чашечек в дальнейшем не принимает участия в процессе окончательного

формирования метанефрогенной ткани и становится слепо оканчивающимся выростом, сообщающимся узким ходом с ЧЛС (дивертикул чашечки).

Первичное краниальное ампуловидное расширение эмбрионального мочеточника, дающее начало образованию лоханки, может возникнуть не на самом конце протока метанефроса, а несколько каудальнее, сбоку. В данном случае будет иметь место высокое отхождение мочеточника от почечной лоханки. В зоне слияния эмбрионального мочеточника с лоханкой формируются клапаны, сужения.

Возможно общее, сегментарное или некоординированное недоразвитие мышечного слоя чашечек и мочеточника. Развиваются мегакаликоз, врожденная атония мочевыводящих путей, ахалазия мочеточника, врожденное уретероцеле.

Проток метанефроса может разделиться на две ветви еще до вхождения в контакт с метанефрогенной бластемой. Если одна из этих ветвей вообще не дорастает до метанефрогенной бластемы, то из нее формируется трубчатое, слепо оканчивающееся образование, повторяющее обычное строение мочеточника. Если же оба отростка расщепившегося протока метанефроса достигнут метанефрогенной бластемы, то на концах каждого из них начнут формироваться самостоятельные ЧЛС. Формируются самостоятельные почечные структуры.

При глубокой и стремительно протекающей дифференцировке возможно полное разделение метанефрогенной бластемы на две части с образованием добавочной почки. В большинстве случаев анатомическая целостность метанефрогенной бластемы не нарушается и тогда возникает удвоенная почка.

Каудальные концы мочеточника, впадающие в клоаку, оказываются затем в мочевом пузыре в результате отделения от клоаки урогенитального синуса.

Наряду с процессами развития постоянных почек и мочевыводящих путей начинается довольно сложная миграция всей метанефрогенной бластемы и ее выводящих путей. Закладываясь в каудальном конце зародыша (каудальнее бифуркации аорты), почки сначала начинают смещаться кпереди и к 9 – 10 неделе у же оказываются под бифуркацией аорты. Затем они поворачиваются примерно на 90° вокруг вертикальной оси и медленно смещаются вверх в толщу забрюшинной клетчатки задней поверхности тела зародыша. Эта миграция может прерваться на разных этапах. В результате постоянная почка оказывается значительно ниже своего обычного места расположения (дистопия). Может быть не завершен поворот почки по вертикальной оси, тогда почка будет развернута таким образом, что ее ребро ориентируется в медиальную сторону, а лоханка – в латеральную.

Очень редко эмбриофетальная миграция почки своевременно не прекращается и почка может оказаться выше своей обычной локализации.

Аномалии развития почек

I. Аномалии количества

1. Аплазия (односторон., двусторон.) с сохранением и без сохранения мочеточника.
2. Третья добавочная почка
3. Удвоение (односторон., двусторон.)

II. Пороки взаиморасположения (сращения)

1. Симметричные сращения
   А) Подковообразная
   Б) Галетообразная
2. Ассиметричные сращения

L-образная
S-образная
Z-образная

III. Пороки положения

1. *Дистопии*

Гомолатеральная, тазовая, подвздошная, поясничная, торакальная: односторонняя, двусторонняя.

2. *Нарушение ориентировки почки относительно вертикальной оси:*

а) полное отсутствие ротации

б) незавершенность ротации

IV. Аномалии структуры

1. Кортикальные кистозные поражения, связанные с нарушением слияния первичных нефронов с протоком пронефроса

а) мультикистоз почки односторон., двусторон.

б) Поликистоз почек:

- Поликистоз взрослых (1ст)
- Поликистоз детей и подростков (2ст)
- Поликистоз новорожденных (3ст)

в) солитарная киста

г) мультилокулярная киста почки

2. Медулярные кистозные поражения, связанные с кистозными изменениями и дилятацией первичных собирательных канальцев

а) губчатая почка

б) медулярная кистозная болезнь

3. Пороки развития почечных клубочков (врожденные наследственные гломерулопатии, наследственные нефриты)

а) олиго- и агломерулярная почка (олигонефрония)

б) наследственные гломерулопатии, не сопровождающиеся поражением слухового анализатора

в) синдром Альперта (наследственный нефрит с поражением слухового и зрительного анализаторов)

4 Пороки развития извитых канальцев и петли Генле (врожденная, наследственная тубулопатия)

а) Нарушение почечного мембраного транспорта аминокислот (тотальная аминоацидурия, глицинурия, цистинурия)

б) нарушения реабсорбции сахаров: почечный диабет, почечная галактозурия, мальтозурия, лактозурия.

в) нарушения реабсорбции электролитов и воды: почечный несахарный диабет, Витамин Д резистентный рахит (фосфатдиабет, почечный канальцевый солевой диабет)

г) Комбинированные нарушения функции канальцев – глюкозамин фосфатдиабет (болезнь Фанкони-Дебре де Тони) почечный канальцевый ацидоз.

д) Вторичные, врожденные, наследственные тубулопатии (ксантинурия, уратурия, оксалурия).

5. Врожденные дисплазии почечной паренхимы (нарушения дифференцировки метанефрогенной бластемы:

а) простая дисплазия – локльная, диффузная

б) дисплазия с завершенной почечной дифференцировкой

в) дисплазия с незавершенной порочной дифференцировкой.

V. Аномалии величины

1. Карликовая (рудиментарная почка)
2. Гипоплазия почки
3. Врожденная гиперплазия почки – добавочная долька почки, медуллярная гиперплазия.

Пороки развития чашечно-лоханочной системы

1) Пороки деления краниального конца протока метанефроса
   а. повышенная или пониженная ветвистость почечных лоханок
   б. внепочечное деление лоханки на чашечки
   в. дивертикул лоханки и почечной чашечки
   г. парапельвикальная киста
2) Пороки развития мышечного слоя лоханки и чашечек
   а. Мегакаликоз, мегаполикаликоз
   б. врожденная атония ЧЛС
   в. пороки развития, связанные со сдавлением элементов ЧЛС внутрипеченочными сосудами: синдром верхней чашечки: синдром нижней чашечки
   г. врожденный эндометриоз ЧЛС и эктопия органов мужской половой системы в мочевую.
3) Пороки развития ПУС
   а. врожденное сужение ПУС
   б. высокое отхождение мочетечника от лоханки
   в. клапан в зоне ПУС
   г. сдавление ПУС добавочным сосудом
   д. Сегментарная дисплазия

Пороки развития мочеточника

1. Пороки деления протока метанефроса на протяжении
   а. слепое окончание лоханочного и пузырного конца удвоенного расщепленного мочеточника
   б. дивертикул мечеточника
   в. околомочеточниковая киста

2. Пороки развития мышечного слоя мочеточника
   а. врожденная атония мочеточника
   б. ахалазия мочеточника односторонняя, двусторонняя
   в. врожденные сужения и перегибы мочеточника на протяжении
3. пороки развития, связанные с неправильным ходом метанефроса
   а. ретроковальный, ретроилиакальный мочеточник
   б. синдром овариальной (тестикулярной) вены
   в. эндометриоз мочеточника и эктопия в него органов мужской половой системы.
4. Пороки развития пузырно-мечеточникового соустья
   а. недоразвитие интрамурального отдела мочеточника
   б. Уретероцеле
   в. эктопия устьев мочеточника (одно- двусторон.) (во влагалище и наружные женские половые органы; в шейку мочевого пузыря и уретру; в фаллопиеву трубу и матку; в семенной бугорок и семявыносящий проток; в кишечник).

Очень часто встречаются комбинированные пороки почек и мочеточников.

Аномалии развития мочевого протока

Мочевой проток у зародыша человека является остатком аллантоиса и уже в ранней стадии внутриутробного развития теряет свои функции в связи с переходом на плацентарное кровообращение. Но иногда обратного развития аллантоиса не происходит и бывший мочевой проток сохраняется. Он принимает участие в формировании пупочного канатика, в дальнейшем превращаясь в срединную пузырно-пупочную связку. К моменту рождения мочевой проток обычно облитерируется. Однако в ряде случаев он остается открытым и его облитерация может произойти на первом году жизни. Но и у лиц зрелого возраста нередко отмечается частичное незаращение мочевого протока, клинически ничем не проявляющееся.

Полное незаращение – пузырно-пупочный свищ встречается редко. Чаще наблюдается незаращение одного из участков мочевого протока: пупочного (пупочный свищ), среднего (киста), или пузырного (дивертикул мочевого пузыря).

При полном незаращении мочевого протока из пупка выделяется моча, в большинстве случаев - только во время мочеиспускания. При этом большая часть мочи вытекает через мочеиспускательный канал. Иногда выделение мочи из пупка прекращается (отек слизистой оболочки канала мочевого протока, его заполнение грануляционной тканью или белковой массой), но затем возобновляется. Кожа вокруг пупка мацерирована, иногда виден бугорок грануляционной ткани (сохранен, участок пуповины).

Незаращение средней части - встречается сравнительно редко. При этом образуется киста за счет слизи, скапливающейся внутри, растягивает стенки. Такая киста пальпируется между пупком и мочевым пузырем в виде округлой или яйцеподобной малоподвижной опухоли разной величины. Если содержимое кисты инфицируется, она начинает быстро расти, становится болезненной, развиваются симптомы гнойного процесса. Киста может вскрываться наружу, но чаще вскрывается в полость брюшины, что приводит к развитию острого разлитого перитонита. Частичное незаращение протока реже отмечается в нижней его части, примыкающей к верхушке мочевого пузыря. Как правило, такая аномалия ничем не проявляется. Самым частым клиническим признаком служит дизурия, которая наступает в следствие инфицирования мочевого пузыря. В данном случае эта полость фактически является дивертикулом мочевого пузыря. Чаще встречается незаращение пупочного конца мочевого протока (обычно в виде пупочного свища). Свищ то закрывается, то открывается.

При полном незаращении мочевого протока диагностика основывается на наличии выделений из пупка, инфекции в моче, а также данных цистоскопии, цисто- и фистулографии. Наличие пузырно-пупочного свища можно подтвердить пробой с метиленовым синим. В случае незаращения мочевого протока окрашенная жидкость, введенная через мочеиспускательный канал в мочевой пузырь, выделяется из пупка.

При полном незаращении мочевой проток иссекают от верхушки мочевого пузыря до пупка. Операцию следует выполнять в первые месяцы жизни ребенка.

При неполных свищах мочевого протока проводят консервативную терапию: ванны с $KMnO_4$, 1% брильянтовый зеленый, 1% нитрат серебра.

При кистах – удаление кисты.

Аномалии развития мочевого пузыря

Агенезия мочевого пузыря – крайне редкая аномалия. Сочетается обычно с пороками развития, несовместимыми с жизнью.

Удвоение мочевого пузыря. Довольно редкая аномалия. При этой патологии существует перегородка между правой и левой половинами мочевого пузыря. В каждое из них открывается устье мочеточника. Каждая половина мочевого пузыря имеет шейку, Полное удвоение мочевого пузыря сочетается с удвоением мочеиспускательного канала. При неполном удвоении имеется общая шейка удвоенного пузыря, мочеиспускательный канал один. Очень редко встречается неполная перегородка разделяющая полость мочевого пузыря в сагитальном или фронтальном направлении. Лечение – иссечение перегородки.

Дивертикул мочевого пузыря представляет собой мешковидное образование, выпячивание стенки мочевого пузыря. Дивертикулы могут быть одиночными и множественными. Причиной этой аномалии является неправильно формирование стенки мочевого пузыря.

Дивертикулы чаще располагаются в области отверстий мочеточников и боковых стенок мочевого пузыря, в редких случаях – на верхушке или в области дна. В большинстве случаев дивертикул мочевого пузыря в течение длительного времени клинически не проявляется, его обнаруживают случайно вовремя цистоскопии или цистографии.

Расположение дивертикула в области отверстия мочеточника сопровождается нарушением его замыкательной функции, может возникнуть ПМР.

Симптоматика – затрудненное мочеиспускание, вплоть до полной задержки, мочеиспускание в 2 этапа (сначала мочевой пузырь, затем – дивертикул)

Диагностика – цистоскопия, цистография.

Лечение оперативное удаление (внутрипузыреное, внепузырное) дивертикула.

Экстрофия мочевого пузыря

Это врожденное отсутствие передней стенки мочевого пузыря и соответственно участка передней брюшной стенки. Эта аномалия встречается в соотношении 1:40000 новорожденных. У мальчиков она наблюдается чаще чем у девочек в 3 раза.

Вследствие внутрибрюшного давления задняя стенка мочевого пузыря выворачивается, а при натуживании выпячивается в виде шара. В нижних углах дефекта видны отверстия мочеточников, из которых выделяется моча. Она орашает брюшную стенку, промежность, половые органы, внутренние поверхности бедер. Кожа мацерируется, изъязвляется. Такой же процесс происходит и в вывернутой слизистой оболочке мочевого пузыря, которая соприкасается с бельем. Слизистая оболочка ярко-красного цвета, легко ранима кровоточит при соприкосновении с одеждой.

Экстрофия у мальчиков часто сопровождается эписпадией, нередко сопровождается паховой грыжей, выпадением прямой кишки, аномалиями развития верхних мочевых путей. Как правило лобковый симфиз расщеплен. Между лобковыми костями имеются соеденительно-тканные или хрящевые включения. В связи с дефектом тазового кольца, у ребенка при ходьбе (после года) наблюдается «утиная походка». Пупок отсутствует или расположен на границе слизистой оболочки и кожи. Постоянное недержание мочи делает уход за ребенком затруднительным. Экстрофия может осложниться восходящей инфекцией мочевых путей.

Различают-частичное и тотальное расщепление мочевого пузыря. При частичном сохраняется пупок, половые органы развиты нормально, расхождение лобковых костей выражено незначительно.

При тотальном – пупок отсутствует, отмечается расщепление наружных половых органов, мочеиспускательного канала, лобкового симфиза и другие аномалии.

Лечение экстрофии мочевого пузыря только оперативное.

Зависит от степени экстрофии:

1. Закрытие дефекта мочевого пузыря непосредственным соединением его краев (пластика местными тканями).
2. Отведение мочи в кишку
3. Пересадка мочеточника в изолированный мочевой пузырь, сформированный из отрезка кишки.

Гипертрофия межмочеточниковой связки

Является следствием избыточного развития пучка мышечных волокон, идущих от одного мочеточника к другому, и составляющих верхнюю границу мочеполовой области. Основными симптомами этой аномалии является затрудненное и нередко учащенное мочеиспускание, энурез. Диагностика трудна – Цистоскопия.

Мегатреугольник Льето

Увеличение мочепузырного треугольника. Диагноз подтверждается данными цистоскопии. Отверстия мочеточников расположены проксимальнее обычного. На цистограммах тень мочевого пузыря разделена на 2 этажа.

Избыточность слизистой оболочки мочепузырного треугольника

Редко встречаемый порок развития. В норме слизистая обслочка на уровне мочепузырного треугольника интимно связана с подлежащими волокнами мышцы, выталкивающей мочу. При избыточном развитии слизистой оболочки она провисает над шейкой мечевого пузыря, образуя клапан, мешающий оттоку мочи.

Диагноз ставят на основании данных цистоскопии и цистографии.

Лечение - оперативное.

Контрактура шейки мочевого пузыря. (болезнь Мориона)

Врожденная аномалия, характеризующаяся развитием фиброзной ткани в подслизистом и мышечном слоях шейки мочевого пузыря. Встречается как самостоятельное заболевание и отмечается при других нарушениях проходимости пузырно-уретрального сегмента.

В течении контрактуры шейки мочевого пузыря выделяют 3 периода:

1. затруднение мочеиспускания выражено незначительно, остаточная моча отсутствует, функция почек не нарушена, периодически отмечается лейкоцитурия.
2. мочеиспускание значительно затруднено, появляется остаточная моча, имеются признаки цистита, пиелонефрита, нарушения функции почек, возникает ПМР, уретерогидронефроз.
3. Задержка мочи по типу парадоксальной ишурии, развитие ХПН.

Диагностика довольно трудна. В раннем возрасте диагноз устанавливается только в 30% случаев, в позднем – 70% т.к. начальные периоды протекают латентно.

Диагноз подтверждается данными инструментальных методов исследования. При проведении бужа - некоторые препятствия у входа в мочевой пузырь.

Лечение – вначале консервативное: бужирование, антибиотики. При врожденной обструкции – хирургическое лечение. Пластика шейки мочевого пузыря.

Аномалии мочеиспускательного канала

Врожденные клапаны

Представляют собой перепонки, покрытые с обеих сторон слизистой оболочкой. Располагаются в задней части мочеиспускательного канала на уровне семенного бугорка, несколько выше и ниже его. В клинике - нарушение мочеиспускания, – опорожнение мочевого пузыря при надавливании на живот затруднено, парадоксальная ишурия. Мочеиспускание при клапанах нарушается в следствие того, что поступление мочи в мочеиспускательный канал вызывает раскрытие клапанов и уменьшение просвета уретры. Это ведет к постепенному расширению мочеиспускательного канала над клапаном, к атонии мочевыводящих путей и их инфицированию.

Диагностика достаточно трудна, т.к. катетеризация осуществляется без затруднений. Головчатый эластический буж - ощущение препятствия во время выведения.

Микционая цистография.

Лечение - оперативное

Гипертрофия семенного бугорка

Встречается очень редко.

Клинически проявляется симптомокомплексом, характерным для всех видов инфравезикальной обструкции. Характерно –болезненные эрекции, наступающие во время мочеиспускания.

Диагностика: Цистоуретрография, уретероскопия.

Лечение – резекция бугорка.

Врожденная облитерация мочеиспускательного канала

Облитерация мочеиспускательного канала на всем протяжении сочетается с другими пороками, не совместимыми с жизнью.

Сегментарная облитерация – отсутствие наружного отверстия уретры, м.б. полупрозрачная пленка.

Лечение - оперативное

Аномалии развития почек

Аномалии количества

Агенезия - врожденное отсутствие одной или обеих почек, встречается одна: на тысячу новорожденных. Двусторонняя агенезия несовместима с жизнью. Односторонняя агенезия чаще всего выявляется случайно при урологическом обследовании. Контралатеральная почка всегда гипертрофирована, а почечная недостаточность отсутствует. При ангиографии выявляется отсутствие почечной артерии на стороне порока развития. Цистоскопия выявляет отсутствие соответствующего устья мочеточника и гемиатрофию пиетодиева треугольника. При экскреторной урографии нет контраста на стороне агенезии.

Со временем в оставшейся единственной почке, особенно при поражении ее патологическим процессом, развивается пиелонефрит, уролитиаз. К тому же она монет быть врожденно дефектной (поликистозная, удвоенная, эктапированная). Все лица с поражением единственной почки должны находиться на диспансерном учета, получать активную терапию и при необходимости ранние корегирующие операции направленные

на нормализацию уродинамики.

Добавочная почка - очень редкая аномалия. Ее образование связывают с отпочковыванием участков матанефрагенной бластемы. Добавочюя почка чаща формируется вблизи 'основной, располагаясь выше или ниже ее, имеет нормальное анатомическое строение и меньшие размеры. Кровоснабжение ее отдельное, отходящими от аорты артериями, мочеточник обычно впадает в мочевой пузырь самостоятельными устьями, но может быть эктапирован или сообщаться с мочеточником основной почки. Описано слепое окончание мочеточника. Клиническое значение добавочноя почка имеет лишь при эктапии устья мочеточника (постоянное недержание мочи) или ее поражение воспалительным, опухолевым или другим патологическим процессом. Диагноз ставится при экскреторной урографии, ретроградной пиелогоафии, аортографии. При заболевании добавочной почки показана нефрэктомия ввиду малой функциональной ценности.

Аномалии положения

Дистопия почек - необычное расположение почек из-за нарушения процесса их восхождения в эмбриогензе. Эмбриологическое восхождение задерживается вследствие порока развития сосудов, отходящих от аорты, подвздошных артерий и средне-крестцовой артерий. Частота аномалии в среднем 1:800.

Различают высокую дистопию (торакальную), низкую (поясничную, подвздошную и тазовую) и перекрестную. Дистопированная почка характеризуется неполным поворотом ее: лоханка располагается на передней поверхности, а бокалы обращены и к позвоночнику. Мочеточник (исключая торакальную дистопио) короткий, прямой и несколько шире нормального. Если почка располагается ниже промонториума - тазовая дистопия. Если ниже гребня подвздошной кости – подвздошная дистопия, почка плоская, а паранефральная клетчатка отсутствует. При перекрестной дистопии смещение почки контрлатерально. При этом часто отмечается срастание почек своими противоположными полюсами.

Мочеточник дистопированой почки, впадает на обычном месте, сосуды отходят ниже обычного. Описаны дистопия единственной почки и перекрестная дистопия двусторонняя. В дистопированной почке чаще развивается пиелонефрит, мочекаменная болезнь, гидронефроз.

Клинически может наблюдаться постоянная, иногда упорная боль внизу живота. При пальпации живота обнаруживаются опухолевидные образования неправильной формы, неподвижные, с гладкой поверхностью, безболезненные. Пальпация болезненна, когда в дистопированной почке идет воспалительный процесс. Диагноз устанавливается при экскреторной урографии на фоне ретропневмоперитонеума, вопрос о лечении является индивидуальным. Консервативная терапия или удаление дистопированной почки.

Аномалии взаимоотношения

Асимметричное сращение: S-образная почка; L-образная почка.

Симметричное сращение: подковообразная почка, галетообразная почка.

Подковообразная почка встречается наиболее часто. Особенно сращение нижних полюсов в 90%. Клинически проявляется чаще лишь при развитии осложнений, оказывая давление на соседние органы, она может быть причиной боли в животе. Боль иногда сопровождается диспептическими, дизурическими расстройствами. Характерна частая бессимптомная пиурия. При пальпации находят опухолевидное образование в области пупка или несколько ниже с обеих сторон от позвоночника. Перпендикулярно к нему. Положительный симптом Ровзига, боль при переразгибании.

Диагноз ставят на основании данных УЗИ, экскреторной урографии и почечной ангиографии, сканировании почек. Лечение в основном консервативное, направлено на устранение хронического вторичного воспалительного процесса. Если в подковообразной почке образуется конкремент или развивается гидронефроз, показано удаление камня, или геминефрэктомия. Производят также истмотомию.

Аномалии величины и структуры

Аплазия почки – тяжелая степень недоразвития ее паренхимы, нередко сочетается с отсутствием мочеточника. Порок формируется в раннем эмбриональном периоде. Различают две формы аплазии: большую и малую. При первой почка представлена комочком фибролипоматозной ткани и небольшими кистами, нефроны не определяются, нет изолатерального мочеточника. Вторая форма характерезуется наличием фиброкистозной массы с небольшим количеством функционирующих нефронов. Мочеточник истончен, имеет устье, но часто не доходит до почечной паренхимы, заканчиваясь слепо. Аплазированная почка не имеет лоханки и почечной ножки.

Диагностируется аплазированная почка при заболеваниях контрлатеральной почки. Хорошо просматривается на томограммах, также выявляется при аортографии.

Необходимость лечебных мероприятий возникает при:

1. Резко выраженных болях в области почки
2. При развитии нефрогенной гипертонии
3. При рефлюксе в гипоплазированный мочеточник.

Лечение заключается в уретеронефроэктомии.

Гипоплазия почки. Может быть простой или сочетаться с дисплазией. При односторонней простой гипоплазии почка имеет нормальное гистологическое строение, но анатомические размеры уменьшены (карликовая почка). Признаков почечной недостаточности нет. Иногда может присоединиться вазоренальная гипертония.

Диагноз устанавливается при экскреторной урографии на фоне ретропневмоперитонеума, почечной ангиографии, по данным УЗИ.

Если гипоплазия не осложнена другими патологическими процессами, то спешить с операцией не следует. При наличии осложнений показана нефрэктомия гипоплазированной почки. При развитии почечной недостаточности показаны симптоматическая терапия и гемодиализ.

Кистозные аномалии – встречаются с частотой 1:250. Самой частой является поликистоз – наследственная аномалия, поражающая обе почки, передается рецессивно. Нарушение эмбриогенеза в первые недели приводит к несрастанию канальцев метанефроса с собирательными канальцами мочеточникового зачатка. Образующиеся кисты делят на:

- гломерулярные, не имеющие связи с неканальцевой системой и поэтому не увеличивающиеся. Они приводят к раннему развитию почечной недостаточности и гибели ребенка
- тубулярные кисты, образующиеся из извитых канальцев, не равномерно, но постоянно увеличивающиеся из-за трудностей опорожнения
- экскреторные, образующиеся из собирательных трубок, постоянно увеличивающиеся в размерах. Существует в 2-х формах: эмбриональная и взрослая.

Поликистозные почки часто поражаются пиелонефритом, литиазом, туберкулезом. Чем раньше появляются клинические признаки поликистоза, тем злокачественнее протекает заболевание.

Диагноз ставят на основании экскреторной урографии, скенировании почек и ангиографии, а также пальпации обеих увеличенных бугристых почек.

Прогноз неблагоприятный, больные редко живут более 10 – 12 лет после начала клинических проявлений.

Цель лечения – борьба с присоеденившимися заболеваниями. Оперативное лечение показано лишь при длительной макрогематурии, мочекаменной болезни или нагноившихся кистах больших размеров. Основное в лечении – профилактика и диспансерное наблюдение.

Губчатая почка – редкая аномалия, при которой кистозно расширены собирательные трубочки пирамид. Почки увеличены, на их гладкой поверхности – мелкие кисты. Аномалия проявляет себя при развитии осложнений (нефрокальциноз, калькулез, пиелонефрит). Однако и в неосложненных случаях отмечается постоянная умеренная протеинурия, микрогематурия или лимфацитурия.

Диагноз ставят на основании экскреторной урографии по типичному признаку – «букет цветов» в зоне пирамид.

При отсутствии осложнений лечение не требуется.

Мультикистозная дисплазия – замещение почек кистозными полостями при отсутствии паренхимы. Мочеточника нет или он рудиментарен. Иногда к почке присоединяется яичко или его придаток соответствующей стороны. Двусторонняя аномалия несовместима с жизнью. При одностороннем поражении в случае роста кист и сдавления окружающих органов, прибегают к нефрэктомии.

Мультилокулярная киста – редкая аномалия, когда участок почки замещается многокамерной не сообщающейся с лоханкой кистой, остальная паренхима не изменена и нормально функционирует. Увеличенная киста пальпируется через брюшную стенку. Диагноз ставится при экскреторной урографии и ангиографи. Необходимость в лечении возникает при осложнениях и заключается в сегментарной резекции почки или нефрэктомии.

Солитарная киста – одиночное кистозное образование, исходящее из паренхимы почки и выступающее над ее поверхностью. Содержимое кисты серозное, редко гемморагическое.

Характерные признаки – тупая боль в области почек, пальпируется опухоль и транзиторная гематурия. Диагноз ставят на основании экскреторной урографии, реновазеграфии.

Лечение заключается в вылущивании кисты или во вскрытии и тампонировании ее полости околопочечной жировой клетчаткой. Прогноз благоприятный.

Аномалии мочевого пузыря и уретры

Экстрофия мочевого пузыря – врожденное отсутствие передней стенки мочевого пузыря. Аномалия отмечается у 1 из 40000 новорожденных. Мальчиков с экстрофией примерно в 3 раза больше, чем девочек. Это наиболее тяжелый вид порока развития нижних отделов мочевых путей.

Этиология порока неизвестна. Доказано, что экстрофия относится к дефектам развития зародыша на 4 – 6 неделе беременности.

Клиническая картина экстрофии весьма специфична: через дефект передней брюшной стенки пролабирует открытая слизистая оболочка задней стенки мочевого пузыря. Слизистая легко ранима, болезненна, ярко-красного цвета и кровоточит от соприкосновения с одеждой. При натуживании и крике ребенка в результате повышения внутрибрюшного давления задняя стенка пузыря значительно выпячивается, но подобно грыже, может быть вправлена. Размеры выпячивания – 3 – 7 см. в диаметре.

С возрастом периферические отделы выпадающего образования рубцуются и покрываются эпителием. С ростом ребенка констатируют метаплазию слизистой оболочки, ее рубцевание, иногда она покрывается папиломатозными разрастаниями. Льетодиев треугольник сохранен, устья мочеточников располагаются на обычных местах, открываются наружу на вершине конусовидных возвышений. Вытекающая моча вызывает мацерацию и дерматит кожи бедер и промежности.

При экстрофии имеет место значительное расхождение костей лонного сочленения, что приводит к повороту обоих бедер внутрь и «утиной походке».

Во всех случаях экстрофия сопровождается тотальной эписпадией с характерной клинической картиной.

Нередко экстрофия сочетается с:

- одно- и двухсторонней паховой грыжей
- выпадением прямой кишки
- крипторхизмом
- аномалиями развития верхних мочевых путей (подковообразная почка, гидронефроз, мегауретер).

Осложнения: В результате постоянного контакта слизистой оболочки мочевого пузыря, мочеточников с внешней средой, наличие пороков развития верхних отделов мочевых путей – быстро развивается пиелонефротический процесс.

Лечение При экстрофии мочевого пузыря лечение только оперативное, оно должно выполняться в самые ранние сроки – от периода новорожденности до года.

Существующие способы оперативной коррекции можно разделить на 3 группы:

I. Реконструкция мочевого пузыря сшиванием его стенок;
II. Отведение мочи в кишечник;
III. Пересадка мочеточников в изолированный сегмент кишки.

Предпочтение следует отдавать более физиологичным операциям 1-й группы.

I. Реконструктивно-пластические операции направлены на создание полости мочевого пузыря, его замыкательного аппарата, восстановление нормальной анатомии и физиологии наружных половых органов.

Впервые операция реконструкции мочевого пузыря была предложена в конце прошлого столетия и выполнена в 2 этапа: рассекалось крестцово-подвздошное сочленение и сближались лонные кости; освобождались края мочевого пузыря, а затем они сшивались.

Метод чрезвычайно травматичный и не устранял недержания мочи.

Дальнейшее развитие хирургии привело к появлению многочисленных модификаций, предусматривающих создание функционально полноценного сфинктера мочевого пузыря и пластическое закрытие дефекта передней брюшной стенки за счет местных тканей или с использованием различных пластических материалов.

Противопоказаниями к реконструктивно-пластической операции у новорожденных служат недоношенность, родовая травма, тяжелые сочетанные пороки развития, полипозное перерождение слизистой оболочки мочевого пузыря и его малые размеры (менее 4-5 см).

Недостатки: после проведения часто наблюдаются осложнения в виде уретральных и шеечных свищей (до 55%) и недержания мочи, что приводит к повторным вмешательствам.

II. Отведение мочи в кишечник посредством **пересадки мочеточников в сигмовидную кишку** основано на возможности использования анального сфинктера для удержания мочи, благодаря чему больные остаются сухими.

Основные показания:

1) непригодность экстрофированнного мочевого пузыря для реконструкции:
   а) малые размеры площадки
   б) полипозное разрастание слизистой
   в) неудачные исходы формирования пузыря из местных тканей.

Операции раздельной пересадки устьев мочеточников в толстую кишку (Тихов, Миротворцев) находят в настоящее время ограниченное применение в связи с опасностью:

2) рубцевание кишечно-мочеточниковых анастомозов;
3) развития кишечно-лоханочных рефлюксов и формирования тяжелого пиелонефрита.

Эти недостатки были частично учтены в методе Майдля, которым было предложено пересаживать мочеточники вместе с мочепузырным треугольником. При этом сохраняется замыкательный аппарат устьев мочеточников и уменьшается возможность регургитации кишечного содержимого в коллекторную систему почек.

Осложнения: при попадании мочи в кишечник и ее всасывании, особенно в первые месяцы после операции, может развиться гиперхлоремический ацидоз, что требует коррекции водно-солевого равновесия. Эти больные требуют постоянного диспансерного наблюдения. Со временем может произойти рубцовое перерождение пересаженного участка мочевого пузыря (стриктура устья мочеточника, пиелоэктазия, пиелонефрит, почечная недостаточность).

III. Создание изолированного мочевого пузыря:

Формирование искусственного мочевого пузыря, сфинктером которого служит кишечный жом. Разделение кала и мочи уменьшает возможность развития пиелонефрита.

Оперативное вмешательство (по Мельникову) выполняется в 2 этапа:

1. Создается изолированная полость из прямой кишки путем проведения сигмовидной кишки в подслизистом слое прямой.

2. Через 1 – 2 мес. производят пересадку экстрофированного мочевого пузыря в созданный резервуар.

Пластику уретры производят отдельно в более поздние сроки.

Недостатком операции Мельникова является ее травматичность и не всегда достаточная возможность полного разъединения кала и мочи. В послеоперационном периоде требуется длительная тренировка жома прямой кишки, который выполняет дополнительную функцию сфинктера мочевого пузыря. В связи с всасыванием из мочи в кровь хлористого амония натрия может развиваться ацидоз, явления гипокалиемии и эксикоза, чему способствуют профузные поносы, наблюдающиеся после операции. Позже (через несколько месяцев или лет) возникает опасность остеопатии на почве хронической почечной недостаточности.

9. Вопросы для самоподготовки:

1. Классификация аномалий развития мочевыделительной системы
2. Этиология аномалий развития мочевыделительной системы
3. Патогенез различных врожденных аномалий развития мочевыводящей системы
4. Клиническая картина аномалий развития мочевыделительной системы
5. Методы диагностики аномалий развития мочевыделительной системы
6. Принципы лечения

7. Реабилитация больных с аномалиями развития мочевыделительной системы.

10. Тестовые задания по теме

1.Представьте классификацию аномалий взаимоотношения почек (3):
а) Добавочная почка
б) Подковообразная почка
в) Галетообразная почка
г) Удвоение почек
д) S-образная почка

2. Укажите симптомы, характерные для дистопированной почки (3):
а) Боль в животе
б) Олигурия
в) Пальпируемое опухолевидное образование в брюшной полости
г) Частое болезненное мочеиспускание
д) При почечной ангиографии отхождение почечной артерии выше или ниже нормального уровня

3. Укажите закон Вейгерта – Мейера (1):
а) При полном удвоении почек устье добавочного мочеточника верхнего сегмента всегда локализуется ниже и медиальнее основного нижнего сегмента и может быть эктопировано за пределы мочевого пузыря
б) При полном удвоений почек устье добавочного мочеточника верхнего сегмента всегда локализуется выше и латеральное основного нижнего сегмента.

4. Укажите клинико-рентгенологические симптомы односторонней агенезии почек (4):
а) Клинических проявлений может не быть
б) При экскреторной урографии - отсутствие контраста на стороне поражения
в) При цистоскопии - добавочное устье мочеточника
г) При цистоскопии - гемиатрофия треутольника Льето
д) При ангиографии - отсутствие почечной артерии на стороне поражения

5. Какие из ниже перечисленных аномалий чашечно-лоханочной системы относятся к порокам деления краниального конца протока метанефроса (3):
а) Врожденная атония ЧЛС
б) Внепочечное деление лоханки на чашечки
в) Дивертикул лоханки и почечной чашечки
г) Мегакаликоз
д) Парапельвикальная киста

6. Укажите характерные признаки гипоплазии почек по данным почечной ангиографии? (2)
а) Все почечные сосуды уменьшены равномерно, начиная с почечной артерии.
б) Все почечные сосуды не изменены
в) Резкое уменьшение количества и диаметра внутрипочечных сосудов
г) Уменьшение числа почечных долек и чашечек
д) Нормальное число почечных долек и чашечек

7. Клинические проявления подковообразной почки (4)

а) Положительный симптом Ровзинга
б) Пальпируемое опухолевидное образование в брюшной полости симметрично от позвоночника
в) Боли в животе
г) Сосудистые нарушения в нижних конечностях
д) Гипоизостенурия

8. Показания к хирургическому лечению при гипоплазии почек (3):

а) Выраженный болевой синдром
б) Хронический пиелонефрит
в) Нефрогенная гипертония
г) Пузырно-мочеточниковый рефлюкс
д) Острый гломерулонефрит

9. Перечислите заболевания, которые могут развиться в удвоенной почке (1).

а) Хронический пиелонефрит
б) Гидронефроз
в) Уролитиаз
г) Уретерогидронефроз
д) Все вышеперечисленные пункты верны

10. Назовите рентгенологические признаки подковообразной почки (4)

а) На экскреторной урограмме чашечки обращены кпереди и медиально
б) Мочеточники образуют симптом «вазы» на экскреторной урограмме
в) Мочеточники образуют симптом «букета цветов»
г) При почечной ангиографии – рассыпной тип кровоснабжения
д) При почечной ангиографии – сращение почки

11. Укажите клинические и рентгенологические признаки губчатой почки (3)

а) Боли в поясничной области
б) Отеки нижних конечностей
в) Клинические проявления хронического пиелонефрита
г) Симптом «вазы» на экскреторной урограмме
д) Симптом «букета цветов» на экскреторной урограмме

12. Какие из ниже перечисленных аномалий чашечно-лоханочной системы относятся к порокам развития мышечного слоя лоханки и чашечек? (3)

а) Мегакаликоз
б) Парапельвикальная киста
в) Врожденная атония чашечно-лоханочной системы
г) Синдром верхней и нижней чашечки
д) Дивертикул лоханки

13. Назовите методы диагностики удвоений почки (3)

а) Цистоскопия
б) Экскреторная урография
в) Почечная ангиография
г) Урофлоуметрия
д) Радиоизотопная ренография

14. Укажите врозможные варианты лечения поликистоза у детей? (3)

а) Игнипунктура
б) Иссечение кист, декапсуляция почки
в) Консервативное лечение
г) Нефруретерэктомия

15. Какие формы поликистоза почек относятся к классификации Айвазяна (3)
а) Субкомпенсированная форма
б) Компенсированная форма
в) Декомпенсированная форма
г) Поликистоз взрослых
д) Поликистоз детей и подростков
е) Поликистоз новорожденных

16. Как проявляется экстрофия мочевого пузыря у мальчиков? (4)
а) Отсутствие в надлобковой области передней брюшной стенки
б) Отсутствие задней стенки мочевого пузыря
в) Отсутствие передней стенки мочевого пузыря
г) Расщепление уретры
д) Крипторхизм

17. Укажите клинические проявления экстрофии мочевого пузыря у новорожденных девочек (4):
а) Отсутствие в надлобковой области передней брюшной стенки
б) Отсутствие передней стенки мочевого пузыря
в) Отсутствие задней стенки мочевого пузыря
г) Стриктура уретры
д) Расщепление уретры
е) Расщепление клитора и влагалища

18. Каковы клинические проявления экстрофии мочевого пузыря у детей старше года (3)
а) Отсутствие каких-либо клинических проявлений
б) Макрогематурия
в) Изменения открытой слизистой мочевого пузыря в виде гиперторфии, полипов, «эпидерматизации»
г) Мацерации кожи брюшной стенки и внутренних поверхностей ребер
д) Утиная походка

19. Чем характеризуется экстрофия мочевого пузыря?
а) отсутствие передней брюшной стенки, стенки мочевого пузыря
б) отсутствие передней брюшной стенки в надлобковой области
в) расхождение симфиза
г) расщепление уретры

20. В чем заключаются особенности ухода за новорожденным ребенком с экстрофией мочевого пузыря.
а) профилактика мацерации окружающей кожи путем обработки ее защитными мазями – пастой Лассара, цинковой пастой
б) профилактика инфицирования мочевых путей частой сменой стерильных салфеток на слизистой мочевого пузыря

21. На какие группы можно разделить все оперативные вмешательства

а) реконструктивно-пластические операции создания мочевого пузыря из мочепузырной пластинки по Баирову
б) отведение мочи в кишку (пересадка пластинки мочевого пузыря в сигмовидную кишку – везико-сигмоанастомоз по Мехильсону-Терновскому)
в) создание изолированного мочевого пузыря из прямой кишки по Мельникову.

22. На какие группы можно разделить все оперативные вмешательства при экстрофии мочевого пузыря (3):
а) Реконструктивно-пластические операции создания мочевого пузыря из мочепузырной пластинки по Баирову
б) Двусторонняя уретерокутанеостомия
в) Отведение мочи в кишку (пересадка пластинки мочевого пузыря в сигмовидную кишку по Михельсону)
г) Двусторонняя нефростомия
д) Создание изолированного мочевого пузыря из прямой кишки по Мельникову

23. Назовите послеоперационные осложнения при экстрофии мочевого пузыря (3):
а) Несостоятельность швов мочепузырной пластинки
б) Перитонит
в) Цистит
г) Восходящая инфекция мочевых путей
д) Проктосигмоидит

24. Назовите послеоперационные осложнения при экстрофии мочевого пузыря
а) Несостоятельность швов мочепузырной пластинки – рецидив экстрофии
б) Недержание мочи
в) Несостоятельность кишечных швов – перитонит
г) Восходящая инфекция мочевых путей
д) Несостоятельность анального сфинктера
е) Гиперхлоремический ацидоз

25. Каковы клинические проявления экстрофии мочевого пузыря у детей старше года.
а) изменения открытой слизистой мочевого пузыря в виде гипертрофии, полипов, «эпидерматизации»
б) мацерация кожи брюшной стенки и внутренних поверхностей бедер
в) утиная походка
г) хроническая интоксикация за счет хронического пиелонефрита
д) ХПН

26. Местный статус при головчатой гипоспадии
а) искривление полового члена
б) мочеиспускание по мужскому типу
в) наличие рудиментарного влагалища
г) меатостеноз
д) нормальное расположение меатуса
е) недержание мочи
ж) мочеиспускание по женскому типу

27. Местный статус при стволовой гипоспадии
а) искривление полового члена

б) мочеиспускание по мужскому типу
в) наличие рудаментарного влагалища
г) меатостеноз
д) нормальное расположение меатуса
е) недержание мочи
ж) мочеиспускание по женскому типу

28. Местный статус при мошоночной гипоспадии
а) искривление полового члена
б) мочеиспускание по мужскому типу
в) наличие рудиментарного влагалища
г) меатостеноз
д) нормальное расположение меатуса
е) недержание мочи
ж) мочеиспускание по женскому типу

29. Местный статус при гипоспадии типа хорды
а) искривление полового члена
б) мочеиспускание по женскому типу
в) наличие рудиментарного влагалища
г) меатостеноз
д) нормальное расположение меатуса
е) недержание мочи
ж) мочеиспускание по женскому типу

30. Гипоспадия - порок развития, характеризующийся отсутствием_____ стенки уретры.

Эталоны ответов к тестовым заданием по теме

1. б, в, д
2. а, в, д
3. а
4. а, б, г, д
5. б, в, д
6. а, д
7. а, б, в, г
8. а, в, г
9. д
10. а, б, г, д
11. а, в, д
12. а, в, д
13. а, б, в
14. а, б, в
15. г, д, е
16. а, в, г, д
17. а, б, д, е
18. в, г, д
19. а, б, в, г
20. а, б
21. а, б, в

22. а, в, д
23. а, б, г
24. а, б, в, г, д, е
25. а, б, в, г, д
26. б, г
27. а, б
28. а, ж
29. а, в, ж
30. нижней

11. Ситуационные задачи по теме

Задача №1

В клинику поступил ребенок 3-х месяцев. При поступлении состояние тяжелое, выражены симптомы интоксикации кожные покровы «припудрены», суховаты, бледные. При осмотре - живот ассиметричен, при пальпации определяются два бугристых образования в правом и левом подреберьях, безболезненные, эластичные, В анализе крови - анемия, мочевина 16 ммоль/л, в анализе мочи микрогематурия, пиурия, удельный вес 1001.

1. Ваш предположительный диагноз?
2. Лечебная тактика.

Задача №2

Из поликлиники в ДХО направлен ребенок 6 лет с диагнозом: опухоль брюшной полости. Состояние ребенка удовлетворительное. Живот не вздут, участвует в акте дыхания равномерно, при пальпации мягкий, безболезненный. На уровне пупка и ниже справа и слева от позвоночника определяется опухолевидное образование, безболезненное, эластической консистенции, малоподвижное. Анализы мочи и крови без патологии.

1. О какой патологии можно думать?
2. Проведите обследование ребенка.
3. Ваша дальнейшая тактика.

Задача №3

В детском хирургическом отделении у ребенка 3-х лет выявлена аномалия развития – удвоениие мочевыводящих путей слева, уретерогидронефроз верхнего сегмента удвоенной почки.

1. Какие дополнительные методы исследования необходимы?
2. Ваша лечебная тактика.

Задача №4

У девочки 12 лет появились жалобы на упорные головные боли, стойкое повышение артериального давления, изменения в анализах мочи. При обследовании выявлена гипоплазированная почка.

1. Какие дополнительные методы исследования необходимы?
2. Ваша лечебная тактика.

Задача №5

Новорожденный мальчик родился с экстрофией мочевого пузыря. Соматически здоров. Пластинка пузыря 5 см. Мацерации кожи пока нет.

1. Лечебная тактика?

2. Особенности ухода за данным больным?

Задача №6

В роддоме осмотрен ребенок, у которого над лоном имеется ярко-красного цвета опухолевидное образование, выделяется моча. Кожа вокруг образования с признаками мацерации.

1. О какой патологии можно думать?

Эталоны ответов на задачи по теме

Эталон ответа к задаче №1

1) Поликистоз почек
2) Провести экскреторную урографию, ультразвуковое исследование почек; симптоматическая терапия.

Эталон ответа к задаче №2

1) Подковообразная почка.
2) УЗИ органов брюшной полости, экскреторная урография или абдоминальная ангиография для подтверждения диагноза подковообразной почки.
3) Диспансерное наблюдение.

Эталон ответа к задаче №3

1) Определить количество функционирующей почечной паренхимы верхнего сегмента удвоенной почки, его функциональную активность (экскреторная урография, радиоизотопное исследование)
2) При сохранении функции верхнего сегмента удвоенной почки - устранение причины уретерогидронефроза, при утрате функции – геминефруретерэктомия.

Эталон ответа к задаче №4

1) Экскреторная урография, микционная цистография для исключения ПМР.
2) При наличии ПМР – лечение оперативное.

Эталон ответа к задаче №5

1) Оперативное лечение (создание изолированного мочевого пузыря из мочепузырной пластинки)
2) Профилактика восходящей мочевой инфекции.

Эталон ответа к задаче №6

2) Экстрофия мочевого пузыря.

12. Рекомендация по учебно-исследовательской работе студентов

- Перинатальная диагностика пороков развития почек у детей
- Принципы и выбор тактики хирургического лечения и методы реабилитации детей с аномалия развития мочевыделительной системы.

13. Перечень практических умений

1. Собрать и оценить анамнез у больного
2. Выявить при клиническом обследовании общие и локальные симптомы заболевания.
3. Пальпация почек, мочеточников и их точек, мочевого пузыря, органов мошонки, паховых колец.
4. Диафаноскопия
5. Катетеризация мочевого пузыря
6. Калибровка уретры
7. Выведение мочи при острой задержке
8. Интерпритация анализов крови
9. Интерпритация анализов мочи
10. Чтение рентгенограмм
11. Интерпритация данных радиоизотопного исследования

12. Интерпритация данных УЗИ почек и мочевого пузыря
13. Определение ритма спонтанных мочеиспусканий
14. Интерпретация данных функционального исследования
15. Проведение непрямой урофлоуметрии
16. Распознавать осложнения, определить мероприятия по их устранению и профилактике.

14. Список литературы по теме занятия

№ п/п	Наименование	Издательство	Год выпуска
Обязательная			
1	Хирургические болезни детского возраста: учебник: в 2т./ под ред. Ю.Ф. Исакова Т1	М.: ГЭОТАР-Мед	2004
2	Хирургические болезни детского возраста: учебник: в 2т./ под ред. Ю.Ф. Исакова Т2	М.: ГЭОТАР-Мед	2004
Дополнительная			
1	Атлас по детской урологии / Куликова Т.Н. и др.	М.: ГЭОТАР-Медиа	2009
2	Хирургические болезни детского возраста: учебное пособие / В.В. Подкаменев	М.: Медицина	2005
3	Стандарты диагностики и алгоритмы практических навыков в детской хирургии / под ред. В.А. Юрчук, А.Н. Дарьиной	Красноярск: Элит	2005
4	Урология : учебник / под ред. Н.А. Лопаткина.	М.: ГЭОТАР-Медиа	2009
5	Урология : национальное руководство / под ред. Н.А. Лопаткина. – 6-е изд., перераб. и доп.	М.: ГЭОТАР-Медиа	2007
6	Урология детского возраста : метод. указания к внеауд. раб. 6 курса пед. и леч. фак. / сост. Э.В. Портнягина	Красноярск: КрасГМУ	2009
Электронные ресурсы			
1	Электронная библиотечная система КрасГМУ		
2	БД MedArt		
3	БД Медицина		

1. **Тема: «Обструктивные уропатии у детей»**

2. **Практическое занятие**

13. Актуальность темы:
Особенность урологических заболеваний у детей связана с преобладанием патологических состояний, обусловленных нарушением уродинамики. Отсутствие настороженности, несвоевременное оказание помощи и неправильная тактика при данной патологии приводят к тяжёлым осложнениям. Своевременная диагностика и адекватность лечебно-тактических мероприятий определяют исход заболевания.

14. Цели обучения:
4.1. Общая цель: Подготовить высококвалифицированного специалиста, ориентирующегося в вопросах клиники, диагностики, дифференциальной диагностики, тактики и лечения обструктивных уропатий у детей.
4.2. Учебная цель: Ознакомить врачей-ординаторов с особенностями обструктивных уропатий у детей. Врач-ординатор должен знать клинику обструктивных уропатий, современные методы диагностики, тактику лечения и уметь оказать помощь.
4.3. Психолого–педагогическая цель: На примере изучаемой патологии помочь усвоить принципы медицинской деонтологии при общении с ребёнком и его родными. Научить соблюдать этические нормы поведения врача.

15. Место проведения практического занятия: учебная комната, палаты детского урологического отделения, рентген–кабинет, манипуляционная, перевязочная, операционная.

16. Оснащения занятия: Таблицы (6), слайды (16), рентгенограммы (39), оверхет (1), мультимедийный аппарат (1).

17. Структура содержания занятия:

№	Этапы практических занятий	Продолжительность (мин)	Содержание этапа и оснащенности
1	2	3	4
1	Планерка	30	Отчёт дежурных врачей о состоянии больных и вновь поступивших. Разбор больных на операции.
2	Организация занятия	5	Проверка посещаемости и внешнего вида обучающихся
3	Формулировка темы и цели	10	Обратить внимание студентов на актуальность темы, на особенности диагностики, тактики лечения и реабилитации детей с обструктивными уропатиями
4	Контроль исходного уровня знаний, умений	20	Анкета словесно-логического метода.
5	Раскрытие учебно - целевого вопроса	30	Разбор темы: этиология, патогенез, классификация, клиника,

			диагностика, лечение, реабилитация
1	2	3	4
6	Самостоятельная работа студентов: а) курация детей с обструктивными уропатиями б) беседа с детьми и родными в отделении в) разбор курируемых больных г) выявление ошибок в лечение детей д) операции	60	–Работа в палате детского урологического отделения –Работа в рентген–кабинете –Работа в манипуляционной –Работа в перевязочной –Работа в операционной –Разбор истории болезни –Интерпретация результатов дополнительных методов исследования –Отработка практических навыков
7	Итоговый контроль знаний, письменно и устно с оглашением оценок за практические занятия и практические навыки по изученной теме занятия	20	Тесты, ситуационные задачи по теме занятия.
8	Задание на дом	5	
Всего:		**180**	

8. Аннотация темы:

Обструктивные уропатии у детей

В детском возрасте по сравнению с взрослыми значительно изменяется удельный вес урологических заболеваний. Нозологические единицы, которые у взрослых людей имеют основное значение (например МКБ), у детей занимают более скромное место. А на первый план у них выходят врожденные аномалии мочевыделительной системы, которые составляют 40% среди всех врожденных пороков развития.

Особенность урологических заболеваний у детей связана с преобладанием патологических состояний, обусловленных нарушением уродинамики.

К обструктивным уропатиям относят ряд заболеваний характеризующихся, нарушением пассажа мочи в важнейших «уродинамических узлах», которые выступают в качестве сложных функциональных участков, выполняющих специфические задачи по обеспечению слаженной работы мочевыводящего тракта. Можно выделить 3 таких участка: это лоханочно-мочеточниковый (ЛМС), мочеточниково-пузырный (МПС), пузырно-уретральный (ПУС) сегменты. Функциональное значение ЛМС заключается в обеспечении адекватного поступления мочи из лоханки в мочеточник, МПС – из мочеточника в мочевой пузырь (эвакуаторная функция) и предотвращении ретроградного заброса мочи из пузыря в мочеточник (замыкательная функция), и, наконец, ПУС – в удержании мочи в мочевом пузыре (МП) и выведении ее из МП в уретру и далее наружу.
При возникновении препятствия к оттоку мочи на любом уровне в области указанных уродинамических узлов развиваются различные варианты обструктивных уропатий: гидронефроз простой односторонний, уретерогидронефроз одно- и двухсторонний,

явления мегауретера, пузырно-мочеточникового рефлюкса, инфравезикальной обструкции.

Гидронефроз

Гидронефроз – одно из самых частых хирургических заболеваний почки у детей. Гидронефрозом называют стойкое, прогрессирующее расширение полостной системы почки (лоханки и чашечек), сопровождающееся нарушением оттока мочи, с последующей атрофией почечной паренхимы и утратой функции почек.

Патанатомия

Под действием повышенного внутрилоханочного давления увеличивается вместимость чашечек и изменяется их конфигурация: они становятся круглыми, шейки их укорачиваются и расширяются (гидрокаликоз). Увеличивается вместимость лоханки – пиелоэктазия. Стенка лоханки постепенно истончается в связи с атрофией гладкомышечных волокон и заменой их соединительной тканью, что приводит к потере сократительной функции. В результате нарушается кровоснабжение почечной паренхимы, наступает облитерация и атрофия сосудов, нервных окончаний и в итоге самой паренхимы. В конечной стадии гидронефротической трансформации почка превращается в тонкостенный сосуд – мешок (до 0,5 см), наполненный мочой, в ряде случаев – инфицированной.

Патогенез

Здесь наглядно проявляется основной патогенетический механизм развития воспалительного процесса: *обструкция* $\rightarrow$ *стаз* $\rightarrow$ *инфекция*.

При гидронефрозе процессы секреции и реабсорбции мочи сохраняются, но наблюдается отставание реабсорбции от секреции, что обусловливает накопление мочи в почечной лоханке. В начальной стадии гидронефротической трансформации, при стазе мочи, в лоханке наблюдается гипертрофия мускулатуры чашечно-лоханочной системы. Постепенная гипертрофия спиральных мышечных волокон чашечек приводит к резкому повышению давления на сосочек и форникальную зону по сравнению с секреторным давлением в почечных канальцах: это нарушает выделение мочи в почечную лоханку. Постепенно викарная гипертрофия мышечных элементов чашечек и лоханки сменяется их истончением, что нарушает отток мочи из них и приводит к дилатации лоханки и чашечек с последующей атрофией сосочков и почечной паренхимы. Возникает лоханочно-почечный рефлюкс (форникальный рефлюкс).

Увеличивающееся давление мочи в почечной лоханке приводит к постепенной облитерации пирамид. Повреждение почечных клубочков в это время еще незначительное. В дальнейшем при полной обструкции происходит множественный разрыв сводов чашечек, в результате чего обеспечивается свободный ток мочи в почечные интерстициальные пространства, в кровеносную и лимфатическую системы: возникает пиловенозный рефлюкс и лимфатическая реабсорбция. Повышенное внутрипаренхиматозное давление нарушает кровоток вначале в зоне пирамид с их атрофией, а затем и в корковом веществе.

Таким образом, гидронефротическая трансформация развивается в 2 фазы: в первую атрофируется мозговое вещество, а во вторую – корковое.

В условиях гидронефротической трансформации значительные изменения претерпевает и сосудистый аппарат почки – от истончения и облитерации интерлобарных

и кортикальных сосудов до сужения магистральной почечной артерии и ее ветвей, что подтверждается данными почечной ангиографии – в виде «обгоревшего дерева». Еще больше ухудшает ситуацию присоединение инфекции в виде вторичного пиелонефрита, который всегда сопровождает гидронефроз.

Классификация

Причины гидронефроза многообразны, поэтому существует несколько классификаций:

По Лопаткину М.А.:

- первичный или врожденный гидронефроз,
- вторичный, или приобретенный.

По Я. Кучера:

- простой,
- уретерогидронефроз.

По Кшески (по локализации препятствия):

- ЛМС,
- мочеточника,
- нижних мочевых путей,
- вследствие неврогенных расстройств.

По С.П. Федорову (по степени расширения лоханки):

- пиелоэктазия,
- гидронефроз,
- пионефроз.

У детей чаще встречаются врожденные причины. Двусторонний гидронефроз наблюдается в 10 – 12%.

Простой гидронефроз

Врожденный гидронефроз у детей раннего возраста длительное время может протекать бессимптомно. Нередко гидронефротически увеличенную почку обнаруживают случайно при пальпации брюшной полости (БП). У значительного числа больных гидронефроз проявляется так называемой пиурией. Поэтому случайно выявленная пиурия требует тщательного урологического обследования. Болевой синдром у маленьких детей связать с процессом в почке также трудно, поэтому данное заболевание у них часто принимают за острый аппендицит и другие острые хирургические заболевания органов БП. Однако, по мере прогрессирования заболевания и особенно в случае присоединения инфекции клиническая картина гидронефроза становится яркой и многосимптомной.

Причины простого врожденного гидронефроза:

А. Стеноз лоханочно-мочеточникового сегмента
Б. Добавочный (аберрантный сосуд) в области ЛМС
В. Эмбриональные спайки в области ЛМС
Г. Фиксированный перегиб мочеточника
Д. Высокое отхождение мочеточника
Е. Клапан в области ЛМС

Основными симптомами гидронефроза являются:

1) боль,
2) пальпируемое образование в животе
3) изменение в анализах мочи.

Боль может носить различный характер - от постоянных тупых, ноющих болей до приступов почечной колики. Чаще всего боли локализуются в животе. У детей раннего

возраста отмечаются приступы беспокойства, могут присоединяться диспептические расстройства.

Увеличенная в размерах почка пальпируется в виде опухолевидного образования с гладкой поверхностью, эластической консистенции, умеренно подвижного, безболезненного. Однако этот симптом удается определить лишь у 15% больных.

Изменения в анализах мочи вначале в виде микрогематурии (вследствие сосудистых расстройств), а в последующем – лейкоцитурии (в результате развития вторичного пиелонефрита) являются самым частым симптомом гидронефроза. Обострение пиелонефрита проявляется повышением температуры. При далеко зашедшем гидронефрозе острые боли исчезают, отмечается уменьшение количества мочи, а при двустороннем процессе развивается хроническая почечная недостаточность: слабость, вялость, отставание в физическом развитии, снижение аппетита, жажда, сухость кожных покровов, азотемия.

Диагностика

Диагноз уточняют с помощью рентгенологических, радиоизотопных и ультразвуковых методов исследования.

На обзорной рентгенограмме можно увидеть тень увеличенной почки с исчезновением псоас-симптома. На экскреторных урограммах отмечается снижение функции почек (запаздывание контрастирования и уменьшение интенсивности изображения), появление округлых контрастных пятен (гидрокаликоз), соответствующих расширенным чашечкам.

Расширенную лоханку обычно удается увидеть на отсроченных рентгенограммах (ч/з 1 – 2 часа). Для уточнения локализации и протяженности препятствия и в случае «немой» почки прибегают к ретроградной уретеропиелографии. Ценные сведения дают почечная ангиография (симптом «обгоревшего дерева», увеличение объема почки), радиоизотопные методы (обструктивный тип кривой при радиоизотопной ренографии и данные динамической нефросцинтиграфии с подсчетом площади функционирующей почечной паренхимы), а также данные УЗИ (обзорная сонография и доплеровское исследование с оценкой почечного кровотока). В случае отсутствия функции почки, гидронефроз необходимо дифференцировать с опухолью Вильмса, поликистозом, мультикистозом почек.

Лечение

Лечение гидронефроза только хирургическое. Если почка функционирует, показана органосохраняющая операция, цель которой – устранить препятствие в области ЛМС. Существует несколько вариантов пластической операции при гидронефрозе. Это операции анастомоз по Кучера, и Хайнес-Андерсону, резекция лоханки по Кисеву, У-образная пластика по Швитцеру-Фолею, антевазальный анастомоз.

Объем пластической операции в каждом случае должен решаться строго индивидуально и зависит от характера анатомического препятствия. При врожденном сужении ЛМС показана У-образная пластика. Операция технически проста но дает много рецидивов. В остальных случаях - резекция пиелоуретерального сегмента с уретеропиелоанастомозом по Кучера или Хайнесу-Андерсону. Предпочтительным является анастомоз на тонкой трубкое, выведенной в виде нефростомы. Трубку удаляют на 5-й день. Отдаленные результаты, как правило, хорошие. При тяжелой степени гидронефроза (2 – 3 ст.) вначале возможно наложение нефростомы в целях разгрузки (декомпрессии) полостной системы почки, а в последующем производят пластическую операцию. При полной потере функции почки (пионефроз) показана нефрэктомия. В послеоперационном периоде проводится длительная консервативная терапия с целью

санации почек и мочевыводящих путей, (антибактериальные средства, уроантисептики, физиотерапия).

Односторонний уретерогидронефроз

К механическим препятствиям по ходу мочеточника, как возможной причине одностороннего уретерогидронефроза, относят врожденный клапан мочеточник, ретрокавальный и ретроилиакальный мочеточник, стриктуры в области музырно-мочеточникового сегмента уретероцеле.

Клапаны мочеточника: являются очень редкой аномалией. В ранние сроки никаких аномалий нет. С возрастом развивается супрастенотическое расширение мочеточника и лоханки, т.е. возникает уретерогидронефроз. Диагностика основывается на данных электронной урографии. Значительное расширение мочеточника над местом препятствия и наличие пиелоэктазии дают основание заподозрить клапан мочеточника. Лечение – только оперативное и заключается в уретеротомии и иссечении клапана.

Ретрокавальный и ретроилиакальный мочеточник встречаются также очень редко. Суть порока заключается в том, что мочеточник в верхней трети спиралеобразно спереди назад охватывает нижнюю полую вену или подвздошные сосуды а, начиная со средней трети, имеет нормальное расположение. В результате возникает нарушение уродинамики с постепенным формированием уретерогидронефроза с соответствующими клиническими проявлениями. Диагностика базируется на данных экскреторной урографии (смещение мочеточника к позвоночнику, его спиралеобразный ход в боковой проекции). Лечение только оперативное: пересечение мочеточника в верхней трети, пересечение его кпереди от нижней полой вены и анастомоза «конец в конец».

Уретероцеле

Под этим термином понимают выраженное сужение устья мочеточника, сочетающееся с кистоподобным расширением его дистального отдела выше места сужения и выпячиванием расширенного участка слизистой в просвет мочевого пузыря. Для образования уретероцеле необходимо 2 условия:

- сужение устья,
- удлинение интрамурального отдела мочеточника.

В связи с тем, что у места перехода мочеточника в мочевой пузырь соеденительнотканный слой развит слабо, расширенная часть слизистой мочеточника легко пролабирует просвет мочевого пузыря. Чаще уретероцеле наблюдается с одной стороны, хотя может быть и двусторонним. Уретероцеле обнаруживают, как правило, в каудальном устье мочеточника добавочного верхнего сегмента удвоенной почки. Размеры его от 1 см до объема мочевого пузыря. Уретероцеле препятствует оттоку мочи, вследствие чего формируется уретерогидронефроз. Мочевая инфекция является неизменным спутником уретероцеле.

Клинически чаще всего наблюдается стойкая пиурия. Диагностируется эта аномалия по данным цистоскопии (округлое кистозное образование, покрытое слизистой мочевого пузыря, которое то опорожняется, то наполняется при синхронных сокращениях мочеточника. Устье имеет точечные размеры). На экскреторных урограммах определяется расширение лоханки и мочеточника, на цистограмме дефект наполнения мочевого пузыря.

Лечение: оперативное: иссечение уретероцеле внутрипузырным доступом.

Мегауретер

Это врожденное заболевание мочеточника, характеризующееся увеличением его размеров по длине и ширине. Причиной мегауретера может быть механическая обструкция (стеноз, клапан), но чаще всего имеет место его нейромышечная дисплазия. При наличии механической обструкции происходит вначале «рабочая» гипертрофия мышечного слоя мочеточника и наблюдается его усиленный рост в длину, особенно в тазовом отделе. Расширение распространяется постепенно на все отделы мочеточника и он может достигать размеров кишки. В результате возникают перегибы. Постепенно нарастает ослабление перистальтики.

Клиника

Длительное время в стадии компенсации односторонний мегауретер протекает бессимптомно. Однако нарушение пассажа мочи по мочевому тракту необратимо ведет к функциональной и морфологической неполноценности почки. По мере прогрессирования и наступления декомпенсации начинают появляться признаки болезни, напоминающие гидронефроз. Дети, страдающие мегауретером, отстают в физическом развитии, у них отмечается пониженный аппетит, субфебрилитет, тошнота, боль в животе, повышение АД. Выраженность указанных общих симптомов тем больше, чем меньше возраст ребенка. Наиболее частыми местными признаками мегауретера являются дизурия и пиурия, симптом двойного мочеиспускания, остаточная моча иногда до 1 л со зловонным запахом. В случаях двустороннего мегауретера очень рано появляются симптомы ХПН (жажда, полиурия, сухость кожи, анемия, азотемия).

Диагностика мегауретера основывается на данных экскреторной урографии и цистографии. На урограмме виден извитой и резко расширенный мочеточник. Цистография позволяет выявить пузырно-мочеточниковый рефлюкс (ПМР).

Лечение мегауретера – хирургическое. Тактику и объем вмешательства определяют, исходя из формы мегауретера, степени выраженности процесса и срока поступления больного. При наличии ПМР производят антирефлюксную операцию – уретероцистонеоанастомоз с коррекцией мочеточника по длине и ширине с антирефлюксной защитой в виде разных модификаций (по Политано-Лидбеттеру, Коэну, Бишофу). Используют также замещение мочеточника отключенной петлей тонкой кишки, наложения урутерокутанеостом, наложение разгрузочных нефростом. Результаты оперативного лечения мегауретера не всегда удовлетворяют хирургов и поиск путей лечения этой патологии продолжается. Дети с мегауретером должны обязательно находиться на диспансерном учете.

Инфравезикальная обструкция (ИО)

ИО – это собирательный термин заболеваний уретры и шейки мочевого пузыря, нарушающих отток мочи. К ним относятся стеноз и клапан уретры, гипертрофия семенного бугорка, контрактура и склероз шейки МП (болезнь Мариона), мегатреугольник Льето и даже тяжелая степень фимоза, меатостеноз.

Данная патология имеет одинаковые проявления и вызывает расширение вышележащих мочевых путей. Осложнения ИО $\rightarrow$ атония мочевого пузыря $\rightarrow$ двусторонний уретерогидронефроз $\rightarrow$ хр. пиелонефрит $\rightarrow$ ХПН.

Клиническая картина ИО складывается из расстройств мочеиспускания мочится дольше обычного, с натуживанием, струя мочи хорошего напряжения, но истончена.

При нарушении функции детрузора вследствие нарастания атонии мочевого пузыря струя мочи становится вялой, прерывистой, появляется остаточная моча, количество которой постепенно нарастает. В ряде случаев присоединяется энурез, а при полной атонии МП – парадоксальная ишурия.

Вторичный пиелонефрит, протекающий на фоне ИО отличается тяжелым течением. Вследствие двустороннего поражения почек быстро развивается ХПН.

Диагноз ставят по совокупности клинических признаков с данными инструментального и рентгенологического обследований. На урограммах имеет место двухсторонний уретерогидронефроз и атония мочевого пузыря. При микционной цистографии можно увидеть увеличение и деформацию мочевого пузыря, сужение ее шейки (при контрактуре) и расширение задней уретры (при клапане). Нередко выявляется двусторонний пузырно-мочеточниковый рефлюкс.

Лечение ИО – зависит от причины и стадии заболевания. При контрактуре шейки МП или стенозе уретры проводится рассечение шейки пузыря (внутренняя сфинктеротомия). При клапане уретры применяют иссечение клапана из промежностного доступа. После устранения препятствия в уретре в ряде случаев в последующем требуется хирургическая коррекция вторичного мегауретера.

Обязательным компонентом лечения является противовоспалительная терапия пиелонефрита. Дети с этой патологией должны находиться на диспансерном учете. В начальной (I) стадии болезни Мориона (склероз шейки мочевого пузыря) – лечение консервативное (бужирование, физиотерапия, уросептики).

Пузырно-мочеточниковый рефлюкс

Проблеме ПМР в течение многих лет уделяется неослабевающее внимание. В многочисленных работах отечественных и зарубежных авторов разноречиво освещаются вопросы этиологии, патогенеза, лечения этого заболевания. В настоящее время нет необходимости доказывать, что ПМР у детей является нередко причиной развития гидронефротической трансформации. Это убедительно доказано работами и клиническими наблюдениями большинства исследователей (А.Я. Пытель, С.Д. Голигорский, Яцик и др.). Опыт показывает, что ретроградный занос мочи из МП в мочеточник приводит к нарушению уродинамики в верхних мочевых путях вследствие дилатации их, вызывает или усугубляет хроническое воспаление лоханок и паренхимы почек, обусловливая тем самым прогрессирование ХПН.

Патогенез

Причины возникновения ПМР различны. Говоря о ПМР у детей, необходимо иметь в виду некоторые морфологические особенности строения этого уродинамического узла в детском возрасте. Длина интрамурального отдела мочеточника у ребенка с возрастом значительно изменяется. Если у новорожденного она не превышает 5 мм, то к 12 годам составляет 12 – 13 мм и дальнейший рост его прекращается (Пытель, Голигорский). Известно, что мускулатура мочеточников состоит из продольного внутреннего и циркулярного наружного слоев. В предпузырной интрамуральной части имеется дополнительный слой циркулярных мышечных волокон, продолжающихся в косом направлении в стенку пузыря. Это так называемая муфта Вальдера, которая полностью окружает мочеточник и у входа в пузырь, дает волокна, входящие в состав треугольника Льето. Такая тесная анатомическая связь между мышечными пучками мочеточника и мочевого пузыря определяет их функциональное единство. Сокращение этих мышечных волокон во время акта мочеиспускания препятствует обратному току мочи из МП, удлиняя и сдавливая внутрипузырный отдел мочеточника и, создавая таким образом, запирательный или замыкательный механизм.

Классическая концепция иннервации мочевыводящих путей утверждает, что мочеточник имеет симпатическую иннервацию, а мочевой пузырь парасимпатическую. Исследования иннервации с помощью электронного микроскопа показало, что

мочеточник и мочевой пузырь имеют двойную иннервацию – симпатическую и парасимпатическую. Сочетанные нервы мочеточниково–пузырного ганглионарного комплекса иннервирует предпузырный и внутрипузырный отделы мочеточника, треугольник Льето, муфту Ваьдейера и основание мочевого пузыря, обеспечивают, таким образом, основные функции этого важного уродинамического узла.

Известно, что в нормальных условиях перистальтические волны мочеточника распространяются в каудальном направлении, возникая в околопочечном его отделе, где имеется водитель ритма. В механизме транспорта мочи из лоханки в мочевой пузырь можно выделить 3 компонента: 1. давление, вырабатываемое нефроном, 2) гидростатическое давление мочи, 3) активная перистальтика мочеточника. Роль каждого компонента неодинакова и ведущей является перистальтическая активность мочеточников в виде его цистоидных сокращений, продвигающих мочу.

Теория функционирования мочеточниково-пузырного замыкательного механизма получила наиболее широкое признание в проблеме ПМР. Считалось, что предотвращение обратного тока мочи из пузыря в мочеточник осуществляется пассивно, путем сдавления стенок подслизистого отдела мочеточника, выступающего в роли створчатого клапана, повышающимся внутрипузырным давлением. Однако, в последние годы высказывается мысль об Активном механизме замыкания МПС, а именно о наличии внутренней мышечной заслонки. Немаловажную роль в нарушении запирательного аппарата устья мочеточника играет и инфекция мочевых путей. При цистите воспалительный процесс распространяется на устья мочеточников, в результате чего гладкая мускулатура интрамурального отдела мочеточника постепенно замещается рубцовой тканью, он склерозируется и превращается в ригидную трубку. Определенную роль в возникновении ПМР играет инфравезикальная обструкция и в последние годы в литературе появляется синдром «незрелого мочевого пузыря». И наконец, отдельную группу составляют больные с нейрогенными расстройствами мочеточника (первичный мегауретер), мочевого пузыря (атония). Таким образом, к настоящему времени складывается точка зрения о суммарном действии нескольких факторов в патогенезе этого расстройства: имеют длина внутрипузырного отдела мочеточника, его косое прохождение через стенку пузыря, состояние мочеточника, муфты Вальдейера, триднальной мускулатуры и всей стенки мочевого пузыря. Все эти факторы дают право существовать нескольким теориям патогенеза: нарушение замыкательного механизма (пассивного, активного), вследствие поствоспалительных изменений и нейрогенной дисфункции мочевого пузыря и мочеточника.

Клиника

У большинства больных ПМР выявляется в возрасте до 5 лет. В последние годы диагностика рефлюкса значительно уменьшилась в связи с внедрением ультразвуковых методов..

Специфические симптомы отсутствуют. Основным проявлением ПМР является инфекция мочевых путей (дизурия, температура, лейкоцитрурия). Отсутствие специфических симптомов, недостаточная настороженность а порою и неосведомленность педиатров в отношении этого заболевания приводят к тому, что больные поступают в специализированные отделения с выраженными функциональными и морфологическими нарушениями мочевыделительной системы. Очень часто урологическому обследованию ребенка предшествует длительное безуспешное лечение так называемого первичного хронического пиелонефрита в соматическом отделении.

Для оценки степени рефлюкса ВОЗ принято предложение **Хайкель** и **Паркулайнен** о делении **ПМР на 5 групп**:

1 степень – заброс мочи только в тазовый отдел мочеточника,

2 степень – рефлюкс лоханки, но диаметр мочеточника не изменен,

3 степень – рефлюкс до полостной системы почки с умеренным расширением диаметра мочеточника без расширения лоханки, почечная ткань не изменена,

4 степень – рефлюкс со значительной дилатацией мочеточника, лоханки и чашечек. Имеется редукция почечной паренхимы,

5 степень – массивный рефлюкс в резко дилатированных мочеточниках. Лоханка с чашечками образуют единую полость, паренхима почти полностью атрофирована.

Диагностика

Для диагностики ведущим методом является микционная цистография, которая позволяет выявить пассивный и активный рефлюкс.

Используют также эндоскопический метод – цистоскопию, при которой находят зияющие, не смыкающиеся, овальной формы устья мочеточников.

При экскреторной урографии выявляется атония мочеточников, дилятация дистального отдела.

При радиоизотопной ренографии – снижение функции почек.

Лечение

Разнообразие причин ПМР объясняют многообразие способов лечения этого заболевания у детей. Существуют консервативные и оперативные методы. В определении тактики лечения ПМР одним из важных моментов является давность заболевания и его степень. Если больной получил лечение (консервативное, длительное, малопродуктивное), то дальнейшее его проведение не целесообразно.

Сроки консервативной терапии следует сокращать в среднем до 5 – 6 мес., ибо хроническое воспаление сравнительно быстро приводит к выраженной деструкции паренхимы почек. Показаниями к консервативному лечению является ПМР 1-2 степени. Принципы консервативной терапии: противовоспалительные препараты (антибиотики, уроантисептики, с учетом характера микрофлоры и ее чувствительности к препарату) в виде продолжительного противорецидивного лечения в течение нескольких месяцев с обязательной сменой на каждый месячный срок.

Предпочтение отдают полусинтетическим антибиотикам пенициллинового ряда и цефалоспориновым препарата. Используют также препараты, улучшающие перистальтику мочеточника и МП (прозерин, церукал), физиопроцедуры (электростимуляция, электрофорез, парафиновые аппликации), а также метаболические препараты ПМР 1 степени излечивается консервативным путем у - 90,2% , 2 степени – у 70% больных.

Показаниями к оперативному лечению является ПМР 3 степени, при наличии препятствия и ПМР 4, 5 степени (абсолютные показания).

Производят антирефлюксные операции: внепузырная операция Грегуара в настоящее время оставлена большинством хирургов; предпочтение отдают операциям Политано-Литбеттера и Коэна. Суть всех операций – создание антирефлюксной защиты за счет удлинения внутрипузырного отдела мочеточника.

9. Вопросы для самоподготовки:

1. Классификация обструктивных уропатий
2. Этиология гидронефроза
3. Этиология уретерогидронефроза
4. Этиология инфравезикальной обструкции

5. Патогенез гидронефроза
6. Патогенез инфравезикалькой обструкции
7. Клиника гидронефроза
8. Клиника инфравезикальной обструкции
9. Этиология ПМР
10. Патогенез ПМР
11. Классификация ПМР
12. Клиника ПМР
13. Принципы диагностики обструктивных уропатий
14. Лечение (консервативное и оперативное)
15. Реабилитация больных.

10. Тестовые задания по теме

1. Назовите группы заболеваний, входящих в понятие «обструктивных уропатий» (3):
а) Удвоение мочевыводящих путей
б) Дистопии почек
в) Простой гидронефроз
г) Уретерогидронефроз
д) Инфравезикальная обструкция

2. Дайте клиническую характеристику пальпируемой гидронефротической почки (3):
а) Размеры увеличены
б) Размеры уменьшены
в) Поверхность гладкая
г) Поверхность бугристая
д) Пальпация безболезненна

3. Перечислите методы диагностики гидронефроза (4):
а) Экскреторная урография с отсроченными снимками
б) Микционная цистография
в) Радиоизотопная ренография
г) Сканирование почек
д) Почечная ангиография

4. Перечислите причины простого врожденного гидронефроза (4)
а) Стеноз пиелоуретерального сегмента
б) Добавочный нижнеполярный сосуд
в) Меатостеноз
г) Фиксированный перегиб мочеточника
д) Клапан в области пиелоуретерального сегмента

5. Укажите с какими заболеваниями чаще всего дифференцируют гидронефроз? (3)
а) С опухолью Вильмса
б) Мультикистоз почек
в) Со спленомегалией
г) Гепатоспленомегалией
д) С поликистозом почек

6. Укажите признаки гидронефроза на экскреторной урограмме (3):

а) Запаздывание контрастирования чашечно-лоханочной системы на стороне поражения
б) Появление округлых контрастных пятен, соответствующих расширенным чашечкам с укороченными шейками
в) Ускоренное опорожнение чашечно-лоханочной системы на стороне поражения
г) Дилятированная лоханка
д) Симптом "обгоревшего дерева"

7. Назовите основные патологоанатомические изменения в почке при гидронефрозе (4):

а) Повышение внутрилоханочного давления
б) Пиелоэктазия и гидрокаликоз
в) Снижение внутрилоханочного давления
г) Гипертрофия гладкомышечных волокон лоханки
д) 0блитерация и атрофия сосудов почки
е) Атрофия нервных окончаний и паренхимы

8. Что дает сканирование почек при гидронефрозе? (3)

а) Размеры почек
б) Состояние и размеры полостной системы
в) Форму почек
г) Количество функционирующей почечной паренхимы
д) Уровень обструкции

9. Назовите важнейшие уродинамические узлы в мочевыделительной системе (3):

а) Лоханочно-мочеточниковый
б) Мочеточниково-пузырный
в) Шеечный
г) В области межмочеточниковой складки
д) Пузырно-уретральнаый

10. Назовите основные патанатомические изменения в почке при гидронефрозе (4):

а) Повышение внутрилоханочного давления
б) Пиелоэктазия, гидрокаликоз
в) Расширение внутрипочечных сосудов
г) Гиперплазия почечной паренхимы
д) Облитерация и атрофия внутрипочечных сосудов
е) Атрофия нервных окончаний и почечной паренхимы

11. Представьте классификацию гидронефроза по Федорову (3):

а) Пиелоэктазия
б) Уретерогидронефроз односторонний
в) Уретерогидронефроз двухсторонний
г) Гидронефроз
д) Пионефроз

12. Укажите клинические проявления инфравезикальной обструкции (3)

а) Наличие остаточной мочи

б) Парадоксальная ишурия
в) Мочеточниковое недержание ночи
г) Энурез
д) Положительный симптом Ровзинга (боль в поясничной области при разгибании)

13. Укажите причины врожденного уретерогидронефроза
а) Стриктура пиелоуретерального сегмента
б) Стриктура предпузырного отдела мочеточника
в) Стриктура дистального отдела уретры
г) Уретероцеле
д) Ретрокавальный мочеточник

14. Укажите причины врожденного уретерогидронефроза
а) Ретрокавальный мочеточник
б) Стриктура уретры
в) Стриктура предпузырного отдела мочеточника
г) Клапан пиелоуретерального сегмента
д) Уретероцеле

15. Каковы основные патанатомические изменения при уретерогидронефрозе (3)
а) Супрастенотическое расширение мочеточника
б) Инфрастенотическое расширение мочеточника
в) Дилятация лоханки
г) Гидрокаликоз
д) Гипертрофия мускулатуры лоханки

16. Укажите характерные симптомы пальпируемой гидронефротической почки (4):
а) Увеличение размеров
б) Уменьшение размеров
в) поверхность гладкая, эластичная
г) Поверхность плотная, бугристая
д) Пальпация безболезненна

17. Какие изменения в анализах мочи характерны для гидронефроза (4):
а) Микрогематурия
б) Цилиндрурия
в) Оксалурия
г) Лейкоцитурия
д) Ложная протеинурия
е) Гипостенурия

18. Укажите основные звенья патогенеза гидронефротической трансформации почки (4):
а) Обструкция мочевых путей, нарушение уродинамики
б) Повышение внутрипочечного давления
в) Увеличение почечного кровотока
г) Супрастенотическое расширение полостной системы почки
д) Ишемия и атрофия почечной паренхимы
е) Гиперплазия почечной паренхимы

19. Строение мочеточниково-пузырного сегмента (4):
а) Предпузырные отдел мочеточника с муфтой Валдейра

б) Интрамуральный отдел мочеточника
в) Подслизистый отдел
г) Треугольник Льето
д) Шеечный отдел мочеточника

20. Как классифицируется пузырно-мочеточниковый рефлюкс (ПМР) по Пытелю (3):

а) ПМР первичный – врожденный, недостаточность устьев мочеточника
б) ПМР вторичный при воспалении мочевого пузыря
в) ПМР вторичный при инфравезикальной обструкции
г) ПМР 1 степени
д) ПМР 2 степени
е) ПМР 3 степени

21. Отдаленные осложнения антирефлюксной операции (2):

а) Внутрипузырное кровотечение
б) Рецидив рефлюкса
в) Образование дивертикула мочевого пузыря
г) Несостоятельность швов мочевого пузыря

22. Показания к нефруретерэктомии при ПМР (2):

а) ПМР 5 степени при одностороннем поражении
б) ПМР осложненный тяжелой деструктивной формой гнойного пиелонефрита при одностороннем поражении
в) ПМР 4 степени при одностороннем поражении

23. Комплексная консервативная терапия в первые 3 месяца после антирефлюксной операции (4):

а) Режим частых мочеиспусканий (каждые 1,5 – 2 часа)
б) Режим редких мочеиспусканий
в) Антибактериальная терапия
г) Метаболическая терапия (Вит. В12, фолиевая кислота, панангин)
д) Санаторно-курортное лечение
е) Прием минеральных вод и мочегонных трав непрерывно

24. Показания к консервативному лечению ПМР (3):

а) Рефлюкс 1 – 2 степени
б) Рефлюкс 3 степени без препятствия оттоку мочи из мочевого пузыря, без частых атак пиелонефрита
в) Рефлюкс 3 степени с частыми атаками пиелонефрита
г) Рефлюкс 1, 2 степени с наличием инфравезикальной обструкции
д) Рефлюкс любой степени, не вызывающий осложнений с тенденцией к регрессии

25. Укажите факторы, обеспечивающие замыкательный механизм мочеточниково-пузырного сегмента (4):

а) Длина внутрипузырного отдела мочеточника
б) Уровень внутрипузырного давления
в) Состояние стенки мочевого пузыря
г) Состояние фиброзно-мышечной муфты Вальдейера
д) Состояние мочеточника

26. Назовите антирефлюксные операции (3):

а) Коэна
б) Фолея
в) Грегуара
г) Полиетано-Литбедтера
д) Хайнеса-Андерсона

27. Укажите самый информативный метод диагностики ПМР (1):
а) Нисходящая цистография
б) Экскреторная урография
в) Ретроградная пиелография
г) Микционная цистография
д) Радиоизотопная ренография

28. Укажите косвенные рентгенологические признаки ПМР на экскреторной урограмме (3):
а) Расширение нижней трети мочеточника
б) Цистоидное строение мочеточника
в) Атония мочеточника на всем протяжении
г) Пиелоэктазия
д) Мочеточник не виден

29. В чем заключается суть антирефлюксных операций (1):
а) Создание дупликатуры слизистой мочевого пузыря
б) Уменьшение диаметра устья мочеточника
в) Удлинение интрамурального отдела мочеточника

30. Классификация пузырно-мочеточникового рефлюкса (ПМР) по Эйкелю-Паркулайнену (3):
а) ПМР первичный – врожденная недостаточность устьев мочеточника
б) ПМР вторичный при воспалении мочевого пузыря
в) ПМР вторичный при инфравезикальной обструкции
г) ПМР 1,2 степени
д) ПМР 3 степени
е) ПМР 4, 5 степени

31. Укажите антирефлюксные операции при пузырно-мочеточниковом рефлюксе (3):
а) Хайнеса-Андерсена
б) Политано-Литбеттера
в) Коэна
г) Фолея
д) Грегуара

32. Назовите основные причины нарушений эвакуаторной функции мочеточниково-пузырного сегмента (3):
а) Нейромышечная дисплазия мочеточника
б) Токсическая гипотония мочеточника
в) Клапан предпузырного отдела мочеточника
г) Стеноз устья мочеточника

33. Сколько степеней пузнрно-мочеточникового рефлюкса различают по Эйкелю-Паркулайнену (1)

а) 3 степени
б) 4 степени
в) 5 степеней

34. Укажите последовательность рентгенологических методов обследования при пузырно-мочеточниковом рефлюксе (1):

а) Обзорная урография, экскреторная урография, микционная цистография
б) Микционная цистография, экскреторная урография, обзорная урография
в) Экскреторная урография, обзорная урография, микционная цистография

35. Достоверный метод диагностики пузырно-мочеточникового рефлюкса (1):

а) Экскреторная урография
б) Микционная цистография
в) Осадочная цистография
г) Ретроградная пиелография

36. Укажите, какими методами возможно пользоваться для постановки диагноза пузырно-мочеточниковый рефлюкс (4):

а) Рентгенологический
б) Радиоизотопный
в) Лабораторные
г) Эндоскопические
д) Исследование уродинамики

37. Абсолютные показания к хирургическому лечению при ПМР (при первичной диагностике) (3):

а) Почечная недостаточность любой стадии, обусловленная двусторонним ПМР
б) Явления острого гнойного пиелонефрита одно- или двустороннего при ПМР
в) Рефлюкс II степени
г) Рефлюкс 4, 5 степени

38. Нарушение оттока мочи из мочевого пузыря является результатом _____обструкции.

39. Для обструктивного гидронефроза характерны

а) Боль
б) изменения в анализах мочи
в) симптом пальпируемой опухоли
г) гематурия
д) дизурия
е) повышение артериального давления
ж)изменение биохимии крови

40. Основными методами диагностики гидронефроза являюгся:

а) ультразвуковое сканирование
б) экскреторная урография
в) цистография
г) радионуклидное обследование
д) томография
е) почечная ангиография

41. Причиной возникновения обструктивного мегауретера является:
а) незрелость нервно-мышечных структур мочеточника
б) стеноз устья мочеточника
в) пузырно-мочеточниковый рефлюкс
г) несостоятельность клапанного механизма устья мочеточника
д) короткий интрамуральный отдел мочеточника
е) дистопия устья мочеточника

42. Причиной возникновения рефлексирующего мегаурегера является:
а) Незрелость нервно-мышечных структур стенки мочеточника
б) стеноз устья мочеточника
в) пузырно-мочеточниковый рефлюкс
г) несостоятельность клапанного механизма устья мочеточника
д) короткий интрамуральный отдел мочеточника
е) дистопия устья мочеточника

Эталоны ответов к тестовым заданием по теме

31. в, г , д
32. а, в, д
33. а, в, г, д
34. а, б, г, д
35. а, б, д
36. а, б, г
37. а, б, д, е
38. а, б, г
39. а, б, д
40. а, б, д, е
41. а, г, д
42. а, б, г
43. б, в, г, д
44. а, б, в, д
45. а, в, г
46. а, в, д
47. а, г, д, е
48. а, б, г, д
49. а, б, в, г
50. а, б, в
51. б, в
52. а, б
53. а, в, г, е
54. а, б, д
55. а, в, г, д
56. а, в, г
57. г
58. а, в, г
59. в

60. г, д, е
61. б, в, д
62. а, в, г
63. в
64. а
65. б
66. а, б, г, д
67. а, б, г
68. Инфравезикальной
69. а, б, в, д, 7
70. а, б, г, е
71. б
72. в, г, д, е

11. Ситуационные задачи по теме

Задача №1

В клинику детской хирургии поступил мальчик 7 лет с жалобами на стойкую пиурию, микрогематурию. При экскреторной урографии выявлено снижение секреторной функции правой почки, на 15 минуте появляются бесформенные «озера» контраста, мочеточник справа не определяется.

1) О каком заболевании можно думать?
2) Какие методы необходимы для уточнения диагноза?
3) Ваша тактика?

Задача №2

У ребенка 5 лет стойкая пиурия, по поводу которой произведена экскреторная урография. Выявлен уретерогидронефроз.

1) Какие дополнительные методы исследования необходимы для уточнения диагноза, выявления причины уретерогидронефроза?
2) Ваша дальнейшая тактика?

Задача №3

У ребенка 4-х лет в анализах мочи микрогематурия. На экскреторной урограмме – «немая почка» слева. Анализ крови б/о.

1) О каких заболеваниях можно думать?
2) Какие дополнительные методы обследования необходимы.
3) Проведите дифференциальную диагностику.

Задача №4

В урологическую клинику поступила девочка 5 лет. Жалуется на боли в поясничной области, усиливающиеся во время мочеиспускания.

1) Чем можно объяснить клиническую картину?

Задача №5

В соматическом отделении на лечении находится девочка 7 лет. Страдает хроническим пиелонефритом в течение нескольких лет. Периодически находится на лечении в стационаре. Ремиссии не продолжительные.

1) Чем можно объяснить упорное течение пиелонефрита?

Задача №6

Во время цистоскопического исследования девочки 6 лет обнаружено зияние обоих устьев мочеточника. В анализе мочи лейкоциты в большом количестве.

1) Что может быть у девочки при такой цистоскопической картине?

Задача №7

В клинику поступил ребенок по поводу пиелонефрита. Выказана мысль, что причиной является ПМР.

1) Ваша тактика?

Задача №8

Во время микционной цистографии обнаружен ПМР IV степени.

1) Какова тактика врача?

Задача №9

При обследовании в клинике у ребенка 5 лет диагностирован левосторонний ПМЛР I ст.

1) Какой метод лечения показан данному ребенку?

Задача №10

Девочке 7 лет, год назад оперирована по поводу ПМЛР IV ст. Произведена операция Грегуара. При контрольном обследовании выявлен рефлюкс IV ст.

1) Чем можно объяснить рецидив заболевания?

Задача №11

В клинику поступила девочка по поводу пиелонефрита. Жалуется на боли в поясничной области, дизурию, затрудненное мочеиспускание тонкой вялой струей. При цистографии обнаружен ПМЛР III ст.

1) Чем можно объяснить возникновение рефлюкса у ребенка?

Задача №12

В клинику поступил ребенок по поводу пиелонефрита. С целью исключения ПМЛР произведена цистография, рефлюкс не обнаружен.

1) Достаточно ли произведенного исследования для исключения рефлюкса?

Эталоны ответов на задачи по теме

Эталон ответа к задаче №1

3) Гидронефроз
4) Отсроченные рентгенограммы, абдоминальная ангиография, радиоизотопная ренография
5) Оперативное лечение.

Эталон ответа к задаче №2

4) Необходимо провести исследование уродинамики нижних мочевых путей (ритм спонтанных мочеиспусканий, урофлоуметрия, цистотонометрия, калибровка уретры)
5) При наличии обструкции - оперативное лечение.

Эталон ответа к задаче №3

3) Можно думать о гидронефрозе, опухоли почки.

4) Необходимо УЗИ, абдоминальная ангиография или компьютерная томография.

Эталон ответа к задаче №4

3) Можно думать о ПМР, забросе мочи в почку при мочеиспускании.

Эталон ответа к задаче №5

3) Можно думать о вторичном пиелонефрите на фоне врожденных аномалий, ПМР, гидронефроза.

Эталон ответа к задаче №6

3) Пузырно-мочеточниковый рефлюкс.

Эталон ответа к задаче №7

1) Экскреторная урография, цистоскопия, микционная цистография.

Эталон ответа к задаче №8

1) Оперативное лечение - антирефлюксная операция

Эталон ответа к задаче №9

1) Консервативная терапия

Эталон ответа к задаче №10

1) Недостаточность интрамурального отдела мочеточника.

Эталон ответа к задаче №11

1) Инфравезикальной обструкцией

Эталон ответа к задаче №12

1) Недостаточно.

12. Список лиературы

№ п/п	Наименование	Издательство	Год выпуска
Обязательная			
1	Хирургические болезни детского возраста: учебник: в 2т./ под ред. Ю.Ф. Исакова Т1	М.: ГЭОТАР-Мед	2004
2	Хирургические болезни детского возраста: учебник: в 2т./ под ред. Ю.Ф. Исакова Т2	М.: ГЭОТАР-Мед	2004
Дополнительная			
1	Атлас по детской урологии / Куликова Т.Н. и др.	М.: ГЭОТАР-Медиа	2009
2	Хирургические болезни детского возраста: учебное пособие / В.В. Подкаменев	М.: Медицина	2005
3	Стандарты диагностики и алгоритмы практических навыков в детской хирургии / под ред. В.А. Юрчук, А.Н. Дарьиной	Красноярск: Элит	2005
4	Урология : учебник / под ред. Н.А.	М.: ГЭОТАР-Медиа	2009

	Лопаткина.		
5	Урология : национальное руководство / под ред. Н.А. Лопаткина. – 6-е изд., перераб. и доп.	М.: ГЭОТАР-Медиа	2007
6	Урология детского возраста : метод. указания к внеауд. раб. 6 курса пед. и леч. фак. / сост. Э.В. Портнягина	Красноярск: КрасГМУ	2009
Электронные ресурсы			
1	Электронная библиотечная система КрасГМУ		
2	БД MedArt		
3	БД Медицина		

1. **Тема: «Травма почек, мочевого пузыря, уретры»**

2. **Практическое занятие**

18. Актуальность темы:
В последние годы увеличилась частота травмы органов мочевыделительной системы у детей. Несвоевременное оказание помощи и не правильная тактика при данном повреждении приводят к тяжёлым осложнениям. Своевременная диагностика и адекватность лечебно-тактических мероприятий определяют исход заболевания.

19. Цели обучения:
4.1. Общая цель: Подготовить высококвалифицированного специалиста, ориентирующегося в вопросах клиники, диагностики, дифференциальной диагностики, тактики и лечения травмы органов мочевыделительной системы.
4.2. Учебная цель: Ознакомить врач-ординатор с особенностями травмы органов мочевыделительной системы у детей. Врач-ординатор должен знать клинику травмы органов мочевыделительной системы, современные методы диагностики, тактику и уметь оказать помощь.
4.3. Психолого–педагогическая цель: На примере изучаемой патологии помочь усвоить принципы медицинской деонтологии при общении с ребёнком и его родными. Научить соблюдать этические нормы поведения врача.

20. Место проведения практического занятия: учебная комната, палаты детского урологического отделения, рентген – кабинет, манипуляционная, перевязочная, операционная.

21. Оснащения занятия: Таблицы (4), слайды (16), рентгенограммы (32), оверхет (1), мультимедийный аппарат (1).

22. Структура содержания занятия:

№	Этапы практических занятий	Продолжительность (мин)	Содержание этапа и оснащенности
1	2	3	4
1	Планерка	30	Отчёт дежурных врачей о состоянии больных и вновь поступивших. Разбор больных на операции.
2	Организация занятия	5	Проверка посещаемости и внешнего вида обучающихся
3	Формулировка темы и цели	10	Обратить внимание студентов на актуальность темы, анатомо-физиологические особенности мочевыделительной системы и травм у детей
4	Контроль исходного уровня знаний, умений	20	Анкета словесно-логического метода.
5	Раскрытие учебно - целевого вопроса	30	Разбор темы: этиология, патогенез, классификация, клиника, диагностика, лечение, реабилитация
1	2	3	4
6	Самостоятельная работа студентов: а) курация детей с травмой органов мочевыделительной системы б) беседа с детьми и родными в отделении в) разбор курируемых больных г) выявление ошибок в лечение детей д) операции	60	–Работа в палате детского урологического отделения –Работа в рентген–кабинете –Работа в манипуляционной –Работа в перевязочной –Работа в операционной –Разбор истории болезни –Интерпретация результатов дополнительных методов исследования –Отработка практических навыков
7	Итоговый контроль знаний, письменно и устно с оглашением оценок за практические занятия и практические навыки по изученной теме занятия	20	Тесты, ситуационные задачи по теме занятия.
8	Задание на дом	5	
Всего:		**180**	

8. Аннотация темы:

Травма органов мочевыделительной системы

Травма почки

Травма почки занимает ведущее место среди всех травматических повреждений органов брюшной полости и забрюшинного пространства у детей-33 %. Встречается чаще у мальчиков школьного возраста (10-14 лет). Повреждению почки чаще способствуют некоторые анатомические особенности: почка наполнена мочой (гидростатическое давление), хорошо кровоснабжается, относительно мало подвижна, расположена между ребрами и позвоночником, о которые и травмируется. Почки у детей имеют относительно больший размер: нежную паренхиму, часто внутрипочечную лоханку. Околопочечная клетчатка и мышечный слой выражены слабо.

Повреждение может наступить в результате прямого (удар в живот, поясничную область) и непрямого (падение с высоты) силового воздействия. Разрыв органа происходит от сдавления и перегиба почки между ребрами поперечными отростками поясничных позвонков, и в результате повышения гидростатического давления жидкости в лоханке.

Классификация

Травма почки может быть открытой и закрытой, изолированной и комбинированной. У детей преобладает закрытая травма .Для клинической практики удобной является классификация изолированной травмы почек по Кюстеру в модификации А. Я. Пытеля. Согласно этой классификации повреждения почек делятся на 6 групп:

1) ушиб почки
2) подкапсульная гематома
3) поверхностный разрыв (коркового слоя), не проникающий в полостную систему
4) проникающий глубокий разрыв почки
5) размозжение
6) отрыв почки от сосудистой ножки

Клиника

Клиническая картина травмы почек разнообразна и зависит от характера и тяжести повреждения, степени шока, величины кровотечения, времени, прошедшего с момента травмы, а также от сочетания с травмой других органов.

0бщие симптомы: При тяжелых видах травмы почки (размозжение, отрыв от сосудистой ножи) и при сочетанных повреждениях состояние больного тяжелое из-за шока и внутреннего кровотечения. При других видах повреждений состояние может быть как тяжелым, так и средней степени тяжести.

Местные симптомы: Характерна классическая триада: боль, гематурия, припухлость в поясничной области.

Боль чаще тупая. Ребенок жалуется на боль в соответствующей половине живота и поясничной области. У маленьких детей боль не имеет четкой локализации и проявляется беспокойством. При закупорке мочеточника сгустком крови может возникнуть приступ почечной колики, при сдавлении пахового нерва урогематомой боль иррадиирует в половые органы. Имеется прямая зависимость интенсивности и продолжительности боли от степени травмы почки.

Гематурия (микро- и макро-) является основным симптомом травмы почки и наблюдается у 96 % больных. При некоторых наиболее тяжелых повреждениях (в частности, при отрыве от сосудистой ножки, при размозжении почки) гематурия отсутствует. Вследствие расплавления тромбов при разрыве почки на 10-18 сутки после травмы может наблюдаться повторная гематурия (необходимость в соблюдении строгого постельного режима).

Припухлость в поясничной области является следствием обширной гематомы или урогематомы. Гематома возникает при поверхностном непроникающем разрыве почки. Урогематома обусловлена повреждением полостной системы почки. В первые сутки после травмы резкая болезненность и напряжение мышц затрудняют пальпацию урогематомы. Обычно её удаётся прощупать через сутки, после стихания острой симптоматики.

Клиническое течение при ушибе, поверхностном разрыве почки благоприятное. Через 3-5 дней выраженность симптомов уменьшается. При субкапсулярной гематоме могут развиться осложнения: воспалительный процесс, 2-х фазный разрыв, нарушение кровоснабжения почки. Тяжелая травма протекает в 2 периода:

I. Период мнимого благополучия -продолжается от нескольких минут до нескольких часов. Он обусловлен компенсаторной реакцией организма на кровопотерю.
II. Период - возникает при истощении защитных свойств организма. Развивается картина острой кровопотери. К концу 2-3 суток состояние больного ухудшается из-за мочевой инфильтрации: возникает паранефрит, а затем- и флегмона забрюшинной клетчатки и уросепсис.

Диагностика

Методы диагностики включают общеклинические (осмотр, пальпация, перкуссия), лабораторные (анализ крови, мочи, мочевина, сыворотки крови) и рентгенологические (обзорная и экскреторная урография инфузионно-капельным методом, при необходимости - ретроградная пиелография и почечная ангиография). Радиоизотопные методы имеют ограниченное применение. Широко используется УЗИ.

Клинические методы диагностики основываются на пальпации области почек с целью выявления припухлости. При обширной гематоме и урогематоме определяется напряжение мышц поясничной области, передней брюшной стенки и положительный симптом Щеткина-Блюмберга на стороне травмы из-за раздражения брюшины. Методом перкуссии можно выявить притупление звука на стороне повреждения, не исчезающее при изменении положения тела больного. В ряде случаев отмечается ослабление дыхания на стороне поражения, что можно объяснить оттеснением диафрагмы и поджатием нижнего края легкого. Наиболее сложна для диагностики группа детей с сочетанной травмой. При этом в ряде случаев тяжесть состояния обусловлена повреждением других органов, а клинические признаки поражения почки стушевываются. При сочетанной травме почки и органов брюшной полости отмечается нарастание таких симптомов, как напряжение мышц передней брюшной стенки, положительный симптом Щеткина-Блюмберга, рвота, учащение пульса, снижение АД. При изолированной травме почки наличие этих симптомов наблюдается редко и чаще всего показанием к операции является нарастание местной симптоматики. В таких случаях большую роль в установлении правильного диагноза играет динамическое наблюдение за ребенком и дополнительные методы диагностики.

Лабораторная диагностика позволяет выявить наличие эритроцитов в моче (от микро- до макрогематурии), динамику уровня гемоглобина и эритроцитов, нарастание лейкоцитоза и мочевины в сыворотке крови.

Рентгенологическое исследование начинается с обзорной рентгенограммы органов брюшной полости. При выраженной урогематоме видно оттеснение петель кишок,

отсутствие контуров подвздошно-поясничной мышцы (psoas-симптом) и даже искривление позвоночника в сторону повреждения. Прежде чем проводить урографию, необходимо убедиться в наличии мочеотделения и определить уровень АД, который должен быть не ниже 70 мм рт. столба. В противном случае изображения почек можно не получить. По этим же соображениям экскреторную урографию следует проводить инфузионно-калельным методом. Инфузионная урография дает возможность выявить следующие рентгенологические признаки травмы почки:

1) При ушибе и поверхностном разрыве коркового слоя почки отмечается снижение интенсивности контрастирования при сохраненном нормальном строении полостной, системы почки;
2) При проникающем в полостную систему почки разрыве можно увидеть затек контрастного вещества в паренхиму и околопочечное пространство, а также травматическую ампутацию чашечек и лоханки в случае их выполнения сгустком крови;
3) При отрыве почки от сосудистой ножки или размозжении функция почки отсутствует. При отсутствии изображения почки на урограммах (немая почка) показана ретроградная пиелография или почечная ангиография.

Сканирование почки позволяет определить сторону поражения и локализацию.

Лечение

При подозрении на травму почки необходима обязательная госпитализация, т.к. дальнейшее течение посттравматического периода предугадать невозможно.

Ушиб почки, поверхностный, непроникающий разрыв коркового слоя и подкапсульную гематому, если нет сдавления паренхимы, лечат консервативно. Лечение заключается в строгом соблюдении постельного режима в течение 3-х недель, в назначении гемостатической и антибактериальной терапии. При обширной подкапсульной гематоме показано оперативное лечение. Показания к хирургическому вмешательству могут возникнуть при 2-х фазном разрыве почки вследствие разрыва капсулы при нарастающей подкапсулярной гематоме. Абсолютным показанием к оперативному лечению является проникающий разрыв почки, её размозжение и отрыв от сосудистой ножки. При изолированной травме почки стремятся к органосохраняющим операциям: производят ушивание места разрыва или резекцию полюса. Нефрэктомия проводится только при размозжении, отрыве от сосудистой ножки и при разрыве гидронефротической почки, если функция ее потеряна. При подозрении на комбинированную травму показана лапаротомия.

Предоперационная подготовка направлена на выведение из шока, ликвидацию кровопотери, восстановление жизненно важных функций организма. Послеоперационное ведение больных включает в себя антибактериальную, посиндромную и посимптоматическую терапию.

Осложнения и отдаленные результаты

Ближайшие осложнения при консервативном лечении проявляются развитием гнойно-воспалительных процессов в почке и окружающих тканях. Осложнения в отдаленные сроки от нескольких месяцев до нескольких лет заключаются в возникновении вторичного сморщивания почки с явлениями нефрогенной гипертонии, хронического пиелонефрита, гидронефроза, камнеобразования. Возникновение гипертензии связано с нарушением кровоснабжения и склерозированием паренхимы. Предрасполагают к склерозированию также явления педункулита. Опорожнение урогематомы в ранний сроки после травмы является профилактикой нефрогенной

гипертонии. Причиной гидронефроза служит рубцовый процесс в околопочечной клетчатке, вовлекающий мочеточник. В происхождении камнеобразования ведущее место играет уростаз и воспалительный процесс в почке.

Изучение отдаленных результатов показывает, что при консервативном лечении осложнения встречаются значительно чаще, чем после операции. Это доказывает необходимость расширения показаний к хирургическому лечению. Дети, перенесшие травму почки, нуждаются в длительном диспансерном наблюдении.

Травма мочеточника

Повреждения мочеточника у детей крайне редки, т.к. он хорошо защищен и легко смещается. Однако, несмотря на редкость, травма мочеточника представляет значительную опасность из-за трудности диагностики. Чаще всего мочеточник повреждается во время оперативных вмешательств на органах малого таза, восходящей и нисходящей кишках. Происходит либо пересечение мочеточника, либо захватывание его в лигатуру. Клиническая картина этих 2-х видов повреждений различна. Основной симптом - кратковременная гематурия - часто остаётся незамеченным. Затем наступает светлый промежуток от нескольких дней до нескольких месяцев.

При пересечении мочеточника постепенно, через 2-3 дня, появляются симптомы мочевого затека (пастозность тканей, болезненный инфильтрат), затем развивается флегмона забрюшинного пространства и уросепсис.

При лигировании мочеточника у ребенка нарастает боль в области почки, которая иногда носит характер почечной колики. Повышается температура, пальпируется увеличенная почка. Лигатура может прорезаться и тогда возникает мочевой перитонит.

Диагностировать повреждения мочеточника на основании только клинических признаков очень трудно. Точный диагноз возможен при проведении инфузионной урографии: при пересечении мочеточника виден затек контрастного вещества, при лигировании - расширение мочеточника и лоханки (уретерогидронефроз).

При тяжелой автотравме с переломом костей таза возможен еще один вид повреждений мочеточника - отрыв его от мочевого пузыря. В таких случаях более выраженные признаки поражения других органов (перелом таза и пр.) затушевывают клиническую картину повреждения мочеточника.

Лечение травмы мочеточника только хирургическое. Выбор метода зависит от сроков вмешательства, локализации и протяженности повреждения, состояния почки. Если операция проводится в ранние сроки, то при разрыве мочеточника в верхней трети, его пересаживают в лоханку, при повреждении в средней трети – сшивают «конец в конец» на катетере, при пересечении в нижней трети - пересаживают в мочевой пузырь (МП). Если диастаз между МП и концом мочеточника большой, создают нижнюю часть мочеточника из лоскута стенки МП по Боари. При операции в поздние сроки, если функция почки ещё сохранена, разделяют вмешательство на 2 этапа:

1) отведение мочи путем пиелонефро- или уретеростомии и дренирование затека
2) восстановление целостности мочеточника после рассасывания инфильтрата, т.е. через 1-2 месяца. Если функция почки исчезла, показана нефрэктомия.

Травма мочевого пузыря

У детей повреждения МП встречается редко. Эта травма относится к тяжелым повреждениям, т.к. сопровождается шоком и осложнениями, связанными с истечением мочи в полость таза или брюшную полость.

Классификация и механизм травмы

Повреждения МП бывают 2-х типов: внебрюшинные и внутрибрюшинные.

Разрыв внебрюшинной части МП, как правило, встречается при переломе костей таза в следствии натяжения фиксирующих пузырь связок и внедрении костных отломков. Внутрибрюшинный разрыв обычно происходит при наполненном МП, в результате воздействия высокого гидростатического давления на наиболее слабый верхнезадний участок пузыря.

Клиника

Внебрюшинные разрывы наблюдаются в 2,5 раза чаще, чем внутрибрюшинные. Основные симптомы: боль, нарушение мочеиспускания и гематурия. Боль в низу живота усиливается при позыве на мочеиспускание. Мучительные ложные позывы сопровождаются выделением небольшого количества крови. При пальпации живота определяется напряжение мышц в нижних его отделах и паховых областях, резкая болезненность. Через несколько часов появляется тупость над лоном без четких границ. Признаки мочевой инфильтрации отчетливо выявляются ко 2 дню в виде пастозности тканей, затем, к 3 сут. определяется желто-сине-багровый инфильтрат над лоном и в паховых областях. Осложнения этого вида разрыва МП – флегмона таза и уросепсис.

Внутрибрюшинный разрыв МП проявляется сильными болями в низу живота и отсутствием мочеиспускания. При пальпации живота отмечается резкая болезненность и напряжение мышц в нижних отделах. МП перкуторно не определяется. Через 12-24 часа в брюшной полости накапливается моча и развивается мочевой перитонит с яркими клиническими проявлениями: тяжелое состояние, выраженная интоксикация, напряжение мышц резкая болезненность в нижних отделах живота, положительные симптомы раздражения брюшины. Течение его очень тяжелое и если во время не оказать помощь, через 3-4 сут. наступает смерть.

При подозрении на разрыв МП выжидательная тактика недопустима, Диагностика: Основным методом диагностики повреждений МП является восходящая цистография. Рентгенологическое исследование начинают с обзорного снимка брюшной полости и малого таза с целью выявления свободного газа в брюшной полости в случае сочетанного разрыва полого органа и обнаружение переломов костей таза. Далее приступают к цистографии. Через катетер в МП вводят контрастное вещество. Снимки делают в прямой, косой проекциях и после опорожнения МП через катетер. Прямыми признаками разрыва МП являются контрастные затеки. При внебрюшинном разрыве они локализуются в предпузырном пространстве, при внутрибрюшинном-выглядят в виде полос в боковых отделах брюшной полости и заполняют Дугласово пространство. Дифференциальный диагноз проводят с разрывами органов брюшной полости, с разрывом уретры. При повреждении органов брюшной полости также имеют место сильные боли в животе, внутреннее кровотечение, м.б. шок, но нет расстройств мочеиспускания и гематурии. Для исключения разрыва уретры в сомнительных случаях показана уретрография.

Лечение

Повреждение МП является абсолютным показанием к проведению хирургического лечения. Предоперационная подготовка кратковременна и направлена на борьбу с шоком.

При внебрюшинном разрыве МП нижним срединным разрезом внебрюшинно опорожняют урогематому, ушивают место повреждения, накладывают эпицистостому на 3 - 4 недели, дренируют околопузырное пространство по методу Буяльского через запирательные отверстия. При переломе костей таза осуществляют репозицию с

фиксацией отломков.

При внутрибрюшинном разрыве МП производят нижнее-срединную, ревизию органов брюшной полости, ушивание места повреждения, отведение мочи катетером в течении 7 дней, дренирование брюшной полости.

Травма уретры

Травма уретры встречается как правило, при переломах костей таза. Но возможны и разрывы уретры при прямом ударе промежности о твердую поверхность. У мальчиков уретра повреждается чаще, чем у девочек. Обычно разрыв локализуется в области задней уретры в её мембранозном отделе, который фиксируется к лонному сочленению и поэтому чаще всего комбинируется с разрывом лонного сочленения. Передняя уретра (бульбарный отдел) разрывается при ударе промежностью о твердый предмет.

Классификация

Разрывы уретры делят на открытые и закрытые, изолированные и комбинированные, разрывы задней и передней уретры. По степени повреждения различают непроникающие, или неполные разрывы (надрывы) и проникающие, или полные. И, наконец, могут быть 2 наиболее тяжелых вида:

1) Повреждение-перерыв уретры и отрыв уретры от шейки МП
2) Отрыв уретры от шейки МП.

Клиника

Если разрыв уретры с переломом костей таза, то на первый план выступает клиническая картина шока и кровотечения.

Для разрыва уретры характерны следующая триада симптомов: острая задержка мочи, уретроррагия, урогематома промежности.

В случае непроникающего разрыва (надрыва) симптоматика более скудная: больной мочится самостоятельного мочеиспускание резко, болезненно, уретроррагия не значительная. При проникающем разрыве одной стенки уретры больной сначала мочится сам, затем перестает мочится из-за сдавления уретры урогематомой. При полном разрыве уретры - отсутствие самостоятельного мочеиспускания,

Уретроррагия - истечение крови из наружного отверстия уретры. В случае разрыва передней уретры она более выражена и наблюдается вне связи с мочеиспусканием. При разрыве задней уретры уретроррагия появляется при попытке к мочеиспусканию.

Урогематома промежности нарастает постепенно. Через несколько дней к некрозу ткани присоединяется воспаление. Может развиться флегмона промежности и уросепсис.

Диагностика

Решающее значение в установлении диагноза повреждения уретры имеет восходящая уретрография. При переломе костей таза исследование проводят под наркозом. На рентгенограмме определяется затек контрастного вещества на промежность. При подозрении на разрыв уретры катетеризация не допустима.

Лечение

При проникающем разрыве уретры показана срочная операция. Хирургическое вмешательство состоит в восстановлении целостности уретры, отведении мочи с

помощью эпицистостомы, дренирование урогематомы по способу Буяльского.

Наложение шов на уретру сразу после повреждения называют первичной пластикой (в течение до 24 часов). Показания и условия к ней:

1) срок не более 24-36 часов
2) отсутствие размозжения уретры, большой гематомы и незначительный диастаз концов
3) состояние больного
4) квалификация хирурга

Первичная пластика уретры дает наилучшие результаты, редко осложняется посттравматической стриктурой, не требует длительного бужирования.

Отсроченная пластика уретры проводится (при отсутствии вышеуказанных условий для первичной пластики) после рассасывания урогематомы, т.е. не ранее, чем через 2 месяца, и не редко осложняется травматической стриктурой уретры, представляющей очень сложную проблему для лечения.

9. Вопросы для самоподготовки:

8. Анатомо-физиологические особенности почек, способствующие их травмированию у детей.
9. Когда происходит внутрибрюшинный разрыв мочевого пузыря.
10. Когда происходит внебрюшинный разрыв мочевого пузыря.
11. Какой отдел уретры травмируется чаще и почему.
12. Назовите клиническую триаду симптомов при травме почек.
13. Методы диагностики травм почек.
14. Классификация травм почек по Кюстеру.
15. Показания к оперативному лечению при травмах почек.
16. Основные клинические симптомы травм уретры.
17. Основные клинические симптомы разрыва мочевого пузыря.
18. Что такое трехстаканная проба.
19. Методы диагностики травм мочевого пузыря.
20. Методы диагностики травм уретры.
21. Тактика при травмах уретры.
22. Реабилитация больных с травмой мочевыделительной системы.

10. Тестовые задания по теме

1. В каком случае происходит внебрюшинный разрыв мочевого пузыря(1):

а) В следствии натяжения фиксирующих пузырь связок и внедрения в него костных фрагментов лонных костей
б) В следствии высокого гидростатического давления при наполненном мочевом пузыре

2. Чем обусловлено появление припухлости в поясничной области при травме почки (2)

а) Нарушением оттока мочи из лоханки - развитием гидронефроза
б) Гематомой - при непроникающем разрыве
в) Урогематомой - при проникающем разрыве
г) Напряжением мышц поясничной области

3. Назовите клинические симптомы повреждений мочевого пузыря(4):

а) Боль внизу живота, усиливающаяся при пальпации
б) Отсутствие мочеиспускания
в) Частое болезненное мочеиспускание
г) Паравезикальная урогематома или перитонит
д) Выраженные симптомы интоксикации
е) Уретроррагия

4. Укажите характер повреждения почек по классификации Кюстера(4):
а) Ушиб почки
б) Поперечный разрыв почки
в) Поверхностный разрыв коркового слоя, непроникающий
г) Отрыв полюса почки
д) Глубокий проникающий разрыв почки
е) Отрыв почки от сосудистой ножки

5. Клиника внутрибрюшинного разрыва мочевого пузыря (4):
а) Отсутствие мочеиспускания
б) Частое болезненное мочеиспускание малыми порциями
в) Резкая болезненность и напряжение мышц при пальпации в нижних отделах живота
г) Припухлость над лоном и паховых областях
д) Положительный симптом Щеткина-Блюмберга

6. Цели предоперационной подготовки при тяжелой травме почки(3):
а) Выведение из шока
б) Полная остановка кровотечения
в) Восполнение кровопотери
г) Восстановление жизненно важных функций организма

7. В каком случае происходит внутрибрюшинный разрыв мочевого пузыря (2):
а) При опорожненном мочевом пузыре
б) При наполненном мочевом пузыре
в) В следствии натяжения фиксирующих пузырь связок
г) В следствии воздействия высокого гидростатического давления на наиболее слабый участок - в области верхне-задней стенки

8. Какие признаки на восходящей цистограмме характерны для повреждений мочевого пузыря (2):
а) Отсутствие контраста в мочевом пузыре
б) Затек контраста в паравезикальую клетчатку
в) Затек контраста в Дугласово пространство

9. Абсолютные признаки разрыва почки на экскреторной урограмме (3):
а) Расширение полостной системы почки
б) Контрастные затеки за пределы полостной системы почки
в) Травматическая ампутация чашечек и лоханки
г) Симптом «указательного пальца»
д) Полное отсутствие функции почки (немая почка)

10. Назовите анатомические особенности, способствующие большей частоте травмирования почек у детей (3):
а) Расположение почек между ребрами, и позвоночником

б) Большая подвижность почек
в) Слабая выраженность околопочечной клетчатки
г) Нежная паренхима почки
д) Низкое гидростатическое давление

11. Назовите гнойные осложнения травмы почки (3):
а) Острый пиелонефрит
б) Паранефрит
в) Уросепсис
г) Нефросклероз
д) Форникальное кровотечение

12. Назовите виды травматических повреждений почки, не подлежащих оперативному лечению (3):
а) Ушиб почки
б) Не нарастающая подкапсульная гематома
в) Поверхностный непроникающий разрыв коркового слоя
г) Двухмоментный разрыв почки
д) Отрыв нижнего полюса полюса почки
е) Нарастающая подкапсульная гематома больших размеров

13. Назовите гнойные осложнения травмы почки (3):
а) Пиелонефрит
б) Забрюшинная гематома
в) Паранефрит
г) Уросепсис
д) Мочевой свищ

14. От чего зависит разнообразие клинических проявлений травмы почек у детей (4):
а) 0т возраста ребенка
б) 0т пола ребенка
в) От величины кровопотери
г) 0т сочетания с травмой других органов
д) 0т степени шока
е) Все вышеназванные пункты верны

15. Классификация повреждений мочевого пузыря (4):
а) Повреждение передней стенки
б) Повреждение задней стенки
в) Внебрюшинный разрыв
г) Внутрибрюшинный разрыв

16. Назовите общие симптомы тяжелой степени повреждения почек (4):
а) Боль
б) Повышение АД
в) Низкое АД
г) Глухость сердечных тонов
д) Брадикардия
е) Бледность кожи, слизистых

17. Укажите отдаленные осложнения травмы почек (4)

а) Хронический пиелонефрит
б) Нефросклероз
в) Нефрогенная гипертония
г) Гидронефроз на почве рубцовых изменений в области ворот
д) Гломерулонефрит

18. Назовите классическую триаду местных симптомов при повреждении почек (3):
а) Боль в поясничной области в животе
б) Локальное напряжение мышц
в) Выраженная пиурия
г) Припухлость в поясничной области
д) Гематурия

19. Назовите показания к хирургическому лечению при травме почки (4):
а) Проникающий разрыв почки
б) Ушиб почки с выраженной гематурией
в) Двуфазный разрыв почки
г) Размножение почки
д) Отрыв почки от сосудистой ножки

20. Какие изменения в анализах крови отмечаются при травме почки (2):
а) Снижение гемоглобина
б) Лейкопения
в) Тромбоцитопения
г) Снижение эритроцитов
д) Нарастание мочевины в сыворотке крови

21. При проникающем повреждении почки наблюдаются:
а) нарушения целостности ЧЛС
б) разрыв паренхимы с урогематомой
в) ушиб почки
г) подкапсульный разрыв почки
д) размозжение почки

22. При непроникающем повреждении почки наблюдаются:
а) нарушения целостности ЧЛС
б) разрыв паренхимы с урогематомой
в) ушиб почки
г) подкапсульный разрыв почки
д) размозжение почки

Эталоны ответов к тестовым заданием по теме

1) а	7) б, г	13) а, в, г	19) а, в, г, д
2) б, в	8) б, в	14) а, в, г	20) а, г
3) а, б, г, д	9) б, в, д	15) в, г	21) а, б, д
4) а, г, д, е	10) а, в, г	16) а, в, г, е	22) в, г
5) а, в, г, д	11) а, б, в	17) а, б, в, г	
6) а, в, г	12) а, б, д	18) а, г, д	

11. Ситуационные задачи по теме

Задача №1

Ребенок упал с дерева, ударившись левым боком о камень. Сознания не терял. Домой дошел самостоятельно. Доставлен в стационар через 2 часа. Состояние тяжелое, АД 60/50, пульс 120 в минуту. В анализе крови Нв - 78 г/л, в общем анализе мочи эритроциты сплошь в поле зрения.

1) Ваш диагноз?
2) План обследования
3) Лечебная тактика.

Задача №2

Ребенок 6 лет упал с велосипеда на бордюр, ударившись промежностью. При поступлении жалуется на боли в промежности, невозможность мочеиспускания. Объективно - определяется болезненность внизу живота, мочевой пузырь до пупка.

1) Ваш предположительный диагноз?
2) Дополнительные методы обследования?
3) Ваша тактика?

Задача №3

Ребенок 5 лет поступил с автотравмой. Состояние тяжелое, в сознании. Жалуется на разлитые боли по всему животу, больше внизу живота. При осмотре - в области промежности припухлость, пастозность тканей. При пальпации живот напряжен, болезненный, положительные симптомы раздражения брюшины. Из уретры выделятся кровь каплями.

1) Ваш предположительный диагноз?
2) Какие дополнительные методы обследования необходимы.
3) Ваша лечебная тактика.

Эталоны ответов на задачи по теме

Эталон ответа к задаче №1

1) Травма почки
2) Экскреторная урография, УЗИ
3) При ушибе почки - консервативное лечение, при разрыве - оперативное лечение.

Эталон ответа к задаче №2

1) Травма уретры.
2) Уретрография.
3) При разрыве - оперативное лечение.

Эталон ответа к задаче №3

1) Внутрибрюшинный разрыв мочевого пузыря.
2) Цистография.
3) Оперативное лечение.

12. Рекомендация по учебно-исследовательской работе студентов

- Современные методы диагностики травмы органов мочевыделительной системы у детей.
- Принципы и выбор тактики хирургического лечения и методы реабилитации детей с травмами органов мочевыделительной системы.

13. Перечень практических умений

17. Собрать и оценить анамнез у больного
18. Выявить при клиническом обследовании общие и локальные симптомы заболевания.
19. Правильно оценить данные локального и общего статуса.
20. Определить наличие гематомы или урогематомы
21. Правильно решить вопросы лечебно-тактические вопросы на этапах лечения больного.
22. Интерпретировать типичные рентгенограммы при травме мочевыделительной системы
23. Интерпретировать данные УЗИ, лабораторных методов исследования
24. Распознавать осложнения, определить мероприятия по их устранению и профилактике.

14. Список литературы по теме занятия

№ п/п	Наименование	Издательство	Год выпуска
Обязательная			
1	Хирургические болезни детского возраста: учебник: в 2т./ под ред. Ю.Ф. Исакова Т1	М.: ГЭОТАР-Мед	2004
2	Хирургические болезни детского возраста: учебник: в 2т./ под ред. Ю.Ф. Исакова Т2	М.: ГЭОТАР-Мед	2004
Дополнительная			
1	Атлас по детской урологии / Куликова Т.Н. и др.	М.: ГЭОТАР-Медиа	2009
2	Хирургические болезни детского возраста: учебное пособие / В.В. Подкаменев	М.: Медицина	2005
3	Стандарты диагностики и алгоритмы практических навыков в детской хирургии / под ред. В.А. Юрчук, А.Н. Дарьиной	Красноярск: Элит	2005
4	Урология : учебник / под ред. Н.А. Лопаткина.	М.: ГЭОТАР-Медиа	2009
5	Урология : национальное руководство / под ред. Н.А. Лопаткина. – 6-е изд., перераб. и доп.	М.: ГЭОТАР-Медиа	2007
6	Урология детского возраста : метод. указания к внеауд. раб. 6 курса пед. и леч. фак. / сост. Э.В. Портнягина	Красноярск: КрасГМУ	2009
Электронные ресурсы			
1	Электронная библиотечная система КрасГМУ		
2	БД MedArt		
3	БД Медицина		

1. **Тема: «Заболевания органов мошонки, крипторхизм, варикоцеле, гидроцеле, эктопия яичка»**

2. **Практическое занятие**

23. Актуальность темы:
Синдром отечной мошонки, крипторхизм, варикоцеле, гидроцеле занимают удельный вес в урологической патологии детского возраста. Отсутствие настороженности данной патологии, несвоевременное оказание помощи и неправильная тактика приводят к тяжёлым осложнениям. Своевременная диагностика и адекватность лечебно-тактических мероприятий определяют исход заболевания.

24. Цели обучения:
4.1. Общая цель: Подготовить высококвалифицированного специалиста, ориентирующегося в вопросах клиники, диагностики, дифференциальной диагностики, тактики и лечения синдрома отечной мошонки, крипторхизма, варикоцеле, гидроцеле.
4.2. Учебная цель: Ознакомить студентов с анатомо-физиологическими особенностями органов мошонки у детей. Студент должен знать клинику синдрома отечной мошонки, крипторхизма, варикоцеле, гидроцеле, современные методы диагностики, тактику и уметь оказать помощь.
4.3. Психолого–педагогическая цель: На примере изучаемой патологии помочь усвоить принципы медицинской деонтологии при общении с ребёнком и его родными. Научить соблюдать этические нормы поведения врача.

25. Место проведения практического занятия: учебная комната, палаты детского урологического отделения, рентген–кабинет, манипуляционная, перевязочная, операционная.

26. Оснащения занятия: Таблицы (6), слайды (12), рентгенограммы (8), оверхет (1), мультимедийный аппарат (1).

27. Структура содержания занятия:

№	Этапы практических занятий	Продолжительность (мин)	Содержание этапа и оснащенности
1	2	3	4
1	Утренняя конференция (планерка)	25	Отчёт дежурных врачей о состоянии больных и вновь поступивших. Разбор больных на операции.
2	Организация занятия	5	Проверка посещаемости и внешнего вида обучающихся
3	Формулировка темы и цели	5	Обратить внимание студентов на актуальность темы, анатомо-физиологические особенности органов мошонки у детей, а также тактики лечения синдрома отечной мошонки, крипторхизма, варикоцеле, гидроцеле
4	Контроль исходного уровня	20	Тестирование, индивидуальный

	знаний, умений		контроль (словесно-логический метод)
1	2	3	4
5	Раскрытие учебно - целевого вопроса	30	Инструктаж обучающихся преподавателем (ориентировочная основа деятельности, истории болезни детей с синдромом отечной мошонки, крипторхизмом, варикоцеле, гидроцеле) Разбор темы: этиология, патогенез, классификация, клиника, диагностика, лечение и реабилитация.
6	Самостоятельная работа студентов: а) курация детей с синдромом отечной мошонки, крипторхизмом, варикоцеле, гидроцеле б) беседа с детьми в отделении в) разбор курируемых больных г) выявление ошибок в диагностике и лечении детей д) операции	120	–Работа в палате детского урологического отделения –Работа в рентген–кабинете –Работа в манипуляционной –Работа в перевязочной –Работа в операционной –Разбор истории болезни –Интерпретация результатов дополнительных методов исследования –Отработка практических навыков
7	Итоговый контроль знаний, письменно и устно с оглашением оценок за практические занятия и практические навыки по изученной теме занятия	60	Тесты, ситуационные задачи по теме занятия.
8	Задание на дом на следующее занятие	5	Выдать учебно-методические разработки по теме следующего занятия (словесно-логических метод)
Всего:		270	

8. Аннотация темы:

Синдром отечной мошонки, крипторхизм, варикоцеле, гидроцеле

Анатомо-физиологические особенности органов мошонки у детей

В ходе оплодотворения яйцеклетки сперматозоидом в норме может возникнуть одна из комбинаций половых хромосом - XY и XX. Под влиянием генетической информации, пройдя стадию индифферентных гонад, образуются яички или яичники. Индифферентные гонады не позволяют определить половую принадлежность. С ними связаны две системы половых протоков. Мезонефральные (Вольфовы) протоки - это протоки мужского полового аппарата. Они развиваются сначала как поток предпочки,

затем становятся протоками первичной почки - мезонефроса. Парамезонефралъные (Мюллеровы) протоки - протоки женского полового аппарата - располагаются рядом, но независимо от них. В течение некоторого времени эти системы сосуществуют. Между 6-ой и 7-ой неделями внутриутробной жизни происходит дальнейшая половая дифференциация гонады, которая у эмбрионов мужского пола начинает развиваться как яичко. В половой железе формируются тяжи эпителиальных семенных клеток. В дальнейшем в них развиваются сперматогонии. Тяжи имеют радиальное направление и соединяются друг с другом в сеть, имеющую сообщение с оставшимися канальцами мезонефроса, которые превращаются в выносящие канальцы яичка. Те в свою очередь открываются в мезонефральный проток, который становится протоком придатка яичка, далее семявыносящим протоком, затем семявыбрасывающим протоком (Жданов Л.А., 1979 г.), придаток яичка образуется из канальцев мезонефроса. Большая часть канальцев мезонефроса подвергается обратному развитию и исчезает. Остальные мочевые канальцы принимают участие в развитии семявыносящих протоков яичка. Парамезонефральные протоки редуцируются под воздействием вырабатываемого эмбриональными яичками пептидного «антимюллерова» гормона, кроме верхних участков, которые сохраняются в виде сращенных с яичком гидатид яичка.

При инволюции первичной почки и преобразования мезонефрального протока в семявыносящие пути самый верхний его конец может сохранятся в виде гидатиды придатка.

Небольшая часть мочевых канальцев мезонефроса, подвергаясь редукции, может сохранятся в виде околопридаточного образования -парадидимиса. Другая часть мочевых канальцев мезонефроса, расположенных каудальнее, может сохраняться в виде гидатид отклоняющихся протоков.

На 7-ой – 8-ой неделе эмбрионального периода яички расположены на задней брюшной стенке на уровне 1 - 2 поясничных позвонков и удерживаются там складкой брюшины. С ростом зародыша яичко постепенно занимает всё более низкий уровень. На 3-ем месяце оно лежит в подвздошной ямке, на 7-ом расположено возле внутреннего пахового кольца и приблизительно за 2 месяца до рождения находится в полости мошонки.

Яички у детей имеют круглую или бобовидную форму. Верхний полюс обращен в сторону лона несколько кпереди и кнаружи, а нижний - к промежности, назад и внутрь, т.е. по отношению к семенному канатику ось яичка расположена косо. К заднему краю яичка подходит семенной канатик и придаток яичка, располагающийся вдоль латерального ребра заднего края. В области верхнего и нижнего полюсов яичко прочно соединено с придатком посредством верхней и нижней связок придатка яичка.

Размеры и масса яичка у новорожденных в среднем составляют: длина - 10,6 мм, ширина - 5.9 мм , толщина - 4,6 мм , масса-0,2г. Правое яичко несколько больше левого. (Юдин Я.Б. и др.) За первый год жизни мальчика размеры яичка увеличиваются в 1,5-2 раза , а масса в 3 раза. В дальнейшем развитие яичек происходит очень медленно и лишь в конце пубертатного периода их рост вновь активизируется и особенно интенсивно протекает в пубертатном периоде.

Придаток яичка на первом году жизни ребенка велик и по массе почти равен яичку. В возрасте 7-14 лет масса его уравнивается, а затем увеличивается в несколько раз. От хвоста придатка под острым углом отходит начальная часть семенного канатика.

В состав семенного канатика и оболочек яичка входят основные сосудисто-нервные элементы яичка: кровеносные и лимфатические сосуды, нервы, питающие и иннервирующие яичко и придаток. У внутреннего пахового кольца составные части семенного канатика расходятся. Семенной канатик образуется после опускания яичка в мошонку из брюшной полости. При этом, яички, опускаясь в мошонку, как бы увлекают за собой все слои передней брюшной стенки, в результате чего оболочки яичка и семенного канатика представляют собой единое целое.

Оболочки яичка

Кожа содержит большое количество сальных и потовых желез. Особенностью кожи является ее легкая растяжимость.

Мясистая оболочка расположена под кожей лишена жира и содержит большое количество гладких мышечных волокон. Она образует для каждого яичка отдельное ложе. Мясистая оболочка формирует перегородку мошонки.

Наружная семенная фасция - продолжение поверхностной фасции живота, покрывает мышцу поджимающую яичко.

Мышца, поднимающая яичко состоит из пучков поперечно-полостных мышечных волокон, берущих начало от поперечной и внутренней косой мышц живота. Сокращение этой мышцы сопровождается подтягиванием яичка кверху.

Внутренняя семенная фасция располагается под m. cremaster, представляет собой продолжение поперечной фасции живота, охватывает все составные части семенного канатика и в области яичка прилежит к наружной поверхности его серозного покрова.

Влагалищная оболочка яичка является производным первичной брюшины и представляет собой замкнутый серозный мешок, состоящий из двух пластинок (висцеральной и париетальной). Обе пластинки покрывают боковые поверхности яичка и его полюса. Висцеральная пластинка плотно сращена с белочной оболочкой яичка (Привес М.Г., 1974).

У новорожденных оболочки яичка и семенного канатика имеют особенности. Кожа мошонки тонкая, легко ранимая. Полость мошонки широкая. Оболочки яичка четко выражены и разделены щелевидными пространствами. Хорошо развита m. cremaster. Гипертонус ее в этот период обуславливает высокую подвижность яичка К моменту рождения ребенка влагалищный отросток брюшины облитерирован в 10-30% , у 70-90% имеет место полное или частичное незаращение его. (Исаков Ю.Ф. и др. 1977)

У новорожденного семенной канатик сравнительно толст, с ростом ребенка структура семенного канатика меняется . Уже на протяжении первых трех месяцев жизни влагалищный отросток брюшины в верхней и средней части облитерируется, превращаясь в соединительно-тканный тяж. В период младенчества между элементами семенного канатика появляется жировая ткань, m. cremaster утолщается, особенно в конце препубертатного и пубертатного периодов. Несмотря на это, размер семенного канатика увеличивается незначительно.

Паховый канал у детей относительно короткий но широкий, направления его почти прямое. С возрастом, особенно после 3-х лет, он суживается, а ход становится более косым. Наружное паховое кольцо располагается выше, чем у взрослых и по мере роста ребенка постепенно смещается книзу (Гисан С.Н..1974).

Яичко и придаток кровоснабжаются от яичковой артерии, артерии семявыносящего протока и кремастерной артерии.

Венозный отток по венам, входящим в семенной канатик, осуществляется в наружную полую вену (от правого яичка) и в левую почечную (от левого яичка).

Иннервация яичка и семенного канатика, кожи мошонки осуществляется ветвями полового нерва из крестцового сплетения.

Гидатиды органов мошонки

Во влагалищной полости встречается 5 видов гидатид.

Гидатида яичка - белесоватые округлой формы образования с четкими контурами и хорошо видимыми на поверхности сосудами. Момент состоит из нескольких долек. Чаще прикрепляется к верхнему полюсу яичка С возрастом внешний вид гидатиды меняется: она увеличивается, становится более плотной, иногда в ней видны небольшие кистозные включения, жировые отложения, конкременты.

Гидатида придатка в первые годы имеет вид плоского мягкотканного или кистозно-измененного образования на узкой ножке или на широком основании. В более старшем возрасте (10-14 лет) она представляет собой кисту в виде пузырька, прикрепленного к головке придатка тонкой ножкой.

Гидатида отклоняющихся протоков располагаются на придатке. Гидатида верхнего отклоняющего протока расположена в области тела придатка, а гидатида нижнего отклоняющего протока - по границе тела и хвоста придатка. Гидатида парадидимис (орган Жиральде) находится по передне латеральной поверхности семенного канатика над головкой придатка. Внешне представляет собой желтоватого цвета подвеску. Гидатиды представлены нежными коллагеновыми волокнами. Эластические волокна в строме гидатид отсутствуют. В стенках сосудов эти волокна представлены непостоянно встречающимися мелкими фрагментами. Отсутствие элластического каркаса и в связи с этим уменьшение прочности сосудов делает гидатиды, чрезвычайно уязвимыми в условиях интенсивного крово- и лимфообращения.

Функции мошонки и её органов

Мошонка выполняет защитную функцию с помощью оболочек и межоболочечной жидкости между висцеральными и париетальными листками серозной полости яичка. Температура в мошонке ниже температуры брюшной полости на 3-4°С, что имеет важное значение для сперматогенеза.

Сокращение m. cremaster оказывает влияние на температурный режим. Физиологической особенностью детского возраста является относительно более выраженная сила её сокращения, что предрасполагает к развитию перекрута яичка.

Яички выполняют три основные функции: индукционную, генеративную и эндокринную.

Индукционная функция проявляется специфическим воздействием гонад во внутриутробном периоде плода на редукцию парамезонефрального протока. Важнейшей физиологической функцией яичек является выработка сперматозоидов, которая происходит в извитых канальцах яичка. Первые признаки сперматогенеза появляются у детей старше 9 лет. Зрелые сперматозоиды в яичках появляются в возрасте 16 лет. В придатке яичка продолжается морфологическое и функциональное созревание сперматозоидов. Эпителий протоков придатка выполняет важную барьерную функцию, охраняя сперматозоиды от неблагоприятных воздействий химических веществ. Пороки развития и воспалительные заболевания этого органа могут быть причиной бесплодия будущего мужчины.

Эндокринная функция половых желёз проявляется прежде всего выделением андрогенов. В яичке они вырабатываются клетками Лейдига. В организме андрогены преобразуются в тестостерон. Физиологическое воздействие тестостерона заключается в развитии вторичных половых признаков.

Воспалительные заболевания органов мошонки

Отек мошонки

Наиболее частой причиной отечной и гиперемированной мошонки является острые заболевания и повреждения ее органов. Для них характерно преимущественно односторонняя локализация процесса. В начале отек и гиперемия связаны с острым нарушением крово- и лимфообращения яичка. При дальнейшем развитии процесса возникает воспаление оболочек яичка - вагиналит. В этих случаях отек и гиперемия мошонки сопровождается развитием острой мошонки. В ряде случаев прогрессирование воспалительного процесса может стать причиной гнойного воспаления или гангрены

яичка. Отек и гиперемия мошонки могут быть вызваны также ущемленной грыжей, грыжевой формой деструктивного аппендицита или другим воспалительным процессом в брюшной полости.

Отек и гиперемия кожи мошонки могут быть начальными проявлениями таких гнойно-воспалительных заболеваний.

Аллергический отек мошонки (отек Квинке). Чаще встречается у детей от 1 года до 7 лет, у которых в анамнезе выявляется не благоприятный аллергологический катамнез. Заболевание начинается внезапно. Может повышаться температура тела, головная боль, недомогание. В крови лейкоцитоз, эозинофилия.

Местные изменения характеризуются быстрым (в истечении нескольких часов) развитием отека кожи мошонки, который распространяется на обе половины, промежность, паховую область, половой член. По мере нарастания отека кожа бледнеет, могут быть петехиалъные кровоизлияния, зуд. Пальпация мошонки на высоте отека болезненна. Яичко и придаток не изменены. Семенной канатик может быть отечен в связи с распространением отека на его оболочки и паховую область. Возникнув внезапно, отек в течении нескольких часов может исчезать, но иногда сохраняется 1 -2 суток.

Лечение аллергического отека заключается в исключении аллергена, в борьбе с глистной инвазией, санацией инфекционных очагов, десенсибилизирующей комплексной терапии.

Флегмона мошонки

Богатое кровоснабжение мошонки является фактором препятствующим развитию ее воспалительных заболеваний. Поэтому воспалительные заболевания мошонки *у* детей встречаются не часто.

Однако анатомические особенности кожи этой области (рыхлость клетчатки, щелевидные пространства между оболочками) в случае возникновения флегмоны создают благоприятные условия для ее распространения за пределы мошонки.

Причиной развития флегмоны могут быть нарушения целостности кожных покровов, флегмона может носить и вторичный характер при гнойном расплавлении яичка, придатка, мочевых затеках.

Заболевание возникает внезапно. Температура поднимается до 38 - 39 градусов и выше, характерны озноб, частый пульс. Дети жалуются на боли в области мошонки, недомогания, головную боль. Местно - выраженная припухлость, покраснения кожи, затем появляется напряжение тканей, резкая болезненность, кожа приобретает темно красный цвет. При распространении отека на половой член может быть затрудненное мочеиспускание в следствии сдавления уретры. Серозная инфильтрация быстро сменяется гнойной. Гной может прорываться через кожу мошонки. Процесс имеет тенденцию к распространению. У детей, особенно первого года жизни, заболевание может осложнится сепсисом.

Диагностика флегмоны мошонки не сложна, и основана на характерных клинических проявлениях.

Лечение оперативное - вскрытие флегмоны. Разрезы кожи мошонки производят на тех участках, где обнаружена флюктуация, удаляют некротические массы, рану дренируют. Перевязки делают через 3-4 часа с целью контроля прогрессирования процесса.

Общая терапия состоит из парентерального введения антибиотиков, десенсибилизирующих средств, применения комплекса витаминов, иммуномодуляторов, инфузионной терапии.

Рожистое воспаление мошонки

Может возникать на мошонке первично, либо перейти на нее с соседних областей, чаще с промежности. Возбудителем заболевания обычно является стрептококк или стафилококк. Входными воротами служат поверхностные повреждения кожи, микротравмы. Заболевание возникает внезапно, сопровождается ознобом гектической температурой. Для рожистого воспаления мошонки характерны отек, инфильтрация. Кожа становится растянутой, напряженной, блестящей резко болезненной. Краснота ее слабо выражена, с нечеткими границами и островками более яркой гиперемии Иногда встречается «белая рожа», когда гиперемия едва заметна или отсутствует из-за очень сильного отека кожи мошонки.

Постановка диагноза затруднена и иногда возможна лишь при переходе воспаления на соседние участки тела, где оно приобретает классическую картину.

В ряде случаев могут наблюдаться более тяжелые формы - буллезная. гангренозная, флегмонозная.

Лечение состоит из назначения антибиотиков и сульфаниламидных препаратов, повышением иммунобиологических свойств организма.

Местно применяют повязки с жидкостью Бурова, создающие кислую среду на поверхности кожи, УФО, сухое тепло. При тяжелых формах заболевания, осложнившихся флегмоной, абсцессом, некрозом, оперативное вмешательство проводят по принципам лечения острой хирургической инфекции.

Гангрена мошонки

Омертвение кожи и подлежащих тканей может быть на ограниченном участке, может быть с тенденцией к распространению. Описаны молниеносные гангрены мошонки. Впервые описано в 1883 году (Муни И.В., 1983) и вошло в литературу под названием «Синдром Фурнье», «Болезнь Фуренье», «Газовая гангрена», «Спонтанная гангрена».

Заболевания возникает внезапно, иногда на фоне респираторной инфекции или другого заболевания. Состояние больных резко и прогрессивно ухудшается. Нарастает симптом интоксикации, температура высокая. Местно отмечается отек и гиперемия мошонки, подкожная эмфизема мошонки. Мошонка значительно увеличивается. Процесс распространяется на промежность, паховые области, бедро, переднюю брюшную стенку. Выявляется крепитация. Злокачественное течение болезни может стать причиной смерти.

При распространенных формах гангрены преобладают тяжелые нарушения общего состояния, свойственные сепсису. При ограниченных гангренах преобладают местные симптомы.

Оперативное лечение сводится к вскрытию гнойников. При распространении процесса на соседние участки тела мягкие ткани вскрывают до апоневроза, рану обрабатывают антисептиками.

Общее лечение гангрены проводят по принципам острой хирургической инфекции.

Орхит

Специфический орхит развивается при проникновении в яичко инфекционного возбудителя, тропного к тканям яичка. Он может наблюдаться при эпидемическом паратите, бруцеллезе и туберкулезе, болезни Боткина, сыпном тифе, проказе и т.д. Большое практическое значение имеет паротитный орхит, другие виды орхитов крайне редки у детей. В большинстве случаев орхиты развиваются на фоне эпидемического паротита, реже является самостоятельным заболеванием. Большинство авторов считают, что причиной развития паротитного орхита является воздействие на паренхиму яичка

вируса эпидемического паротита. Если имеется недостаточность гематотестикулярного барьера, то это вызывает в яичке аутоиммуный воспалительный процесс.

Патогенез деструктивных изменений, наступивших в яичке при паротитной инфекции, связывают с непосредственным воздействием вируса на сперматогенный эпителий (Долгов В.В. 1970, Негреску В.Я. 1975). Важную роль играет аутоиммунная агрессия, которая может приводить к атрофии противоположного яичка при одностороннем процессе.

Орхит развивается на 3 - 12 день от начала эпидемического паротита или в первую неделю после его окончания. Орхит может возникать и одновременно с паротитом и быть единственным его проявлением. Заболевание развивается остро. Температура тела повышается до 39-40 градусов Цельсия. В крови отмечается лейкоцитоз, в тяжелых случаях может быть лейкопения, СОЭ увеличена.

Больные жалуются на боли в пораженном яичке, которые могут быть умеренными и непостоянными или сильными, нетерпимыми. Боли могут иррадировать вниз живота, пах, поясницу, промежность. При движении боли усиливаются. Постепенно яичко увеличивается в размерах, становится болезненным при пальпации, появляются отек и гиперемия мошонки. Иногда яичко достигает очень больших размеров, консистенция же остается плотноэластической.

При дифференциальной диагностике учитывается анамнез заболевания. Проводят ее со всеми острыми заболеваниями органов мошонки.

Всем больным паротитным орхитом проводят консервативнее лечение, ежедневные новокаиновые блокады семенного канатика течение 3-4 дней, десенсибилизирующая терапия, УВЧ-терапия, компрессы с мазью Вишневского, парафин, озокерит на область мошонки, суспензорий. С целью подавления аутоиммунной реакции у больных с признаками сенсибилизации при комплексной терапии применяют глюкокортикоиды и ацетилсалициловую кислоту (для профилактики аутоагрессии). По данным литературы лечение паротитного орхита без использования иммуносупрессивной терапии сопровождается атрофией яичек в 57-74% (Пытель А.Я., 1973, НегрескуВ Я.. 1975. Соловьев А.Е. 1982).

Для декомпрессии яичка при тяжелой форме паротитного орхита рекомендуется на высоте заболевания рассекать белочную оболочку яичка с последующим восстановлением ее целостности через несколько дней.

Осложнения паротитного орхита: атрофия яичка, развитие опухоли, нарушение сперматогенеза вплоть до полной стерильности больного.

Острый неспецифический эпидидимит (ОНЭ).

Эпидидиморхит

ОНЭ в детском возрасте является редким заболеванием. Природа ОНЭ инфекционная. Микрофлора может быть различной. В некоторых случаях этиологическую роль играет травма придатка яичка. Особо выделяется ятрогенная травма уретры и мочевого пузыря при инструментальных исследованиях, катетеризации, бужировании, инстилляции мочевого пузыря (Юдин Я.Б.,1987). Пути проникновения инфекции в придаток: гематогенный, лимфогенный, секреторный, каникулярный (восходящий). Наиболее естественным у детей является каникулярный или уретрогенный путь. Ретроградному распространению инфекции способствуют антиперистальтические сокращения и повышение гидростатического давления в простатической части уретры семявыносящего протока. Инфекция задерживается в хвосте придатка, где этому способствует извитой ход придатка, что приводит к развитию воспаления.

В патогенезе ОНЭ у детей ведущая роль принадлежит аномалиям развития мочевых путей (стриктуры и клапаны задней уретры, пузырно-мочеточниковый рефлюкс).

Значительную группу составляют эпидидимиты, возникающие контактным путем вследствие поражения гидатиды придатка.

Процесс может распространятся с придатка на яичко и тогда развивается эпидидиморхит.

Клинически различают острую и подострую форму эпидидимита.

Острое течение заболевания характеризуется внезапным началом, значительным повышением температуры, нарушением состояния больного, нарастают признаки интоксикации, озноб, слабость. При подостром течении началу заболевания предшествуют общие продрамальные явления. У всех больных отмечаются воспалительные изменения в крови, в моче - лейкоцитурия, протеинурия.

Местно - боль в области мошонки, которая носит постоянный пульсирующий характер, в начале заболевания иррадиирует в пах, живот, поясницу, усиливается при ходьбе, изменении положения в постели. Яичко на стороне поражения располагается ниже чем на здоровой стороне. Выражен отек, асимметрия мошонки, гиперемия. При пальпации в начале заболевания органы мошонки дифференцируются достаточно четко, определяется увеличенный, болезненный и плотный хвост придатка.

При распространении воспаления на тело и головку придатка появляется острая, чаще напряженная водянка оболочки яичка.

Яичко обычно мало изменено и лишь при распространении процесса возможно его увеличение. Иногда больные острым эпидидимитом стараются приподнять мошонку, поскольку при этом боль ослабевает - симптом Тренна (впервые описал его в 1934 т.).

Диагностика острого эпидидимита основана на анамнезе, данных физикального обследования и лабораторных анализов. К вспомогательным методам диагностики относят диафаноскопию и пункцию оболочки яичка, осмотр больного во время медикаментозного сна.

Обязательным условием диагностики острого эпидидимита является урологическое исследование, которое проводят после купирования местного острого воспалительного процесса.

ОНЭ следует отличать от заворота яичка, острых поражений гидатиды и аллергического отека мошонки.

Дети, больные острым эпидидимитом и эпидидиморхитом подлежат экстренной госпитализации. Существует консервативные и оперативные методы лечения.

Консервативное лечение: новокаиновые блокады семенного канатика 0,25% раствором по 10-20 мл., при необходимости блокаду повторяют через 2-3 дня. Постельный режим, суспензорий, масляннобальзамический, полуспиртовый компрессы.

Антибиотики назначают сразу при поступлении в стационар, можно сочетать с сульфаниламидными препаратами. Физиолечение назначают на 3-4 лень с УФО, затем УВЧ, парафиновые аппликации, электрофорез с йодистым калием.

Оперативное лечение заключается в предварительной пункции оболочек яичка, резекции части придатка, эпидидимотомии и эпидидимэктомии. В детской практике последнее не нашло широкого применения.

Заворот яичка

Перекрут яичка, перекрут семенного канатика является одним из самых тяжелых острых заболеваний органов мошонки у детей. Чаще диагностируется в возрасте 10-15 лет (Апель В.Л.,1975), по другим авторам - у детей до 3 лет (Сусленникова З.А. и др., 1968)

Ведущую роль в этиологии заворота яичка большинство исследователей отводят крипторхизму, особенно в форме эктопии. Другими причинами может быть травма промежности, повышенная подвижность яичка у детей в младшем возрасте. Предрасполагающими причинами являются пороки развития яичка, обуславливающие его высокую активную и пассивную подвижность, (крипторхизм, интраперитонеальное расположение яичка в полости вагинального отростка брюшины, отсутствие и удлиненность направляющей связки яичка, разделение придатка и яичка), а также незрелость репродуктивного аппарата у детей и диспропорцию его роста (Долецкий С.Я. 1948).

Основной причиной, вызывающей перекрут яичка, служит внезапное сильное сокращение m.Cremaster, волокна которой имеют спиралевидный или петлеобразующий ход. Такое сокращение может произойти во время спортивных занятий, при травме паховой области и мошонки, мастурбации и реже во время отдыха и сна. Механизм торсии гонады отличается разнообразием. У новорожденных и детей до 3 лет перекрут яичка происходит вместе с его оболочками -экстравагинальная форма. У детей старше 3 лет преобладает интравагинальный заворот - вращение гонады внутри серозной полости яичка. Реже встречается заворот яичка вместе с придатком и заворот яичка относительно придатка.

Патогенез клинических проявлений заворота яичка объясняется особенностями крово- и лимфообращения яичка и его оболочек. Ротационная сдавление сосудистой ножки, которая преобладает при перекруте яичка, приводит к развитию в нем острого нарушения крово - и лимфообращения и тотального геморрагического инфаркта. Если в ближайшее время кровообращение не восстанавливается в яичке развиваются необратимые патологические изменения. Некроз яичка наступает в среднем через 6-10 часов после начала заболевания.

В некоторых случаях причина инфаркта не ясна. Эту форму называют идиопатическим инфарктом. Скрытыми причинами могут быть родовая травма яичка, не диагностированная ущемленная паховая грыжа, врожденная аномалия сосудов яичка и др.

Различают еще привычную торсию яичка. Ее суть заключается в том, что в силу незрелости семенного канатика и окружающих структур или не совершенства фиксирующего аппарата яичко обладает способностью к спонтанному пере- и раскручиванию вокруг собственной оси. Привычная торсия приводит к хроническому нарушению кровообращения в яичке и может повлечь за собой медленную его атрофию, поэтому своевременная диагностика этого вида торсии имеет важное практическое значение.

Ни одно заболевание органов мошонки не требует столь срочной постановки диагноза, как заворот яичка. Промедление в несколько часов может оказаться роковым. Этот принцип особенно важен в первые 6 часов заболевания, когда сохраняется вероятность благоприятного результата лечения.

Клиника заворота яичка у новорожденных и детей раннего возраста.

В раннем периоде (первые сутки) заболевания характеризуется нарушением общего состояния; неадекватное беспокойство, отказ от еды, возможно рефлекторная рвота, иногда наблюдается повышение температуры. Местные изменения характеризуются отеком и небольшой гиперемией кожи мошонки на стороне поражения. Яичко плотное, резко болезненное, увеличено в объеме. Семенной канатик утолщен, яичко подтянуто кверху. В поздние сроки (двое суток и позже) клинические проявления связаны с наступлением некроза яичка - яичко и придаток увеличены в объеме, менее болезненны, чем в начале заболевания, иногда яичко «просвечиваете как темное образование с четкими границами.

Клиника интраабдоминального заворота яичка скудна. Характерны симптомы острого живота и отсутствие местных изменений в пахово - мошоночной области.

Клиника заворота яичка у детей старшего возраста.

Характеризуется ярко выраженной симптоматикой из зависит от сроков заболевания, в первые 6-12 часов отмечается нарушение общего состояния. Боли носят интенсивный пульсирующий, мучительный характер. Характерна иррадиация боли в паховую область, реже в область пупка или эпигастрий. Место отмечается асимметрия мошонки, парамедиальное втяжение кожи мошонки на стороне поражения. Кремастерный рефлекс плохо выражен, при попытке вызвать его боли усиливаются. В некоторых случаях яичко «просвечивает» через кожу, как образование темного цвета. При пальпации его выявляется необычное положение яичка: оно подтянуто к корню мошонки, расположено горизонтально, увеличено, резко болезненно, при поднимании его усиливает боль. Семенной канатик утолщен, болезненен. Подвижность яичка в мошонке резко ограничена.

С наступлением некроза яичка (к концу первых суток) клиническая картина меняется. Выраженность болевого синдрома уменьшается, боли ослабевают но усиливается отек и гиперемия мошонки, она асимметрична, болезненна. Иногда мошонка имеет вид стеклянного шара. Нарушается общее состояние, повышается температура, озноб, недомогание, вялость.

В диагностике решающие значение имеют анамнез и клиническое обследование, а также возможность применения специальных методов исследования: сканирования (снижение поглощения изотопа), доплерография и трансиллюминационное исследование органов мошонки.

Дифференциальный диагноз проводят с острым поражением гидатиды, опухолью яичка, аллергическим отеком, орхитом, орхоэпидимитом.

Лечение

Главной целью является ликвидация торсии семенного канатика в ранние сроки заболевания. Этого можно достичь консервативным методом и операцией.

Данные литературы свидетельствуют о том, что заворот яичка имеет определенную закономерность. Правое яичка ротируется по часовой стрелке а левое против часовой. Консервативный метод лечения заключается в раскручивании яичка в противоположную сторону. Он применим при давности заболевания до 1 суток и является составной частью лечения, чтобы уменьшить длительность ишемии органа до проведения операции

Объем оперативного лечения зависит от сохранности яичка. Во всех случаях необходимо обнажение яичка до белочной оболочки что позволяет визуально оценить степень нарушения кровообращения в яичке, и выявить заворот внутри полости вагинального отростка.

В послеоперационном периоде назначается физиотерапия новокаиновые блокады семенного канатика, внутримышечное введение гепарина. Ацетилсалициловую кислоту применяют для уменьшения проницаемости гематотестикулярного барьера.

Острые поражения гидатид органов мошонки. (ОПГ)

ОПГ наблюдаются во всех возрастных группах, но у взрослых встречаются реже. 2/3 перекрута гидатид приходится на препубертатный период. Пик подъема заболевания соответствует возрасту 10-13 лет (Юдин Я.Б., 1987).

Во всех случаях причиной ОПГ является нарушение кровообращения. Этому способствует длинная тонкая ножка, рыхлая строма гидатиды. избыточная подвижность яичка.

Клиника ОПГ, несмотря на их небольшие размеры, характеризуется остротой проявлений и выраженностью симптомов. Различают 3 периода: начальный, период разгара и стихания болезни.

Начальный период характеризуется болями в области мошонки с иррадиацией в паховую область, низ живота на стороне поражения, реже - в поясничную область, на

внутреннюю поверхность бедра. Боль возникает внезапно, без предвестников, носит постоянный характер, усиливается при движении, кашле, пальпации мошонки. Интенсивность болей в этот период зависит от размеров гидатиды и степени нарушения крово- и лимфообращения в ней. Продолжительность начального периода в среднем составляет 2-3 дня. Для него характерны местные изменения: яичко подтянуто к корню мошонки, что обусловлено рефлекторным сокращением, m. Cremaster в первые часы от начала заболевания. Мясистая оболочка на стороне поражения может быть сокращена, что проявляется усилением складчатости кожи мошонки на стороне поражения. В области верхнего полюса яичка можно видеть локальную припухлость, «просвечивание» через кожу мошонки темно-синего, багрового или красного узла, соответствующего пораженной гидатиде. При пальпации обнаруживается пораженная гидатида.

В разгар болезни общее состояние не страдает. Жалобы на боли в области мошонки. Место выражены отек, гиперемия, болезненность кожи мошонки, асимметрия мошонки, за счет значительного увеличения ее объема на стороне поражения, складки на коже разглаживаются, поверхность становится гладкой, блестящей.

Больной при ходьбе отбрасывает ногу в сторону. В этот период типична острая напряженная водянка яичка. Яичка и придаток не дифференцируются. Диагностика в этот период затруднена.

В период стихания болезни отек и гиперемия мошонки уменьшаются. Водянка яичка становится менее напряженной. В области гидатиды пальпируется малоболезненный инфильтрат. Головка и тело придатка увеличены. Яичка мало изменено, но может быть уплотнено.

В диагностики определенную помощь могут оказать вспомогательные методы исследования: диафаноскопия, диагностическая пункция оболочек яичка, пневмография мошонки.

Дифференциальную диагностику проводят с заворотом яичка, аллергическим отеком мошонки, с острыми заболеваниями органов брюшной полости, орхитом, эпидидимитом.

Лечение

Несмотря на то, что в отдельных случаях консервативное лечение бывает эффективным, большинство авторов указывают на опасность, этого метода в виду возможности развития атрофии яичка на стороне поражения. Консервативное лечение ОПГ способствует развитию хронической водянке яичка (Юдин Я.Б., 1987). Вторичные эпидидимиты, вызванные поражением гидатиды, способствуют обструкции семявыносящих путей и могут стать причиной бесплодия. ОПГ могут нарушить дальнейшее развитие яичка и приводить к его атрофии. Это диктует необходимость своевременной санирующей операции - удаление пораженной гидатиды.

Остро возникшая водянка оболочек яичка и семенного канатика

Водянка оболочек яичек – одно из наиболее часто встречающихся заболеваний у детей. На первые годы жизни приходится 50% больных. Различают сообщающуюся с брюшной полостью водянку и не сообщающуюся водянку; физиологическую водянку новорожденных и грудных детей, водянку у детей старше 1,5 лет, водянку у детей старше 10 лет; остро возникшую водянку (до 2 суток), быстро развившуюся (до 1 месяца), хроническую водянку.

Основной причиной возникновения гидро- и фуникулоцеле служит незавершенность облитерации вагинального отростка брюшины у детей младшей возрастной группы. Также выделяют посттравматическую и постинфекционную водянку. Играет роль временная диспропорция развития кровеносной сосудистой сети в пахово-мошоночной области и ее лимфатической сети, что приводит к временному отставанию

адсорбции в серозной полости оболочки яичка от транссудации. В связи с этим водянку оболочки яичка и семенного канатика, развивающуюся в период от момента рождения ребенка до 1,5 лет, считают физиологической.

Исключением является остро возникшая водянка оболочек семенного канатика и яичка. Наличие узкого просвета влагалищного отростка брюшины или клапанного механизма водянки способствует попаданию жидкости из брюшной полости в межоболочечное пространство яичка, что сопровождается реактивными изменениями в оболочке в виде полнокровия и отека. Это приводит к полному закрытию просвета отростка.

Идентично происхождение кисты семенного канатика.

Клинически общее состояние больных не нарушается. Родители жалуются, что у ребенка в паховой области появляется припухлость, которая то увеличивается, то уменьшается. Она локализуется в паховой области или спускается в соответствующую половину мошонки. С определенного времени она становится невправимой, а ребенок беспокойным, появляется боль, интенсивность которой зависит от скорости накопления количества жидкости и объема оболочечной полости. Место определяется опухолевидное образование, занимающее соответствующую половину мошонки, верхним полюсом достигающее поверхностного пахового кольца, болезненное на ощупь, невправимое в брюшную полость. Положительный симптом Краузе (при раздражении внутренней поверхности бедра нижний полюс «водяночной опухоли» поднимается кпереди, а вся она подтягивается к поверхностному паховому кольцу). Клиника кисты семенного канатика отличается только локализацией опухолевидного образования.

Диагностика основывается на анамнезе, и перечисленных симптомах, а также данных диафаноскопии.

Лечение

Физиологическая водянка лечения не требует, она самостоятельно исчезает к 1,5 летнему возрасту ребенка.

Исключение составляет напряженная водянка оболочек яичка, чреватая опасностью сдавления половой железы и нарушением ее функции. В таких случаях выполняют пункцию оболочек яичка с эвакуацией водяночной жидкости вне зависимости от возраста больного.

Остро возникшая водянка оболочек яичка и семенного канатика очень сходна с ущемленной паховой грыжей и паховым лимфаденитом. При установлении одного из этих трех диагнозов формулируют показания к экстренному оперативному лечению.

Аномалии яичек

При изучении причин многих патологических состояний у человека существенное значение имеет ориентация в эмбриогенезе, морфологических особенностях и физиологии организма, применительно к тем органам и системам, которые подлежат исследованию. В детском организме это требование особенно важно, поскольку патогенез ряда заболеваний можно объяснить правильно лишь при знании возможных вариантов и пророков развития, возрастной морфологии и эмбриогенеза того или иного органа, а также правильной интерпритации патологических явлений с точки зрения морфофункциональных закономерностей роста и развития детского организма.

Дифференцировка женских и мужских половых протоков

Детерминация пола обусловливается генетической информацией, заложенной и переносимой из поколения в поколение X и Y – хромасомами. В ходе оплодотворения яйцеклетки сперматозоидом в норме может возникнуть одна из двух комбинаций XY или XX. Далее под влиянием генетической инеформации, пройдя в 6 недель стадию

индифферентных гонад, образуются яички или яичники. Индиферентные гонады не обладают морфологическими признаками, позволяющими решить вопрос о половой принадлежности. С ними связаны две системы половых протоков. Мезонефральные (Вольфовы протоки) – это протоки мужского полового аппарата. Они развиваются сначала как протоки предпочки, затем становятся протоками первичной почки (мезонефроса). Парамезонефральные (мюллеровы) протоки – протоки женского полового аппарата располагаются рядом. В течение некоторого времени эти системы сосуществуют.

Между 6 и 7 неделями внутриутробной жизни происходит дальнейшая половая дифференциация гонад, которая у эмбрионов мужского пола начинает развиваться как яичко. В половой железе формируются тяжи эпиетлиальных семенных клеток, которые в дальнейшем изгибаются, ветвятся, в них развиваются сперматогонии. Тяжи имеют радиальное направление и соединяются друг с другом в сеть, имеющую сообщение с оставшимися канальцами мезонефроса, которые превращаются в выносящие канальцы яичка. Те в свою очередь открываются в мезонефральный проток, который становится протоком придатка яичка, далее – семя выносящим, а затем семявыбрасывающим протоком. Придаток яичка образуется из канальцев мезонефроса. Большая часть мочевых канальцев мезонефроса подвергается обратному развитию и исчезает. Остальные мочевые канальцы принимают участие в развитии семявыносящих протоков яичек. Парамезонефральные протоки редуцируются под воздействием вырабатываемого эмбриональными яичками пептидного «антимюлерового» гормона, кроме верхних участков, которые сохраняются в виде сращенных с яичком гидатид яичка. При инволюции первичной почки и преобразованиях мезонефрального протока в семевыносящие пути самый верхний его конец может сохраниться в виде гидатиды придатка.

Небольшая часть мочевых канальцев мезонефроса, подвергаясь редукции, может сохраниться в виде околопридаточного образования – парадидимидиса. Другая часть мочевых канальцев мезонефроса, расположенных каудальнее, также может сохраниться в виде гидатид отклоняющихся протоков.

На 7 – 8 неделе эмбрионального периода яички расположены на задней брюшной стенке на уровне верхних двух поясничных позвонков и удерживаются там складкой брюшины. От нижнего полюса яичка тянется вниз связка, поддерживающая его и состоящая из гладких мышечных волокон и фиброзной ткани. Нижним концом она направляется в паховую область и заложена в складке брюшины. Приблизительно в это же время у брюшины образуется влагалищный отросток, идущий в мошонку и преобразующийся в ее внутреннюю выстилку.

С ростом зародыша яичко постепенно занимает все более низкий уровень. На 3-м месяце оно лежит в подвздошной ямке, на 7-м расположено возле глубокого кольца пахового канала и приблизительно за 1 мес. до рождения находится в полости мошонки. Миграция яичка зависит от многих факторов. Среди них ведущая роль принадлежит связке, поддерживающей яичко и выполняющей непосредственно функцию проводника яичка по пути следования его из брюшной полости через паховый канал в мошонку.

Яичко, ранее покрытое висцеральным листком брюшины, в мошонке вторично покрывается ею, образуя париетальную и висцеральную пластинки влагалищной оболочки яичка. Еще ранее, перед смещением в паховый канал, оно со всех сторон покрывается листком брюшины, которая образует позади него брыжейку яичка. К тому времени, когда яичко устанавливается у глубокого кольца пахового канала, эта брыжейка укорачивается и исчезает. Опустившись в мошонку, яичко уже находится в мезоперитонеальном положении. В дальнейшем, как правило, влагалищный отросток и связка, поддерживающая яичко редуцируются, а ранее существовавшая связь между брюшной полостью и серозной оболочкой яичка прерывается. Остаток связки, поддерживающей яичко сохраняется у плода в виде соединительно-тканной перемычки между нижним полюсом половой железы и дном мошонки.

Анатомия мошонки

Яички у детей имеют округлую, иногда бобовидную с вогнутым задним и закругленным передним краем. Их медиальная и наружная поверхности выпуклые. Положение яичка в мошонке сходно с положением его у взрослого: верхний полюс обращен в сторону лона несколько кпереди и кнаружи, а нижний - к промежности, назад и внутрь, т.е. по отношению к семенному канатику ось яичка расположена косо. Поверхность яичка гладкая, блестящая с сероватым или голубоватым оттенком. К заднему краю яичка подходит семенной канатик и придаток яичка, располагающийся вдоль латерального ребра заднего края. Придаток яичка представляет собой узкое длинное тело, в котором различают верхнюю несколько уплощенную часть – головку придатка; промежуточный участок составляет его тело. В области верхнего и нижнего полюсов яичко прочно соединено с придатком посредством верхней и нижней связок придатка.

Размеры и масса яичка у новорожденного не велики и в среднем составляют 10,6 х 5,9 мм, толщина - 4,6 мм, масса-0,2г. Правое яичко несколько больше левого. С ростом ребенка развитие яичек происходит неравномерно.

Первый год жизни мальчика характеризуется значительным ростом яичек. За это время их размеры увеличиваются почти в 1,5 – 2 раза, а масса в 3 раза. В дальнейшем развитие яичек происходит очень медленно и лишь в конце пубертатного периода их рост вновь активизируется и особенно интенсивно протекает в пубертатном периоде. По данным Окулова яичко за короткое время, с 11 до 15 лет, увеличивается в 9 раз. Левое яичко начинает расти несколько быстрее правого, но их размеры вскоре выравниваются. Придаток яичка проходит те же периоды усиленного и замедленного роста. Т.О. онтогенетическое развитие яичек у детей происходит неравномерно.

Аномалии яичек

Различают аномалии количества, структуры и положения. К аномалиям количества относятся:

1. Анорхизм
2. Монорхизм
3. Полиорхизм

Анорхизм – врожденное отсутствие обоих яичек. Эта аномалия встречается крайне редко. Возникает в результате повреждения на ранних этапах эмбрионального развития половых желез после кратковременной секреции ими андрогенов. Иногда отмечается недоразвитие или отсутствие придатков и семявыносящих протоков.

При анорхизме наблюдается евнухоидное телосложение, недоразвитие наружных половых органов, отсутствуют предстательная железа и семенные пузырьки. Вторичные половые признаки развиты слабо или отсутствуют.

При анорхизме дети бледные, кожа лица нежная, тонкая, волосы густые, бедные пигментом. Иногда у больного долго не окостеневают гортанные хрящи, молочные зубы длительно не меняются. Цитогенетических отклонений не установлено, половой хроматин отрицателен, кариотип мужской. Интеллектуальные способности детей не нарушены. Психика очень ранима, т.к. больные осознают свою неполноценность. Вторичные половые признаки не развиваются. Половой член хорошо развит, мошонка атрофирована, пустая, предстательная железа не дифференцируется.

Окончательный диагноз устанавливается после исключения двустороннего крипторхизма – сцинтиграфия яичек, ревизия брюшной полости и забрюшинного пространства.

Лечение ограничивается назначением андрогенов (Метилтестестерон по 0,005 х 3 р. 1 раз в сутки под язык; 5% тестестерон пропионат 1 мл в день в/м; суст – 250 по 1 мл х

1р 2-3 недели в/м. Терапию проводят в период полового созревания. Лечение способствует появлению вторичных половых признаков, росту полового члена.

В последние годы начали пересаживать яички на сосудистой ножке. Трансплантаты получают от трупов или доноров. Выделяют их вместе с оболочками, элементами семенного канатика (3-5 часов) (Сперматогенез 12-16 мин.).

Монорхизм – врожденное отсутствие одного яичка. Аномалия является следствием нарушения эмбриогенеза перед закладкой окончательной почки и половой железы. Поэтому в ряде случаев наблюдается сочетание монорхизма и врожденной единственной почки.

При монорхизме отсутствуют также придаток и семявыбрасывающий проток. Соответствующая половина мошонки не развита. Единственное яичко несколько увеличено. Окончательный диагноз устанавливается после операции, предпринятой по поводу крипторхизма, когда после широкой ревизии пахового канала и забрюшинного пространства яичко обнаружить не удается, или на основании данных сцинтиграфии яичек.

Если второе яичко развито нормально, каких-либо отклонений от нормы при монорхизме не наблюдается и в специальном лечении пациент не нуждается. С косметической целью в мошонку имплантируют протез яичка из силикона. При гипоплазии единственного яичка рекомендуют заместительную гормональную терапию.

Полиорхизм – встречается крайне редко. Добавочное яичко недоразвито, располагается вблизи основного и чаще не имеет придатка и семевыбрасывающего протока.

При полиорхизме удаляют добавочное яичко, поскольку они отличается повышенной склонностью к развитию злокачественных опухолей.

Синорхизм – врожденное сращение обоих не опустившихся из брюшной полости яичек. Аномалию обычно обнаруживают во время операции, предпринятой по поводу крипторхизма. После разъединения яички низводят в мошонку, как при крипторхизме.

Аномалии структуры

К ним относится гипоплазия яичка. Различают одно и двустороннюю гипоплазию яичек. Размеры гипоплазированного яичка равны нескольким мм. При односторонней гипоплазии недоразвитое яичко необходимо удалить, т.к. часто оно служит источником развития злокачественных опухолей. Двусторонняя гипоплазия яичек сопровождается выраженным гипогонадизмом и евнухоидизмом.

Гипоплазия яичек является следствием повреждений в ранний период эмбрионального развития. Причем, чем ранее наступает это повреждение, тем тяжелее патология.

При гипоплазии рекомендуется заместительная гормональная терапия.

Аномалии положения

Среди пороков мужских половых желез наиболее распространены аномалии положения яичек. К ним относится крипторхизм и эктопия яичек.

Крипторхизм – задержка опускания яичек. Это наиболее часто встречаемый порок. Он определяется у 30% новорожденных, у 2-4% мальчиков в возрасте до 15 лет. У взрослых мужчин частота крипторхизма 0,18 – 0,74%. Большая разница в частоте крипторхизма у новорожденных и подростков объясняется тем, что у детей в первые годы жизни нередко отмечается ложный крипторхизм.

Крипторхизм чаще наблюдается справа. В возникновении задержки опускания яичка определенную роль играют общие и местные факторы.

Задерживают миграцию различные механические препятствия, обусловленные

недостаточным развитием:

1. Влагалищного отростка брюшины, направляющей связки яичка
2. Внутрибрюшинными сращениями
3. Фиброзными тяжами
4. Узким внутренним и наружным паховыми кольцами
5. Недоразвитием сосудистой ножки
6. Укорочением мышцы, поднимающей яичко
7. Плотная соеденительно-тканная мембрана над входом в мошонку
8. Дисфункция эндокринных желез матери и плода
9. 50% б-х – недоразвитие мышц паховой области, нарушение их иннервации

Согласно классификации Ширена выделяют несколько видов крипторхизма:

1. Физиологическое высокое стояние яичка при рождении – яички самостоятельно опускаются в конце 3 – 12 месяцев жизни.
2. Блуждающее яичко – ложный крипторхизм – при повышенном кремастерном рефлексе, при напряжении мышц передней брюшной стенки, при физической нагрузке.
3. Скользящее яичко (нормальной величины яичко лежит перед поверхностным паховым кольцом. Его можно рукой опустить в мошонку, оно быстро возвращается на прежнее место).
4. Ретенция яичек (нормально развитое яичко из-за механических препятствий задерживается в паховом канале или при входе в него).
5. Крипторхизм – одно или двусторонний – яички недоразвиты, расположены высоко и не могут быть опущены в мошонку.
6. Эктопия – хорошо развитое яичко, отмечаются отклонения от нормы при опускании его в мошонку.

Горелик предложил объединить термином «крипторхизм» всю патологию, связанную с перемещением яичка.

Крипторхизм делит он на 2 группы – ретенция и эктопия.

Ретенция (паховая, брюшная) может быть одно и двусторонней. В этот же раздел зачисляют псевдоретенцию, или ложный крипторхизм.

Эктопии – паховая, тазовая, промежностная, бедренная, лобковая, пенальная

Очень часто крипторхизм сочетается с паховой грыжей. Необлитерированный влагалищный отросток брюшины, широкий паховый канал у детей с незавершенным опусканием, яичек благоприятствуют образованию косых пахово-мошоночных грыж.

Установлено, что половое развитие детей с неопущенными яичками запаздывает в среднем на 2 года – при одностороннем – 1 – 1,5 при двустороннем – 2,5 – 3 года. При сопоставлении размеров яичек здоровых детей и больных крипторхизмом отмечено, что ширина и толщина контралатерального яичка при одностороннем крипторхизме до 11 – 12 лет не отличилась от нормы, а к 13 – 14 годам – выявлено статистически достоверное отставание их размеров. Многочисленными исследованиями доказано, что неопущенное яичко уменьшено в размерах; имеет более дряблую консистенцию. По мнению Делио и др. эти изменения проявляются с 6 лет. Последними работами Долецкого, Гельдта показано, что изменения наступают с 2 – х летнего возраста.

Нарушение развития и функции яичка обусловлены неблагоприятным температурным режимом. В мошонке органы находятся в условиях более низкой температуры, чем в брюшной полости. У детей разница температур мошонки и брюшной полости колеблется в пределах 2 - 8°. Благодаря своему анатомическому строению мошонка идеально приспособлена для четкой терморегуляции и сохранения температурного режима, в результате чего обеспечиваются оптимальные условия для развития и функционирования половых желез.

Благодаря внедрению тонких гистологических, гистохимических методов

исследования были установлены отдельные признаки дистрофических изменений в неопущенных яичках больных двухлетнего возраста.

При рождении ребенка в яичках насчитывается от 50 до 150 сперматогоний на 50 канальцев. В первые 2 года жизни количество сперматогоний и канальцев в неопущенных яичках находится в пределах нормы. С 2 лет диаметр семенных канальцев и количество сперматогоний резко уменьшаются. Дистрофические изменения обнаружены и в контрлатеральном яичке. В первую очередь при неопущенном яичке повреждается сперматогенный эпителий задерженного яичка, в результате чего при двустороннем крипторхизме развивается бесплодие. Несколько в меньшей степени это отражается на инкреторной деятельности яичек. Это подтверждается относительной сохранностью морфологического строения гландулоцита яичек. Однако и в них выявлены структурные изменения уже на первых годах жизни ребенка. У некоторых детей, страдающих крипторхизмом уже в начале пубертатного периода обнаруживается снижение секреции тестостерона яичками.

Причинами изменений в задержаном яичке являются нарушение кровоснабжения его в следствие недоразвития сосудов, давление и травматизация яичка мышцами пахового канала, передней стенки, изменение температурного режима.

Объективно: При осмотре больного обнаруживают отсутствие одного или обоих яичек в мошонке. В первом случае отмечается ассиметрия мошонки, во втором – мошонка недоразвита, сморщена, атрофична с обеих сторон. Иногда мошонка выглядит как два небольших выпячивания. В паховой области, в соответствии с расположением яичка, может определяться небольшая припухлость. При сочетании крипторхизма с грыжей ассиметрия мошонки уменьшается, в некоторых случаях этот симптом вообще отсутствует, т.к. соответствующая половина мошонки занята грыжевым содержимым. При значительном отложении жировой ткани выбухание в паховой области при расположении яичка даже у выхода из пахового канала можно не обнаружить. Не выявляется при визуальном осмотре и атрофичное яичко, яички, расположенные над входом в паховый канал, в забрюшинном пространстве. При пальпации недоразвитой половины мошонки в некоторых случаях можно прощупать элементы направляющей связки яичка, а также дистального отдела влагалищного отростка брюшины.

При пальпации (в положении стоя и лежа обязательно) яичко чаще ощущается по ходу пахового канала. При пальпации неопущенного яичка в паховой области больной может жаловаться на тупые боли. Пальпацию следует начинать с легкого поглаживания в горизонтальном положении. Если яичко не обнаруживается, можно попросить больного потужиться, покашлять. В условиях повышенного внутрибрюшного давления, можно надавливая на нижний отдел брюшной стенки в направлении сверху вниз, попытаться вывести яичко в паховый канал. С прогностической целью исследуют паховый канал – отсутствие или резкое сужение поверхностного пахового кольца отмечается обычно при высокой ретенции яичек или их аплазии. Широкое паховое кольцо характерно для паховой грыжи или ложного крипторхизма.

Если яичко не удается прощупать в горизонтальном положении, проводят осмотр в положении стоя. Больному предлагают тужиться и скользящими движениями сверху вниз над паховой связкой, хотя бы частично, вывести яичко в паховый канал.

При осмотре больного обращают внимание на признаки эндокринной недостаточности: евнухоидное строение, гинекомастия, ожирение, оволосение по женскому типу.

Распознать крипторхизм обычно не трудно, однако в ряде случаев это бывает невозможно.

Когда яичко не удается прощупать в паховой области можно провести:

1. Сцинтиграфию
2. Лапароскопию
3. Пневмопельвиографию

Окончательно диагноз устанавливают при ревизии пахового канала, брюшной полости и забрюшинного пространства.

Лечение

Оперативное лечение до 2 лет. При двустороннем с 6 месяцев.

Основным методом опущения яичка в мошонку является мобилизация семенного канатика.

Существует несколько методов фиксации яичка при крипторхизме:

1. Метод Торека-Герцена осуществляется в 2 этапа. После мобилизации семенного канатика яичко проводят в соответствующую половину мошонки. Через разрез в дне мошонки и кожи бедра яичко подводят и подшивают к широкой фасции бедра. Затем над яичком сшивают края разрезов мошонки и кожи бедра. Ногу укладывают на шину Беллера. Больных выписывают через 10 – 12 дней. Второй этап производится через 2 – 3 мес. Он заключается в иссечении кожного анастомоза и заживлении ран на бедре и мошонке.
2. Метод Соколова. При данном методе низведение яичка осуществляется постепенно и дозировано. Яичко фиксируется с помощью специальной нити к предварительно наложенной на одноименное бедро повязке (мягкой или гипсовой).
3. Метод Петривальского применяется при достаточной длине семенного канатика. Над пальцем, проведенным в соответствующую половину мошонки через рану, поперечно рассекают кожу на протяжении 1 – 2 см. С помощью ножниц или острого зажима между кожей и мясистой оболочкой создают ложе яичка. Острым зажимом прокалывают мясистую оболочку и захватывают яичко за остатки гунтерова тяжа, низводят за пределы мошонки. Двумя кетгутовыми швами оболочки яичка фиксируют к мясистой оболочке и помещают яичко в созданное для него ложе. Кожу над ним сшивают кетгутом. Рану в паховой области ушивают с пластикой пахового канала по Мартынову.
4. Метод Омбредана – производится помещение яичка в противоположную область мошонки.
5. Метод Гросса – фиксация яичка к противоположному бедру. Срок фиксации 14 – 18 дней.

Отдельные урологи для фиксации переводят яичко через перегородку в другую половинку мошонки и через дополнительный разрез помещают его обратно.

Операцию заканчивают ушиванием мошонки кисетным швом и пластикой пахового канала по Спасокукоцкому и Мартынову.

Прогноз при крипторхизме, обусловленном регенерацией яичек, решается после оперативного лечения. Бесплодие излечивается 80% оперированных и у 30% - при двустороннем крипторхизме.

9. Вопросы для самоподготовки:

1. Назовите анатомо-физиологические особенности предрасполагающие к развитию острых заболеваний мошонки
2. Назовите основную симптоматику острых заболеваний мошонки.
3. Чем обусловлено возникновение остро возникшей водянки оболочек яичек и семенного канатика?
4. Клинические проявления заворота яичка у новорожденных и детей раннего возраста в первые сутки заболевания
5. Клинические проявления острых поражений гидатид органов мошонки в период разгара болезни
6. Наиболее часто встречающиеся виды разрыва яичка
7. Варианты заворота яичка
8. Дополнительные методы диагностики острых поражений гидатид органов мошонки

9. Классификация крипторхизма
10. Классификация эктопий
11. Классификация аномалий яичек Горелика
12. Причины задержки опускания яичка
13. Локальный статус при одностороннем крипторхизме
14. Сроки оперативного лечения крипторхизма
15. Принцип фиксации яичка по Тореку-Герцену
16. Способ фиксации яичка по Петривальскому
17. Методы лечения
18. Принципы реабилитации и диспансеризация больных с синдромом отечной мошонки, крипторхизмом, варикоцеле, гидроцеле.

10. Тестовые задания по теме

1. Укажите дополнительные методы диагностики острых поражений гидатид органов мошонки (3):
а) Диафаноскопия
б) Рентгенография мошонки
в) Пневмография мошонки
г) Диагностическая пункция оболочек яичка
д) Уретерография

2. Клинические проявления острых поражений гидатид (4):
а) Гиперемия, отек мошонки
б) Асимметрия мошонки
в) Резкая болезненность яичка при пальпации
г) Болезненное упругое опухолевидное образование в мошонке
д) Ослабление кремастерного рефлекса
е) Гроздевидное расширение вен семенного канатика

3. Назовите наиболее часто встречающиеся виды разрыва яичка (3):
а) Головка придатка
б) Разрыв в области верхнего полюса
в) Разрыв в средней части
г) Отрыв нижнего полюса
д) Размозжение яичка

4. Основные клинические проявления разрыва яичка и придатка (3):
а) Отек и гиперемия мошонки
б) Уменьшение мошонки в размерах
в) Развитие гематоцеле
г) Распространение гематомы за пределы мошонки
д) Кожа мошонки не изменена

5. Укажите осложнения после консервативного лечения острых поражений гидатид органов мошонки (3)
а) Атрофия яичка на стороне поражения
б) Флегмона мошонки
в) Бесплодие
г) Гематоцеле
д) Хроническая водянка яичка

6. Назовите варианты заворота яичка (3)

а) Экстравагинальный
б) Интравагинальный
в) Внутрибрюшинный
г) Забрюшинный
д) Заворот яичка относительно придатка

7. Перечислите основные клинические проявления острых поражений гидатид органов мошонки (4):
а) Боли в области мошонки
б) Болезненная пальпация пораженной гидатиды
в) Просвечивание темно-синего, багрового или красного узла
г) Болезненная пальпация яичка
д) Локальная припухлость соответственно месту и размерам гидатиды

8. Укажите заболевания, характеризующиеся синдромом отечной и гиперемированной мошонки (4):
а) Орхит
б) Баланопостит
в) Эпидидимит
г)Гангрена Фурнье
д) Флебит семенного канатика

9. Клинические проявления вывиха яичка (дислокации) (3):
а)Нетипичная локализация яичка
б) Яичко при пальпации болезненно
в) Резкая болезненность при пальпации
г)Атрофия яичка
д) Увеличение в размерах яичка и придатка

10. Пути проникновения инфекции при орхите и орхоэпидидимите (3):
а)Гематогенный
б) Лимфогенный
в)Секреторный
г)Контактный

11. Клинические проявления заворота яичка у новорожденных и детей раннего возраста в первые сутки заболевания (3):
а) Гиперемия и отек мошонки
б) Кожа и размеры мошонки не изменены
в) Резкая болезненность яичка при пальпации
г) Утолщение семенного канатика
д) Яичко в мошонке и по ходу пахового канала не определяется

12. Факторы, играющие роль в задержке опускания яичка (3):
а) Недостаточное развитие влагалищного отростка брюшины
б) Воспалительный процесс по ходу пахового канала
в) Узость внутреннего и наружного паховых колец
г) Укорочение кремастерной мышцы
д) Удлинение кремастерной мышцы

13. Перечислите факторы, играющие роль в задержке опускания яичка (2):
а) Дисфункция эндокринных желез матери и плода

б) Недоразвитие сосудистой ножки
в) Удлинение кремастерной мышцы
г) Укорочение кремастерной мышцы
д) Воспаление по ходу пахового канала

14. Классификация эктопий яичка (4):
а) Паховая
б) Брюшная
в) Тазовая
г) Промежностная
д) Бедренная
е) Подкожная

15. Какие формы ретенции яичка при крипторхизме входят в классификацию Горелика (3):
а) Паховая
б) Брюшная
в) Промежностная
г) Псевдоретенция
д) Лобковая

16. Укажите основные признаки крипторхизма:
а) Отек и гиперемия мошонки
б) Увеличение в объеме одной половины мошонки
в) Расширенное паховое кольцо
г) Определение эластического округлого образования по ходу пахового канала
д) Отсутствие яичка в мошонке
е) Недоразвитие мошонки
ж) Смещение срединного шва мошонки

17. Что является причиной атрофии аномально расположенного яичка?
а) Асептический некроз
б) Резкое снижение температуры окружающих тканей
в) Повышение температуры окружающих тканей
г) Хромосомные мутации
д) Травматизация яичка окружающими тканями
е) Аутоиммунные процессы

18. Назовите, какие страдания из перечисленных относятся к осложнениям крипторхизма?
а) Злокачественная трансформация
б) Острая кишечная непроходимость
в) Гипогинетализм, бесплодие
г) Ускоренное развитие вторичных половых признаков
д) Ущемление, заворот, перекрут яичка
е) Остановка роста

19. Укажите, с какими заболеваниями вы будете проводить дифференциальный диагноз при крипторхизме:
а) Врожденная паховая грыжа
б) Синдром Клайнфельтера
в) Анорхизм

г) Острый гнойный эпидидимит
д) Гермафродитизм

20. Какие обследования необходимо провести для уточнения диагноза крипторхизма и решение вопроса о лечении:
а) внутривенная урография
б) тщательный объективный осмотр
в) аортография
г) исследование мочи на 17 кортикосрероиды
д) Флюорография
е) Исследование экскреции лютеинезирующего гормона
ж) андрография (пельвиография)

21. Укажите основные методы лечения крипторхозма?
а) Иммунодепрессивная терапия
б) Оперативное низведение и фиксация яичка
в) Витаминотерапия
г) гормональное лечение
д) Физиотерапия

22. В каком возрасте следует оперировать крипторхизм? (1)
а) В 6 лет
б) У новорожденных
в) В 6 месяцев
г) До 2 лет.

23. При длинном семенном канатике какому из перечисленных методов хирургического лечения вы отдадите предпочтение:
а) по Соколову-Емельянову
б) по Омбредану
в) по Китли-Тореку-Герцену
г) по Петривальскому
д) по Шумахеру
24. Укажите методы фиксации низведенного яичка при крипторхизме (3):
а) Торека-Герцена-Китли
б) Ру-Краснобаева
в) Петривальского
г) Соколова
д) Мартынова

25. Назовите операции при крипторхизме (3):
а) Торека – Герцена-Китли
б) Грегуара
в) Соколова
г) Мартынова
д) Петривальского

26. Локализация яичка при крипторхизме:
а) паховая
б) лобковая
в) бедренная
г) промежностная

д) перекрестная
е) брюшная

27. Локализация яичка при эктопии:
а) паховая
б) лобковая
в) бедренная
г) промежностная
д) перекрестная
е) брюшная

28. Установите соответствие

Заболевания	**Патология положения**
1. Крипторхизм истинный	а) отклонение от пути следования
2. Крипторхизм ложный	б) задержка на пути следования
3. Эктопия яичка	в) смещение из-за повышенного кремастерного рефлекса
4. монорхизм	г) отсутствие с одной стороны

Эталоны ответов к тестовым заданием по теме

73. а, в, г
74. а, б, г, д.
75. а, б, с.
76. а, в, е.
77. а, в, д.
78. а, б, д.
79. а, б, с, д.
80. а, в, г, д.
81. а, в, д.
82. а,б, в.
83. а, в,г
84. а, в, г
85. а, б, в
86. в, г, д, е
87. а, б, г
88. г, д, е
89. в, д, е
90. а, в, д
91. в, д
92. а, г, ж
93. б
94. г
95. г, д
96. а, в, г
97. а, в, д
98. а, е
99. а, б, в, г, д
100. 1б, 2в, 3а, 4г.

11. Ситуационные задачи по теме

Задача №1

Мальчик 8 лет, поступил в хирургическое отделение с жалобами на боли в правом яичке, усиливающимися при ходьбе. Из анамнеза известно, что 2 дня назад во время игры в футбол получил удар в область промежности.

При поступлении состояние не тяжелое. Со стороны внутренних органов без особенностей. При осмотре обращает на себя внимание умеренный отек и гиперемия мошонки. При пальпации яичко равномерно увеличено в размерах, болезненное. Выпота в оболочки яичка нет.

В анализах мочи без патологии.

Анализ крови: Нв 118 г\л, эритроциты $3,9*10^{12}$\л, лейкоциты $12,4*10^{9}$/л э 3%, п\я 1%, с\я 50%, л 45%, м 1%, СОЭ 8 мм\час.

1) Ваш предположительный диагноз?
2) Какие дополнительные методы исследования можно использовать?
3) Назначьте адекватное лечение.
4) Какие еще заболевания яичка можно отнести в эту же группу?
5) Осложнения данного заболевания.
6) Реабилитация больных.

Задача №2

Мальчик 12 лет поступил в хирургическое отделение с жалобами на слабость, головокружение, боли в мошонке, повышение температуры до 39 градусов.

Из анамнеза известно, что накануне данного заболевания ребенок перенес эпидемический паротит. Состояние ухудшилось, температура повысилась до 39 градусов, появились боли в мошонке, слабость, недомогание.

При поступлении состояние средней тяжести, темперу тела 38,2 градуса.

Со стороны внутренних органов без особенностей

При осмотре наружных половых органов определяется отек, гиперемия мошонки справа. При пальпации яичко увеличено в размерах, плотно-эластической консистенции, пальпация его резко болезненна.

В анализах мочи без патологии.

Анализ крови: Нв 116 г\л, эритроциты $3,9*10^{12}$/л, лейкоциты $12,4*10^{9}$\л, э 3%, п\я 8%, с\я 50%, л 38%, м 1%, СОЭ 18 мм\час

1) Ваш предположительный диагноз?
2) Причина развития данного заболевания.
3) Патогенез поражений тканей органа.
4) Осложнения данного заболевания.
5) Дифференциальная диагностика данного заболевания.
6) Принципы лечения.
7) Показания к оперативному лечению.
8) Реабилитация больных.

Задача №3

Мальчик 7 лет, поступил с жалобами на боли в области левого яичка. Из анамнеза известно, что заболел накануне вечером, появилась тошнота, боли внизу живота, утром появились боли в левой половине мошонки, температура повысилась до 39 градусов. При поступлении состояние не тяжелое. Со стороны внутренних органов без особенностей. Живот не вздут, в акте дыхания участвует равномерно. При пальпации мягкий, умеренно болезненный в левой подвздошной области, симптомов раздражения брюшины нет. При осмотре наружных половых органов обнаружен отек и слабо выраженная гиперемия тканей мошонки слева. Через кожу мошонки в области верхнего полюса «просвечивает»

темно-синего цвета округлое образование до 0,5 см, при пальпации плотное, резко болезненное. В анализах крови и мочи без патологии.

1) Ваш предположительный диагноз?
2) Этиология данного заболевания.
3) Патогенез данного заболевания.
4) Назовите клинические периоды данного заболевания.
5) Какие методы обследования необходимо применить для уточнения диагноза?
6) Дифференциальная диагностика данного заболевания.
7) Лечение данного заболевания.
8) Осложнения данного заболевания.
9) Реабилитация больных.

Задача №4

К вам на прием в поликлинику пришла мама с мальчиком 8 лет. При осмотре с учетом жалоб и анамнеза вы диагностировали правосторонний крипторхизм в виде паховой ретенции.

1) Какова ваша тактика в ведении этого ребенка (обследование, лечение)?

Задача №5

На приеме мальчик 3-х лет. Мама ребенка жалуется на отсутствие одного яичка в мошонке. При уточнении анамнеза выяснено, что при профилактическом осмотре хирургом в 5 мес. возрасте никаких отклонений выявлено не было.

1) Какой диагноз Вы можете предположить?
2) Что сделаете для уточнения диагноза?
3) Ваша тактика в лечении?

Задача №6

В приемный покой доставлен ребенок 1,5 лет, который беспокоится (плачет), держится ручкой за правую половину живота. Из беседы с родителями стало известно, что с 6 месячного возраста у мальчика диагностировали правосторонний крипторхизм в форме паховой ретенции ребенок не лечился. Два часа назад мальчик начал беспокоиться, жаловаться на боли внизу живота справа.

1) Каковы Ваши дальнейшие действия?

Задача №7

На прием явился ребенок 2,5 лет у которого имеется паховая ретенция правого яичка. Лечение мальчик не получал. При беседе с мамой выяснилось что ребенок иногда жалуется на боли в правой паховой области, которые самостоятельно исчезают

1) Ваша тактика?

Задача №8

К вам обратились родители мальчика 5 лет, при осмотре которого вы обнаружили отсутствие обоих яичек в мошонке, в паховых областях, а также наличие мошоночной формы гипоспадии.

1) Ваш предполагаемый диагноз, дальнейшие действия, рекомендации?

Задача №9

У мальчика 2,5 лет вы четко определяете при беспокойстве яичко в левой паховой области, оно смещается, определяется визуально. Учитывая возраст ребенка вы вполне обоснованно назначаете гормонотерапию.

1) Какой способ лечения вы выберете, опишите его?
2) Какие возможно ожидать эффекты от лечения?

Задача №10

При оперативном вмешательстве по поводу правостороннего крипторхизма обнаружено значительное укорочение семенного канатика.

1) Ваши дальнейшие действия, возможные виды оперативного лечения?

Эталоны ответов на задачи по теме

Эталон ответа к задаче №1

4) Ушиб яичка.

Эталон ответа к задаче №2

4) Паротитный орхит справа.

Эталон ответа к задаче №3

4) Поражение гидатиды левого яичка.

Эталон ответа к задаче №4

4) Направить на оперативное лечение.

Эталон ответа к задаче №5

4) Атрофия яичка.
5) Ревизия пахового канала.
6) Наблюдение эндокринолога.

Эталон ответа к задаче №6

a. Можно думать об ущемлении яичка.
b. Оперативное лечение.

Эталон ответа к задаче №7

c. Оперативное лечение

Эталон ответа к задаче №8

d. Дифференцировать с гермафродитизмом.
e. Определение кариотипа, 17 КС.

Эталон ответа к задаче №9

f. Необходимо оперативное лечение

Эталон ответа к задаче №10

g. Низведение яичка на длину семенного канатика, второй этап операции через 6 месяцев

12. Рекомендация по учебно-исследовательской работе студентов

- Отдаленные результаты лечения детей с синдромом отечной мошонки, крипторхизмом, варикоцеле, гидроцеле

– Принципы и выбор тактики хирургического лечения и методы реабилитации детей с синдромом отечной мошонки, крипторхизмом, варикоцеле, гидроцеле.

13. Перечень практических умений

25. Собрать и оценить анамнез у больного
26. Выявить при клиническом обследовании общие и локальные симптомы заболевания.
27. Пальпация почек, мочеточников и их точек, мочевого пузыря, органов мошонки, паховых колец.
28. Оценить развитие наружных половых органов.
29. Определять наличие яичка по ходу пахового канала.
30. Диафаноскопия
31. Катетеризация мочевого пузыря
32. Калибровка уретры
33. Выведение мочи при острой задержке
34. Интерпретация анализов крови
35. Интерпретация анализов мочи
36. Чтение рентгенограмм
37. Интерпретация данных радиоизотопного исследования
38. Интерпретация данных УЗИ
39. Дифференцировать крипторхизм с гермафродитизмом
40. Определить дальнейшую тактику ведения больного и назначить лечение
41. Распознавать осложнения, определить мероприятия по их устранению и профилактике.

14. Список литературы по теме занятия

№ п/п	Наименование	Издательство	Год выпуска
Обязательная			
1	Хирургические болезни детского возраста: учебник: в 2т./ под ред. Ю.Ф. Исакова Т1	М.: ГЭОТАР-Мед	2004
2	Хирургические болезни детского возраста: учебник: в 2т./ под ред. Ю.Ф. Исакова Т2	М.: ГЭОТАР-Мед	2004
Дополнительная			
1	Атлас по детской урологии / Куликова Т.Н. и др.	М.: ГЭОТАР-Медиа	2009
2	Хирургические болезни детского возраста: учебное пособие / В.В. Подкаменев	М.: Медицина	2005
3	Стандарты диагностики и алгоритмы практических навыков в детской хирургии / под ред. В.А. Юрчук, А.Н. Дарьиной	Красноярск: Элит	2005
4	Урология : учебник / под ред. Н.А. Лопаткина.	М.: ГЭОТАР-Медиа	2009
5	Урология : национальное руководство / под ред. Н.А. Лопаткина. – 6-е изд., перераб. и доп.	М.: ГЭОТАР-Медиа	2007
6	Урология детского возраста : метод. указания к внеауд. раб. 6 курса пед. и	Красноярск: КрасГМУ	2009

	леч. фак. / сост. Э.В. Портнягина		
Электронные ресурсы			
1	Электронная библиотечная система КрасГМУ		
2	БД MedArt		
3	БД Медицина		

13. Тема занятия: «Болезнь Гиршпрунга. Заболевания толстой кишки, аноректальной области».

14. Практическое занятие

15. Актуальность темы: болезнь Гиршпрунга является тяжелым пороком развития толстой кишки. Без оперативной коррекции заболевание приводит к летальному исходу. Знание клинической картины, рентгенологических данных, своевременной диагностики болезни Гиршпрунга позволяет врачу избирать правильное тактическое решение – вовремя направлять больных на оперативное лечение в детские хирургические отделения. Поэтому изучение заболеваний толстой кишки у детей является актуальным.

16. Цели обучения:

4.1. Общая цель: Подготовить квалифицированного специалиста, ориентирующегося в вопросах клиники, диагностики, дифференциальной диагностики, лечения заболеваний толстой кишки у детей, принципах диспансеризации и реабилитации.
4.2. Учебная цель: Ознакомить врачей-ординаторов с особенностями строения толстой кишки, ее слоев, кровоснабжения, иннервации, функции парасимпатической и симпатической нервной систем. Врач-ординатор должен знать патогенез болезни Гиршпрунга, классификацию, современные методы диагностики, клинику, уметь оказать первую помощь при хронической каловой интоксикации, особенность проведения сифонной клизмы у детей с болезнью Гиршпрунга, сроки и методы оперативного лечения, послеоперационные осложнения.
4.3. Психолого–педагогическая цель: Развитие ответственности будущих врачей за лечение больного, а также умение найти подход к больному ребёнку и его родителям, соблюдая правила биомедицинской этики и деонтологии.

17. Место проведения практического занятия: учебная комната, палаты детского хирургического отделения, рентген – кабинет, манипуляционная, перевязочная, операционная.

18. Оснащения занятия: Таблицы (5), слайды (14), рентгенограммы (12), оверхет (1), DVD система (1), мультимедийный аппарат (1).

19. Структура содержания занятия:

№	Этапы практических занятий	Продолжительность (мин)	Содержание этапа и оснащенности
1	2	3	4

1	Утренняя конференция (планерка)	30	Отчёт дежурных врачей о состоянии больных и вновь поступивших. Разбор больных на операции.
2	Организация занятия	5	Проверка посещаемости и внешнего вида обучающихся
3	Формулировка темы и цели	5	Обратить внимание студентов на актуальность темы, анатомо-физиологические особенности толстой кишки у детей
1	2	3	4
4	Контроль исходного уровня знаний, умений	10	Анкета словесно-логического метода.
5	Раскрытие учебно - целевого вопроса	15	Инструктаж обучающихся преподавателем (ориентировочная основа деятельности, истории болезни детей с хроническими запорами, мегаколон, болезнью Гиршпрунга)
6	Самостоятельная работа студентов: а) курация детей с заболеваниями толстой кишки б) беседа с детьми в отделении в) разбор курируемых больных г) выявление ошибок в лечение детей д) операции	70	–Работа в палате детского хирургического отделения –Работа в рентген–кабинете –Работа в манипуляционной –Работа в перевязочной –Работа в операционной –Разбор истории болезни –Интерпретация результатов дополнительных методов исследования –Отработка практических навыков
7	Итоговый контроль знаний, письменно и устно с оглашением оценок за практические занятия и практические навыки по изученной теме занятия	40	Тесты, ситуационные задачи по теме занятия, теоретический разбор темы
8	Задание на дом на следующее занятие	5	Выдать учебно-методические разработки по теме следующего занятия
Всего:		180	

8. Аннотация темы:

Заболевания толстой кишки. Мегаколон у детей. Болезнь Гиршпрунга

БОЛЕЗНЬ ГИРШПРУНГА

Болезнью Гиршпрунга (morbus Hirschprungi) в настоящее время именуют симптомокомплекс, характеризующийся хроническим застоем кишечного содержимого и

расширением ободочной кишки с гипертрофией ее стенок, что обусловлено нарушением автономной симпатической и парасимпатической иннервации в дистальном отрезке толстой кишки. У детей болезнь Гиршпрунга наблюдается нередко, в среднем 1:2000 – 1:5000, среди мальчиков заболеваемость выше, чем среди девочек примерно в 4-5 раз.

ЭТИОЛОГИЯ, ПАТОГЕНЕЗ И ПАТОЛОГИЧЕСКАЯ АНАТОМИЯ

С момента описания Hirschprung симптомокомплекса, в основе которого лежит хронический застой кишечного содержимого с последующим расширением и гипертрофией ее стенки, прошло 110 лет. Накопление фактического материала позволило более подробно изучить клиническую картину болезни Гиршпрунга. Качественный перелом в понимании сущности страдания и трактовке вопросов лечения его произошел после работ Swenson (1948), показавших, что в основе заболевания лежит аномальное развитие нервных элементов пораженных участков толстой кишки.

Путем морфологических, гистохимических и патофизиологических исследований в настоящее время установлено, что в основе болезни лежит порок развития элементов стенки толстой кишки, сущность которого сводится к следующему:

- Полному отсутствию или дефициту интрамуральных нервных ганглиев;
- Наличию аномальных нервных ганглиев и волокон;
- Нарушению проводимости в рефлекторных дугах стенки кишки.

Характерно, что у 85% больных имеет место поражение дистальных отделов толстой кишки, включая сфинктер, у 10% - поражение всей толстой кишки, что следует учитывать при наложении колостомы. Причина нарушения развития нервных элементов стенки до настоящего времени остается не выясненной. Вероятными причинами возникновения аганглиоза могут быть:

1. внутриутробная гипоксия плода различной этиологии;
2. нарушение процесса миграции нейробластов;
3. наследственный характер – наследование связано с изменениями в половой хромосоме.

Таким образом, приведенные современные данные свидетельствуют о полиэтиологичности данного заболевания. Увеличение объема и утолщение стенки кишки при этом заболевании, как правило, являются следствием своеобразного функционального препятствия пассажу кишечного содержимого в нижележащих, не перистальтирующих отделах толстой кишки. Это обусловливает дальнейший механизм развития заболевания, в котором превалирует застой токсического содержимого, запоры, дисбактериоз и вторичные изменения в паренхиматозных органах.

КЛАССИФИКАЦИЯ

В зависимости от протяженности аганглионарной зоны разные авторы предлагают выделить их по типам. Так Ашоф (1962) предлагает 4 типа, Ю.Ф. Исаков до 9 типов. Однако, в последнее время наиболее верной считается классификация Ю.Ф. Исакова в модификации А.И. Ленюшкина (1976, 1995 гг.), которая выделяет 5 главных форм:

1. Ректальная

а) с поражением промежуточных отделов прямой кишки;

б) с поражением ампулярной части.

2. Ректосигмоидная

а) с поражением части сигмовидной кишки;

б) с субтотальным или тотальным поражением сигмовидной кишки.

3. Сегментарная

а) с двумя сегментами;

б) с одним сегментом.

4. Субтотальная

а) с поражением поперечно-ободочной кишки;

б) с распространением на правую половину толстой кишки.

5. **Тотальная.**

КЛИНИКА

Болезнь Гиршпрунга имеет характерные признаки. Условно подразделяемые на три группы: 1) ранние; 2) поздние; 3) симптомы осложнений.

1 группа – запор, метериозм, увеличение окружности и изменение конфигурации живота.

2 группа – анемия, гипотрофия, деформация грудной клетки, каловые камни.

3 группа – рвота, боли в животе, «парадоксальный» понос.

Симптомы первой группы, как правило, выявляются рано; симптомы второй группы появляются значительно позже, выражены не у всех больных и могут отсутствовать или исчезать при хорошем уходе и полноценном консервативном лечении; признаки третьей группы, особенно в сочетании между собой чаще возникают в результате наступивших осложнений.

Учет изменчивости, динамичности симптоматики имеет прямое отношение к действиям врача, учитывая это, в настоящее время существуют следующие стадии клинического течения болезни Гиршпрунга.

Компенсированная стадия характеризуется наличием более или менее регулярного самостоятельного стула. В первые недели и месяцы жизни задержка его непродолжительна и легко купируется введением газоотводной трубки, легкой очистительной клизмой. В дальнейшем запор, усиливается с введением прикорма, но соответствующий режим и консервативное лечение способствует регулярному опорожнению кишечника довольно длительное время. Компенсация может быть устойчивой (1-я степень) и менее устойчивой (2-я степень), чаще всего преобладают симптомы первой группы, другие отсутствуют или выражены слабо, не имея тенденции к нарастанию.

Субкомпенсированная стадия. В начале заболевание протекает по типу компенсированной стадии, но со временем запоры становятся все более упорными, для опорожнения кишечника прибегают к сифонным клизмам. Кишечник опорожняется не полностью, постепенно скапливается кал, газы, обусловливающие вздутие живота, поджатие диафрагмы, хроническую каловую интоксикацию. Наряду с первой группой симптомов становится выраженной вторая их группа.

Декомпенсированная стадия может проявляться остро в первые дни жизни ребенка (непроходимость кишечника) или же в эту стадию переходят предыдущие при прогрессивном ухудшении состояния больного. В последнем случае всегда резко выражена первая и вторая группа симптомов, нередко наблюдаются и симптомы третьей группы.

ДИАГНОСТИКА

Диагноз болезни Гиршпрунга основывается на изучении анамнеза, клинической симптоматики, рентгенологических данных, а также используемая в настоящее время биопсия стенки толстой кишки в зоне аганглиоза.

Рентгенодиагностика в большинстве случаев имеет решающее значение. Достоверным и патогномоничным признаком болезни Гиршпрунга является наличие суженной зоны по ходу толстой кишки с воронкообразным переходом в супрастенотическое расширение. «Ректальная форма» при данном обследовании выявляется наиболее трудно.

Биопсия стенки толстой кишки в зоне аганглиоза с целью наиболее достоверной диагностики болезни Гиршпрунга дает положительную реакцию на наличие в тканях **ацетилхолинэстеразы (АХЭ)**.

ЛЕЧЕНИЕ

При лечении болезни Гиршпрунга единственно правильным и патогенетически обоснованным является радикальное оперативное вмешательство, заключающееся в резекции аганглионарного сегмента. Для оперативного лечения болезни Гиршпрунга применяют следующие операции:

1. **Операция Свенсона-Хиата-Исакова** (2 этапа) первый этап – мобилизация, второй этап – низведение через прямую кишку и отсечение.
2. **Операция Дюамеля-Баирова** – мобилизация, тунелизация, низведение, зажим.
3. **Операция Соаве-Ленюшкина** – мобилизация, демукозация, низведение, отсечение культи через 15-20 суток.

В последнее время отмечается тенденция к сокращению срока оперативного вмешательства вплоть до операции в грудном возрасте.

Новорожденных детей с клиникой низкой кишечной непроходимости оперируют по экстренным показаниям и диагностируют болезнь Гиршпрунга интраоперационно – накладывают колостому (подкрепляют диагностику биопсией участка толстой кишки).

Оптимальным для выполнения радикальной операции считается возрастной рубеж, на котором минимален риск, связанный с незрелым возрастом, и еще отсутствуют или слабо выражены вторичные изменения – 10-12 месяцев. При декомпенсированной стадии болезни Гиршпрунга, при наличии сопутствующей патологии не позволяющей выполнить одномоментно радикальную операцию применяют поэтапное лечение: колостомия – радикальная операция – устранение колостомы.

ДОЛИХОСИГМА

Долихосигма (удлинение сигмовидной кишки) – у здоровых детей встречается довольно часто до 15% по данным разных авторов. Однако долихосигма не во всех случаях сопровождается хроническими запорами. Если раньше долихосигму связывали патогенетически с появлением хронических запоров, то в настоящее время ряд отечественных и зарубежных авторов считают долихосигму как вариант развития, а как заболевание считают только после появления клиники хронических запоров.

Хронический запор, обусловленный нарушением моторики сигмовидной кишки, у большинства детей возникает в течение 1-го года жизни и обычно совпадает с переводом ребенка на искусственное и смешанное вскармливание, в 40% случаев запоры проявляются в 3-6 летнем возрасте. По выраженности клинических симптомов при долихосигме можно выделить компенсированную, субкомпенсированную и декомпенсированную стадии заболевания.

Компенсированная стадия характеризуется эпизодическим проявлением нарушения функции кишечника. По существу это практически здоровые дети, у которых при рентгенконтрастном методе исследования обнаружена удлиненная сигмовидная кишка. Часть из них жалуется на боли в животе, носящие периодический приступообразный характер, которые обычно исчезают после очистительной клизмы.

Субкомпенсированная стадия характеризуется жалобами на периодические запоры до 2-3 дней с последующим опорожнением кишечника. Особенно часто у таких детей запоры возникают зимой или ранней весной, а в летние и осенние месяцы имеется довольно стойкая ремиссия. Это связано с характером питания. В отличии от предыдущей группы у детей заметно чаще появляются боли в животе и метеоризм. Скопление каловых масс по толстой кишке – явление нередкое, поэтому родители часто ставят детям клизму.

Декомпенсированная стадия характеризуется еще более заметным проявлением нарушения функции сигмовидной кишки. Задержка стула отмечается по 5 дней и более, причем у некоторых детей самостоятельный стул отсутствует и дефекация совершается только после клизмы. Живот несколько увеличен в размерах, но в отличие от болезни Гиршпрунга этот и ранее упомянутые симптомы появляются значительно позднее – в 6-8 летнем возрасте. Дети данной группы иногда отстают в физическом развитии, у них чаще

наблюдаются вторичные изменения в организме – анемия, лейкопения, диспротеинемия и др.

ДИАГНОСТИКА

Базируется на тщательном изучении клинической симптоматики и данных рентгенологического исследования. В компенсированной стадии наблюдается преимущественно трехпетлистая сигмовидная кишка. В стадии субкомпенсации чаще отмечается сглаженность гаустр, преимущественно в дистальном отделе, а также замедленное опорожнение толстой кишки от контрастной массы. При долихосигме в стадии декомпенсации рентгенологические данные еще более демонстративны. Изменения гаустрации и опорожнения кишки выражены значительнее (редко отмечается отсутствие гаустр и опорожнения). В настоящее время встречаются такие термины как мегадолихосигма, мегасигма, долихоколон и др. Претендующие на самостоятельные нозологические формы, однако последние литературные данные показывают, что это создает лишь дополнительную путаницу в терминологии и оценки патологического процесса. При биопсии измененной стенки толстой кишки при долихосигме в последнее время отмечается снижение количества нервных элементов в стенке органа при гистологическом исследовании. Данное явление в настоящее время характеризуется как «гипоганглиоз» толстой кишки.

ЛЕЧЕНИЕ ДОЛИХОСИГМЫ

Дети, у которых выявлена долихосигма, подлежат длительному динамичному наблюдению хирурга и педиатра. Дети в компенсированной стадии обследуются в поликлинических условиях один раз в год, в субкомпенсированной стадии 2 раза в год, в декомпенсированной стадии 3 раза в год в условиях стационара. После проведенного лечения, при отсутствии клинических симптомов в течение 2-4 лет и хороших показателей функциональной деятельности толстой кишки, детей снимают с диспансерного учета как выздоровевших. Консервативное лечение при долихосигме играет ведущую роль и показано во всех случаях, назначают повторными курсами.

1. Диета с высоким содержанием продуктов усиливающих перистальтику кишечника.
2. Витаминотерапия (витамины группы В).
3. Прозерин в/м через 3-4 часа после физиолечения.
4. Физиолечение, включающее в себя электрофорез с KI, электростимуляция кишечника, парафин-озокерит.
5. Лечебная физкультура, глубокий массаж передней брюшной стенки по Фолгнеру.
6. Иглоукалывание.

9. Вопросы для самоподготовки:

1) Этиопатогенез болезни Гиршпрунга и долихосигмы?

2) Какие клинические признаки долихосигмы отличительны от болезни Гиршпрунга?

3) Методы диагностики болезни Гиршпрунга.

4) Перечислить показания к оперативному лечению долихосигмы.

5) Показания к консервативному лечению болезни Гиршпрунга.

6) Первая помощь при хронической каловой интоксикации.

7) Показания к оперативному лечению болезни Гиршпрунга.

8) Диспансеризация и реабилитация больных.

10. Тестовые задания по теме

1. К симптомам осложнений при болезни Гиршпрунга относятся все, кроме:
   а) рвота;
   б) боли в животе;
   в) парадоксальные поносы;
   г) острая задержка стула;
   д) метеоризм.
2. Парадоксальный понос при болезни Гиршпрунга является следствием:
   а) повышенного тонуса прямой кишки;
   б) дисбактериоз;
   в) каловые камни;
   г) кишечная инфекция;
   д) пониженный тонус прямой кишки.
3. Острая форма болезни Гиршпрунга развивается при:
   а) субтотальном аганглиозе;
   б) сегментарном аганглиозе;
   в) ректосигмоидальном аганглиозе;
   г) ректальном аганглиозе;
   д) тотальном аганглиозе.
4. К ранним клиническим симптомам болезни Гиршпрунга не относятся:
   а) метеоризм;
   б) симптом «шины»;
   в) задержка стула;
   г) «парадоксальные поносы»;
   д) увеличение живота.
5. В области стеноза при болезни Гиршпрунга определяется:
   а) гипертрофия мышечного слоя;
   б) отсутствие интрамуральных нервных ганглиев;
   в) повышенное содержание миелиновых волокон;
   г) гипертрофия слизистой оболочки;
   д) гипертрофия подслизистого слоя.
6. С какими заболеваниями дифференцируют болезнь Гиршпрунга:
   а) с острым аппендицитом;
   б) с кишечной непроходимостью;
   в) с полипом прямой кишки;
   г) с пневмонией;
   д) с дизентерией;
   е) с дискинезиями желудочно-кишечного тракта.
7. Какой метод является ведущим в диагностике болезни Гиршпрунга?
   а) УЗИ;
   б) ирригография;
   в) компьютерная томография;
   г) ЯМР;
   д) пневмоирригография.
8. Что является анатомическим субстратом при болезни Гиршпрунга?
   а) язвенный процесс в стенке кишки;
   б) гиперплазия лимфоидных фолликулов;

в) аганглиоз интрамуральных нервных сплетений;
г) полипоз толстой кишки.

9. Когда проводится радикальная операция при болезни Гиршпрунга?
а) после рождения;
б) после 1 года;
в) после 7 лет.

10.Какие операции выполняют при болезни Гиршпрунга:
а) операцию Свенсона;
б) операцию Винкельмана;
в) операцию Иваниссевича;
г) операцию Дюамеля;
д) операцию Гофмейстера-Финстерера;
е) операцию Соаве.

11.Выберите основные симптомы болезни Гиршпрунга:
а) запоры;
б) хроническая каловая интоксикация;
в) чаши Клойбера;
г) увеличение живота;
д) симптом Ровзинга;
е) симптом Данса.

12.Перечислите методы радикальных операций при болезни Гиршпрунга?
а) операция Свенсона;
б) операция Соаве;
в) операция Дюамеля;
г) все выше перечисленное.

13.Выберите правильные рентгенологические признаки болезни Гиршпрунга:
а) «немой живот»;
б) расширение толстой кишки в проксимальном отделе;
в) расширение толстой кишки в дистальном отделе;
г) контрастные затеки;
д) сужение толстой кишки в дистальном отделе;
е) симптом «ниши».

14.Характерными симптомами компенсированной формы болезни Гиршпрунга являются:
а) острое начало;
б) отсутствие перистальтики;
в) постепенное увеличение размеров живота;
г)периодическое вздутие живота и запоры;
д) периодическое резкое беспокойство;

15.Характерными симптомами субкомпенсированной формы болезни Гиршпрунга являются:
а) острое начало;
б) периодическое резкое беспокойство;
в) застойная рвота;
г) постоянное вздутие живота;
д) отсутствие перистальтики;
е) каловая интоксикация;

16.Характерными симптомами декомпенсированной формы болезни Гиршпрунга являются:
а) острое начало;
б) болезненный напряженный живот;
в) застойная рвота;

г) отсутствие отхождения стула и газов;
д) анемия;
е) хронические запоры.

17. Основные объективные методы диагностики болезни Гиршпрунга:
а) ирригография;
б) ректальная манометрия;
в) ректальная электромиография;
г) определение тканевой ацетилхолинэстеразы;
д) ректальная биопсия мышечного слоя;
е) все выше перечисленные.

Эталоны ответов к тестовым заданием по теме

1. а, б, в
2. б
3. а, д
4. а, в, д
5. б
6. б
7. а
8. в
9. б
10. а, г, е
11. а, б, г
12. г
13. б, д
14. б, в, г
15. в, г, д, е
16. а, в, г, д
17. е.

11. Ситуационные задачи по теме

Задача № 1

Ребенку 3 лет поставлен диагноз хронической формы болезни Гиршпрунга. У мальчика выражены признаки хронической каловой интоксикации, в кишечнике пальпируются плотные каловые камни, которые не удается размыть и удалить с помощью многократных сифонных клизм.
Какова тактика ведения больного в данной ситуации?

Задача № 2

Ребенок 11 лет страдает постоянными запорами с рождения. Стул только после очистительных и масляных клизм. Обследован в детском хирургическом отделении. При ирригографии обнаружено сужение в ректосигмоидном отделе, выше сужения – супрастенотическое расширение. Последние 5 суток мать клизмы не проводила. Состояние ребенка резко ухудшилось, многократная рвота, появилось увеличение живота в объеме, при пальпации живота определяются каловые камни.

1. Поставьте диагноз.
2. Каков алгоритм действий при оказании неотложной помощи данному ребенку?

Задача № 3

На приеме у педиатра в поликлинике 2-х летний ребенок, страдающий запорами до 5

дней с рождения. При осмотре: ребенок отстает в физическом развитии, кожные покровы бледные, «тени» под глазами, обращает на себя внимание увеличенный в объеме живот, по ходу толстой кишки пальпируются каловые камни.
Какова тактика врача поликлиники?

Задача № 4

Ребенок 8 лет, страдает запорами в течение 3-х лет, отмечается задержка стула до 5-7 дней, в последние несколько дней отмечается недержание стула. Стула добивались. периодически, очистительными клизмами. Объективно: ребенок астенического телосложения, отстает в умственном развитии, кожные покровы бледные, живот увеличен в объеме, пальпируется увеличенная в диаметре толстая кишка.

1. Какой метод обследования поможет уточнить диагноз?
2. План лечения?

Задача № 5

У новорожденного ребенка к концу вторых суток после рождения появились беспокойное поведение, обильные срыгивания, рвота содержимым желудка с примесью желчи, затем – с примесью кишечного содержимого. При осмотре врачом-педиатром на 3-и сутки жизни выявлено: живот вздут, контурируются растянутые петли кишок, живот болезненный при пальпации, перкуторно – пестрота звука. Стула не было, газы не отходят. При попытке постановки очистительной клизмы получена слизь в небольшом количестве.

1. Ваш предположительный диагноз?

2. Какие методы обследования позволят уточнить диагноз?

3. Ваша тактика?

Эталоны ответов на задачи по теме

Задача № 1

1. Предоперационная подготовка больного, включающая коррекцию электролитных нарушений. Оперативное лечение.

Задача № 2

1. Болезнь Гиршпрунга, стадия декомпенсации.
2. Коррекция водно-солевого баланса, сердечно-сосудистые средства, сифонные клизмы 1% раствором хлорида натрия до 10 литров с выделением жидкости через газоотводную трубку.

Задача № 3

Рекомендовать осмотр детского хирурга.
Очистительная клизма, при неэффективности – сифонная (1% раствором натрия хлорида).
С целью уточнения диагноза – проведение ирригографии.

Задача № 4

1. Ирригография.
2. При выявлении долихосигмы необходимо проведения комплексного консервативного лечения включающего: диетотерапию, очистительные клизмы, физиопроцедуры (УЗ, электрофорез с прозерином, ЛФК, массаж), стимулирующая терапия – прозерин в/м.

Задача № 5

1. Низкая кишечная непроходимость, вероятно болезнь Гиршпрунга острая форма.
2. Рентген-контрастное исследование желудочно-кишечного тракта (контраст – крахмал-контрастная смесь).

3. Экстренная транспортировка новорожденного в клинику детской хирургии после предварительного извещения по телефону, в/м введения викасола 1% – 0,2 мл, постановки зонда в желудок, санации последнего, обеспечения оптимальных условий транспортировки (в кювезе). Кратковременная предоперационная подготовка, срединная лапаротомия – при выявлении порока развития толстой кишки – наложение разгрузочной колостомы, послеоперационная комплексная терапия.

12. Рекомендация по учебно-исследовательской работе студентов

1. Отдаленные результаты лечения детей с болезнью Гиршпрунга
2. Сравнительные результаты лечения болезни Гиршпрунга различными методами оперативных вмешательств
3. Анализ летальности при болезни Гиршпрунга.

13. Перечень практических умений

1. Пальпация и аускультация живота,
2. Измерение объема живота,
3. Ректальное пальцевое исследование,
4. Ирригография,
5. Чтение рентгенограмм,
6. Перевязка больного.

14. Список литературы по теме занятия

№ п/п	Наименование	Издательство	Год выпуска
Обязательная			
1	Хирургические болезни детского возраста: учебник: в 2т./ под ред. Ю.Ф. Исакова Т1	М.: ГЭОТАР-Мед	2004
2	Хирургические болезни детского возраста: учебник: в 2т./ под ред. Ю.Ф. Исакова Т2	М.: ГЭОТАР-Мед	2004
Дополнительная			
1	Детская хирургия: национальное руководство / под ред. Ю.Ф. Исакова, А.Ф. Дронова	М.: ГЭОТАР-Медиа	2009
2	Плановая хирургия детей: метод. указания к внеауд. . раб. 6 курса пед. и леч. фак. / сост. В.А. Юрчук и др.	Красноярск: КрасГМУ	2009
3	Хирургические болезни детского возраста: учебное пособие / В.В. Подкаменев	М.: Медицина	2005
4	Стандарты диагностики и алгоритмы практических навыков в детской хирургии / под ред. В.А. Юрчук, А.Н. Дарьиной	Красноярск: Элит	2005
Электронные ресурсы			
1	Электронная библиотечная система КрасГМУ		
2	БД MedArt		

3	БД Медицина		

1. Тема занятия: «Язвенная болезнь желудка и 12-ти перстной кишки. Кровотечения из желудочно-кишечного тракта у детей»

2. Практическое занятие

3. Актуальность темы: Кровотечения из пищеварительного тракта у детей составляют один из сложных для диагностики и лечения разделов медицины. Опоздание с оказанием помощи может привести к летальному исходу. Поэтому знание семиотики и методов обследования будет способствовать своевременной диагностике и лечению этого тяжелого синдрома.

4. Цели обучения:
4.1. Общая цель: Подготовить квалифицированного специалиста, ориентирующегося в вопросах клиники, диагностики, дифференциальной диагностики, лечения, реабилитации и диспансеризации детей с кровотечениями из ЖКТ.
4.2. Учебная цель: Обучить врачей-ординаторов вопросам классификации, этиопатогенеза, семиотики, диагностики кровотечений из пищеварительного тракта у детей, выбору тактики, оказанию неотложной помощи.
4.3. Психолого-педагогическая цель: Врач-ординатор должен на частном примере видеть закономерности причинно-следственных связей. Воспитательная роль занятия состоит также в том, чтобы научить будущих педиатров деонтологическим отношениям матери, врача, ребенка, понимать государственный характер необходимости охраны здоровья детей. Преподаватель обращает внимание на необходимость взятия письменного согласия на обследование и оперативное лечение больного.

5. Место проведения практического занятия: учебная комната, приёмный покой, палаты детского хирургического отделения, перевязочная, операционная.

6. Оснащение занятия: больные, истории болезни, анализы, таблицы (5), тестовые задания (100), ситуационные задачи (8), эталоны ответов.

7. Структура содержания занятия:

№	Этапы практического занятия	Продолжительность (мин.)	Содержание этапа и оснащенность
1	2	3	4

1	Утренняя конференция (планерка)	25	Отчёты дежурных врачей о состоянии тяжелых и вновь поступивших больных, разбор больных на операции
2	Организация занятия	5	Проверка посещаемости и внешнего вида обучающихся
3	Формулировка темы и цели	5	Обратить внимание студентов на актуальность темы, определить цели занятия
4	Контроль исходного уровня знаний, умений	20	Проверка анкет словесно-логического метода
5	Раскрытие учебно-целевого вопроса	30	Инструктаж обучающихся преподавателем (ориентировочная основа деятельности, истории болезни детей с кровотечениями ЖКТ)
1	**2**	**3**	**4**
6	Самостоятельная работа студентов: а) курация больных б) беседа с детьми и родителями в) клинический осмотр больных г) разбор курируемых больных д) выявление ошибок в диагностике заболевания е) операции ж) перевязки	120	Работа: а) в палате с больным ребёнком б) с историей болезни в) демонстрация куратором практических навыков по осмотру, физикальному обследованию больного г) совместная с преподавателем интерпретация результатов дополнительных методов исследования
7	Итоговый контроль знаний письменно и устно с оглашением оценки каждого обучающегося за теоретические знания и практические навыки по изученной теме	60	Тесты, ситуационные задачи, теоретический разбор темы «Кровотечения из желудочно-кишечного тракта (ЖКТ) у детей»
8	Задание на дом на следующее занятие	5	Выдать учебно-методические разработки по теме следующего занятия
Всего:		270	

8. Аннотация темы:

КРОВОТЕЧЕНИЯ ИЗ ЖЕЛУДОЧНО-КИШЕЧНОГО ТРАКТА (ЖКТ) У ДЕТЕЙ

Каждое появление крови за пределами кровяного русла приобретает драматический оттенок не только в глазах пациента, но и мед. персонала. На коже, слизистых оболочках, в мокроте, рвотных массах, кале и моче в нормальных условиях крови не должно быть.

Острые желудочно-кишечные кровотечения возникают при многих заболеваниях, и число этих больных в последние годы продолжает увеличиваться.

При острых язвенных желудочно-кишечных кровотечениях (у взрослых) летальность после экстренных операциях составляет 16,6 % (Утешев Н.С. 1973 г.).

Результаты оперативного и консервативного лечения неязвенных кровотечений не лучше; при ранее отмеченных кровотечениях - 26,8 %, портальной гипертензии - 17,3 %, геморрагическом диатезе - 12,5 %.

Классификация желудочно-кишечных кровотечений

А. ПО ЭТИОЛОГИЧЕСКИМ ПРИЗНАКАМ:

1. **Язвенные кровотечения при:**
   а) хронических каллезных и непенетрирующих язвах
   б) пептических язвах желудочно-кишечных анастомозов
   в) острых язвах, возникающих в результате токсического или лекарственного воздействия на слизистую оболочку, желудка и кишки; -стрессовых, возникающих после ожогов, обширных хирургических операций, в остром периоде инфаркта миокарда и т.д.; -эндокринных язвах (синдром Золлингера-Эллисона, гиперпаратиреоидоз)
2. **Неязвенные кровотечения:**
   а) варикозное расширение вен пищевода и желудка при портальной гипертензии
   б) грыжи пищеводного отверстия диафрагмы
   в) синдром Меллори-Вейса
   г) зррозивный геморрагический гастрит
   д) доброкачественные и злокачественные опухоли желудка и кишечника
   е) дивертикулы ЖКТ
   ж) другие редкие заболевания (болезнь Крона, аневризма аорты и др.)

Б. ПО ЛОКАЛИЗАЦИИ ИСТОЧНИКА КРОВОТЕЧЕНИЯ:

а) пищеводное
б) желудочное
в) желудочно-дуоденальное
г) тонкокишечное
д) толстокишечное

В. ПО КЛИНИЧЕСКОМУ ТЕЧЕНИЮ:

а) профузное
б) продолжающееся
в) остановившееся

Кроме этого, выделяют:

– однократное (кратковременное) острое кровотечение (несколько минут, часов)
– продолженное (от 1 до 3 суток)
– длительное (3-7 суток)
– рецидивирующее (1-7 суток) - проявляющееся 2-мя или более эпизодами

Г. ПО СТЕПЕНИ ТЯЖЕСТИ КРОВОТЕЧЕНИЯ (величина кровопотери):

– легкие
– средние
– тяжелые кровотечения.

С.Я. Долецкий провел анализ более 1200 детей с желудочно-кишечными кровотечением и выделил 3 группы:

1. Дети с кровотечениями из ЖКТ, обусловленными соматическими или инфекционными заболеваниями, когда консервативные мероприятия осуществлялись в педиатрическим стационаре. Клиника этих заболеваний достаточно известна педиатрам, а кровотечения удается остановить, не прибегая к хирургическим методам.

2. Больные, которым необходима консультация или наблюдение хирурга, в связи с тем, что консервативные мероприятия не дали успех – эти заболевания отнесены к пограничным.

3. Дети с хирургическими заболеваниями, госпитализированные или переведенные в хирургический стационар, большинству из них сделаны в экстренном или плановом порядке операции.

Классификационная схема причин кровотечений из ЖКТ по Гребеневу (1993г.):

1. Кровотечения вследствие первичного поражения ЖКТ, печени, поджелудочной железы:
   - язвы
   - синдром Меллори-Вейса
   - варикоз
   - опухоль
   - дивертикул и т. д.
2. Кровотечения, обусловленные поражением стенки артериальных, венозных стволов:
   - врожденные дефекты сосудистой стенки
   - синдром Ослера-Рандю
   - узелковый периартериит
   - поражение мелких сосудов ЖКТ при септическом эндокардите
   - васкулиты другого происхождения.
3. Кровотечения в связи с нарушением свертывающей и противосвертывающей систем крови:
   - передозировка антикоагулянтов;
   - тромбоцитопения различного происхождения - болезнь Верльгофа,
   - гиперспленизм, лейкозы;
   - недостаточность плазменных факторов свертывания;
   - апластические анемии.

Важнейшие причины пищеводно-желудочно-кишечных кровотечений (по Долецкому С.Я.)

1 группа	2 группа	3 группа
Общесоматические или инфекционные заболевания	**Пограничные заболевания**	**Хирургические заболевания**

Дизентерия Геморрагический диатез Гастрит Острые лейкемические и алейкемические процессы Кишечные паразиты Лимфогранулематоз кишечника Острый и подострый гепатит Обменный ретикулез	Мелена новорожденных Язва желудка, дуоденум Болезнь Шеинлейна- Геноха Болезнь Верльгофа Тифо-паратифозная инфекция Гемофилия	Полипы толстой кишки Кишечные инвагинации Портальная гипертензия Грыжа пищеводного отверстия диафрагмы Дивертикул Меккеля Опухоли кишечника (ангиоматоз, ретикулосаркома и т.д.)

Необходимо отметить, что есть совершенно отчетливые различия в частоте причин кровотечений у взрослых и детей. У взрослых больных чаще всего наблюдается профузное кровотечение на почве язвы желудка и ДПК или портальной гипертензии. У детей – чаще умеренное кровотечение из среднего или нижнего отдела пищеварительной трубки – полипы толстой кишки, инвагинация, Меккелев дивертикул. Необходимо отметить, что у детей интенсивность кровотечения не может служить мерилом его опасности для жизни. Так, к примеру, обилие сгустков и алой крови как примеси к оформленному стулу есть сигнал о травме полипа прямой кишки, в то время как кровавая слизь при инвагинации кишечника требует самых неотложных мер для спасения ребенка.

При рассмотрении причин кровотечения в зависимости от локализации патологического процесса позволяет сразу выделить **главные причины кровотечения у детей:**

- полипы прямой кишки – 40% больных
- кишечная инвагинация – 20% больных
- варикозное расширение вен пищевода – 8% больных
- язва желудка и ДПК – 5% больных.

Основные причины кровотечений из органов ЖКТ в зависимости от локализации процесса

Локализация патологического процесса	**Причина кровотечения**

Слизистая ЖКТ: – Пищевод – Желудок – Тонкая кишка – Толстая кишка	– Геморрагическая болезнь новорожденных – Варикозное расширение вен пищевода и желудка – Язва желудка и ДПК – Грыжи пищеводного отверстия диафрагмы – Зияние кардии – Инвагинации – Дивертикул Меккеля – Удвоение кишки – Опухоли – Полипы – Анальные трещины – Неспецифический язвенный колит – Ранения прямой кишки

Распределение больных с кровотечениями из ЖКТ по возрасту позволяет выделить 2 возрастных "пика" – период новорожденности и возраст с 3-х до 7 лет. Наряду с причинами кровотечений, обусловленными заболеваниями в любом возрасте, можно выделить основные причины кровотечений, характерные для определенного возраста. Это может способствовать быстрой диагностическо-диффенциальной деятельности врача.

У новорожденных основной причиной является:

1. Геморрагическая болезнь – функциональная и анатомическая незрелость системы свертывания крови и кровеносных сосудов, которые в результате недостатка витамина К, дефицита факторов 7 и 10 и повышенной проницаемости капилляров слизистой оболочки кишечника приводит к диапедезному кровотечению в просвет желудка и развитию мелены новорожденного. Как правило, дополнительных методов обследования не требуется. Патогенез обусловливает ее лечение – переливание 20-25-50 мл крови, введение витамина К и других витаминов, хлористого кальция в/в – приводят к выздоровлению
2. Тяжелые септические состояния и дизбактериозы могут дать рвоту с кровью, перспектива – в лечении основного процесса
3. Повреждения слизистой в результате натуживания – прожилки крови (пилоростеноз, пилороспазм).

При **наличии повторяющегося кровотечения** необходимо обследование новорожденного, так как в этом случае причинами могут быть:

1. Грыжа пищеводного отверстия диафрагмы
2. Зияние кардии (халазия) – временная относительная незрелость нервно-мышечного прибора кардиального сфинктера желудка (желудочно-кишечный рефлюкс и как следствие – язвенный эзогафит, служащий источником геморрагии). Диагноз ставится рентгенконтрастным исследованием в положении Тренделенбурга. Вводят 20 - 50 мл бария на грудном молоке и прослеживают его переход из пищевода в желудок, а затем укладывают ребенка в положение с приподнятым тазом и надавливают на эпигастральную область, стремясь переместить содержимое в пищевод.

При проведении дифференциальной диагностики необходимо помнить о возможности заглатывания крови – будет рвота с кровью (кровавые околоплодные воды, сосудистая опухоль). После опорожнения желудка кровавая рвота прекращается.

Как казуистика, у новорожденного может быть рвота при завороте тонкой кишки, однако превалирует клиника кишечной непроходимости. Кровотечения из прямой кишки могут быть после травмы при постановке клизмы, термометра.

В группе грудных детей (до 1 года):

Наиболее частой причиной кишечных кровотечений является инвагинация кишок. Кровотечение в большинстве случаев малое, редко – значительное. Диагностика и дифференциальная диагностика строятся на том, что инвагинация имеет довольно четкую стадийность заболевания:

1 стадия.(яркая клиническая картина) – до 12 часов: острое начало, приступообразные боли в животе со светлыми промежутками, задержка стула и газов;

2 стадия (псевдодизентерии) – с 12 до 24 - 48 часов. Приступы боли прекращаются, рвота может отсутствовать, появляется метеоризм, кровь со слизью в стуле. В дальнейшем состояние ухудшается, развивается эксикоз, токсикоз.Живот вздут,нвагинат прощупать трудно. Выделения из прямой кишки при этом напоминают дизентерийный стул. Повышается температура тела. Общий вид ребенка дает основание для направления его в стационар с диагнозом дизентерия.

3 стадия (терминальная) – развитие перитонита.

Довольно часто родители обращаются к врачу во 2-ю стадию заболевания – в этом случае попытка ориентироваться на клиническую картину приведет к диагностическим ошибкам, в то время, как диагностическим ключом является анамнез. Окончательный диагноз устанавливают при рентгенконтрастном исследовании толстой кишки с воздухом и пальпации брюшной полости под наркозом.

Группа больных от 1 года до 3 лет:

В этом возрасте причинами кровотечения чаще всего являются пороки развития ЖКТ и, среди них, наиболее часто – дивертикул Меккеля, удвоение кишечника, врожденная диафрагма грыжи, а также опухоли (гемангиома, ретикулосаркома, аденокарцинома).

При **Меккелевом диветикуле** кровотечение возникает периодически, т.е. они повторные, через 3-4 месяца, могут быть довольно обильными. Диагностика затруднительна (применяют метод исключения). В ряде случаев помогает анамнез: позднее отпадение пуповины, мокнущий пупок, неопределенные боли в животе, преимущественно, с локализацией возле пупка.

При **удвоении ЖКТ** – у 1/3 этих детей кровотечения возникают в возрасте 2-4 лет и характеризуются выделением крови со стулом (рвоты с кровью нет). Кровотечение, как правило, возникает внезапно среди полного здоровья – обычно это малое кровотечение.

Грыжи пищеводного отверстия диафрагмы (параэзофагеальные грыжи) чаще клинически проявляются после года. Клиника обусловлена развитием эрозивного эзофагита и сопровождается болевым синдромом (боли в эпигастрии), дисфагией, срыгиваниями, периодической рвотой с примесью алой крови в виде прожилок, возможно более массивное кровотечение, однако, как правило, профузным оно не бывает.

Эрозивно-язвенный эзофагит и его проявления в возрасте старше года обусловлены следующими факторами: недостаточностью кардиального жома, тупым углом Гиса, отсюда – гастро-эзофагеальный рефлюкс (содержимое желудка – агрессивная среда для слизистой пищевода, -увеличение ферментативной активности желудочного сока, прием более грубой пищи – механическая травма, сдавление терминального отдела пищевода содержимым параэзофагеальной грыжи).

При грыжах пищеводного отверстия диафрагмы у детей этого возраста в отличие от новорожденных в клинике преобладает длительное умеренное кровотечение в результате эрозий слизистой оболочки пищевода, приводящей к анемизации больного. Характерны дисфагические явления. Незначительное кровотечение не вызывает рвоты с кровью, в

силу этого диагностика кровотечения затруднена, такие дети консервативно лечатся педиатрами с разными диагнозами (анемия, болезни крови). Недостаточные знания этой патологии объясняют отсутствие проведения диагностических мероприятий для ее выявления. Диагноз можно поставить только на основании рентгенологического исследования и ФГС. Операция проводится в плановом порядке.

Кровотечения **в связи с опухолями** встречаются довольно редко. При гемангиомах они более интенсивные. Саркоматозные кровотечения менее интенсивны.

В этой же возрастной группе встречаются кровотечения, обусловленные **геморрагическими диатезами**. В случае массивного ректального кровотечения измененной кровью, что свидетельствует о том, что источник кровотечения находится в среднем отделе кишечника, ребенок подвергается всестороннему обследованию:

- это показание к углубленному гематологическому обследованию
- рентгенологические методы при данной локализации источника кровотечения не могут помочь в диагностике, т.к. разрешающая способность их невелика
- применяются методы исключения
- лапароскопия – очень осторожно и не всегда можно обнаружить источник кровотечения
- лапаротомия – однако, в отдельных случаях при ней также не обнаруживается источник кровотечения, вероятно, это кровотечение можно объяснить преходящими возрастными и аллергическими факторами. Зарубежные детские хирурги более опытны, однако число диагностических ошибок и у них достигает 30 - 50%. Совершенно ясно, что чем массивней кровотечение, тем больше показаний к лапаротомии.

У детей старше 3-х лет:

Наиболее часто – это **полип толстой кишки**. Единичные полипы обычно наблюдаются в сигме и в прямой кишке. Множественные полипы толстой кишки составляют 17% больных. При единичных полипах характерно выделение небольшого количества неизмененной крови во время или в конце акта дефекации – прожилки крови, отдельные капли. Большой полип оставляет желобок – «борозду» на каловом столбике. Необходимо отметить, что кровотечение может быть довольно обильными при отрыве (самопроизвольном) полипа.

Диагностика – пальцевое исследование, колоноскопия. Лечение – удаление полипа.

При **полипозе толстой кишки** доминирующие признаки: гипопротеинемия, анемия – больные выделяют слизь и кровь при каждом акте дефекации, лечение – сложная проблема. Синдром Пейтца-Егерса – семейно-наследственный полипоз кишечника (наблюдается в 50% случаев у родственников) сочетается с пигментацией в окружности рта и на слизистых ротовой полости, в этих случаях кровотечение бывает сильным, в ряде случаев развивается инвагинация.

У детей школьного возраста (старше 7 лет):

Наиболее частой причиной кровотечений является **варикозное расширение вен пищевода и желудка** при синдроме портальной гипертензии (диффузные заболевание печени, портальный цирроз, сдавление портальной вены и ее тромбоз, кавернозная трансформация воротной вены)

Кровотечение, как правило, довольно обильное, часто – профузное. Рвота малоизмененной кровью со сгустками, обильный зловонный дегтеобразный стул. Кровотечение может начинаться как на фоне мнимого благополучия, так и в 50% ему могут предшествовать повышение температуры, изменения поведения ребенка, боли в эпигастрии. Общее состояние ребенка страдает, отмечаются слабость, головокружение, тошнота, боли в животе, бледность кожных покровов, желтушность склер, торможение

психической активности, увеличение печени (плотной консистенции), селезенки, появление симптома «Головы медузы», нарастание асцита.

В диагностике важен анамнез, необходимо выявить: болел ли раньше гепатитом, имелось ли увеличение живота, селезенки, явлений гиперспленизма.

Эта группа больных самая сложная для лечения, т.к. в генезе кровотечения имеется несколько пусковых моментов:

1. Гипертонический криз в портальной системе.
2. Патологические изменения в виде язв и эрозий в слизистой пищевода и желудка:
   а) за счет нарушения кровообращения;
   б) за счет возрастания кислотно-пептического воздействия вследствие активности ферментов.
3. Нарушение свертывающей системы.

Обследование проводится параллельно с гемостатической терапией (рентгеноконтрастное исследование, ФГС). Лечение консервативное, по показаниям (при профузном кровотечении) – оперативное.

Язва желудка и 12-ти перстной кишки

Пептические язвы могут наблюдаться и у новорожденных. У них язвы образуются вследствие временного, на протяжении первых 6-8 часов, нарастания кислотности желудочного сока, которое постепенно снижается к 5 дню. Язвы в 12-ти-перстной кишке встречаются в 2 раза чаще. Рентгенодиагностика трудна, т.к. язвы обычно малых размеров. При безуспешном консервативном лечении и продолжающемся кровотечении показана операция.

У старших детей при язве желудка и ДПК клиника как у взрослых – боли в эпигастрии, с отчетливой суточной и сезонной периодичностью. Предшественники кровотечения (усиление болей, тошнота) заканчиваются рвотой с кровью (жидкой или сгустками) типа "кофейной гущи". Алой крови не бывает. Позднее – мелена. Диагностика – ФГС.

Лечение вначале консервативное, но в тяжелых случаях – оперативное. Операция щадящая – иссечение язв. Резекция желудка у детей не применяется.

Кроме вышеперечисленного, кровотечения могут быть при:

– **геморрагических гастритах**
– **неспецифическом язвенном колите**
– **расширении геморроидальных вен**
– **анальных трещинах.**

Кровотечения из ЖКТ при **геморрагических диатезах**, которые обусловлены:

1. Нарушением свертываемости – коагулопатии из-за недостаточности плазменных факторов свертывания крови
2. Патологией тромбоцитопоэза – тромбоцитопенией
3. Поражением сосудистой стенки – вазопатиями.

1. Коагулопатии из-за недостаточности плазменных факторов свертывания:

Гипопроконвертинемия – семейно-наследственная форма, т.е. дефицит проконвертина – VII фактора. Проконвертин – белок, являющийся сывороточным ускорителем превращения протромбина в тромбин. У больных имеются множественные кровоизлияния под кожу, в слизистые оболочки, суставы, носовые и желудочно-кишечные кровотечения. Геморрагии идут при нормальном времени свертывания крови. Лабораторный признак – удлинение протромбинового времени при норме общих коагуляционных тестов. Лечение: переливание крови, плазмы с интервалом 4-8 часов (время полураспада VII фактора), концентрата VII фактора (препарат PPSB) в 10 - 20 мл изотонического раствора (400-2400ЕД).

Гемофилия (название предложено Шенлейном в 1920 г.)

В плазме больного имеется наследственная недостаточность предшествующей стадии тромбопластина (протромбиназы) тромбопластиногена, или антигемофильного глобулина плазмы (АГТ), или антигемофильного фактора, или фактора VIII свертывания крови – гемофилия А.

Гемофилия В (болезнь Кристмана) – недостаток плазменного компонента тромбопластина (ПКТ), фактора IX, или фактора Кристмана.

Гемофилия С – недостаток фактора X, т.е. фактора Стюарта-Прауэра, необходимого для образования плазменного тромбопластина.

Кстати, фактор XI – предшественник тромбопластина также вызывает гемофилию. Кроме того, факторы XII, XIII, XIV относятся к белкам глобулиновой фракции, вырабатываются, по-видимому, печенью и связаны с образованием активного тромбопластина.

Заболевание гемофилией начинается в детском возрасте, кровотечение различной локализации, может иметь сезонность. Диагноз основывается на анамнестических данных (наследование по материнской линии), лабораторных показателях (удлинение свертываемости крови и времени рекальцификации плазмы, нарушение тромбопластинобразования). Перекрестная проба – при добавлении к исследуемой крови 0,1мл крови здорового человека нормализуется свертывание крови у больного. С другой стороны, при смешивании крови здорового и больного гемофилией кровь не свертывается.

2. Тромбоцитопатии

Болезнь Верльгофа – тромбоцитопения, достигающая весьма низких цифр: 50000 в 0,1мл и ниже, вплоть до единичных цифр. Для клиники характерны множественные кровоизлияния, кровоподтеки, носовые, маточные геморрагии. В 5% наблюдаются желудочно-кишечные кровотечения, в 25% случаев увеличена селезенка. Положителен симптом Кончаловского. Лабораторная диагностика: тромбоцитов менее 50000, анемия, увеличение продолжительности кровотечения и свертываемости, нарушение ретракции кровяного сгустка.

При **лейкозе** в следствие подавления мегакариоцитарного ростка костного мозга бурно размножающимися лейкозными клетками также может развится тромбоцитопения.

3. Вазопатии

Вазопатии – нарушение сосудистой стенки.

Болезнь Рандю-Ослера – врожденная телеангиэктазия слизистой оболочки желудка, расширение сосудов гранулематозной природы на голове, коже щек, носа, ушных раковинах, ладонях, пальцах. В ЖКТ телеангиоэктазии носят генерализованный характер. Диагностика основывается на выявлении анамнестических сведений, внешнем виде больного, результатах ФГС (уточнение локализации и причины хронической мелены).

Болезнь Шенлейна-Геноха (анафилактическая пурпура):

Пурпура локализуется на наружной поверхности стоп ног, ягодицах, наружной поверхности плеч.

Желудочно-кишечная симптоматика – выраженные боли по типу "абдоминальной колики" (перемежающиеся, меняющиеся по амплитуде и локализации, во времени), сочетаются с рвотой кровью и меленой. Кровотечение сопровождается отеком стенок кишки, что может вызвать инвагинацию, обтурацию кишки, перфорацию последней.

Диагностика – анамнез, осмотр, клиника, рентгенография с барием (картина "остроконечного забора"), ФГС.

ПАТОГЕНЕЗ КРОВОПОТЕРИ

У взрослого человека циркулирует 5 литров крови, у новорожденного и ребенка первых месяцев жизни – 75 - 80 мл. на 1 кг. массы. В норме вся кровь циркулирует, но

есть отдельные фракции эритроцитов, которые циркулируют быстрее, другие медленнее. Депо крови нет. В критических ситуациях часть крови выходит из циркуляции. Потеря до 6 % ОЦК компенсируется повышением тонуса сосудов за счет возбуждения симпато-адреналовой системы, что ликвидирует дефицит заполнения кровеносного русла, в этот период количество гемоглобина и эритроцитов в единице объема крови не меняется и определение этих показателей не может помочь в диагностике кровотечения и оценке его тяжести (смотри ОЦК, глобулярный объем).

При потере от 6 до 12 % ОЦК компенсация идет за счет централизации кровообращения, т.е. отключения части капиллярной сети, в этой выключенной сети остаются эритроциты. Когда pH капиллярной крови начинает падать и дойдет до 6, эритроциты склеиваются в столбики и, если не восстановить кровообращение, то эта капиллярная сеть выходит из строя, развивается агрегация эритроцитов, т.е. необратимые изменения, а это скажется на функции жизненноважных органов. Если кровопотеря нарастает более 12 % ОЦК, идет срыв компенсации – коллапс. Различают 3 стадии патологических и компенсаторных изменений в организме, возникающих во время кровотечения и в ближайший период после него.

1 стадия (12 - 14 часов) – олигемия – сопровождается рефлекторным спазмом сосудов и выходом крови из депо в кровеносное русло (Hb и эритроциты в норме). У старших детей можно пользоваться методом Альговера (шоковый индекс) – соотношение частоты пульса и систолического давления. Индекс 0,5 – норма, при индексе 1,0 – потеря 20 - 30% ОЦК, при индексе 2,0 – потеря ОЦК до 50 - 60%.

2 стадия – гидремия (гемодилюция). Возникает на 2-3 день вследствие значительного притока тканевой жидкости в сосудистое русло, содержание гемоглобина и эритроцитов в единице объема крови постепенно уменьшается.

3 стадия – период резкой активации эритроцитопоэза. С 3-4 дня в периферической крови появляются ретикулоциты (недозрелые эритроциты).

Таким образом, при острых кровотечениях основную угрозу жизни представляют потеря не только гемоглобина – переносчика кислорода, но и массы циркулирующей крови, т.е. гиповолемия. Вследствие падения АД, уменьшения ОЦК, "запустевания" мелких периферических сосудов происходит микротромбирование артериол и венул, развивается синдром диссеминированного внутрисосудистого свертывания, т.е. возникает "цепная реакция" серьезных патофизиологических нарушений гемостаза и гомеостаза, которые могут привести к летальному исходу.

Поэтому, если у больного появляются признаки кровотечения из ЖКТ, его срочно госпитализируют в хирургическую клинику, все лечебные мероприятия начинают как можно раньше и проводят параллельно с диагностическими. Выжидательная тактика в надежде, что кровотечение само остановится – грубейшая ошибка.

Ситуации, в которых врач может заподозрить у больного кровотечение из пищеварительного тракта, крайне разнообразны и дать детальные рекомендации для каждого случая вряд ли возможно.

Последовательность практических действий врача:

1. Подтвердить предположение о кровотечении, т.к. могут быть ошибочные толкование симптомов:
   - кофейная гуща после приема кофе
   - черный стул после употребления свеклы, приема карболена, препаратов, содержащих соли висмута – викалин, викаир, де-нол и т.д.
   - необходимо исследование рвотных масс и кала на наличие крови
2. Установить место кровотечения
3. Определить степень кровопотери
4. Установить причину кровотечения (основное заболевание).

КЛИНИКА И ДИАГНОСТИКА

1. Жалобы

1. Слабость – 75%
2. Головокружение – 70% возникают сразу после начала кровотечения в результате нарушения кровообращения внутренних органов, в первую очередь головного мозга.
3. Рвота
- алой кровью – пищевод
- алой кровью со сгустками - желудок
- кофейной гущей – при дуоденальном или невыраженном желудочном кровотечении
4. Стул:
- дегтеобразный из-за образования под влиянием пищеварительных ферментов из гемоглобина сернистого железа, имеющего черный цвет достоверный признак кровотечения из верхних отделов ЖКТ
- черный оформленный при легкой и средней степени кровопотери
- жидкий темно-вишневого цвета при массивных кровотечениях
- малиновый при кровотечениях из толстой кишки
- свежая кровь, прожилки или более массивно при кровотечении из нижних отделов
5. Болевой синдром при кровотечениях язвенной этиологии, инвагинации.

2. Объективно

1. При продолжающихся массивных кровотечениях кожные покровы бледные, холодные, конечности холодные, акроцианоз, цианоз слизистых, редкая одышка, тахикардия, снижение АД.
2. При остановившемся кровотечение – адинамия, психическое угнетение, кожные покровы бледные, сухие, тахикардия, АД нормализуется

3. Лабораторная диагностика

(АД, пульс, Hb, гематокрит, эритроциты, ОЦК, гемостаз)

Показатели	**Степень кровопотери**		
	Легкая	**Средняя**	**Тяжелая**
АД снижено в % соотношении	20 - 25 %	26-33%	35 - 50 %
Дефицит ГО в % соотношении	до 20 %	20 - 30 %	30 и более

Выраженность тахикардии оценивается с учетом возраста ребенка. Прогностически опасным считают уровень повышения частоты пульса для новорожденных до 160 уд. в минуту, у детей до 5 лет – 130 уд. в мин., в 10 лет – 100-110 уд. в мин. ГО (глобулярный объем) – объем форменных элементов. Дефицит глобулярного объема – стабильный показатель, т.к. ОЦК наполняется за счет аутогемодилюции. Нарастание падения ГО говорит о продолжающемся кровотечении.

Объем циркулирующей крови у здоровых детей

Возраст в годах	ОКЦ и его часть в мл/кг		
	ОЦК	ОЦП	ГО
1-3 4-6 7-9 10-14	67,5-78,5 65,3-79,9 70,5-88,5 66,5-83,5	40,5-46,5 44,8-52,5 47,5-56,2 44,0-54,0	27,0-32,0 20,5-27,5 23,0-32,0 22,5-29,5

Показатели Эр, Hb, пульса в норме

Возраст	**Эритроциты nx10 г/л**	**Hb (г/л)**	**Пульс (уд/мин)**	**Гематокрит %**
1 мес	4,4	142,8		42
6 мес	4,5	132,6		36
1 год	4,6	129	120	35
5 лет	5,0	139	100	37
8-9 лет	4,7	137	90	39
12-13 лет	5,12	132	80	39
14-15 лет	4,9	146	80	39

У детей старшего возраста показатели при наличии кровотечения следующие.

Степени кровотечения у детей

Показатели	**Степень кровопотери**		
	Легкая	**Средняя**	**Тяжелая**
Количество эритроцитов	3,5*10 г/л	2,5*10 г/л	2,5* 10 г/л
Уровень гемоглобина	100 г/л	83-100 г/л	83 и ниже
Частота пульса в мин.	до 80 уд/мин	80 -100 г/л	100 и более
Систолическое АД	110-100	100-90	90
Гематокритное число	30 %	25 - 30 %	25 %
Дефицит ГО % от должностного	до 20	от 20 до 30	30 и более

У старших детей с целью определения степени кровопотери можно использовать схему Гранта:
АД не менее 100 мм рт.ст., пульс не более 100 уд. в мин. – потеря ОЦК до 30%
АД 100-70 мм рт.ст., пульс-120 уд. в мин. – потеря ОЦК до 40-50%
АД меньше 60 мм рт.ст., пульс нитевидный – потеря ОЦК более 50%

ИНДЕКС ШОКА Альговера = пульс / систолическое АД
при индексе = 0,5 – норма; 1,0 – потеря крови 20-30%; 2,0 – до 30-50%

В плане лабораторной диагностики, кроме измерения АД, пульса, НВ, гематокрита, эритроцитов, необходимо исследование гемостаза. Для уточнения локализации кровотечения используются следующие инструментальные методы исследования: рентгеноконтрастное исследование с барием, эзофагогастродуоденоскопия, ректороманоскопия, колоноскопия, эндоскопия брюшной полости, спленопортография.

ЛЕЧЕНИЕ

Консервативная терапия, направленная на временную или окончательную остановку кровотечения, борьбу с ДВС–синдромом, с олигемией – проведением заместительной терапии. В первую очередь. необходимо возмещение объема кровопотери. Что касается новорожденных, то используется принцип возмещения крови «капля за каплю». Кровопотерю новорожденному надо возмещать, начиная с потери 5 мл крови, более старшим детям – с 4-5% потери ОЦК. Кровь замещают только кровью. Количество переливаемой крови и ее компонентов должно быть адекватно размерам кровопотери, а при тяжелой степени геморрагии – превышать дефицит ОЦК в 2 раза.

Эффективным является прямое переливание крови, переливание свежезамороженной плазмы (борьба с ДВС, восполнение объёма плазмы, гемостатическое действие).

Кроме этого, применяются, так называемые, кровоостанавливающие средства:

- 10 % р-р кальция хлорид в/в;
- 1 % р-р викасола в/м:
- 5 % р-р эпсилонаминокапроновой кислоты в/в;
- 4 % р-р аминометилбензойной кислоты (амбен, памба, 5-10мл в/в или в/м) с последующим введением 2-3 г фибриногена (выпускается во флаконах емкостью 250 - 500мл., содержащих соответственно 1 и 2 г препарата – растворяют в подогретой воде для инъекций)
- криоплазма.

Однако, препараты кальция помогают остановить кровотечение только при резком его дефиците. Обычно же, даже при кровотечениях, кальция достаточно для превращения протромбина в тромбин.

Викасол участвует в образовании тромбина, его действие проявляется через 12-18 часов, причем, только при снижении содержания протромбина в крови до 30-35ед., что бывает при заболеваниях печени (в ней образуется протромбин, поэтому при механической желтухе, т.к. всасывание витамина К идет при участии желчи, его количество будет снижено).

Эпсилонаминокапроновая кислота и амбен эффективны только при кровотечениях, обусловленных усиленным фибринолизом – можно применять при циррозах печени.

Трасилол – ингибитор фибринолиза.

Фибриноген эффективен при гипофибриногенемии (например, при циррозе печени).

Гемодез снижает давление, и это при большой кровопотере нежелательно.

Для поддержания сердечной деятельности вводят кофеин, кордиамин. Препараты прессорных аминов (мезатон, норадреналин) до полного восстановления ОЦК противопоказаны, поскольку они усиливают спазм мелких сосудов и способствует развитию ДВС-синдрома.

Об адекватности инфузионной терапии судят по стабильности АД, ЦВД, частоте пульса, показателям НВ, гематокрита, эритроцитов, диурезу, состоянию периферического кровообращения.

У старших детей при умеренных желудочно-кишечных кровотечениях можно применять блокаторы H_2-рецепторов, резко подавляющие желудочную секрецию: циметидин (в/в или в/м 2 мл 10% р-ра), рамитидина гидрохлорид (в/в медленно 2 мл 25%).

Можно использовать H_2-блокаторы в таблетированной форме (циметидин 200 мг, рамитидин 150 мг, фамотидин 40 мг).

При желудочной ахилии эти препараты бесполезны. Секрецию желудка также подавляют гастроцепин в/в 2 мл (10 мг) или таблетки по 25 мг. Можно использовать антацидные средства (альмагель, гемозил-лак, гастролюгель –по 25-30 мл или по 2 таблетки через 1,5-2 часа).

При варикозе вен пищевода используют питуитрин по 0,5-1,0 мл (2,5-10 ЕД) в 5 % растворе глюкозы в/в капельно или в/м, это даёт вазосимпатический эффект входящего в его состав вазопрессина.

Необходимо орошение носоглотки новокаином с целью уменьшения эндогенной интоксикации каждые 4 часа. Если кровотечение остановилось, кормление начинают через 48-72 часа, щадящая диета продолжается 3-4 дня, затем ее расширяют.

Необходимо остановиться на консервативной терапии при внепеченочном блоке портального кровообращения (ВБПК). При ВБПК при проведении заместительной терапии надо не нарушать естественной физиологической реакции перераспределения кровообращения в организме (централизация кровообращения), которая способствует снижению портального давления и остановке кровотечения. С этой целью назначают дробное введение крови по 50 мл и не назначаются кровезаменители декстранового ряда, которые быстро купируют централизацию кровообращения. Кроме этого, в/в назначают солевые растворы с глюкозой 5-10% из расчета 20-30 мл/кг массы в сутки. Криоплазма вводится по 50-100 мл в сутки.

При легкой и средней тяжести кровотечения, когда уровень гемоглобина не опускается ниже 50гр/л, пульс остается не более 120 уд. в мин., АД не ниже 80/30 мм рт.ст., такая терапия имеет успех.

Однако, при массивных кровотечениях (АД 60/0) показано экстренное струйное переливание большого количества крови до 1000мл и более. Кроме этого, в таких случаях обязательно подключение ингибиторов фибринолиза: эпсилонаминокапроновой кислоты, ацепрамина, трасилола. Также вводится фибриноген, адон, гемофобин. В обязательном порядке применяют препараты вазомоторного действия (питуитрин "М" или гефотоцин), которые избирательно снижают объем кровотока и давление в системе воротной вены. Этот препарат имеет большое значение при остановке кровотечений у больных с циррозом печени, у которых нельзя поддерживать централизацию кровообращения уменьшенным объемом переливаемой крови, поскольку это может привести к недостаточности функции печени.

Для остановки кровотечения из варикозно расширенных вен пищевода при ВБПК применяются также **инструментальные методы:**

1. Зонд Блекмора (в настоящее время практически не применяется)
2. ФГС с введением склерозирующих веществ, диатермокоагуляция
3. Криотерапия – прижиганий лазерным лучом
4. Тромбирование сосудов ферропорошком, силиконом
5. Временное шунтирование через пупочную вену
6. Эмболизация вен, артерий.

В ряде случаев возникает необходимость проведения хирургического вмешательства.

Показания к хирургическому лечению:

– операция при профузных кровотечениях осуществляется немедленно
– при продолжающихся кровотечениях – если за 6-9 часов эффекта нет.

Если периоды обострения кровотечений сменяются стабилизацией на 4-5 часов и более, то консервативную терапию целесообразно продолжать до 2 и более суток.

Таким образом, кровотечения из ЖКТ у детей являются очень серьезной и сложной проблемой, требующей значительных усилий со стороны врача и всего медицинского персонала.

9. Вопросы для самоподготовки:

1. Классификация видов кровотечений из ЖКТ у детей
2. Причины кровотечений
3. Патогенез кровотечения
4. Частота кровотечений в зависимости от возраста
5. Клиника кровотечений при различных локализациях патологического процесса в ЖКТ
6. Диагностика желудочно-кишечных кровотечений
7. Лабораторная диагностика
8. Диагностика геморрагического шока
9. Лечебная тактика при ЖК кровотечениях
10. Консервативное лечение детей с кровотечениями из ЖКТ.

10. Тестовые задания по теме:

1. Наиболее частой причиной кровотечений из пищевода и желудка у детей старшего возраста являются: (2)

а. Опухоли
б. Варикозное расширение вен пищевода и желудка
в. Язва желудка
г. Грыжи пищеводного отверстия диафрагмы
д. Инвагинация

2. Какие факторы развития язвенного эзофагита у детей старше 1 года с параэзофагеальной грыжей можно считать основными? (2)

а. Недостаточность кардиального жома
б. Увеличение ферментативной активности желудочного сока
в. Прием грубой пищи
г. Прием горячей пищи
д. Комбинация б и г пунктов
е. Комбинация а и в пунктов

3. Укажите, какой степени кровопотери у старших детей соответствуют следующие показатели: эритроциты - 2,5х10^{12}/л, Нв - 83 - 100 г/л, пульс - 80 - 100 ударов в минуту, АД 100-90 мм рт. ст., гематокрит - 25 - 30%, дефицит глобулярного объема от 20 до 30 %: (1)

а. Легкой
б. Средней
в. Тяжелой
г. Любой
д. Никакой

4. Укажите наиболее частые причины кровотечений у детей при локализации процесса в тонкой кишке: (3)

а. Полипы
б. Дивертикул Меккеля
в. Удвоение кишки
г. Инвагинация
д. С-м Меллори-Вейса
е. Опухоли кишки

5. У больного с острым кровотечением из верхних отделов ЖКТ (пищевод, желудок) не характерен симптом: (4)

а. Рвота алой кровью
б. Рвота кофейной гущей
в. Рвота со сгустками
г. Стул в виде "малинового желе"
д. Стул черный, дёгтеобразный

6. При кровотечении из органов ЖКТ у детей старшего возраста необходимо начать возмещение потерь препаратами крови при кровопотере: (1)

а. 2-3% ОЦК
б. 10-12% ОЦК
в. более 15% ОЦК
г. 4 - 5% ОЦК
д. 6-9 % ОЦк

7. Возмещение кровопотери у новорожденного необходимо начать при потере крови:(1)

а. 1 мл
б. 15 мл
в. 5 мл
г. 100 мл
д. 50 мл

8. У детей в возрасте от 1 года до 3-х лет наиболее частыми причинами кровотечений из ЖКТ являются: (2)

а. Рак желудка
б. Аденома желудка
в. Дивертикул Меккеля
г. Врожденная диафрагмальная грыжа
д. С-м Меллори-Вейса
е. С-м портальной гипертензии

9. При инвагинации кишечника признаком кровотечения является: (1)

а. Рвота кофейной гущей
б. Рвота прожилками крови
в. Мелена
г. Стул в виде "малинового желе"
д. Отсутствие стула
е. Оформленный стул черного цвета

10. Выберите нормальные показатели объема циркулирующей крови (ОЦК), объема циркулирующей плазмы (ОЦП), глобулярного объема (ГО) для ребенка 5 лет в мл/кг: (1)

а. ОЦК -65-79 , ОЦП - 44-52, ГО - 20-27
б. ОЦК - 40-45, ОЦП - 30-35 , ГО - 32-40
в. ОЦК - 50-60, ОЦП - 40-45, ГО - 30-35
г. Все верно
д. Все неверно

11. При проведении гемотрансфузионной терапии у больного с тяжелой степенью кровопотери необходимо переливание препаратов крови в объеме: (1)

а. Соответствующем дефициту ОЦК
б. Соответствующем половине дефицита ОЦК
в. Превышающем дефицит ОЦК в 2 раза
г. Соответствующем 1/3 ОЦК
д. Соответствующем 2/3 ОЦК

12. В хирургический стационар поступил больной, получавший по поводу болезни Верльгофа гормональную терапию в виде таблетированных форм, у которого внезапно появились боли в эпигастрии, рвота со сгустками крови. Предполагается гормональная язва желудка. Ваша тактика? (2)

а. Уточнить диагноз обзорной рентгенографией органов брюшной полости
б. Уточнить диагноз ФГС
в. Отменить гормональную терапию
г. Срочно оперировать больного
д. Назначить гемостатическую терапию

13. Причины синдрома Меллори-Вейса: (2)

а. Резкое повышение АД
б. Многократная рвота
в. Повышение внутрибрюшного и внутрижелудочного давления
г. Варикозное расширение вен кардиального отдела желудка

д. Эрозивно-язвенный процесс в желудке

14.Тактика врача при геморрагической болезни и «мелене новорожденного»: (3)

а. Плазмотрансфузии
б. Оперативное лечение
в. Переливание эритроцитарной массы (20 - 50 мл)
г. Инфузионая терапия с введением полиглюкина и глюкозо-солевых смесей
д. Операция при безуспешности консервативного лечения

15. Перечислите наиболее частые причины кровотечений из желудочно-кишечного тракта у новорожденного: (3)

а. Мелена новорожденного
б. Пилоростеноз
в. Зияние кардии
г. Язвенно-некротический гастроэнтероколит
д. Заворот тонкой кишки

16. Кровоточащий Меккелев дивертикул наиболее часто проявляется в возрасте: (1)

а. До 1 года
б. От 1 года до 3-х лет
в. 6-7 лет
г. Старше 7 лет
д. У новорожденных

17. Для болезни Верльгофа не характерно: (2)

а. Носовые кровотечения
б. Маточные геморрагии
в. Кровоподтеки
г. Желудочно-кишечные кровотечения
д. Петехеальные кровоизлияния
е. Гемартрозы

18. По частоте причины кровотечений в зависимости от локализации патологического процесса у детей, располагаются следующим образом (выбрать группу А или Б):

	А	Б
а. Полипы прямой кишки	40%	20%
б. Кишечная инвагинация	20%	40%
в. Варикозное расширение вен пищевода	8%	10%
г. Язва желудка и ДПК	5%	15%

19. Лечение при синдроме Меллори-Вейса: (1)

а. Только консервативное
б. Только оперативное
в. Зависит от интенсивности кровотечения
г. Все верно
д. Все неверно

20. Общие клинические симптомы анемии при продолжающихся массивных кровотечениях из ЖКТ: (4)

а. Бледность кожных покровов
б. Акроцианоз
в. Снижение АД
г. Одышка
д. Умеренная тахикардия
е. С-м ножниц
ж. Выраженная тахикардия

21. Дегтеобразный стул может быть обусловлен: (2)

а. Кровотечением из верхних отделов ЖКТ
б. Кровотечением из Меккелева дивертикула
в. Приемом препаратов викалин, викаир, де-нол
г. Употреблением свеклы
д. Кровотечением из толстой кишки

22. Локализация кровотечения при синдроме Меллори-Вейса: (2)

а. Антральный отдел желудка
б. Кардиальный отдел желудка
в. Терминальный отдел пищевода
г. Большая кривизна желудка

д. ДПК
е. Тощая кишка

23. Клинические симптомы остановившегося кровотечения из ЖКТ: (2)

а. Адинамия
б. Психическое угнетение
в. Бледность кожных покровов
г. Нормализация АД
д. Снижение АД
е. Повышение АД
ж. Нормальный цвет кожных покровов

24. Локализация кровотечения при портальной гипертензии: (3)

а. Кардиальный отдел желудка
б. Антральный отдел желудка
в. Терминальный отдел пищевода
г. Геморроидальные вены
д. Большая кривизна желудка
е. ДПК

25. Перечислите препараты, используемые для остановки кровотечений: (5)

а. 1 % раствор викасола
б. 25% раствор эпсилонаминокапроновой кислоты
в. Амбен
г. Фибриноген
д. Гемодез
е. Полиглюкин
ж. 10% раствор хлорида кальция
з. 7,5% раствор хлорида калия
и. Цалол

26. Для единичных полипов толстой кишки, сопровождающихся кровотечением, характерно: (3)

а. Выделение небольшого количества крови во время или в конце акта дефекации
б. Выделение значительного количества измененной крови из прямой кишки
в. Прожилки крови в кале
г. Отдельные капли крови в кале
д. С-м «малинового желе»
е. Дегтеобразный стул

27. Для грыжи пищеводного отверстия диафрагмы у старших детей при наличии кровотечения характерны: (3)

а. Рвота с прожилками крови
б. Хроническая анемизация больного
в. Массивные кровотечения
г. Дисфагические проявления
д. Рвота сгустками крови
е. Рвота «кофейной гущей»

28. Установите очередность практических действий врача при подозрении на кровотечение из ЖКТ, поменяв в нужной последовательности пункты:

а. Начать переливание крови
б. Начать переливание коллоидных растворов
в. Подтвердить предположение о кровотечении
г. Установить причину и локализацию кровотечения
д. Определить степень кровопотери

29. Укажите из представленного показатели, характерные для тяжелой степени кровотечения у старших детей: (3)

а. АД снижено на 35-50%
б. Дефицит глобулярного объема 30% и более
в. Гематокрит 30%
г. Частота пульса 80 - 90 ударов в минуту
д. Тахикардия 110 - 120 уд/мин
е. Снижение АД на 20 - 25%
ж. С-м «ножниц»

30. Выберите характерные для болезни Верльгофа нарушения со стороны гемостаза: (2)

а. Увеличение продолжительности кровотечения
б. Уменьшение продолжительности кровотечения
в. Ретракция кровяного сгустка не нарушена
г. Тромбоцитоз
д. Тромбопения
е. Изменения протромбинового времени и индекса

31. Укажите достоверные данные потери объема циркулирующей крови по методу Альговера (шоковый индекс): (3)

а. 0,5-потеря ОЦК 10%
б. 1,0-потеря ОЦК 20-30%
в. 2,0-потеря ОЦК 50-60%
г. 2,0-потеря ОЦК 30-40%
д. 0,5 - показатель нормы
е. 1,0 - показатель нормы
ж. 2,0 - показатель нормы

32. Об адекватности гемотрансфузионной терапии при кровотечении можно судить по следующим показателям: (3)

а. Центральное венозное давление
б. Диурез
в. Гемоглобин, гематокрит, эритроциты
г. Протромбиновый индекс
д. Лейкоциты, тромбоциты
е. Время рекальцификации плазмы

33. По клиническому течению кровотечения подразделяются на: (5)

34.При удвоении ЖКТ кровотечения чаще характеризуются признаками: (3)

а. Возраст 2-4 года
б. Возраст 10-12 лет
в. Рвота с кровью
г. Выделение крови со стулом
д. Кровотечения обычно незначительные
е. Кровотечения обычно массивные

35. Характеристика кровотечений, обусловленных опухолями ЖКТ: (2)

а. Встречаются часто
б. Встречаются довольно редко
в. Кровотечения интенсивные
г. Кровотечения малоинтенсивные
д. Частота встречаемости средняя
е. Закономерности нет никакой ни в частоте, ни в интенсивности

36. Кровотечения из Меккелева дивертикула чаще обусловлены: (2)

а. Эрозивно-язвенным процессом за счет дистопии клеток поджелудочной железы и желудка в стенку дивертикула
б. Воспалительным процессом в слизистой оболочке
в. Инвагинацией дивертикула
г. Перекрутом дивертикула
д. Некрозом дивертикула
е. Опухолью дивертикула

37. Причинами кровотечений из толстой кишки у детей чаще всего являются: (3)

а. Полипы
б. Опухоли
в. Трещины
г. Неспецифический язвенный колит
д. Синдром Пейтца-Егерса
е. Дизентерия
ж. Дивертикул

38. Синдром Пейтца-Егерса - это: (1)

а. Единичные полипы толстой кишки
б. Наследственный полипоз кишечника
в. Множественные полипы толстой кишки
г. Полипы тонкой кишки
д. Прокто-сигмоидит
е. Анальная трещина

39. Укажите кровотечения из ЖКТ у детей, обусловленные коагулопатиями из-за недостаточности плазменных факторов свертывания: (2)

а. Гипопроконвертинемия
б. Гемофилия
в. Болезнь Верльгофа
г. Болезнь Шенляйн-Геноха
д. Тромбоцитопения
е. Тромбоцитоз

40. Сколько крови циркулирует у новорожденного ребенка и детей первых месяцев жизни? (1)

а. 20-30 мл на кг массы
б. 40-50 мл на кг массы
в. 75-80 мл на кг массы
г. 150-200 мл на кг массы
д. 2 литра
е. 5 литров

41. Для коррекции кровотечений из вен желудка и пищевода, обусловленных внепеченочным блоком портального кровообращения, необходимы препараты: (4)

а. Питуитрин
б. Альмагель

в. Криоплазма
г. Препараты декстранового ряда
д. Эритромасса
е. Прозерин
ж. Глюкозо-солевые смеси
з. Адреналин

42. Основной критерий угрозы кровотечения по данным ФГС: (1)

а. Размеры язвы
б. Локализация язвы
в. Глубина язвы
г. Наличие тромбированных сосудов в дне язвы
д. Форма язвы

43. Какова тактика врача при средней степени тяжести кровотечения, обусловленного внепеченочным блоком портального кровообращения? (2)

а. Только консервативная терапия
б. Только оперативное лечение
в. Консервативная терапия с последующим оперативным лечением, спустя несколько месяцев после эпизода кровотечения
г. Оперативное лечение при неэффективной консервативной терапии
д. Все перечисленное верно

44. Для диагностики источника кровотечения из толстой кишки не применяют: (4)

а. Пальцевое исследование прямой кишки
б. Ректороманоскопия
в. Колоноскопия
г. ФГС
д. Рентгенологическое исследование с двойным контрастированием толстой кишки
е. Пневмоирригография

45. При профузных кровотечениях, обусловленных внепеченочным блоком портальной гипертензии, показано: (1)

а. Консервативная терапия гемостатическими препаратами
б. Экстренное струйное переливание крови
в. Срочное оперативное лечение на фоне массивной гемотрансфузии
г. Операция в случае неэффективности консервативных мероприятии
д. ФГС с диатермокоагуляцией сосудов

46. В интенсивной терапии при кровотечении из ЖКТ предпочтительней: (2)

а. Трансфузия свежей консервированной крови
б. Прямая трансфузия от донора
в. Аутогемотрансфузия
г. Реинфузия крови
д. Трансфузия СЗП
е. Используют все перечисленное

47. Укажите причины кровотечений из ЖКТ, связанные с вазопатиями: (2)

а. Болезнь Верльгофа
б. Гемофилия
в. Болезнь Рандю-Ослера
г. Болезнь Шенляйн-Геноха
д. Болезнь Минковского-Шафара

48. Кишечная симптоматика при болезни Шенляйн-Геноха проявляется: (4)

а. Выраженными болями по типу «абдоминальной колики»
б. Болями постоянными, локализованными
в. Болями, меняющимися по амплитуде и локализации
г. Рвотой с кровью
д. Мелена
е. Комбинацией 2 и 4 пунктов

49. У больного с циррозом печени возникло пищеводно-желудочное кровотечение. Ваша тактика при проведении консервативной терапии: (2)

а. Показано полное восполнение ОЦК с децентрализацией кровообращения
б. Не показано полное восполнение ОЦК с децентрализацией кровообращения
в. Необходимо применение препаратов, избирательно снижающих объем кровотока в портальной системе
г. Не показано применение препаратов, снижающих портальный кровоток

д. Комбинация пунктов а и г

50. Укажите правильные ответы потери ОЦК в зависимости от показателей АД и пульса по схеме Гранта у детей 14-15 лет: (2)

а. АД не более 100 мм рт.ст, пульс не более 100 ударов в минуту - более 30 - 40% ОЦК
б. АД - 70 мм рт. ст. пульс - 120 ударов в минуту - от 40 до 50% ОЦК
в. АД менее 60 мм рт.ст, пульс нитевидный - более 50% ОЦК
г. АД менее 120 мм рт.ст, пульс 70 - 80 уд/мин - ОЦК 10 - 20%
д. АД 100 мм рт.ст., пульс 86 уд/мин – ОЦК 40%

51. У больного с внепеченочным блоком портального кровообращения возникло кровотечение. Укажите тактику консервативной терапии: (2)

а. Показано полное восполнение ОЦК с децентрализацией кровообращения
б. Не показано полное восполнение ОЦК с децентрализацией кровообращения
в. Необходимо применение препаратов, снижающих портальный кровоток
г. Не показано применение препаратов, снижающих портальный кровоток
д. Комбинация пунктов 2 и 4

52. Укажите нормальные цифры ОЦК, ОЦП и ГО у ребенка 9 лет в мл/кг: (1)

а. ОЦК-70-88, ОЦП-47-56, ГО-23-32
б. ОЦК - 100-110, ОЦП - 80-85, ГО - 40-45
в. ОЦК-40-50, ОЦП-30-35, ГО-10-15
г. ОЦК – 30-40, ОЦП 25-30, ГО -15-20

53. Наиболее эффективными препаратами из представленных для остановки кровотечения при циррозе печени являются: (3)

а. Хлористый кальций
б. Криоплазма
в. Фибриноген
г. Викасол
д. Амбен

54. Какой инструментальный метод наиболее эффективен при остановке кровотечения из пищевода и желудка у детей? (1)

а. Зонд Блекмора
б. Криотерапия
в. Тромбирование сосудов
г. Эмболизация вен, артерий
д. Склеротерапия

55. Острая потеря 6-12% ОЦК компенсируется за счет: (1)

а. Повышения тонуса сосудов и выхода крови в депо
б. Отключения части капиллярной сети – централизация кровообращения
в. Гидремии – притока тканевой жидкости в сосудистое русло
г. Резкой активации эритропоэза
д. Все перечисленное верно

56. В какую стадию инвагинации появляется стул в виде "малинового желе"? (1)

а. В стадию яркой клинической картины
б. В стадию псевдодизентерии
в. В терминальную стадию
г. В любую из перечисленных
д. Ни в какую

57. Выберите 1 правильный ответ, соответствующий патогенетическим изменениям, характерным для третьей стадии после имевшего место кровотечения:

а. Снижение гемоглобина
б. Снижение ОЦК
в. ЛВС синдром
г. Гиповолемия
д. Резкая активация эритропоэза

58. Предшественниками кровотечения при язвенной болезни желудка и 12-перстной кишки наиболее часто являются: (2)

а. Усиление болей в эпигастральной области
б. Жидкий стул
в. Тошнота
г. Повышение температуры
д. Рвота
е. Снижение аппетита

59. Какие методы хирургического лечения язвенной болезни желудка, осложненной кровотечением, применяются у детей? (2)

а. Ушивание язвы
б. Иссечение язвы
в. Резекция желудка по Бильрот - 1
г. Резекция желудка по Бильрот - 2

д. Гастроэнтереанастомоз
е. Гастростомия

60. Если острое кровотечение составляет более 12% ОЦК, это проявляется: (1)

а. Повышением тонуса сосудов
б. Централизацией кровообращения
в. Срывом компенсации - коллапсом
г. Вазодилятацией
д. Комбинацией пунктов 1 и 2

61. Для выявления халазии кардии, как причины кровотечения из ЖКТ, необходимо провести: (2)

а. Рентгенконтрастное исследование желудка с барием
б. ФГС
в. Колоноскопию
г. Ирригографию
д. Пневмоирригографию
е. Обзорный снимок брюшной полости и грудной клетки

62. При появлении признаков кровотечения из ЖКТ необходима тактика: (2)

а. Госпитализация в хирургическое отделение
б. Лечебные мероприятия проводят параллельно с диагностическими
в. Возможна выжидательная тактика в зависимости от интенсивности кровотечения
г. Проведение обследования в соматическом стационаре
д. Все перечисленное верно

63. Для выявления инвагинации, как причины кровотечения из ЖКТ, необходимо провести: (2)

а. Осмотр ребенка под наркозом
б. Обзорную рентгенографию органов брюшной полости
в. Ирригографию с воздухом
г. Рентгеноконтрастное исследование ЖКТ с барием
д. ФКС

64. Укажите нормальные показатели эритроцитов, гемоглобина, гематокрита для ребенка в возрасте 1 года: (1)

а. Эритроциты $4.6*10^{12}$ л. Нв – 129 г/л, гематокрит - 35%
б. Эритроциты $3,7*10^{12}$-л. Нв – 110 г/л, гематокрит - 40%
в. Эритроциты $2,8*10^{12}$-л. Нв – 110 г/л, гематокрит - 40%
г. Эритроциты $3,0*10^{12}$-л. Нв –100 г/л, гематокрит – 35%
д. Эритроциты $5,0*10^{12}$-л. Нв – 170 г/л, гематокрит – 40%

65. При наличии повторяющегося кровотечения у новорожденного его причинами могут быть все, кроме: (1)

а. Грыжи пищеводного отверстия диафрагмы
б. Зияния кардии
в. Сосудистой опухоли
г. Заворота тонкой кишки
д. Инвагинации

66. Показаниями к операции при инвагинации являются все, кроме: (1)

а. Давность заболевания более 18-24 часов
б. Выраженный геморрагический синдром
в. Терминальная стадия заболевания
г. Стадия яркой клинической картины
д. Тонкокишечная инвагинация
е. Рецидивирующая инвагинация
ж. Инвагинация у детей старше 1 года

67. При лечении гемофилии используются все препараты, кроме: (1)

а. Антигемофильный глобулин
б. Криоприципитат
в. Фибриноген
г. Криоплазма
д. Лейкоцитарная масса

68. Какими методами возможно уточнить локализацию кровотечения из Меккелева дивертикула? (2)

а. ФГС
б. Колоноскопия
в. Лапароскопия
г. Рентгенологическое исследование ЖКТ
д. Радионуклидное исследование
е. Допплерография

69. Назовите показания к оперативному лечению при остром кровотечении из расширенных вен пищевода при с-ме портальной гипертензии: (3)
а. При наличии повторного кровотечения
б. При кровотечении, которое не удается остановить в течение 2-х часов
в. При кровотечении, которое невозможно купировать в течение 6 часов
г. При кровотечении более 10 мл/кг массы ребенка за 12 часов
д. Во всех случаях
70. Выберите адекватное соотношение крови и кровезаменителей для остановки кровотечения из ЖКТ у детей старшего возраста: (3)
а. Потеря 15 мл/кг в сутки - крови 0, вводятся кровезаменители
б. Потеря 15-30 мл/кг в сутки - 1 часть крови, 1 часть кровезаменителей
в. Потеря 40-45 мл/кг в сутки - 3 части крови, 1 часть кровезаменителей
г. Потеря 40-45 мл/кг в сутки - 2 части крови, 1 часть кровезаменителей
д. Соотношение не имеет значения
71. Какие положения при проведении гемостатической терапии можно считать справедливыми? (3)
а. Гемостатическая терапия наиболее эффективна в комбинации с физическими и медикаментозными средствами
б. Степень эффективности снижается пропорционально количеству повторных кровотечений
в. Наиболее эффективна патогенетически направленная терапия
г. Всегда необходимо стремиться к полной децентрализации кровообращения
д. Верна комбинация из б и г пунктов
72. Какие дополнительные методы позволяют оценить степень нарушений портального кровотока при портальной гипертензии? (3)
а. Спленопортография
б. Сцинтиграфия
в. Реография
г. Допплерография
д. УЗИ
е. Спленоманометрия
73. Кровотечения при синдроме Меллори-Вейса, как правило: (2)
а. Малоинтенсивные
б. Анемия нарастает постепенно
в. Анемия нарастает быстро, в течение 6 часов
г. Кровотечение носит иногда профузный характер
д. Клиника малосимптомна
74. Что диктует необходимость полного восстановления кровопотери при циррозах печени? (2)
а. Неадекватность перфузии печени при низком ОЦК
б. Возможность развития печеночно-клеточной недостаточности
в. Появление гиперспленизма
г. Необходимость повышения портального давления
д. Все перечисленное верно

75. При неспецифическом язвенном колите характерно все, кроме: (1)
а. Выделение жидкого кала с примесью крови
б. Болевой синдром по ходу толстой кишки
в. Кровотечение носит хронический характер
г. Кровотечение носит острый характер
д. Заболевание протекает с явлениями общей интоксикации
76. Укажите нормальные показатели ОЦК и ОЦП, ГО в мл/кг у ребенка 12 лет:(1)
а. ОЦК - 66-83. ОЦП - 44-54, ГО - 22-29
б. ОЦК - 80-90, ОЦП - 54-56, ГО - 39-40
в. ОЦК-40-50, ОЦП -35-40, ГО -23-24
г. ОЦК 30-40, ОЦП – 25-30, ГО -15-20
д. ОЦК 90-100, ОЦП – 30-40, ГО – 15-20

77. Укажите препараты, не эффективные при лечении кровотечений из ЖКТ у ребенка с болезнью Верльгофа: (2)

а. Криоплазма
б. Эритроцитарная масса
в. Тромбоцитарная масса
г. Альбумин
д .Лейкоцитарная масса
е. Викасол

78. Для клиники анальной трещины характеры симптомы: (3)

а. Массивные кровотечения
б. Хронические запоры
в .Боль при акте дефекации
г .Кровь в виде капель на кале
д. Лентовидный кал со сгустками крови

79. Интенсивность кровотечения при внепеченочном блоке портального кровообращения зависит от следующих факторов: (3)

а. Выраженности гипертонического криза в портальной системе
б. Наличия гепатопетальных анастомозов
в. Уровня блока портальной системы
г. Недостаточности антигемофильного фактора
д. Размеров селезенки
е. Размеров печени

80. Для гемолитической болезни новорожденного характерно: (4)

а. Мелена
б. Рвота кофейной гущей
в. Повышенная кровоточивость
г. Повышенное содержание свободного гемоглобина
д. Дефицит К-витаминзависимых факторов
е. Тромбоцитопения

81. При лечении кровотечений из варикозно расширенных вен пищевода, обусловленных внепеченочным блоком портального кровообращения, показано введение: (4)

а. Эритроцитарной массы
б. Криоплазмы
в. Питуитрина
г. Препаратов декстранового ряда
д. Викасола
е. Тромбомассы

82. Диагноз: «Кровотечение из верхних отделов желудочно-кишечного тракта» устанавливают при локализации очага: (4)

а. В пищеводе
б. В желудке
в. В ДПК
г. В тощей кишке
д. В толстой кишке
е. В области илеоцекального угла

83. Препараты прессорных аминов (мезатон, норадреналин) назначают:(1)

а. При дефиците ОЦК 10%
б. При дефиците ОЦК 20%
в. Противопоказан при дефицитах ОЦК
г. В любом случае
д. Никогда

84. Давление в портальной системе при средней тяжести течения портальной гипертензии составляет: (1)

а. От 300 до 390 мм водного столба
б. От 200 до 290 мм водного столба
в. 120 мм водного столба
г. Менее 120 мм водного столба
д. 80-100 мм водного столба

85. Для ребенка с болезнью Верльгофа характерны лабораторные показатели: (2)

а.Тромбоцитопения
б. Тромбоцитоз
в. Билирубинемия
г .Увеличение продолжительности кровотечения
д .Лейкопения

86. С целью выявления варнкозно расширенных вен пищевода проводят все, кроме: (1)

а. Эзофагоскопии
б. ФГС
в. Спленопортографии
г. Целиакографии
д. Контрастной пневмоирригографии
е. Допплерографии

87. Шоковый индекс Альговера позволяет оценить: (1)

а. Дефицит объема циркулирующей крови
б. Дефицит объёма циркулирующей плазмы
в. Дефицит глобулярного объема
г. Все перечисленное верно
д. Все неверно

88. Укажите нормальные цифры ОЦК, ОЦП, ГО в мл/кг у ребенка 1 года:(1)

а. ОЦК -67-78, ОЦП -40-46, ГО -27-32
б. ОЦК - 80-99, ОЦП - 60-70, ГО - 40-45
в. ОЦК-35-40, ОЦП-30-35. ГО-15-20
г. ОЦК 100-110, ОЦП 30, ГО - 40
д. ОЦК 40-50, ОЦП – 40, ГО-15-20

89. Проявлениями гиперспленизма являются: (3)

а. Увеличение селезенки
б. Гиперлейкоцитоз
в. Лейкопения
г. Тромбоцитопения
д. Анемия
е. Тромбоцитоз
ж. Гипокалемия

90. Установите соответствие групп заболеваний, проявляющихся кровотечениями из пищеварительного тракта, и возраста больного:

Возраст	Заболевания
А. Новорожденные	а. С-м портальной гипертензии, язвенная болезнь желудка и ДПК, геморрагические диатезы
Б. Грудной возраст (до 1 года)	б. Полипы толстой кишки, с-м Пейтца-Егерса, анальная трещина, впенеченочный блок портального кровообращения
В. От 1 года до 3 лет	в. Дивертикул Меккеля. удвоение тонкой кишки, сосудистые опухоли кишечника
Г.От 3 до7лег	г. Геморрагическая болезнь, дисбактериоз, язвенный энтероколит, повреждение слизистой при натуживании, грыжи пищеводного отверстия диафрагмы
Д. Старше 7 лет	д. Грыжи пищеводного отверстия диафрагмы, кишечная инвагинация, халазия кардии с явлениями рефлюкс-эзофагита

91. Какой отдел ЖКТ разграничивает кровотечения на высокие и низкие? (1)

а. Кардиальный жом желудка
б. Привратник
в. ДПК
г. Переход ДПК в тощую кишку
д. Илео-цекальный угол

92. Какие из перечисленных признаков позволяют отнести кровотечения к низким, какие к высоким? Найдите соответствие:

Уровни кровотечения:	**Симптомы:**
А. Высокое	а. Кровавая рвота
Б. Низкое	б. Рвота "кофейной гущей"
	в. Мелена
	г. Стул с примесью крови темно-вишневого цвета
	д. Стул с примесью алой крови

93. Какие из перечисленных причин чаще всего вызывают кровотечения из пищевода у детей? (2)

а. Дивертикул пищевода
б. Рефлюкс-эзофагит
в. Ангиоматоз пищевода
г. Рак пищевода
д. Варикозное расширение вен пищевода

94. Какие из перечисленных причин чаще всего вызывают кровотечения из желудка у детей? (2)

а. Дивертикул желудка
б. Ангиоматоз желудка
в. Язвенная болезнь желудка
г. Рак желудка

д. Синдром Меллори-Вейса

95. Какая из перечисленных причин чаще всего вызывает кровотечение из тонкой кишки? (1)

а. Дивертикул Меккеля
б. Ангиоматоз кишечника
в. Язвенный энтерит
г. Туберкулез кишки
д. Рак толстой кишки

96. Какие из перечисленных причин чаще всего вызывают кровотечения из толстой кишки? (2)

а. Портальная гипертензия
б. Рак
в. Полипы
г. Неспецифический язвенный колит
д. Дивертикулы

97. Какие методы исследования подтверждают диагноз в зависимости от уровня источника кровотечения. Найдите соответствие:

Уровни источника кровотечения:

А. Пищевод, желудок, ДПК
Б. Тонкая кишка
В. Толстая и прямая кишка

Метод диагностики:

а. Лапароскопия
б. Радионуклидное исследование
в. ФЭГДС
г. ФКС
д. Ирригография
е. Ректальное пальцевое исследование
ж. УЗИ с допплерографией
з. КТ
и. Обзорная рентгенограмма
к. Контрастная эзофагогастрография

98. Какие операции применяются при кровотечении из варикозно расширенных вен пищевода и желудка? (2)а. Резекция пищевода
б. Перевязка левой желудочной артерии
в. Гастротомия, прошивание вен пищевода и желудка
г. Спленоренальный анастомоз
д. Резекция желудка
99. Какие операции применяются для остановки язвенного кровотечения из желудка и ДПК у детей? (2)а. Иссечение язвы
б. Ушивание язвы
в. Резекция 2/3 желудка по Бильрот
г. Ваготомия
д. Гастроэнтероанастомоз
100. Какие операции производят у детей при заболеваниях толстой кишки, сопровождающихся кровотечением? (2)
а. Колэктомия с илеоректальным анастомозом
б. Колэктомия с терминальной илеостомией
в. Колостомия
г. Удаление полипов
д. Иссечение анальной трещины

Ответы к тестам по теме: «Кровотечения из ЖКТ у детей»

1. а, б
2. б
3. б, в, г
4. г
5. г
6. в
7. в, г
8. г
9. а
10. в
11. б, д
12. б, в
13. а, в, г
14. а, в, г
15. б
16. д, е
17. А
18. в
19. а, б, в, ж
20. а, в
21. б, в
22. в, г
23. а, в, г
24. а, б, в, г, ж
25. а, в, г
26. а, б, г
27. в, д, б, а, г
28. а, б, д
29. а, д
30. б, в, д
31. а, б, в
32.
а)продолжающееся,
б)остановившееся,
в)профузное,
г) продолженное,
д) рецидивирующее
33. а, г, д
34. б, г
35. а, в
36. а, в, г
37. б
38. а, б
39. в
40. а, б, в, д
41. г
42. в, г
43. г, е
44. в
45. а, д
46. в, г
47. а, в, г, д
48. а, в
49. б, в
50. б, в
51. а
52. б, в, г
53. г
54. б
55. б
56. д
57. а, в
58. а, б
59. в
60. а, б
61. а, б
62. а, в
63. а
64. д
65. г
66. д
67. в, д
68. а, в, г
69. а, б, г
70. а, б, в
71. а, в, г
72. в, г
73. а, б
74. г
75. а
76. д. е
77. б, в, г
78. а, б, в
79. а, в, г, д
80. а, б, в, д
81. а, б, в, г
82. в
83. а
84. а, г
85. г

86. а
87. а
88. в, г, д
89. А-г; Б-д; В-в; Г-б; Д-а
90. г
91. А- а, б, в; Б – г, д
92. б, д
93. в, д
94. а
95. в, г
96. А–в, ж, к; Б–а, б;В – г, д, е, ж
97. в, г
98. а, б
100. б, г

11. Ситуационные задачи по теме: «Кровотечения из ЖКТ у детей»

Задача №1.

В стационар поступил больной 10 лет, получавший в течение длительного времени гормональную терапию в виде таблетированных форм, у которого внезапно появились боли в эпигастрии, рвота со сгустками крови.

Задания:

1. Поставьте предположительный диагноз
2. Назначьте обследование
3. Выберите лечебную тактику: (2)

а. отмена гормонов
б. консервативная гемостатическая терапия
в. ФГС, коагуляция места кровотечения
г. срочная операция
д. все перечисленное верно.

Задача №2.

У больного с циррозом печени возникло пищеводно-желудочное кровотечение.

Задания:

Выберите правильную лечебную тактику: (2)
а. Показано полное восполнение ОЦК с децентрализацией кровообращения
б. полное восполнение ОЦК не показано
в. необходимо применение препаратов, избирательно снижающих объем кровотока в портальной системе
г. применение этих препаратов не показано
д. все неверно.

Задача №3.

У больного с внепеченочным блоком портального кровообращения возникло пищеводно-желудочное кровотечение.

Задания:

Укажите тактику консервативной терапии (2 направления действий).

Задача №4.

Составьте алгоритм диагностического поиска у ребенка с продолжающимся острым кишечным кровотечением, предположительно из пептической язвы дивертикула Меккеля.

Задача №5.

Выберите 2 наиболее вероятных диагноза у ребенка 10 лет, имеющего признаки хронического кровотечения из ЖКТ, сопровождающегося умеренным абдоминальным болевым синдромом и анемизацией:
а. стрессовая язва ДПК
б. анальная трещина
в. дивертикул Меккеля
г. неспецифический язвенный колит
д. полипоз толстой кишки.

Задача №6.

У ребенка 4 лет на фоне полного здоровья появилось обильное кишечное кровотечение сгустками темно-вишневого цвета. Болей в животе и рвоты нет.

Задания:

Выберите наиболее вероятный диагноз:
а. стрессовая язва желудка
б. инвагинация кишок
в. пептическая язва дивертикула Меккеля
г. опухоль толстой кишки
д. синдром портальной гипертензии.

Задача №7.

У ребенка 8 лет имеется хроническое кровотечение из ЖКТ, сопровождающееся умеренным болевым синдромом.

Задания:

Составьте алгоритм действий по обследованию больного.

Задача №8.

На прием к педиатру обратилась мать с пятилетним ребенком с жалобами на повторную рвоту с кровью, черного цвета стул, нарушение самочувствия. Со слов матери, указанные симптомы появились у мальчика двое суток назад. При осмотре обращает на себя внимание выраженная бледность кожных покровов, слабого наполнения пульс, тахикардия до 120 уд/мин. АД 80/50 мм.рт.ст., тоны сердца приглушены, живот мягкий, безболезненный. В анализе крови: Hb-75 г/л, эр-2,0*10^{12}/л, Ht-23%.

Задания:

Укажите алгоритм действий врача при продолжающимся кровотечении из ЖКТ у ребенка, поменяв в нужной последовательности представленные ниже пункты:
1. Начать переливание коллоидных растворов и крови.
2. Определить степень кровопотери.
3. Установить причину и локализацию кровотечения.
4. Определить группу крови, резус-фактор.
5.Положить холод на живот.

Эталоны ответов к задачам по теме: "Кровотечения из ЖКТ у детей"

К задаче №1: 1. ДЗ: Гормональная язва желудка или ДПК.
2. Диагностический алгоритм:
- ОАК
- Исследование системы гемостаза
- Групповая и резус-совместимость
- ФЭГДС
3. – б; в.

К задаче №2: а, в.

К задаче №3: 1. Полное восполнение ОЦК не показано, чтобы не нарушить естественное перераспределение кровообращения в портальной системе.
2. Показано применение препаратов, избирательно снижающих объем кровотока в портальной системе.

К задаче №4: Диагностический алгоритм:
а. ОАК
б. ССК
в. групповая и резус-принадлежность
г. радионуклидное исследование

д. лапароскопия.

К задаче №5: г, д.

К задаче №6: в

К задаче №7: Диагностический алгоритм:
а. ректальное пальцевое исследование
б. ФКС
в. ирригография
г. ОАК
д. ССК
е. групповая и резус-принадлежность.

К задаче №8: 5, 4, 2, 1, 3.

12. Рекомендации по учебно-исследовательской работе студентов:
А. Анализ лечения детей с кровотечениями из ЖКТ
Б. Отдаленные результаты лечения детей с желудочно-кишечными кровотечениями
В. Современные методы исследования при желудочно-кишечных кровотечениях.

13. Перечень практических умений:

1. Сбор анамнеза
2. Измерение АД и частоты пульса
3. Пальпация и перкуссия живота
4. Определение границ и размеров печени и селезенки
5. Ректальное пальцевое исследование
6. Интерпретация инструментальных и рентгенологических методов обследования
7. Определение групп крови
8. Определение степени кровопотери (шоковый индекс Альговера, схема Гранта)
9. Проведение консервативной терапии
10. Оказание неотложной помощи
11. Выбор лечебной тактики
12. Оформление истории болезни.

14.Список литературы по теме занятия:

№ п/п	Наименование	Издательство	Год выпуска
Обязательная			
1	Хирургические болезни детского возраста: учебник: в 2т./ под ред. Ю.Ф. Исакова Т1	М.: ГЭОТАР-Мед	2004
2	Хирургические болезни детского возраста: учебник: в 2т./ под ред. Ю.Ф. Исакова Т2	М.: ГЭОТАР-Мед	2004
Дополнительная			
4	Детская хирургия: национальное руководство / под ред. Ю.Ф. Исакова,	М.: ГЭОТАР-Медиа	2009

	А.Ф. Дронова		
6	Хирургические болезни детского возраста: учебное пособие / В.В. Подкаменев	М.: Медицина	2005
7	Стандарты диагностики и алгоритмы практических навыков в детской хирургии / под ред. В.А. Юрчук, А.Н. Дарьиной	Красноярск: Элит	2005
9	Ургентная хирургия детского возраста: метод. указания к внеауд. раб. 6 курса пед. и леч. фак. / под ред. В.А. Юрчук, А.Н. Дарьиной	Красноярск: КрасГМУ	2009
Электронные ресурсы			
1	Электронная библиотечная система КрасГМУ		
2	БД MedArt		
3	БД Медицина		

1. Тема занятия: «Диффузные поражения печени у детей. Портальная гипертензия»

2. Практическое занятие

3. Актуальность темы: Проблема изучения синдрома портальной гипертензии у детей не теряет своей актуальности не смотря на достаточно большую историю изучения данного вопроса. Это связано с тем, что данная патология зачастую приводит к возникновению такого тяжелого осложнения как кровотечение из варикозных вен пищевода и желудка, угрожающего жизни ребенка, частота выявления портальной гипертензии со временем существенно не меняется.

4. Цели обучения:
4.1. Общая цель: Подготовить квалифицированного специалиста, ориентирующегося в вопросах клиники, диагностики, дифференциальной диагностики портальной гипертензии, лечения, реабилитации и диспансеризации детей с данной патологией.
4.2. Учебная цель: Обучить врачей-ординаторов знаниям по анатомии портальной системы, этиопатогенезу, классификации портальной гипертензии и ее клиническим проявлениям, научить диагностике и дифференциальной диагностике данной патологии, ознакомить с методами оперативного лечения, с ведением послеоперационного периода, возможными осложнениями и их коррекцией, методам консервативной терапии, оказанию первой помощи при кровотечении из варикозных вен пищевода.
4.3. Психолого-педагогическая цель: Врач-ординатор должен на частном примере видеть закономерности причинно-следственных связей. Воспитательная роль занятия состоит также в том, чтобы научить будущих педиатров деонтологическим отношениям матери, врача, ребёнка, понимать государственный характер необходимости охраны здоровья детей. Преподаватель должен научить правильному поведению у постели больного ребенка, в беседах с родителями обратить внимание на правильность задаваемых вопросов в деонтологическом аспекте, обращает внимание на необходимость взятия письменного согласия на обследование и оперативное лечение больного.

5. Место проведения практического занятия: учебная комната, приёмный покой, палаты детского хирургического отделения, перевязочная, операционная.

6. Оснащение занятия: больные, истории болезни, анализы, таблицы (4), тестовые задания (50), ситуационные задачи (6), эталоны ответов.

7. Структура содержания занятия:

№	Этапы практического занятия	Продолжительность (мин.)	Содержание этапа и оснащенность
1	**2**	**3**	**4**
1	Утренняя конференция (планерка)	25	Отчёты дежурных врачей о состоянии тяжелых и вновь поступивших больных, разбор больных на операции
2	Организация занятия	5	Проверка посещаемости и внешнего вида обучающихся
			Обратить внимание студентов на

3	Формулировка темы и цели	5	актуальность темы, определить цели занятия

1	2	3	4
4	Контроль исходного уровня знаний, умений	20	Проверка анкет словесно-логического метода
5	Раскрытие учебно-целевого вопроса	30	Инструктаж обучающихся преподавателем (ориентировочная основа деятельности, истории болезни детей с ПГ)
6	Самостоятельная работа студентов: а) курация больных с ПГ б) беседа с детьми и родителями в) клинический осмотр больных г) разбор курируемых больных д) выявление ошибок в диагностике заболевания е) операции ж) перевязки	120	Работа: а) в палате с больным ребёнком б) с историей болезни в) демонстрация куратором практических навыков по осмотру, физикальному обследованию больного г) совместная с преподавателем интерпретация результатов дополнительных методов исследования
7	Итоговый контроль знаний письменно и устно с оглашением оценки каждого обучающегося за теоретические знания и практические навыки по изученной теме	60	Тесты, ситуационные задачи, теоретический разбор темы «Портальная гипертензия у детей»
8	Задание на дом на следующее занятие	5	Выдать учебно-методические разработки по теме следующего занятия
Всего:		270	

8. Аннотация темы:

Прежде чем перейти к рассмотрению частных вопросов следует хотя бы кратко остановиться на хирургической анатомии печени и желчевыводящих путей.

Кровообращение печени весьма своеобразно.

Печень - единственный орган имеющий 2 афферентных сосуда. По печеночной артерии в нее поступает артериальная кровь, по воротной вене -кровь, оттекающая от желудочно-кишечного тракта, селезенки, поджелудочной железы, которая несет в себе промежуточные продукта пищеварения. Отток осуществляется по единственной системе печеночных вен.

Печеночная артерия обеспечивает 25% всего органного кровотока, покрывая в то же время более 50% потребности печени в кислороде.

На пути крови в портальной системе стоит 2 капиллярные сети: первая располагается в стенках органов пищеварения, вторая в печени. Заключенные между двумя капиллярными сетями (системами), воротная вена и ее ветви (за исключением желудочных) лишены клапанов, поэтому при патологических состояниях здесь возможен ретроградный ток крови. Нормальное давление крови в портальной системе варьирует от 0,784 кПа до 1,470 кПа (от 80 до 150 мм вод ст).

Печеночные вены является эфферентной системой печени. Они впадают в нижнюю полую вену в поддиафагмальном отделе. Взаимосвязь элементов афферентной и эфферентной сосудистой сети внутри печени обеспечивается сложной системой функционально активных коммуникаций, обеспечивающих рациональное равновесие и смешение разнородных артериального и венозного потоков крови.

Наряду с межсистемными портокавальными анастомозами, воротная вена имеет также порто-портальные внутрисистемные анастомозы. Наблюдаются последние при нарушении проходимости ствола воротной вены. Эти анастомоза считается наиболее физиологическими, так как восстанавливают истинное коллатеральное кровообращение через печень, т.е. внутри самой система воротной вены.

Система естественных порто-портальных анастомозов детально изучена Л.А.Гугушвили (1972 г.), который выделил три таких анастомозийных поля. *Первое поле* располагается в толще печеночно-дуоденальной связки, второе обнаруживается в толще малого сальника - при этом вены идут от малой кривизны желудка к воротам печени, третье поло находится между левой долей печени, брюшным отделом пищевода и кардиальной частью желудка. Кроме этого, автор выделил четыре анатомических варианта расположения крупных гепато-лиенальных анастомозов.

Желчевыводящая система берет начало от желчных канальцев. Сливаясь они образуют внутридольковые желчные протоки. По выходе из дольки последние образуют воронкообразное утолщение, называемое канальцами Геринга. В этой части внутрипеченочной желчевыводящей системы наиболее легко возникают воспалительные процессы. Слияние междольковых протоков образует сегментарные и затем долевые протоки. Левый и правки печеночные протоки образуют общий печеночный проток после впадения в который пузырного протока - общий желчный проток. В желчном пузыре различают: дно, тело, воронку, шейку и пузырной проток. В месте перехода желчного пузыря в пузырный проток располагается слой кольцевидных мышечных волокон - сфинктер Люткенса. Воронка пузыря часто расширяется превращаясь в мешкообразное выпячивание, называемое мешком или карманом Гартмана. Эта зона часто становится местом локальных патологических изменений.

Общий желчный проток на уровне средней (средины) нисходящей части двенадцатиперстной кишки прободает ее заднюю стенку и открывается в ее просвет на вершине большого сосочка двенадцатиперстной кишки. Здесь же может впадать и выводной проток поджелудочной железы. Взаимоотношение общего желчного протока и протока поджелудочной железы непостоянны.

Полагают, что совместный и рассыпные варианты соединения протоков создает морфологические условия для билио-панкреатического и обратного рефлюксов, играющих важную роль в генезе холецисто-панкреатитов. Запирательный мышечный аппарат большого сосочка ДПК представлен сфинктером Одди - регулирующим подачу жёлчи и павкреатического сока в пищеварительный тракт и предупреждающим дуоденальный рефлюкс в протоки (1-собстевенный сфинктер желчного протока, 2 - собственный сфинктер протока поджелудочной железы, 3 - сфинктер Вестфаля - сфинктер выходного отдела большого сосочка).

<u>Иннервация печени</u> осуществляется вегетативным отделом нервной системы. Основным местным центром иннервации является солнечное сплетение, за счет которого

преимущественно формируются переднее и заднее печеночные сплетения. Эфферентными нервами печени и желчевыводящих путей являются блуждающие, чревные нервы и правый диафрагмальный нерв. Большой теоретический интерес и практическое значение представляет изучение роли вегетативной нервной системы в регуляции кровообращения в печени и ее внешнесекреторной функции.

Экспериментально и клинически доказано, что раздражение чревного или печеночного сплетение ведет к резкому повышению портального давления и сокращению печеночных сосудов, в то время как пересечение печеночного сплетения - вызывает увеличения печеночного кровотока на 25%. Раздражение или пересечение блуждающего нерва не оказывает значительного влияния на кровообращение печени. Приведенные данные указывают на то, что печень получает сосудосуживающую симпатическую иннервацию и не имеет парасимпатических вазодилятаторов.

Вегетативная нервная система имеет одно из основных значений в регуляции желчеобразования. В настоящее время можно считать установлением, что раздражение блуждающего нерва или перерезка чревных нервов приводит к усилению секреции желчи и напротив, при пересечении блуждающих нервов или раздражении чревных секреция желчи уменьшается.

Синдром портальной гипертензии

В понятие «синдром портальной гипертензии» объединяется большая группа совершенно отличных по происхождению и характеру заболеваний.

Портальная гипертензия - симптомокомплекс, обусловленный нарушением кровообращения и повышением давления в системе воротной вены. Её причиной у детей чаще всего бывают врожденные и приобретенные диффузные заболевания печени (хронические гепатиты, цирроз печени, фиброкистоз и др.), аномалии развития и тромбоз магистральных портальной и венозной систем печени.

Портальная гипертензия может быть следствием активно текущих и завершившихся патологических процессов, явлением временным ила стойким, необратимым.

Целый ряд хронических диффузных заболеваний печени и патологии её сосудистой системы объясняет общность конечных клинических проявлений - нарушение портального кровообращения, спленомегалия, варикозное расширение порто-кавальных анастомозов, асцит, кровотечение из ЖКТ и т.д.

Большинство классификаций портальной гипертензии построено на принципе локализации препятствия портальному кровотоку. Наиболее полная классификация блокады портального русла предложена М.Д. Пациора (1974 г.).

Надпеченочная блокада портального кровообращения:

Цирроз Пика сердечного происхождения, б-нь Киари (тромбоз печеночных вен), синдром Бадда-Киари (тромбоз нижней полом вены на уровне печеночных вен, стеноз или облитерация ее выше печеночных вен, сдавление опухолью, рубцами).

Внутрипеченочная блокада портального кровообращения

Цирроз печени различной формы (портальный, постнекротический, билларный, смешанный), опухоли печени (сосудистые, паразитарные, смешанные, железистые), фиброз печени (портальный, рубцовый, после травмы, локальных воспалительных процессов).

Внепеченочная блокада портального кровообращения: флебосклероз, облитерация, тромбоз воротной вены или ее ветвей, врожденный стеноз или атрезия воротной вены или ее ветвей, сдавление воротной вены или ее ветвей рубцами, опухолями, инфильтратами.

Смешанная форма блокады портального кровообращения: цирроз печени в сочетании о тромбозом воротной вены (первичный цирроз печени и тромбоз воротной вены как осложнение), тромбоз воротной вены с циррозом печени (портальный цирроз печени как следствие тромбоза воротной вены).

По клиническим проявлениям и состоянию кровообращения в портальной системе выделяют 3 стадии портальной гипертензии:

1. Компенсированная (начальная стадия) - умеренное повышение портального давления, компенсированное внутрипеченочное кровообращение, спленомегалия с гиперспленизмом или без него).

2. Субкомпенсированная - высокое портальное давление, спленомегалия, варикозное расширение вен пищевода и желудка с кровотечением или без кровотечений из них, выраженные нарушения портального кровоснабжения печени.

3. Декомпенсированная – спленомегалия с гиперспленизмом, варикозное расширение вен пищевода и желудка с кровотечениями из них, асцит, выраженные нарушения портального кровообращения и кровоснабжения печени, изменения центральной гемодинамики.

Надпеченочная блокада портального кровообращения

Патогенетической основой портальной гипертензии при надпеченочной блокаде является нарушение оттока крови из печени с последующим развитием диффузных, фиброзных и дистрофических изменений в ней.

Причиной надпеченочной блокады могут быть различные заболевания сердца с недостаточностью его правых отделов, поражение нижней полон вены. Последние проявляются в виде болезни Киари и синдрома Бадда-Киари.

Болезнь Киари (первичная обтурация печеночных вен) является следствием облитерирующего эндофлебита, первичного тромбоза или тромбофлебита печеночных вен, аномалий развития печеночных вен, (мембраны, стенозы и т.п.).

Термин «синдром Бадда-Киари» объединяет различные патологические состояния, вторично приводящие к затруднению оттока крови из печени. К ним относят внутрисосудистые процессы (полицитемии, мигрируюший тромбофлебит, паразитарные инвазии и др.), внесосудистые процессы (очаговые поражения печени, цирроз с интенсивным разрастанием узлов регенерации, опухоли и воспалительные образования вне печени, приводящие к сдавлению вен, врожденные мембраны и сужения нижней полой вены на уровне или выше места впадения печеночных вен и др.).

Патологоанатомическая картина и клиника НПВК зависят от степени обтурации печеночных вен, скорости развития заболевания, состоятельности коллатерального кровообращения, характера и тяжести основного заболевания обусловившего развитие синдрома Бидда-Киари.

Клинические проявления болезни Киари и синдрома Бадда-Киари идентичны. Различают острую и хроническую формы.

Острая обтурация печеночных вен проявляется внезапными интенсивными болями в эпигастрии и правом подреберье, сопровождающимися рвотой, быстрым увеличением размеров и болезненностью печени, стреиительным нарастанием асцита. При вовлечении в процесс нижней полой вены развиваются отеки нижних конечностей, расшряются подкожные вены живота и грудной клетки. Вскоре появляются признаки кровотечения из ЖКТ (мелена), умеренная желтуха. Чаше всего смерть наступает в течение первых 4-х суток от печоиочно-почечной недостаточности, тромбоза брыжеечных вен или эмболии легочной артерии. В 25-30% случаев непроходимость печеночных вен может временно восстановиться, это продлевает жизнь на 4-6 месяцев.

Хроническая форма развивается при неполной обтурации. Кровообращение компенсируется за счет включения кава-кавальных и порто-кавальных анастомозов. Характерные симптомы - гепатомегалия, умеренная спленомегалия, стойкий асцит.

Больные часто погибают от кровотечения из варикозно расширенных вен желудка и пищевода.

Диагностика. Локализация блокады может бить установлена с помощью верхней и нижней каваграфии, сопоставления уровней давления в верхней и нижней полых венах (выше давление в нижней полой вене). Контрастное исследование сосудов портальной системы выявляет сохранность внутрипеченочного портального русла или изменения схожие о циррозом печени.

Лечение. Устранение препятствия току крови по печеночным венам или создание дополнительных путей оттока (портокавальные сосудистые анастомозы), иссечение мембран и т.д.

Внутрипеченочная форма блокады портального кровообращения

Главной причиной возникновения внутрипеченочной блокады портального кровотока являются хронические заболевания печени. По номенклатуре принятой Международным обществом по изучению заболеваний печени (Мексика 1974 г.) диффузные заболевания печени разделяют на: 1) гепатиты 2) фиброз 3) цирроз. По современным концепциям, цирроз является конечной стадией хронического гепатита, вызванного различными этиологическими факторами.

Хронические гепатиты.

Хронический гепатит - это воспалительный процесс в печени, продолжающийся без улучшения более 6 месяцев. ХГ составляет до 44% от всех морфологически подтвержденных заболеваний печени.

Выделяют 2 типа ХГ: 1) гепатит как самостоятельное заболевание;

2) гепатит - синдром-спутник при других заболеваниях (хронические инфекции, системные заболевания).

При ХГ как самостоятельном заболевании различают 2 формы:

а) Хронический персистирующий гепатит - неспецифическое морфологическое поражение печени с доброкачественным клиническим течением;

б) Хронический активный гепатит - длительное воспалительное заболевание печени, которое прогрессируя переходит в цирроз.

Этиология и патогенез. В этиологи наибольшее значение имеют острые вирусные гепатиты В и С, в большей степени безжелтушные формы.

Наиболее распространены 4 гипотезы патогенеза хронического гепатита:

1. Вирусная - развитие хронического процесса связывают с цитопатическим свойством вируса.

2. Иммунопатологическая - согласно этой гипотезе, гепатоциты под воздействием вируса приобретают антигенные свойства, что вызывает активацию различных звеньев иммунитета и приводит к поражению клеток печени.

3. Вирусо-иммуногенетическая (А.Ф. Блюгер, 1973 г.) очмтают, что ХГ это следствие внедрения в гепатоциты вируса с малой чужеродностью, вызывающее постоянную сенсибилизацию и мобилизацию достаточного числа клонов лимфоцитов и макрофагов, способных элиминировать вирус из организма.

4. Циркуляторная гипотеза - объясняет переход острого гепатита в хроническое заболевание стойкими нарушениями печеночного кровообращения и органной гипоксией. Патогенетическая цепочка представлена следующими звеньями: неврит ППС дегенерация, фиброз нервов, органная гипоксия, перекисное окисление» разрушение фосфолипидных комплексов мембран клеток – цитолиз. Эта гипотеза лежит в основе методов хирургического воздействия на активность патологического процесса в печени.

Поражение нервов из второстепенного фактора патогенеза острого гепатита превращается в основное звено патогенеза хронического процесса.

Клиника.

Хронический активный гепатит в большинстве наблюдений проявляется разнообразной и достаточно отчетливой симптоматикой, характеризующей периоды обострения и ремиссий.

Дети, как правило, предъявляют жалобы на вялость, быструю утомляемость, ослабление памяти и внимания, повышенное потоотделение, т.е. симптомы нарушения функций центрального и вегетативного отделов нервной системы.

Отмечается снижение аппетита, дисфункция кишечника, метеоризм. В ряде случаев наблюдаются боли в правом подреберье, чувство полноты, тяжести, давления в правом подреберье, другие неприятные ощущения, укладывающиеся в термин «дискомфорт». Характерны изменения кожи, слизистых, волос и т.д. Постоянным признаком обострения является увеличение печени, селезенки, в 50% случаев развивается желтуха. В фазе обострения возможны значительные нарушения водно-минерального обмена, белкового обмена, которые наряду о развитием портального застоя обусловливают развитие асцита и отеков.

Диагностика. В силу неспецифичности клинических проявлений ХГ диагностика основывается на результатах лабораторных и специальных инструментальных методах исследования. Наибольшую практическую значимость для решения вопрооа об активности процесса имеет определение актив ости сывороточных ферментов (АКТ, АСТ, ЩФ), содержание белковых фракций, лапароскопия с биопсией, радиоизотопное и ангиографическое исследование для дифференцировки диагноза ХГ и цирроза печени.

Цирроз печени. Цирроз - клинико-анатомическое понятие, применяемое к хроническим диффузным поражениям печени, отличительной чертой которых являются нарушения долькового строения в результате фиброза и образования узлов регенерации, функциональная недостаточность печени и вовлечение в патологический процесс ряда органов и сиетем.

Классификация.

По морфологическому принципу: портальный, постнекротический, биллиарный.

По этиологии: вирусный, поражение желчных путей, циркуляторные изменения, специфический (сифилис), интоксикация.

По клинико-функциональному признаку:

1. Течение и фазы - прогрессирующее, стабильное, регрессирующее.
2. Стадии - начальная, сформировавшегося цирроза.
3. Функциональное состояние печени - легкое, средей тяжести и тяжелое нарушение функции печени.
4. Состояние портального кровотока: А. характер блока:

- внутрипеченочный ;
- смешанный.

Б. тип портальной гяпертанзии:

- тотальный;
- тотальный с преобладанием кишечно-мезентериального типа;
- тотальны с преобладанием гастро-лиенального типа.

В. Портальный блок:

- компенсированный;
- декомпеноированный.

6. Гиперспленизм (есть, нет).

У детей в этиологии цирроза печени ведущее место занимает вирусный гепатит. Цирроз может развиться либо сразу после острой фазы заболевания, либо через ХАГ. Большое значение имеют безжелтушные формы. Цирротические изменения определяют

два процесса: некроз и узловая регенерация печени, а также пассивно или активно текущий фибронеогенез. Пассивный - в участках коллабированной стромы, активный - за счет мезенхимально-клеточной реакции на повреждение паренхимы. Результат повреждения - псевдодольковое строение печени, появляются участки паренхимы в которых нарушены нормальные пространственные взаимоотношения портальных сосудов и центральных вен.

В основе постнекротического цирроза лежит массивный некроз паренхимы, спадение соединительнотканной основы и уплотнение печени, активное образование фиброзной ткани за счет реакции на некроз. Участки нормальной ткани разделяются соединительнотканными тяжами и дают начало узлам регенерации, которые формируют псевдодольки. Макроскопически выявляется бугристая печень.

Портальный цирроз - следствие хронического гепатита. Перестройка паренхимы идет в результате внедрения инфильтратов в дольку из портальных полей. Соединительнотканные перегородки фрагментируют дольки, внутри фрагментов образуются узлы регенерация Макроскопически выявляются мелкобугристые изменения печеночной паренхимы с равномерным распределением по всему органу.

Биллиарный цирроз - сходен по основным признакам с портальным но отличается меньшей интенсивностью процессов регенерации.

Одним из ведущих звеньев в патогенезе цирроза является изменение кровообращения в печени и портальной системе.

1. Снижение кровообращения печени из-за патологического спазма внутриорганного сосудистого русла - поражение вегетативной нервной системы,

2. В процессе развития цирроза - разрушаются синусоиды, сближаются портальные триады с центральными венами, формируются широкие каналы, соединяющие воротную вену с центральными венами, т.е. возникает внутрипеченочные порто-портальные шунты. Такое изменение кровотока в печени и значительно измененная гемодинамика псевдодолек способствуют сбросу крови приносимой в печень по внутрипеченочным порто-кавальным шунтам в нижнюю полую вену минуя паренхиму печени. Суммарное действие этих факторов приводит к тяжелым нарушениям микроциркуляции и как следствие к развитию некробиотических изменений гепатоцитов, гибели клеток, активации фиброгенеза.

Пути компенсации нарушений кровообращения и метаболизма печени. Изменение гемодинамики печени ведут к изменению состава приносимой крови, изменению тканевого дыхания - это естественные механизмы компенсации органной гипоксии. Исследованиями доказано, что при циррозе отмечается артериализация портального кровотока, т.е. увеличивается парциальное напряжение и содержание кислорода в крови воротной вены. Печень усиливает потребление кислорода из притекающей крови.

Наиболее глубоко генез нарушения портального кровотока и адаптационых реакций в системе порто-печеночного кровообращения изучен М.Д. Пациора и Ю.А.Ершов. Портальная гипертензия при диффузных поражениях печени - это компенсаторно-приспособительная реакция организма, направленная на нормализацию кровообращения печени. В стадии компенсации в ответ на возникновение блока оттока (из печени) рефлекторно возникает спазм печеночной артерии. В свою очередь спазм печеночной артерии приводит к перераспределению крови в чревном стволе в сторону селезенки с передачей кинетической энергии потоку крови, двигающемуся по магистральным сосудам портальном системы - это дает возможность преодолеть возросшее внутрипеченочное сопротивление и сохранить объем портального кровотока. Уменьшение притока артериальной крови по печеночной артерии (за счет ее спазма) компенсируется высокооксигенированной портальной кровью за счет открытия артериопортальных анастомозов в органах портальной системы (селезенка, кишечник, желудок). В стадии компенсации объемный кровоток в портальной системе регулируется

системой внутрипеченочных шунтов. Однако, если цирроз прогрессирует этот механизм регуляци становится несостоятельным. Нарастание внутрипеченочного сопротивления приводит к формированию артериопортальных анастомозов внутри печени – эти шунты играют роль гидравлического затвора, который также способствует повышению давления в портальной системе которое становятся уже патологическим фактором так как внутрипеченочные шунты не оправляется со сбросом крови через венозную систему печени и раскрываются внепеченочные порто-кавальные анастомозы (например гаотроэзофагеальные коллатерали - наиболее опасные в плане развития кровотечения) - это стация субкомпенсации.

Стадия декомпенсаци. Цирроз прогрессирует, нарастает печеночно-клеточная недостаточность, развивается мощный сброс по порто-кавальным анастомозам в правое предсердие, вовлекается в процесс центральная гемодинамика. Стадия декомпенсации - это стадия декомпенсации центрального кровообращения сопровождающаяся снижением кровообращения печени, замедлением кровотока в системе внепеченочных порто-кавальных шунтов из-за повышения давления в правом сердце. Одним из проявлений тяжелых форм цирроза является асцит. Патогенез асцита при циррозе довольно сложен. Однако ведущим фактором в патогенезе считают печеночно-клеточную недостаточность и портальную гипертензию «блок оттока».

Печеночно-клеточная недостаточность

1. Снижение синтеза альбуминов и как результат - гипоальбуминемия, низкое онкотическое давление крови, что способствует транссудации жидкости из сосудистого русла в полости и ткани.
2. Снижена активация альдостэрона и в связи с этим - усиление реабсорбции гидрофильного иона натрия в дистальиых канальцах почек и накопление его во внеклеточной жидкости.
3. Задержка инактивации антидиуретического гормона (АДГ), функцией которого является активация гиалуронидазы и увеличение проницаемости мембран почечных канальцев для воды. Следственно увеличивается реабсорбция воды и объем мочи уменьшается.

Роль портальной гипертензии в развитии асцита состоит в том, что создаются условия для задержки жидкости непосредственно в брюшной полости. Кроме этого нарушение центральной гемодинамики сказывается на величине почечного кровотока, который снижен, что приводит к выбросу ренина, активатора ангиотензиногена, находящегося в плазме и и представляющего собой глобулин, который активизируется и превращается в ангиотензин. Ангиотензин оказывает прессорный эффект и стимулирует задержку альдостерона (задержка натрия).

Кроме того в происхождении асцита при циррозе придают значение повышенному лимфообразованию. Количество лимфы, оттекающей от печени увеличивается в 10-20 раз. Выход лимфы в брюшную полость зависит от нарушения ее оттока и просачивания через растянутые стенки капилляров либо их микроразрывы.

Клиника. Цирроз у детей протекает более благоприятно нежели у взрослых. Компенсация функции печени более длительна, суб- и декомпенсация развивается у 1/3 больных, кровотечение из вен желудка и пищевода в 4-10%. Симптомы, характеризующие функциональную недостаточность печени: слабость, утомляемость, головные боли, нарушения сна, исхудание, диспепсические расстройства метеоризм. Характерна бледность кожи, сухость, появление сосудистых, звездочек, пальмарной эритемы, деформация пальцев в виде «барабанных палочек», белые эмалевые ногти. Кроме того - частые носовые кровотечения, периодически - желудочные. Выявляется увеличение печени и селезенки, их уплотнение, асцит, периферические отеки. Наиболее опасные осложнения: гепато-церебральная недостаточность и кровотечения.

Диагностика. Для выбора правильного метода лечения необходимо не только установить диагноз цирроза, но и уточнить:

1. степень компенсации функции печени;
2. активность процесса;
3. стадию изменения порто-печеночной гемодинамики
4. наличие или отсутствие гиперспленизма

С этой целью применяют комплекс клинико-биохимических, радио логических, рентгенологических методов исследования. Решающая роль принадлежит морфологическому исследованию - лапароскопии, биопсия печени. Степень компенсации нарушений функции печени оценивают по совокупности клинико-биохимических данных.

Степень печеночно-клеточной недостаточности по А.Ф.Блюгеру

1. Компенсированная - когда имеется изменение показателей нагрузочных проб (проба Квина-Пытеля на дезинтоксикацию - эта проба о бензойно-кислым натрием, он не окисляетоя в организме и выделяемся с мочой в виде гипнуровой кислоты синтезируемой в печени. Норма - за 4 часа 3-3,5 грамма при даче 6 грамм бензойно-кислого натрия. Проба с бромсульфалеином в/в: из расчета 0,5 мг на 1 кг веса ч/з 45 минут в крови в норме определяется не более 5% красящего вещества.
2. Субкомпенсированная - слабость, синдром плохого питания, легкая желтуха. Общий билирубин до 85,5 мкмоль/л. АЛТ, АСТ до 200 ед. Тимоловая до 40 ед. Альбумины до 40%, сулемовая до 50%.
3. Декомпенсация – слабость, плохое питание, желтуха, отеки, асцит, геморрагический синдром. Билирубин 65,5 мкмоль/л АЛТ, АСТ 200 ед, тимоловая 40 ед., альбумиии 40%. За активность процесса говорят исследования активности трансаминаз, уровня гамма-глобулина, микроскопическое исследование биоптатов печени. Явления гиперспленизма оцениваются по развернутому анализу крови, в котором выявляются лейкопения, анемия, тромбоцитопения.

Нарушение портального кровообращения оценивают с помощью реогепатографии, радионуклидных методов, рентгеноконтрастных исследований. Наиболее информативен из рентгенконтрастных методов метод спленопортографии. Спленопортальное русло проходимо и расширено, селезеночная вена извита, уменьшен портовертебральный угол, отмечается деформация внутрипеченочного русла.

3 типа спленопортограмм:

1. Сосудистый рисунок слегка обеднен на периферии.

2. Тень печени уменьшена - рисунок значительно обеднен, деформирован, контрастируются внепеченочные портокавальные анастомозы.

3. Крайне обеднен или вообще отсутствует котрастирование внутрипеченочной портальной сети.

Лечение: хронических гепатитов.

I. Базис-терапия.

1. Постельный режим.

2. Диета - отварная или паровая обработка, временно исключит животный белок (мясо, рыбу).

3. Желчегонная терапия - препараты растительного происхождения (кукурузные рыльца, холосас, календула, крапива, березовые почки. зверобой, ромашка, шиповник). Сернокислая магнезия внутрь на 2-3 недели. Спазмолитики (но-шпа, платифиллин - двухнедельными циклами).

4. Щелочные минеральные воды (боржоми, смирновская, славянская, Ессентуки № 4 и 17) в теплом виде 1/4 –1/2 стакана перед едой, в виде тюбажей 2-3 раза в неделю - способствуют снятию спазмов и нормализации функции ЖКТ.

5. Витамины группы В (В1, В6). При ахилии нарушается всасывание жирорастворимых витаминов А, Е, К.

6. Антигистамминые препараты: димедрол, фенкарол, тавигил - 2-3 недели.

7. Ферменты внутрь: фестал, панкреатин на 20-30 дней.

8. Гепатопротекторы: карсил, легален, селибор.

9. Иммунодопрессивная терапия - основа лечения активная циррозов печени и ХАГ. Начальная доза преднизолона - при гепатоцеребральной недостаточности, т.е. тяжелой форме 2-3 мг/кг массы тела. В других случаях 0,5-1 мг/кг. Ее можно повысить или понизить до оптимальной на 2-3 месяца до достижения клинико-биохимической ремиссии. Снижение дозы преднизолона проводят вначале не чаще 1 раз в 7-10 дней, затем еще медленнее под биохимическим контролем до достижения минимальной купирующей дозы, которая обычно составляет 1/2 начальной. Затем сохраняется поддерживающая доза - от 5 до 15 мг. На этом этапе вводят дополнительные методы, которые могут помочь стимулировать собственные надпочечники и избежать синдрома отмены - это курс(индуктотерапии), курс кокарбокоилаэы в/м (10-15 инъекции), назначение других иммунодепрессантов (делагила), которые позволяют достигнуть ремиссии раньше и на меньших дозах преднизолона. Дозы делагила: до 5 лет 0,1-0,15г., 6-10 лет – 0,15-0,25г., 11-14 лет – 0,25-0,4 г. Назначают один раз в день в вечерние часы, первая (полная доза) 10-12 суток, затем половинная (общий курс 3-6 недель). Метод, позволяющий тренировать собственные надпочечники - переход на импульсный прием преднизолона, когда снижение дозы достигается не уменьшением ее в течение суток, а назначением в той же дозе, но через день. Этот метод показан у детей с выраженной стероидной зависимостью.

Стероидная зависимость - одно из самых тяжелых осложнений глюкокортикоидной терапии, развивается при неумелой преднизолонотерапи, когда снижение дозы происходит не при достижени положительного результата лечения, а в соответствии с требованиями предусмотренными схемой лечения. При этом происходит повышение АЛТ, АСТ, а при продолжени снижения дозы возникает обострение, которое уже не купируется первоначальными дозами преднизолона, а требуют назначения больших доз. Преодоление стероидной зависимости и достижение отмены препарата без развития обострения могут затянуться в этих случаях на 2-3 года.

Другие побочные явления - симптомокомплекс экзогенного гиперкортицизма (лунообразное лицо, нарастание массы тела, гипертрихоз, транзиторная гипертензия, глюкозурия) - это обратимые явления, которые не должны влиять на проводимую кортикстероидную терапию. Более того, данное явление чаще всего совпадают с началом улучшения со стороны печеночного процесса.

Одним из осложнений при кортикостероидной терапии особенно у подростков в пубертатном периоде является развитие осеопороза позвоночника, что может осложниться сдавлением одного или нескольких позвонков, иногда при полном отсутствии болей. Такое осложнение встречается в 30% случаев. К осложнениям так же относится развитие гиперацидного состояния со стороны ЖКТ, развитие пептических язв.

С целью коррекции возможных осложнений необходимо назначение препаратов (витамины, альмагель).

Кроме этого применяют анаболические гормоны (неробол, ретаболил), которые смягчают синдром отмены. Негабол применяют в дозах: 0,1-1 мг/кг массы в сутки месячным курсом. Ретаболил - 0,5-1 мг/кг в/м 1 раз в неделю, затем 1 раз в 2-3 недели.

Авторы Алакшель и М.Одьевр так же считают, что главным элементом лечония ХАГ является применение кортикостероидов и иммуно-супрессоров Причем, отлают предпочтение смешанному лечению преднизолоном и азотиоприном.

Азотиоприн по химическому строению и биологическому действию близок к 6-меркаптопурину и обладает цитостатической активностью и оказывает иммунодепрессивный эффект. По методике данных авторов лечение начинают с большой дозы преднизона (2 мг/кг в сутки), которую прогрессивно уменьшают после 6-7 недели лечения, как только появились определенные признаки регрессии лабораторных изменений. Преднизон - по характеру действия и показаниям к применению близок к кортизону но в 3-5 раз более активен, действует быстрее, но медленнее

После снижения преднизон назначается в поддерживающей дозе, которая у разных детей варьирует от 0,5 до I мг/кг в сутки день.

Азатиоприн вначале назначается в дозе 1,5 мг/кт в сутки. Доза изменяется только в случае плохой переносимости. Комбинированное лечение продолжается от 18 месяцев до 2 лет.

Одной из наиболее трудных проблем является вопрос об окончани лечения, т.к. имеется большой риск рецидивов в том случае, если лечение прервано до полного исчезновения всех лабораторных и гистологических проявлений активности гепатита. Поэтому продолжается до полной нормализации лабораторных показателей в течении минимум 1 года при условии гистологического контроля.

Но даже при таком лечении иногда не удается избежать рецидивов. В таких случаях полностью повторяется программа лечения. Отмечены случаи длительности лечения 4-10 лет, пока появилась стабилизация процесса.

В ряде случаев у больных с ХАГ при наличии выраженных признаков гепато-целлюллярной недостаточности показано назначение инфузионной детоксикационной терапии - переливание глюкозо-солевых растворов, коллоидов. Объем инфузии назначают из рассчета 50-60 мг/кг в сутки. В состав инфузии входит 2 части 5-10% глюкозы и одна часть коллоидов (гемодез, реополиглюкин, белкавые препараты (оптимально- альбумин)).

Гемотрансфузии проводят при сопутствующей анемии (в результате гемолиза или гиперспленизма).

Обязательно назначение антиферментных препаратов: контрикал (40000-60000 ЕД в сутки), гордокс /в капельно - при массивных некрозах в узлах регенерации.

Отечно-асцитический синдром, являющийся основным признаком декомпенсаци, обусловлен несколькими несколькими механизмами: портальной гипертензией, гипоальбуминемией, вторичным гиперальдосторонизмом. Лечение его представляет достаточно сложную задачу и включает несколько моментов.

1 .Строгое соблюдение водного режима - ограничить прием жидкости, контроль за уровнем диуреза.

2. Временно бессолевая диета, затем под контролем уровня натрия в крови добавляют 1-2 г соли в сутки.

3. Решающим является назначение мочегонных средств и в первую очередь антагонистов альдостерона (спироно-лактонов). Врошпирон - блокирует эффекты альдостерона - повышает выделение Na, уменьшает выделение К и мочевины. Натрий-уретическое действие обусловливает усиление диуреза.

Верошпирон дают длительно в дозе 1-4 таблеток (1 тб - 25 мг) х 3 р. в день в зависимости от возраста и выраженности отечно-асцитического синдрома. На фоне лечения вероширoном назначают салуретики (лазикс) — 2-3 раза в неделю (1 таблетка 40мг) доза индивидуальная).

Дозы по Алашилю - верошпирон 10-15 мг/кг в неделю, лазикс 3 мг/кг х сутки, альбумин 1 г/кг.

Одним из грозных осложнений диффузных поражений печени, аномалий развития сосудов портальной системы является портальная гипертензия с кровотечением из варикозно расширенных вен желудка и пищевода.

Причины кровотечений: 1) гипертонический криз в портальной системе, 2) патологические изменения слизистой оболочки желудка и пищевоода из-за нарушения кровообращения - в виде эррозий и язв, 3) нарушения гемостаза.

Предпосылкой к желудочно-пищеводному кровотечению может быть ухудшение общего состояния, слабость, недомогание, боли в эпигастральной области, повышение температуры. Затем состояние резко ухудшается - возникает бледность кожи, слизистых, жажда, сухость во рту, иктеричность склер, тахикардия, слабый пульс, падение артериального давления. Абсолютный симптом - рвота алой кровью «кофейной гущей». Через несколько часов появляется дегтеобразный стул. С целью уточнения диагноза эзофагогастроскопия или исследование пищевода с бариевой взвесью, введение в желудок тонкого зонла о эвакуациейисодержимого.

Лечение.

1. Консервативное. Режим - строго постельный, инфузионная терапия - преследует объемное возмещение кровопотери посредством переливания крови и кровезаменителей, об адекватности инфузионной терапии судят по стабильности АД и ЦВД, частоте пульса, стабилизации уровня гемоглобин, гематокрита, восстановлению почасового диуреза. Особого внимания заслуживает профилактика патологического фибринолиза. На первых же этапах лечения необходимо переливание ингибиторов фибринолиза: гаммааминокапроновой кислоты, трассилол, свежезамороженной плазмы. Зонд-обтуратор Блекмора малоэффективен.

При остановке кровотечения кормление начинают через 48-72 часа – щадяшая диета, фруктово-ягодное желе, 5% манная каша, протертый жидкий творог, сырые яйца. Через 3-4 дня диету расширяют.

2. Хирургическое лечение.

Операции выполняют через 6-8 часов если кровотечение продолжается (неэффективность консервативной терапии) и добится стабилизации гемодинамики с помощью интенсивной терапии за это время не удается. Если после стабилизации гемодинамики на 4-5 часов вновь появляется кровотечение, то следует продолжить тактику консервативной терапии на 2 суток (учитывая интенсивность кровотечения!).

Хирургические методы лечения ХАГ и портальной гипертензии

Выделяют 5 групп операций:

1) Операции, направленные на отведение асцитической жидкости
- Дренирование брюшной полости
- Анастомоз с большой подкожной веной ноги (в настоящее время не применяется)

2. Операции по созданию новых путей оттока из портальной системы
- Оментопекси, оментогепатопексия
- Оменто-ренопексия
- Оменто-диафрагмопексия (в настоящее время не применяются)

3. Операции порто-кавального шунтирования.

- перемещение селезенки в плевральную полость, гепатодиафрагмопексия, имплантация селезенки в левую долю печени – в настоящее время практически не применяются.

- Гатро- и кологепатопекси. Считалось, что создаются условия для развития анастомозов со внутрипеченочными разветвлениями воротной вены. Показанием к применению считалось наличие внепеченочной формы портальной гипертензии.

- Порто-кавальные сосудистые анастомозы. Наиболее эффективный способ хирургической коррекции гипетензии. Однако, при прямом порто-кавальном анастомозе риск развития послеоперационной энцефалопати достигает 25-50%, а летальность от

печеночной комы – 18-33%. По-этому, предпочтенние отдается наложению сплено-ренального анастомоза, обеспечивающего более умеренный сброс с сохранением значительной части важного для печени мезентериального притока. Кроме того, используются комбинации порто-кавальных шунтов с периартериальной неврэктомией общей печеночной артерии.

4. Операции, направленные на уменьшение притока крови в портальную систему.

3. Спеленэктомия. После операции портальное давление снижается на 40-100 мм вод.ст., но при этом разрушаются существующие коллатерали (в большей степени имеют значение забрюшиные) и сохраняется высокий риск кровотечения из варикозных вен пищевода и желудка. Показанием к спленэктомии как самостоятельной операции является гиперспленизм.

4. Усиление артериального кровообращения печени при хроническом гепатите и циррозе можно рассматривать как важнейший лечебный фактор, способствующий ликвидации органной гипоксии. На этом основании можно говорить о целесообразности перевязки селезеночной артерии. Однако, вместе с этим усиливается кровенаполнение кардиального отдела желудка и повышается давление в венах за счет сброса по артерио-венозным коммуникациям. В связи с этим, у больных, имеющих варикозное расширение вен гастро-эзофагеальной зоны спленэктомию и перевязку селезеночной артерии необходимо сочетать с перевязкой левой желудочной артерии, приводящее уровень кровенаполнения к исходным величинам.

5. Прекращение связи вен желудка и пищевода с венами портальной системы.

- Рассечение желудка (операция Таннера)
- Гастротомия с прошиванием варикозно расширенных вен
- Трансректальное прошивание вен пищевода (операция Борема-Крайля) – эзофаготомия – применяется мало.
- Эзофаго-кардиальные резекции (удаление дистального отдела пищевода и проксимального отдела желудка)
- Эндоваскулярные способы (склерозирование и эмболизация варикозно расширенных вен пищевода и желудка тромбоваром, тромбином, этоксисклеролом)

6. Усиление регенерации и внутрипеченочного артериального кровообращения

- Резекции печени
- Тораколизация декапсулированной печени практически не применяется в настоящее время)

9. Вопросы для самоподготовки:

1. Анатомическое строение печени и системы воротной вены,
2. Физиологию портального кровообращения
3. Пути коллатерального кровотока,
4. Классификацию портальной гипертензи
5. Заболевания печени, приводящие к развитию различных форм портальной гипертензии,
6. Клиническую картину поражения печени,
7. Лабораторные методы диагностики поражения печени
8. Методы инструментальной диагностики портальной гипертензии
9. Сущность гиперспеленизма,
10. Основы фармакологического действия лекарственных препаратов,
11. Медикаментозные средства, применяемые в детской хирургии

10. Тестовые задания по теме:

1. Какое заболевание чаще приводит к развитию портальной гипертензии у детей?

1. опухоли печени
2. атрезия желчных ходов
3. б-нь Боткина
4. абсцесс печени
5. киста селезенки
6. пупочный сепсис

2. С чем связан механизм повышения портального давления при портальной гипертензии?

1. с повышением свертывания крови
2. с окклюзионным фактором

3. Назовите основной путь ретроградного тока крови при непроходимости воротной вены.

1. через параумбиликальные вены в вены передней брюшной стенки
2. гастроэзофагеальный путь
3. через геморроидальные вены
4. через гепатопетальную систему вен.

4. Что является признаками гиперспленизма из перечисленных ниже?

1. тромбоцитопения, анемия, лейкоцитоз
2. лейкопения, анемия
3. анемия, тромбоцитопения, лейкопения
4. анемия, лейкоцитоз.

5. Как изменяется давление в системе воротной вены при внепеченочной форме портальной гипертензии?

1. давление повышено в печени, селезенке, в воротной вене и мезентериальных венах
2. давление повышено в селезенке, в воротной вене, нормальное в печени.
3. давление не изменено с селезеночной и воротной венах
4. давление повышено в печени, нормальное в селезеночной и воротной венах

6. Какое исследование наиболее информативно для оценки давления в системе воротной вены?

1. эзофагография
2. спленоманометрия
3. трансумбиликальная гепатоманометрия и гепатопортография
4. каваграфия

7. Назовите радикальные операции, применяемые для лечения портальной гипертензии (2).

1. спленоренальный анастомоз
2. спленэктомия
3. органоанастомозы и спленэктомия
4. прямой потро-кавальный анастомоз
5. операция Таннера

8. Какие операции показаны при продолжающемся кровотечении из варикозно расширенных вен пищевода?

1. органоанастомоз и спленэктомия
2. операция Тальма
3. перевязка вен пищевода
4. операция Таннера

5. гастротомия с перевязкой вен

9. С какой целью применяется зонд Блекмора?

1. с диагностической целью
2. с целью остановки кровотечения из вен пищевода
3. с целью остановки кровотечения из вен желудка
4. для кормления больных после операций на пищеводе.

10. Этиология синдрома портальной гипертензии при внепеченочной форме включает (3):

1. идеопатическую трансформацию воротной вены
2. тромбоз воротной вены
3. флебит системы воротной вены
4. хронический персистирующий гепатит
5. цирроз печени
6. фиброхолангиокистоз печени
7. фетальный гепатит
8. атрезия желчных ходов
9. флебит печеночной и нижней полой вены
10. стеноз нижней полой вены
11. болезни накопления
12. абсцесс печени

11. Этиология синдрома портальной гипертензии при внутрипеченочной форме включает:

1. идеопатическую трансформацию воротной вены
2. тромбоз воротной вены
3. флебит системы воротной вены
4. хронический персистирующий гепатит
5. цирроз печени
6. фиброхолангиокистоз печени
7. фетальный гепатит
8. атрезия желчных ходов
9. флебит печеночной и нижней полой вены
10. стеноз нижней полой вены
11. болезни накопления
12. абсцесс печени

12. Этиология синдрома портальной гипертензии при Синдроме Бадда-Киари включает:

1. идеопатическую трансформацию воротной вены
2. тромбоз воротной вены
3. флебит системы воротной вены
4. хронический персистирующий гепатит
5. цирроз печени
6. фиброхолангиокистоз печени
7. фетальный гепатит
8. атрезия желчных ходов
9. флебит печеночной и нижней полой вены
10. стеноз нижней полой вены
11. болезни накопления
12. абсцесс печени

13. Для синдрома портальной гипертензии внепеченочной формы характерны симптомы (2):

1. спленомегалия
2. гепатоспленомегалия
3. желтуха
4. асцит
5. энцефалопатия
6. запоры
7. стул с алой кровью
8. рвота с кровью
9. артериальная гипертензия
10. симптом Ортнера

14. При синдроме портальной гипертензии внепеченочной формы показано лечение:

1. консервативное
2. склерозирование варикозных вен пищевода
3. шунтирующие сосудистые операции
4. спленэктомия

15. Как изменяется давление в системе воротной вены при внутрипеченочной форме портальной гипертензии?

1. давление повышено в печени, селезенке, в воротной вене и брыжеечных венах
2. давление повышено в селезенке, в воротной вене, нормальное в печени.
3. давление не изменено с селезеночной и воротной венах
4. давление повышено в печени, нормальное в селезеночной и воротной венах

16. Как изменяется давление в системе воротной вены при внепеченочной форме портальной гипертензии?

1. давление повышено в печени, селезенке, в воротной вене и брыжеечных венах
2. давление повышено в селезенке, в воротной вене, нормальное в печени.
3. давление не изменено с селезеночной и воротной венах
4. давление повышено в печени, нормальное в селезеночной и воротной венах

17. Как изменяется давление в портальной системе при надпеченочном блоке кровообращения

5. давление повышено в печени, селезенке, в воротной вене и брыжеечных венах
6. давление повышено в селезенке, в воротной вене, нормальное в печени.
7. давление не изменено с селезеночной и воротной венах
8. давление повышено в печени, нормальное в селезеночной и воротной венах

18. Из форм портальной гипертензии в детском возрасте чаще встречается:

1. внепеченочная
2. внутрипеченочная
3. комбинированная
4. надпеченочная
5. смешанная

3. Механизмы возникновения спленомегалии все, кроме:

1. воспаление и иммунные реакции
2. нарушение венозного оттока
3. депонирование эритроцитов
4. инфильтративное поражение
5. травматические повреждения

4. В классификации болезни Киари и Бадда-Киари различают формы:

1) Острую и хроническую
2) Острую и подострую
3) Хроническую и рецидивирующую
4) Персистирующую и активную

5. Локализация блока при болезни Бадда-Киари и Киари может быть установлена при помощи:

3. спленопортографии
4. верхней и нижней каваграфии
5. целиакографии
6. Аортографии
7. Спленоманометрии

22. В классификации цирроза печени по морфологическому признаку различают:

1) портальный, постнекротический, биллиарный.
2) компенсированный и декомпенсированный
3) начальный и сформированный

23. Для выбора правильного метода лечения цирроза печени необходимо уточнить все, кроме:

1. степень компенсации функции печени;
2. активность процесса;
3. стадию изменения порто-печеночной гемодинамики
4. наличие или отсутствие гиперспленизма
5. состояние функции почек

24. Наиболее частая локализация кровотечения при портальной гипертензии: (3)

1. Кардиальный отдел желудка
2. Антральный отдел желудка
3. Терминальный отдел пищевода
4. Геморроидальные вены
5. Большая кривизна желудка
6. ДПК

25. При кровотечении из вен желудка и пищевода, обусловленных внепеченочным блоком портального кровообращения необходимы препараты: (4)

1. Питуитрин
2. Альмагель
3. Криоплазма
4. Препараты декстранового ряда
5. Эритромасса
6. Прозерин
7. Глюкозо-солевые смеси
8. Адреналин

26. При профузных кровотечениях, обусловленных внепеченочным блоком портальной гипертензии, показано: (1)

1. Консервативная терапия
2. Экстренное струйное переливание крови
3. Срочное оперативное лечение на фоне массивной гематрансфузии
4. Операция в случае неэффективности консервативных мероприятий

27. У больного с циррозом печени возникло пищеводно-желудочное кровотечение. Ваша тактика при проведении консервативной терапии:(1)

1. Показано полное восполнение ОЦК с децентрализацией кровообращения и применение препаратов, избирательно снижающих объем кровотока в портальной системе
2. Не показано полное восполнение ОЦК с децентрализацией кровообращения
3. Не показано применение препаратов, снижающих портальный **кровоток**

28. У больного с внепеченочным блоком портального кровообращения возникло кровотечение. Укажите тактику консервативной терапии: (1)

1. Показано полное восполнение ОЦК с децентрализацией кровообращения
2. Необходимо применение препаратов, снижающих портальный кровоток, не показано полное восполнение ОЦК с децентрализацией кровообращения
3. Не показано применение препаратов, снижающих портальный кровоток

29. Наиболее эффективным препаратом из представленных для остановки кровотечения при циррозе печени является: (1)

1. Хлористый кальций
2. Криоплазма
3. Фибриноген
4. Викасол
5. Амбен

30. Какой инструментальный метод наиболее эффективен при остановке кровотечения из пищевода и желудка у детей? (1)

1. Зонд Блекмора
2. Криотерапия
3. Тромбирование сосудов
4. Эмболизация вен, артерий
5. Склеротерапия

31. Назовите показания к оперативному лечению при остром кровотечении из расширенных вен пищевода при синдроме портальной гипертензии: (3)

1. При наличии повторного кровотечения
2. При кровотечении, которое не удается остановить в течение 2-х часов
3. При кровотечении, которое невозможно купировать в течение 6 часов
4. При кровотечении более 10 мл/кг массы ребенка за 12 часов
5. Во всех случаях

32. Какой дополнительный неинвазивный метод позволяют оценить степень нарушений портального кровотока при портальной гипертензии? (1)

1. Спленопортография
2. Сцинтиграфия
3. Реография
4. Допплерография
5. УЗИ
6. Спленоманометрия

33. Что диктует необходимость полного восстановления кровопотери при циррозах печени? (1)

1. Неадекватность перфузии печени при низком ОЦК и возможность развития печеночно-клеточной недостаточности
2. Появление гиперспленизма
3. Необходимость повышения портального давления

34. Интенсивность кровотечения при внепеченочном блоке портального кровообращения зависит от следующих факторов: (2)

1. Выраженности гипертонического криза в портальной системе
2. Наличия гепатопетальных анастомозов
3. Уровня блока портальной системы
4. Недостаточности антигемофильного фактора
5. Размеров селезенки
6. Размеров печени

35. При лечении кровотечений из варикозных вен пищевода, при внепеченочном блоке портального кровообращения, показано введение всех препаратов, кроме: (1)

1. Эритроцитарной массы
2. Криоплазмы
3. Питуитрина
4. Препаратов декстранового ряда
5. Викасола
6. Тромбомассы

36. Давление в портальной системе при средней тяжести течения портальной гипертензии составляет: (1)

1. От 300 до 390 мм водного столба
2. От 200 до 290 мм водного столба
3. 120 мм водного столба
4. Менее 120 мм водного столба

37. С целью выявления варикозных вен пищевода проводят все, кроме: (1)

1. Эзофагоскопии
2. ФГС
3. Спленопортографии
4. Целиакографии
5. Контрастной эзофагогастрографии
6. Допплерографии

38. Проявлениями гиперспленизма являются: (3)

1. Увеличение селезенки
2. Гиперлейкоцитоз
3. Лейкопения
4. Панцитопения
5. Тромбоцитоз
6. Гипокалемия

39. Какова тактика врача при средней степени тяжести кровотечения, обусловленного внепеченочным блоком портального кровообращения?(2)

1. Только консервативная терапия
2. Только оперативное лечение
3. Консервативная терапия с последующим оперативным лечением, спустя несколько месяцев после эпизода кровотечения
4. Оперативное лечение при неэффективной консервативной терапии

Эталоны ответов к тестам по теме: «Хронические диффузные заболевания печени, синдром портальной гипертензии у детей»

№	ответ	№	ответ	№	ответ	№	ответ

1	6	**11**	5	**21**	2	**31**	1,3,4
2	2	**12**	9,10	**22**	1	**32**	4
3	2	**13**	8	**23**	5	**33**	1
4	1	**14**	3	**24**	1	**34**	1,2
5	2	**15**	2	**25**	1,2,3,5	**35**	4
6	2	**16**	2	**26**	3	**36**	1
7	1,4	**17**	1	**27**	1	**37**	4
8	5	**18**	1	**28**	2	**38**	4
9	2	**19**	5	**29**	2	**39**	3,4
10	1,2,3	**20**	1	**30**	5		

11. СИТУАЦИОННЫЕ ЗАДАЧИ ПО ТЕМЕ: «ХРОНИЧЕСКИЕ ДИФФУЗНЫЕ ЗАБОЛЕВАНИЯ ПЕЧЕНИ, СИНДРОМ ПОРТАЛЬНОЙ ГИПЕРТЕНЗИИ У ДЕТЕЙ»

Задача №1

На прием к педиатру обратилась мать с 5-ти летним ребенком с жалобами на повторную рвоту с кровью, черного цвета стул, нарушение самочувствия. Со слов матери указанные жалобы появились 2 суток назад. При осмотре, выражена бледность кожных покровов, пульс слабого наполнения, тахикардия до 120 ударов в минуту, АД 80/50 мм рт ст., тоны сердца приглушены. Живот мягкий, безболезненный, печень в, пределах нормы. Селезенка + 5 см из под реберной дуги.

Ребенок второй в семье, доношенный. После родов в течении 7 суток отмечалось кровотечение из пупочной ранки. С 2-х месячного возраста педиатром у ребенка выявлено увеличение живота в объеме, страдает метеоризмом. При осмотре выявлена увеличенная селезенка. Ребенок находился под наблюдением.

Семейный анамнез: родители здоровы.

Общий анализ крови: Ни 75 г/л. Эр 2,0* 10^{n} , ЦП 0,9, Лецкоц.4,5*10^{9},
п/я 3%, с/я *60%,* Э - 3%, Л - 2 J %, м - 7%, СОЭ - 10 мм/час.

Облит анализ мочи: цвет соломенно-желтый, прозрачная, pH- *6,0,* уд. вес - 1018, белок - нет, Лецкоциты - 2-3 в п/з, Эр - нет.

Биохимический анализ крови: Общий белок 74 г/л, альбумины 44%, глобулины: cti - 4%, аг - 12%, (В - 14%,у - 18%, щелочная фосфатаза - 70 ед/л, АлАТ -0,15 ед, АсАТ - 0,2 ед., амилаза 30 ед, Тимоловая проба - 3 ед., общий билирубин 12 мкмоль/л - прямой.

УЗИ органов брюшной полости: печень незначительно уменьшена в размерах, паренхима гомогенная, эхогенность обычная. В проекции портальной вены множество мелких сосудов разного калибра.

Задание

1. Поставьте диагноз.
2. Обоснование диагноза
3. Что явилось причиной данной патологии?
4. Составьте дифференциально-диагностический алгоритм.
5. Составьте план лечения ребенка.
6. Правильна ли тактика врача-педиатра?

Задача № 2

В клинику поступил ребенок 3 лет с жалобами на двукратную рвоту содержимым типа кофейной гущи. Накануне мать отмечала наличие черного стула.

В анамнезе: в периоде новорожденности – длительное мокнутие пупочной ранки.

При объективном осмотре: состояние ребенка тяжелое, кожа бледная, губы бледно-розовые, умеренно выражено расширение венозной сети на передней брюшной стенке и грудной клетке. Живот увеличен в объеме, мягкий, безболезненный. Печень по краю реберной дуги, край ровный, селезенка выступает на 4 см. из-под края реберной дуги, плотная. ***ОАК:*** Hb – 84 г/л, эр. – 1,6 х 10^{12}/л, л. – 4,5 х 10^{9}/л, ЦП – 0,8; СОЭ – 12 мм/час.

Задания

1. Поставьте диагноз.
2. Обоснование диагноза
3. Что явилось причиной данной патологии?
4. Составьте дифференциально-диагностический алгоритм.
5. Составьте план лечения ребенка.
6. Правильна ли тактика врача-педиатра?

Задача № 3

В клинику поступила девочка 8 лет с жалобами на боли в животе, высокую температуру, рвоту. Заболела остро, вначале появились боли в животе, рвота, фебрильная температура, с гектическими размахами. В анамнезе отмечают прием парацетамола в течение 5 дней по поводу ОРВИ.

При осмотре: Состояние очень тяжелое, выражен интоксикационный синдром и признаки водно-электролитных нарушений: бледность кожных покровов, темные круги вокруг глаз, тахикардия до 110 уд/мин.

Местно: Живот увеличен в объеме, при пальпации определяется напряжение, свободная жидкость, печень резко увеличена, болезненна.

В общем анализе крови: гиперлейкоцитоз до 25,2 х 10^{9}/л с нейтрофильным сдвигом влево, СОЭ до 50 мм/час.

Задания

1. Каков Ваш предположительный диагноз у данной больной?
2. Обоснование диагноза
3. Что явилось причиной данной патологии?
4. Составьте дифференциально-диагностический алгоритм и план лечения ребенка.

Задача №4

В клинику поступил ребёнок 6-ти лет с жалобами на боли в эпигастрии, рвота «кофейной гущей», слабость, недомогание. Из анамнеза известно, что ребенок наблюдается в Гепатоцентре с диагнозом хронический активный гепатит. Объективно: кожные покровы и слизистые сухие, бледные, определяются «сосудистые звездочки», пальмарная эритема; тоны сердца приглушены, тахикардия, АД 80/50 мм рт. ст.; со стороны легких – без патологии; живот не вздут, при пальпации отмечаются увеличенные печень (+5 см из-под края реберной дуги, плотная, бугристая) и селезёнка (+3 см).

В анализах крови: анемия, лейкопения, тромбоцитопения, повышение билирубина (прямая фракция), гипопротеинемия, повышение активности трансаминаз.

Задания

1. Поставьте диагноз.
2. Обоснование диагноза
3. Что явилось причиной данной патологии?
4. Составьте дифференциально-диагностический алгоритм.
5. Составьте план лечения ребенка.

6. Правильна ли тактика врача-педиатра?

Задача №5

На прием обратился ребенок 3 лет с жалобами на увеличение живота, периодическую слабость, изменения в анализах крови (стойкое снижение гемоглобина).
Анамнез: ребенок болен с рождения, постоянно получает лечение у педиатра по поводу анемии (препараты железа) – без эффекта. В последние несколько отмечено увеличение живота. Стул регулярный, без изменений.
Анамнез жизни: ребенок от 1 беременности, родился в 36 недель в тяжелом состоянии. Находился в течение недели после рождения в реанимационном отделении, проводилась интенсивная терапия. Привит по возрасту. Из перенесенных заболеваний: ОРВИ, бронхит. Гепатитом не болел.
Объективно: состояние средней тяжести. Активный, контактный. Телосложение обычное, питание несколько снижено. Кожа, видимые слизистые чистые, бледноватые, губы бледно розовые. Периферические л/у не увеличены. В легких хрипов нет, сердечные тоны ритмичные, пульс 88 уд в мин. Живот увеличен в объеме, брюшная стенка несколько атоничная. Глубокая пальпация не затруднена, болезненности нет. Печень под краем реберной дуги, б/б. Селезенка увеличена (+5 см от края реберной дуги), уплотнена, б/б. Симптомов раздражения брюшины нет.
В анализах крови: Нв 65 г/л, эр $2,0*10^{12}$/л, ЦП 0,89, лейкоциты $3,2*10^{9}$/л, п/я 2, с/я 68, лф 24, мон 6, СОЭ 12 мм/час. В биохимическом анализе крови – без патологии.

Задание

1. Поставьте предположительный диагноз.
2. Составьте дифференциальный диагностический ряд.
3. Что могло явиться причиной данной патологии?
4. Составьте дифференциально-диагностический алгоритм.
5. Составьте план лечения ребенка.
6. Правильна ли тактика врача-педиатра?

Эталоны ответов к задачам по теме: «ХРОНИЧЕСКИЕ ДИФФУЗНЫЕ ЗАБОЛЕВАНИЯ ПЕЧЕНИ, СИНДРОМ ПОРТАЛЬНОЙ ГИПЕРТЕНЗИИ У ДЕТЕЙ»

Задача 1

1. Внепеченочный блок портального кровообращения на фоне кавернозной трансформации воротной вены, синдром портальной гипертензии, декомпенсированная стадия, пищеводно-желудочное кровотечение, геморрагический шок 2 степени, постгеморрагическая анемия 2-3 степени.
2. Диагноз поставлен на основании наличия рвоты с кровью, мелены, нарушений центральной гемодинамики (кровотечение из ЖКТ, шок), признаков спленомегалии, наличия деформации воротной вены.
3. Врожденная аномалия воротной вены
4. При поступлении – оценить состояние ребенка с целью выявления признаков шока. При наличие признаков шока – потивошоковые мероприятия с одновременной диагностикой источника кровотечения (ФГС), гемостатической терапией.
5. Консервативная гемостатическая терапия, коррекция гомеостаза, плановая операция. Наличие кровотечения является показанием к оперативному лечению (декомпенсация) – системному порто-кавальному шунтированию. Показанием к экстренной перации является неэффективность консервативной гемостатической теапии в течении 12-24 часов (признаки продолжающегося и (или) рецидивирующего

интенсивного кровотечения.
6. При выявлении спленомегалии необходимо обследование с целью дифференциальной диагностики.

Задача 2

1. Внепеченочный блок портального кровообращения на фоне тромбоза воротной вены, синдром портальной гипертензии, декомпенсированная стадия, пищеводно-желудочное кровотечение, постгеморрагическая анемия 2-3 степени.
2. Диагноз поставлен на основании наличия рвоты с кровью, мелены, нарушений центральной гемодинамики (кровотечение из ЖКТ, шок), признаков спленомегалии, наличия деформации воротной вены.
3. Флебит пупочной вены и как следствие тромбоз.
4. При поступлении – оценить состояние ребенка с целью выявления признаков шока. При наличие признаков шока – потивошоковые мероприятия с одновременной диагностикой источника кровотечения (ФГС), гемостатической терапией.
5. Консервативная гемостатическая терапия, коррекция гомеостаза, плановая операция. Наличие кровотечения является показанием к оперативному лечению (декомпенсация) – системному порто-кавальному шунтированию. Показанием к экстренной перации является неэффективность консервативной гемостатической теапии в течении 12-24 часов (признаки продолжающегося и (или) рецидивирующего интенсивного кровотечения.
6. При наличия воспаления в области пупочной ранки – консультация хирурга, УЗИ в динамике, решение вопроса об антибактериальной терапии и лечении в условиях стационара.

Задача 3

1. Надпеченочный блок портального кровообращения на фоне тромбоза печеночных вен (с-м Киари), синдром портальной гипертензии, печеночная недостаточность, асцит.
2. Диагноз поставлен на основании наличия резкоувеличенной и болезненной печени, наличие в анамнезе приема парацетамола, признаков печеночной недостаточности (асцит), признаков спленомегалии.
3. Флебит и тромбоз печеночных вен.
4. При поступлении – оценить состояние ребенка с целью выявления признаков шока. При наличие признаков шока – потивошоковые мероприятия, интенсивная терапия, коррекция гемостаза, гормональная терапия.

Задача 4

1. Внутрипеченочный блок портального кровообращения на фоне хронического

гепатита, цирроза печени, синдром портальной гипертензии, декомпенсированная стадия, пищеводно-желудочное кровотечение, постгеморрагическая анемия 2-3 степени.
2. Диагноз поставлен на основании наличия рвоты с кровью, мелены, нарушений центральной гемодинамики (кровотечение из ЖКТ, шок), признаков спленомегалии, наличия в анамнезе хронического гепатита.
3. Цирроз печени как исход хронического гепатита.
4. При поступлении – оценить состояние ребенка с целью выявления признаков шока. При наличие признаков шока – потивошоковые мероприятия с одновременной диагностикой источника кровотечения (ФГС), гемостатической терапией.
5. Консервативная гемостатическая терапия, коррекция гомеостаза.

Задача 5

1. Внепеченочный блок портального кровообращения, синдром портальной гипертензии на фоне тромбоза воротной вены, компенсированная стадия.
2. ВБПК, заболевания крови (наследственная апластическая анемия), гемолитическая анемия.
3. Катетеризация пупочной вены.
4. При обследовании ребенка необходимо: УЗИ органов брюшной полости, допплерография сосудов порто-печеночого региона, спленопортография, ФГС, исследование системы гемостаза, (стернальная пункция в исключительных случаях).
5. В данной ситуации, учитывая степень гиперспленизма (и как следствие анемию 3 ст) показано оперативное лечение – порто-системное шунтирование.
6. Необходимо было провести клиническое обследование с целью выявления причины анемии. Выполнение УЗИ явилось бы значимым для своевременной постановки диагноза.

12. Рекомендации по учебно-исследовательской работе студентов:

Темы УИРС:

1. Сравнительные результаты лечения синдрома портальной гипертензии по данным отделения детской хирургии
2. Анатомия и топография портальной системы (реферативное сообщение).
3. Гистология и эмбриогенез печени.
4. Этиология, патогенез, патанатомия, клиника и диагностика различных форм портальной гипертензии.
5. Отдаленные результаты лечения детей с портальной гипертензией
6. Принципы реабилитации в послеоперационном периоде детей с портальной гипертензией.

13. Перечень практических умений:

1. Сбор анамнеза
2. Измерение пульса
3. Пальпация живота, определение размеров печени и селезенки
4. Перкуссия, аускультация живота
5. Проведение ректального пальцевого исследования
6. Интерпретация анализов
7. Интерпретация результатов инструментальные методов обследования (ФГС, УЗИ,

спленопортографии) с целью дифференциальной диагностики
8. Обоснование диагноза
9. Оформление истории болезни

15. Список литературы по теме занятия:

№ п/п	Наименование	Издательство	Год выпуска
Обязательная			
1	Хирургические болезни детского возраста: учебник: в 2т./ под ред. Ю.Ф. Исакова Т1	М.: ГЭОТАР-Мед	2004
2	Хирургические болезни детского возраста: учебник: в 2т./ под ред. Ю.Ф. Исакова Т2	М.: ГЭОТАР-Мед	2004
Дополнительная			
4	Детская хирургия: национальное руководство / под ред. Ю.Ф. Исакова, А.Ф. Дронова	М.: ГЭОТАР-Медиа	2009
5	Плановая хирургия детей: метод. указания к внеауд. . раб. 6 курса пед. и леч. фак. / сост. В.А. Юрчук и др.	Красноярск: КрасГМУ	2009
6	Хирургические болезни детского возраста: учебное пособие / В.В. Подкаменев	М.: Медицина	2005
7	Стандарты диагностики и алгоритмы практических навыков в детской хирургии / под ред. В.А. Юрчук, А.Н. Дарьиной	Красноярск: Элит	2005
12	Урология детского возраста : метод. указания к внеауд. раб. 6 курса пед. и леч. фак. / сост. Э.В. Портнягина	Красноярск: КрасГМУ	2009
13	Хирургия новорожденных : метод. указания к внеауд. раб. 6 курса пед. и леч. фак. / сост. В.А. Сермягин и др.	Красноярск: КрасГМУ	2009
Электронные ресурсы			
1	Электронная библиотечная система КрасГМУ		
2	БД MedArt		
3	БД Медицина		

1. Тема занятия: «Хирургические заболевания селезенки»

2. Форма организации учебного процесса - практическое занятие (6 часов)

3. Актуальность темы: В современном представлении селезёнка является органом, выполняющим ряд важных функций. Прежде всего, она является органом кроветворения и его регуляции. Доказана также роль селезёнки в процессе свёртывания крови, в частности связь фибринолитической активности крови с заболеваниями селезёнки. Вместе с кроветворной функцией селезёнке присуще и кроверазрушение – эритрофагия. Особенно эта функция выражена при гемолитической анемии. Кроме того, в селезёнке происходит тромбоцитолиз, лейколиз и лимфолиз.

Селезёнка является фильтром крови, элиминируя из нее повреждённые форменные элементы и чуждые примеси (красящие вещества, бактерии и др.), принимает участие в обмене железа, липоидов, холестерина, гемоглобина, углеводном обмене и др.

Несомненно и функциональное влияние селезёнки на печень и тесная взаимосвязь этих органов. Так, общность системы воротной вены обусловливает взаимосвязь этих органов при возникновении гемодинамических расстройств. В патологических состояниях селезёнка влияет на секреторную и инкреторную функцию печени.

При различных заболеваниях селезёнки могут извращаться отдельные её функции, а это в свою очередь является причиной расстройств со стороны других органов костного мозга, печени и т.п. Ряд заболеваний требуют хирургического вмешательства, а при некоторых спленэктомия является одним из главных элементов терапии.

4. Цели обучения:

4.1. Общая цель: Подготовить квалифицированного специалиста, ориентирующегося в вопросах клиники, диагностики, дифференциальной диагностики хирургических заболеваний селезенки, лечения, реабилитации и диспансеризации детей с данной патологией.

4.2. Учебная цель: научить врачей-ординаторов диагностировать хирургические заболевания селезенки, знать методы лечения, вопросы дифференциальной диагностики, интерпретировать результаты обследования (клинических анализов, рентгенограмм, специальных методов исследования), проводить диспансеризацию и консервативную симптоматическую терапию.

4.3. Психолого-педагогическая цель: преподаватель должен научить правильному поведению у постели больного ребенка, в беседах с родителями обратить внимание на правильность задаваемых вопросов в деонтологическом аспекте. Студент должен на частном примере видеть закономерности причинно-следственных связей.

5. Место проведения практического занятия: учебная комната, приёмный покой, палаты детского хирургического отделения, перевязочная, операционная.

6. Оснащение занятия: больные, истории болезни, анализы, таблицы (4), тестовые задания (50), ситуационные задачи (6), эталоны ответов.

7. Структура содержания занятия:

№	Этапы практического занятия	Продолжительность (мин.)	Содержание этапа и оснащенность
1	**2**	**3**	**4**
1	Утренняя конференция (планерка)	25	Отчёты дежурных врачей о состоянии тяжелых и вновь поступивших больных, разбор больных на операции
2	Организация занятия	5	Проверка посещаемости и внешнего вида обучающихся
3	Формулировка темы и цели	10	Обратить внимание студентов на актуальность темы, определить цели занятия

4	Контроль исходного уровня знаний, умений	20	Проверка анкет словесно-логического метода
5	Раскрытие учебно-целевого вопроса	10	Инструктаж обучающихся преподавателем (ориентировочная основа деятельности, истории болезни детей с ПГ)
6	Самостоятельная работа студентов: а) курация больных с ПГ б) беседа с детьми и родителями в) клинический осмотр больных г) разбор курируемых больных д) выявление ошибок в диагностике заболевания е) операции ж) перевязки	170	Работа: а) в палате с больным ребёнком б) с историей болезни в) демонстрация куратором практических навыков по осмотру, физикальному обследованию больного г) совместная с преподавателем интерпретация результатов дополнительных методов исследования д) теоретический разбор темы
7	Итоговый контроль знаний письменно и устно с оглашением оценки каждого обучающегося за теоретические знания и практические навыки по изученной теме	30	Тесты, ситуационные задачи
8	Задание на дом на следующее занятие	5	Выдать учебно-методические разработки по теме следующего занятия
Всего:		270	

8. Аннотация темы:

<u>Топографо-анатомические особенности и функция селезёнки у детей</u>

Анатомия селезёнки

К моменту рождения ребёнка селезёнка представляет собой округлой формой орган диаметром около 5-ти см. (вес 7-10 г), располагающийся в ловом поддиафрагмальном пространстве и большей частью прилегающей к диафрагме.

С ростом ребёнка взаимоотношение селезенки с окружающими органами существенно меняется. Так, у ребёнка 5-6 месяцев сзади на сравнительно большом участке селезёнка прилегает к левой почке. В течение первого года жизни верхний полюс селезёнки соприкасается с левой долей печени. Размер селезёнки увеличивается от 5-ти см в диаметре у новорожденных, до 10-14 см - у детей старшего возраста и

взрослых. Дольчатое строение, характерное для селезёнки детей периода новорожденности и раннего возраста, с ростом постепенно сглаживается. Выпуклой наружной поверхностью селезенка прилегает к реберной части диафрагмы в области VII-X межреберья. Верхний полюс селезенки прилегает к нижней поверхности диафрагмы, нижний соприкасается с левой кривизной толстого кишечника.

Будучи покрытой брюшиной со всех сторон (кроме ворот), селезенка имеет брюшинные складки-связки, идущие к соседним органам и удерживающие селезенку в определенном положении (желудочно-селезеночная, диафрагмально-селезеночная, поджелудочно-селезеночная, толстокишечного-селезеночно-диафрагмальная (или подвешивающая селезенку) связки). Благодаря подвижности, изменению формы и размеров соседних с селезенкой органов, возможности растяжения связок селезенка в норме отличается подвижностью и смещается при акте дыхания.

Кровоснабжение селезёнки осуществляется за счёт селезёночной артерии, которая проходит позади верхнего края поджелудочной железы, отдавая на пути ветви к последней, дну желудка и большому сальнику и затем, разветвляясь на 2-4 ветки, входит в ткань селезёнки. Ход селезёночной артерии у новорожденных прямолинейный, у старших детей несколько извилистый.

Из селезёнки кровь собирается по 5-7 венозным стволам, соединяющимся у ворот её в селезёночную вену, которая по является одной из основных ветвей воротном вены. В селезёночную вену впадают короткие вены желудка, левая желудочно-сальниковая и верхняя поджелудочно-двенадцатиперстная вена

Лимфатические сосуды селезёнки располагаются под капсулой и в ближайшей к ней ткани пульпы. Выйдя из пульпы, они у ворот селезёнки впадают в поджелудочно-селезёночные лимфатические узлы, которые располагаются на всём пути селезёночных кровеносных сосудов до чревных лимфатических узлов.

Иннервация селезёнки осуществляется, ветвями солнечного сплетения и правого блуждающего нерва, которые по ходу кровеносных сосудов образуют pl. lienalis и проникают с последним в селезёночную ткань. Последние иннервируют мышечные элементы артерий.

Гистологическое строение селезёнки

Селезёнка по своему строению напоминает лимфатический узел. Основную массу её составляет пульпа, пронизанная многочисленными кровеносными и лимфатическими сосудами, а также нервами. Соединительно-тканный остов связан с облекающей селезёночную ткань капсулой. Капсула селезёнки и отходящие от неё внутрь органа многочисленные переплетающиеся балки-трабекулы состоят из толстого слоя грубо волокнистой стромы, содержащей коллагеновые и эластичные волокна и небольшое число гладких мышечных волокон. Такое строение капсулы и трабекулы обусловливает возможность сокращения и растяжения селезёнки. У детей строение капсулы отличается нежностью, число трабекулярных элементов меньше, чем у взрослых.

Пространства между трабекулами выполнены пульпой. В ней мельчайшие разветвления кровеносных сосудов (центральные артерии) сопровождаются так называемыми мальпигиевыми тельцами (фолликулами), представляющими собой скопления и центры размножения лимфоцитов, сгруппированных по ходу артерий. Фолликулы имеют вид муфт-узелков светло-серого цвета размером 0,2-0,7 мм, которые рассеяны по всей ткани пульпы.

Центральные артерии переходят в очень тонкие ветви, а последние в капилляры, которые частично заканчиваются слепо в мальпигиевом тельце, не анастомозируя друг с другом; через них кровь выдавливается в пульпу. Другая часть капилляров, выйдя из фолликула, рассыпается кисточками-воронками в ткани пульпы. Мельчайшие артерии в пульпе частично переходят непосредственно в вены. Часть вен возникает из синусов селезёнки,

представляющих собой мелкосечатые трубки из эндотелия, опоясанного ретикулярными волокнами. В синусах имеются отверстия для свободного прохождения через них элементов крови в пульпу и обратно в синус из последней. В синусах кровь депонируется и выбрасывается в портальное русло в момент сокращения селезенки.

Скопление мальпигиевых телец называют серой пульпой в отличие от красной пульпы, которой обозначают ткань, выполняющую пространства между венозными синусами и мальпигиевыми тельцами и состоящую из ретикулярной ткани, сосудов, нервов и свободных клеток (так называемые тяжи Бильрота): эритроцитов, лимфоцитов, гранулоцитов и тромбоцитов. Красная пульпа придаёт селезёнке тёмно-красный цвет. В ретикулярной ткани селезёнки находятся звёздчатые клетки, которые вместе с эндотелием синусов служат для воспроизведения сетчатых волокон (ретикулум).

У детей в пульпе много фолликулов, но они мелкие и не содержат реактивных центров, а чаще представляют собой небольшие скопления лимфоидных клеток вокруг центральной артерии. У новорожденных и грудных детей пульпа и синусы контурируются неясно, а клеточный состав пульпы преимущественно лимфоидный. Гистологическая дифференцировка структуры селезёнки в основном заканчивается к 3-месячному возрасту. Кровообращение в селезёнке совершается тремя путями:

1) открытым, или прерывающимся, через пульпу; при этом артериальная кровь свободно поступает в пульпу и из неё per diapedesm через венозные синусы собираются в вены, проходящие в трабекулах;
2) закрытым прямо из артериальных ветвей в венозные синусы, минуя пульпу;
3) перемежающимся путем, при котором большое количество крови поступает в ретикулум пульпы и здесь задерживается (депо крови), выключаясь из кровообращения. Из вен пульпы кровь поступает в вены трабекул.

Функция нормальной и патологически изменённой селезёнки

В современном представлении селезёнка является органом, выполняющим ряд важных функций. Прежде всего, она является органом кроветворения и его регуляции. В эмбриональном периоде в селезёнке образуются все клеточные элементы крови. В постнатальном периоде селезёнка в норме продуцирует лимфоциты и моноциты. В патологических условиях селезёнка воспроизводит также эритроциты и гранулоциты из миелобластов и эритробластов, оставшихся от эмбрионального периода.

Огромна роль селезёнки в регуляции гемопоэза, выражающаяся, по мнению одних авторов, в тормозящем, по мнению других - в стимулирующим влиянии на кроветворение в костном мозге и лимфатических узлах. Ряд авторов усматривает гемопоэтическую роль селезёнки в её влиянии на механизм выхода форменных элементов крови (лейкоцитов, тромбоцитов, эритроцитов) из костного мозга их поступление в периферическую кровь и скорость созревания.

Доказана также роль селезёнки в процессе свёртывания крови, в частности связь фибринолитической активности крови с заболеваниями селезёнки.

Вместе с кроветворной функцией селезёнке присуще и кроверазрушение – эритрофагия. Особенно эта функция выражена при гемолитической анемии. Кроме того, в селезёнке происходит тромбоцитолиз, лейколиз и лимфолиз.

Благодаря своей лимфоидно-ретикулярной структуре селезёнка принимает участие в фагоцитозе бактерий, нейтрализации токсинов и в выработке иммунных тел против различных инфекций и новообразований.

Селезёнка является фильтром крови, элиминируя из нее повреждённые форменные элементы и чуждые примеси (красящие вещества, бактерии и др.).

Селезёнка принимает участие в обмене железа, липоидов, холестерина, гемоглобина, углеводном обмене и др. Вырабатываемые селезёнкой гормоны принимают участие в регуляции кроветворения. Так называемый тромбоцитоген уменьшает количество тромбоцитов, что ведёт к удлинению времени кровотечения. Спленин, наоборот,

способствует укорочению длительности кровотечения. Установлена гормональная связь селезёнки с рядом органов внутренней секреции: щитовидной, зобной железами, надпочечниками, гипофизом. В тоже время убедительных доказательств физиологического влияния селезёнки на функцию половых желез и ряда других инкреторных органов до настоящего времени не получено.

Несомненно, функциональное влияние селезёнки на печень и тесная взаимосвязь этих органов. Благодаря общности для них системы воротной вены несомненна взаимозаинтересованность этих органов при возникновении гемодинамических расстройств. В патологических состояниях селезёнка влияет на секреторную и инкреторную функцию печени.

Велика роль селезёнки как депо крови, что имеет большое значение при различных патологических состояниях (аноксии, кровопотере, мышечной деятельности, эмоциях, отравлениях и т.д).

При различных заболеваниях селезёнки могут извращаться отдельные её функции, а это в свою очередь является причиной расстройств со стороны других органов костного мозга, печени и т.п.

Представленные данные о функциях селезёнки ориентировочны и не полны, так как ряд её функций ещё не вполне установлен

Нам представляется наиболее правильным положить в основу классификации заболеваний селезёнки, требующих хирургического лечения у детей, этиологический принцип в сочетании с патоморфологической сущностью страдания и, соответственно, делить заболевания селезёнки, требующие хирургического лечения, на:

1. Системные:

- При болезнях системы крови

а) При заболеваниях органов эритропоэза
б) При заболеваниях органов лейкопэза
в) При заболеваниях тромбопотического характера
г) При заболеваниях ретикуло-эндотелиальной системы

- *При синдроме портальной гипертензии*

Внепеченочной и внутрипеченочной формах портальной гипертензии.

2. Изолированные:

а) Аномалии развития селезёнки
б) Доброкачественные и злокачественные новообразования селезёнки.
в) Кисты селезёнки (непаразитарные и паразитарные)
г) Гнойно-воспалительные заболевания селезёнки.
д) Заболевания сосудов селезёнки (инфаркт).
е) Заболевания сосудов селезёночной ножки
ж) Механические повреждения селезёнки

3. Поражение селезёнки при острых и хронических инфекциях.

СИСТЕМНЫЕ ЗАБОЛЕВАНИЯ СЕЛЕЗЕНКИ

Тромбоцитопеническая пурпура (ТПП).

Первое описание этого заболевания произведено ганноверским врачом Верльгофом (Werlhoff, 1735 г). Этиология ТПП до настоящего времени остается малоизвестной.

Патогенез.

Ведущее место в патогенезе тромбоцитопении придают ряду факторов:

1. антитромбоцитарным антителам
2. дефекту выработки тромбопоэтинов

3. нарушениям в мембране тромбоцитов
4. дефициту ферментов.

Установлено, что при ТПП в тромбоцитах и мегакариоцитах снижено содержание гликогена, ЛДГ, Г-6-Ф, 1-глицерофосфатазы и повышена активность кислой фосфатазы. При ТПП резко укорочена продолжительность жизни тромбоцитов до 1-3 дней, вместо 7-10 дней.

В происхождении заболевания придают значение гормональным факторам, наследственной природе болезни (аутосомно-доминатный тип наследования), воздействие инфекционных и лекарственных агентов. Следует отметить, что ТПП у новорожденных обусловлена не наследственными факторами, а связана с трансплацентарной передачей антитромбоцитарных антител матери или иммунологическим конфликтом между тромбоцитами матери и плода.

Развитие кровоточивости при ТПП обусловлено нарушениями в системе гемостаза. Имеет место нарушения трёх звеньев: тромбоцитарного, сосудистого и плазменного.

В происхождении тромбоцитопении имеют значение количественные и качественные изменения мегакариоцитов, а также с наличием антитромбоцитарных антител. Снижение числа тромбоцитов вызывает нарушения образования тромбопластина. При снижении тромбопластиновой активности крови уменьшается использование протромбина, а затем и фибриногена, что замедляет образование кровяного сгустка. Образованный сгусток остается рыхлым ввиду плохой его ретракции, что связано с дефицитом фермента ретракции.

Классификация ТПП

В классификации ТПП важно выделить две формы: острую и хроническую с подразделением, в свою очередь, каждой из них на иммунную и неиммунную. В детском возрасте чаще встречается хроническая форма.

Иммунные формы встречаются после 20 лет (82%) и чаще при острой форме заболевания. В анамнезе у больных с иммунной формами есть указание на инфекционные, лекарственные и другие провоцирующие факторы.

Клиника.

Ведущим и характерным проявлением заболевания является наличие у больных гемморрагического синдрома. Гемморрагический синдром при ТПП выражен в 70% случаев: кровотечение из слизистой оболочки носа, десен, матки в сочетаниями с кожными кровоизлияниями. Кровоизлияния в кожу обычно проявляются спонтанно (особенно петехиальная сыпь) или от незначительных ушибов. Петехиальная сыпь и экхимозы чаще располагаются на коже верхних и нижних конечностей и туловища. Их количество бывает различно от единичных до множественных. Наиболее опасны кровоизлияния в мозг, которые наблюдаются в 17% , чаще у больных с острой формой (22%), а при хронической в 12%.

При ТПП, как правило, печень не увеличена, имеются функциональные расстройства печени в виде нарушения пигментного обмена. Причина гемолиза обусловлена наличием антител к эритроцитам, явлениями гиперспленизма, дистрофическими изменениями в печени, а также нарушениями мембраны эритроцитов. Увеличение селезенки не является характерным признаком, наблюдается лишь в 1 % случаев.

Геморрагии, как правило, приводят к анемии (тяжелая до 70г\л, средняя до 100г\л, в стадии обострения до 50г\л).

Тромбоцитопения - один из характерных признаков ТПП. Также типичным симптомом заболевания является удлинение времени кровотечения, особенно выраженное в период обострения (до 12,7 мин, при норме 2-4 мин).

При исследовании пунктата костного мозга обнаруживается задержка созревания мегакариоцитов на ранних стадиях и образование их дегенеративных форм.

Дифференциальная диагностика ТПП.

С гипопластической анемией - исследование костного пунктата (резкое уменьшение количества клеток всех трех ростков кроветворения, опустошение костного мозга) анемия, лейкопения, тромбоцитопения, ретикулоцитопения (панцитопения).

СКВ с синдромом Верльгофа- обнаружение в крови волчаночных клеток-
феномен IE.

С болезнью Гоше - отличие: увеличение селезенки, печень увеличена, функция её резко нарушена, характерны изменения костной системы в виде очагов деструкции или расширения костномозговой полости с истончением изнутри кортикального слоя со своеобразным «булОБИДНЫМ» вздутием кости. Обнаружение клеток Гоше в пунктате костного мозга, селезенки, печени, лимфатических узлах. Радикальный метод лечения - спленэктомия, в результате удается получить ремиссию (не более 5 лет). С синдромом Фишера-Эвенса - сочетание ТПП с гемолитической анемией.

Лечение ТПП

1. Консервативное.
2. Хирургическое (спленэктомия).

Показания к хирургическому лечению:

- безуспешность консервативной терапии при острой форме
- при хронической форме в стадии ремиссии (в анамнезе частые и выраженные геморрагии)
- по жизненным показаниям.

Патогенетический смысл спленэктомии заключается в ликвидации места разрушения тромбоцитов, увеличении продолжительности жизни, активации тромбоцитопоэза.

Эффект операции зависит от места секвестрации тромбоцитов. Хороший эффект при селезеночной форме до 90%, при диффузной форме (селезеночно-печеночной) до 65% и при печеночной форме до 30% (определяют мечеными тромбоцитами место гибели тромбоцитов).

При подготовке больных к оперативному лечению необходимо провести:

- ликвидацию анемии (переливание эритроцитарной массы, отмытых эритроцитов, без антигенной нагрузки, плазмы).
- назначить полные дозы ГКС за 5-7 дней до операции
- за 1 день до операции и непосредственно с учетом показателей гемостаза производят инфузию тромбоцитарной массы до 3-4 доз и в послеоперационном периоде.

Во избежание рецидивов заболевания обязательно проводить тщательную ревизию брюшной полости и удалить все добавочные селезенки!!! После выписки из стационара больной находится на диспансерном учете в поликлинике у гематолога. Проводят санацию всех очагов инфекции. При выздоровлении диспансерное наблюдение за ребенком осуществляется не менее 2 лет. Прогноз, как правило, благоприятный.

Гипопластическая (ГПА) и апластическая анемия.

ГПА является страданием всей кроветворной системы, включая селезенку, с поражением всех трех ростков кроветворения, с замещением деятельного костного мозга жировой тканью, с развитием анемии, лейкопении, тромбоцитопении и геморрагии.

Причина развития ГПА в большинстве случаев остается неясной, что послужило основанием выделить идиопатическую форму (50-60%). Тем не менее, выделяют факторы, которые могут привести к развитию и прогрессированию этого заболевания:

1. Воздействию ионизирующей радиации
2. Интоксикация химическими веществами
3. Инфекционные заболевания (грипп, ангина, сыв.гепатит)
4. Прием лекарственных препаратов (сульфаниламиды, антибиотики, жаропонижающие, барбитураты и т.д.)
5. Повышенная аллергизация организма
6. Эндокринные заболевания*-

По-видимому, решающее значение в развитии ГПА имеет не столько тот или иной этиологический фактор, сколько предрасположенность организма, а также наследственная конституционная неполноценность органов кроветворения. Аллергическая готовность организма иногда имеет большое значение, чем отдельные аллергические факторы. Этим можно объяснить частоту острых форм у лиц молодого возраста, когда реактивность организма более выражена.

Классификация ЦНИИ ГПК, Файнштейн Ф.Э.

1. Острая апластическая анемия
2. Подострая апластическая анемия
3. Подострая гипопластическая анемия
4. Хроническая гипопластическая анемия
5. Хроническая гипопластическая анемия с гемолитическим компонентом
6. Парциальная гипопластическая анемия

Острая апластическая анемия

Заболевание характеризуется обычно бурным развитием панцитопении. Протекает на фоне тяжелейшего поражения костномозгового кроветворения. В пунктате костномозгового канала выявляется картина аплазии, процент жировой ткани более (80%), обнаруживаются единичные ядросодержащие клетки. Происходит катастрофическое падение НЬ до 15-20 г\л, эритроцитов до 0.6 * $10^{|2}$\л, лейкоциты 0.2 *10^{9}\л, тромбоцитов до 0. Нарастающие явления гипокоагуляции, петехиальные высыпания, кровоизлияния в подкожно-жировой слой, дно глаза, головной мозг, носовые, ЖКК, маточные кровотечения. Течение процесса нередко осложняются развитием ангины, пневмонии, сепсиса. Прогрессирование состояния приводят к летальному исходу в течении 4-6 недель.

Подострая апластическая анемия

По своему течению имеет много общего с острой апластической анемией. Однако проявление панцитопении и геморрагии несколько слабее, а главное наблюдается даже кратковременное улучшение. В костном мозге имеет место замещение деятельных клеток кроветворения жировой тканью. Но среди них сохраняются единичные клетки эритро - и лейкопоэза. Благодаря проведению комплексной терапии, нередко удается добиться даже клинико-гематологической ремиссии разной деятельностью.

Лечение

Лечение этих форм практически консервативное, специфическая терапия включает переливание эритро. массы (отмытых эритроцитов т.к. нет антигенной нагрузки) плазма, стремиться повысить уровень гемоглобина до 80-90 г\л т.к. если выше, то ведет к угнетению эритропоэза. Тромбоцитопеническое состояние ликвидируется переливанием тромбоцитарной массы с концентрацией тромбоцитов до 4 ед.\$м^2$. Переливание лейкоцитарной массы. Внутримышечные инъекции избегать.

Хирургическое лечение (сплСйэктомия) довольно опасно, у этой группы больных оно не рекомендуется, возможно, исключение - больные с выраженным гемолизом и секвестрацией эритроцитов в селезенке. Наиболее эффективное и перспективное - это пересадка костного мозга (от однояйцовых близнецов или гистосовместимые доноры, тщательно подобранные по HLA совместимости).

Подострая гипопластическая анемия

Заболевание характеризуется постепенным ухудшением общего состояния больного, нарастанием слабости, нарастанием слабости, понижением работоспособности, развитием геморрагии разной интенсивности, умеренно выраженными явлениями панцитопении (как следствие нарастающего нарушения костномозгового кроветворения), что приводит к анемизации больного. При гипопластической анемии в костном мозге наряду с достаточным содержанием миелокариоцитов расположены зоны опустошения, заполненные жировой тканью от 30-60%. Средняя продолжительность жизни 1-2 года и более.

Хроническая гипопластическая анемия

ХГПА протекает при слабо выраженных клинических симптомах заболевания: менее нарушено костномозговое кроветворение, а собственно и показатели периферической крови, в частности гемоглобин и эритроциты держатся на уровне, близком к норме. Умеренно выражены лейкопения, лимфоцитоз и тромбоцитопения. Развитие при ХГПА гемолитических симптомов (желтухи, билирубинемия, ретикулоцитоз) позволяют выделить эти случаи заболевания в отдельную группу ХГПА с гемолитическим компонентом. В костном мозге отмечается умеренное снижение ядросодержащих клеток с торможением созревания всех его трех ростков. Если при острых и подострых формах ХГПА обычно характеризуется неуклонным прогрессированием процесса, то при хронической форме типичны периодические рецидивы заболевания с ремиссиями различной длительности.

Парциальная гипопластическая анемия

Парциальная красноклеточная аплазия костного мозга - ПККА (эритробластофтиз, красноклеточная анемия). В большинстве случаев характеризуется резким уменьшением количества эритрокариоцитов до полного их исчезновения из костного мозга при сохранении других ростков кроветворения.

Различают три формы ПККА: симптоматическую, врожденную и идиопатическую.

Симптоматическая характеризуется развитием анемии на фоне основного заболевания или за несколько месяцев до выявления последнего (лимфолейкоз, миелолейкоз, гемолитическая анемия, СКВ, рак, сепсис, васкулит и др.). Для врожденной формы (синдром Блекфена-Дайемонда) типично раннее проявление патологического процесса спустя первые 2-4 месяца жизни ребенка. Идиопатическая форма обычно протекает в течение нескольких лет нередко с обострениями патологического процесса, когда клиническая картина принимает черты, свойственные подострой и даже острой формам ГПА.

Лечение

Лечебные мероприятия при гипопластической анемии заключаются в проведении комплексной терапии (консервативной, хирургической). Показания к спленэктомии:

- У всех детей с приобретенной, подострой и хронической анемией при отсутствии полного клинического эффекта от проводимой консервативной терапии на протяжении не более 4-6 мес.

- При легких формах приобретенной хронической гипопластической анемией после установления диагноза не прибегая к применению гормонов.
- При врожденной парциальной форме с поражением эритробластного ростка до развития билиарного цирроза печени.

Спленэктомия не показана и рассматривается как неэффективный метод лечения при гипопластических анемиях типа Фанкони, при апластических анемиях и при всех острых формах. Гемотрансфузионные мероприятия у больных ГПА: с целью борьбы с анемизацией и геморрагиями показано применение глобулярных сред, т.е. тех препаратов, которые не ведут к образованию изоантител или в меньшей степени.

- Отмытые нативные эритроциты или размороженные
- Применение тромбоцитарной массы обосновано при резко выраженной тромбоцитопении в пред и послеоперационном периодах с учетом показателей гемостаза
- При выраженной лейкопении число (лейкоцитов 0,5* 10^9\л) показано использование лейкоцитарной массы.

С целью местного гемостаза рекомендуется: электрокоагуляция, обвивной шов, рассасывающиеся гемостатические губки, гемостатическая марля, марлевые тампоны, смоченные горячим изотоническим раствором хлорида натрия.

После спленэктомии длительная ремиссия возникает у 53,5% больных на протяжении от 1 года до 9,5 лет (Пугачев А.Г. Попович С.А.)

Гемолитическая анемия

Деструкция эритроцитов по истечении 100-130 дней их жизни является нормальным физиологическим явлением. При патологических состояниях гибель эритроцитов происходит в более ранние сроки их жизни, причем процесс разрушения эритроцитов может достигать значительных размеров и вести к развитию тяжелых гемолитических заболеваний.

Разделяют ГА на наследственные и приобретенные.

Наследственные ГА могут быть связаны с патологией мембраны эритроцитов, с нарушением активности ферментов пентозно-фосфатного цикла.

Приобретенные ГА могут быть связаны с воздействием антител и другими неблагоприятными факторами.

Наследственные ГА.

Наследственная микросфероцитарная ГА

Миньковский (1900) и Шаффар (1908) - описали клинику этого заболевания, высказали положение о понижении осмотической резистентности эритроцитов, выявили микросфероцитоз и ретикулоцитоз, причина заболевания заключается в повышенной гемолитической активности селезенки. В пользу этого предположения свидетельствует тот факт, что сфероциты вследствие своей формы, дефекта мембраны и недостаточности эластичности с большим трудом проходят через устья узких венозных синусов. Это приводит к замедлению продвижения эритроцитов, застою и повышенному разрушению их в селезенке. По мнению Л.И. Идельсона (1975) неполноценность эритроцитов обусловлена дефектом структуры их мембраны, повышенной проницаемости последней, что ведет к избыточному поступлению ионов натрия и воды в эритроциты.

Клиническая картина

Характеризуется триадой симптомов заболевания: желтушное окрашивание кожи, склер, анемия и увеличение селезенки.

Появляется слабость, головокружение, сердцебиение, потеря аппетита и снижается работоспособность. Нередко беспокоят боли в области печени, селезенки, что обусловлено увеличением этих органов, напряжением капсулы, развитием периспленита или инфаркта селезенки. Отмечается часто сочетание со стигмами: полидактилия, микрофтальмия, неправильное расположение зубов, высокое стояние неба, башенная форма черепа, седловидный нос и т.д. При гистологическом исследовании селезенки выявляются резчайшее переполнение пульпы цельными и гемолизированными эритроцитами. Синусы местами резко сужены, местами расширены и заполнены эритроцитами. Имеются поля склероза с отложением гемосидерина. Стенки сосудов утолщены местами с зоной периваскулярного склероза.

В 40% течение при ГА осложняется желчекаменной болезнью, что обусловлено нарушением пигментного обмена. Дуоденальное зондирование позволяет установить повышенное число лейкоцитов во всех трех порциях желчи до 20 - 40.

Повышенный распад эритроцитов почти всегда приводит к развитию билирубинемии. Степень гипербилирубинемии обусловлена не только интенсивностью гемолиза эритроцитов, но и скоростью перехода свободного билирубина в связанный.В моче резко возрастает содержание уробилина (50 -200 мг при норме 10 -20 мг). Количество стеркобилина в кале в 10-20 раз превышает норму (до 1000 - 10000 мг, при норме 50-100 мг). Решающее значение имеют данные исследования состава крови, У большинства снижение НЬ до 70 — 80г\л, а на высоте гемолитического криза до 30 -50 г\л. Число эритроцитов составляет 2,5* 10 \л. Характерным является микросфероцитоз, уменьшение диаметра эритроцитов (может быть меньше 6,4 мкм), резкое снижение осмотической резистентности эритроцитов (норма мин. рез. эритроцитов 0,48, то при ГА 0,60 -0,70 и ниже). Изменяются показатели максимальной резистентности эритроцитов (норма 0,32, у больного ГА 0,40). Число микросфероцитов составляет 42 - 89%. Селезеночный индекс секвестрации эритроцитовЗО 60, увеличение его до 100 и выше свидетельствует о повышенном разрушении в селезенке. Печеночный индекс секвестрации эритроцитов в норме 6 -30, увеличение его до 30 и выше свидетельствует о повышенном разрушении в печени. В пунктате костного мозга число эритробластов значительно возрастает и составляет 60 -70% всех клеток костного мозга, что и определяет бурную реакцию последнего на повышенный гемолиз. Масса костного мозга резко увеличивается, количество красных ядерных элементов становится равным количеству белых и превышает его.

Дифференциальная диагностика

- Отравление химическими веществами
- Механическая желтуха
- Биллиарный цирроз
- Ферментативная ГА
- Наследственная овалоцитарная ГА
- Аутоиммунная ГА

Лечение

1. Консервативная терапия в лучшем случае приносит временное улучшение
2. Спленэктомия

Оперативное вмешательство проводят после ликвидации гемолитического криза.

С этой целью: Инфузию изотонических растворов, гипертонических растворов глюкозы, гемодез, витаминов С 5%, витамины группы В. При выраженной анемизации: эритроцитарная масса, плазма, при гипопротеинемии, раствор альбумина, протеина,

аминокислот. Переливание глобулярных сред допустимо использовать с большой осторожностью в избежания усиления гемолиза. В случаях тенденции к гиперкоагуляции следует назначать антикоагулянты (гепарин доза 100 ед\кг).
Эффект от оперативного лечения 95,7% полная ликвидация гемолиза.

Наследственная ферментодефицитная ГЛ.

Главной особенностью этой формы ГА являются нормального или даже увеличенного диаметра эритроциты - 8 мкм характерно также малое изменение осмотической резистентности эритроцитов и нормальный или повышенный сфероцитарный индекс. В развитии наследственной ферментодефицитной ГА определенное значение имеет дефицит активности интраэритроцитарных ферментов Г-6-фосфатдегидрогеназы, ацетилхолинэстеразы, генетической недостаточности пируваткиназы. При этой форме ГА по сравнению с микросфероцитарной наблюдаются такие пороки развития, как готическая форма неба, седловидный нос и т.д. У больных чаще имеет место тяжелая анемия, реже наблюдается увеличение печени. Отмечается значительное повышение как свободного, так и связанного билирубина, снижение уровня протромбина, сахара крови, белков плазмы. Почти у 50% наблюдается уробилинурия.
Благоприятный исход хирургического вмешательства наблюдается у тех больных, у которых распад эритроцитов происходит преимущественно в селезенке, значительно меньший эффект после удаления селезенки. Определение распада эритроцитов позволяет более обосновано ставить показания к операции.

Наследственная овалоцитарная ГА

Особенностью данного вида ГА является овальная форма эритроцитов (90%). Заболевание наследственное. Последнее является следствием наследственногодефекта эритроцитов, при котором может наблюдаться, компенсаторный гемолиз или выраженная ГА с развитием анемизации, увеличение селезенки и печени. Костно - мозговые нормобласты могут принимать овальную форму. Продолжительность жизни эритроцитов несколько больше чем при других видах врожденной ГА равен 6-12 дней. Осмотическая резистентность эритроцитов нормальная или слегка повышена в основном за счет присутствия небольшого числа сфероцитов. Отмечается увеличение селезенки, реже печени. Нередко имеет место нарушение функциональных показателей печени, в частности повышение уровня свободного и связанного билирубина, сахара крови, повышение содержания уробилина в моче.
При дуоденальном зондировании содержание лейкоцитов значительно увеличено только в порции А (20-40), чем в других порциях. Показания к операции (при установлении диагноза) - в стадии ремиссии. Прогноз благоприятный. Спленэктомия не устраняет дефекта эритроцитов, но способствует прекращению патологического процесса, что приводит практически к выздоровлению.

Приобретенная гемолитическая анемия.

Термин «приобретенная ГА» объединяет анемии связанные с наличием в организме больных антиэритроцитарных антител, разрушающих эритроциты и вызывающих гемолиз.

Аутоиммунная гемолитическая анемия (АИГА)

АИГА - характеризуется наличием в крови больных антител против собственных эритроцитов. В крови у больных ГА удалось обнаружить антитела двух видов, одни из них фиксированы на эритроцитах — блокированные антитела, другие находятся в свободном состоянии в плазме больного. Прямая проба Кумбса позволяет выявить неполные антиэритроцитарные антитела, фиксированные на эритроцитах. Непрямая проба Кумбса - предназначена для выявления антител в плазме больных.

АИГА - имеет две формы идиопатическую и симптоматическую, развивающуюся на фоне других заболеваний. Существует несколько теорий образования антител.

1. первичное нарушение мембраны эритроцитов с образованием антигена и последующей реакцией иммунологической системы организма.
2. первичное поражение клеток: соматическая мутация иммунологической системы с образованием антител к нормальным антигенам эритроцитов.

Клиника по сравнению с наследственной формой анемии, характеризуется более выраженной степенью гемолитического криза. Как правило, заболевание начинается остро, нередко сопровождается картиной бурного гемолиза эритроцитов и анемической комой. На фоне полного благополучия у больного появляется резкая слабость, желтуха, лихорадка до 38-39 (дифференцировать с инфекционным гепатитом).они производят впечатление тяжелобольных. Желтушность кожи и склер не всегда резко выражена, даже в период гемолитического криза. Гемолитический криз быстро приводит к анемии НЬ 20-40 г\л, эритроциты 1,0 - 1,5 * 10^{12}\ л, в сыворотке повышено содержание непрямого билирубина. Наряду с анемией выявляется ретикулоцитоз, достигающий в периоды криза 250,500, 800 *10^{3}\л, осмотическая резистентность понижена до 0,52 - 0,56. продолжительность жизни укорочена до 6 - 7 дней. В миелограмме выраженная эритробластическая реакция со стороны эритропоэза. Диагноз АИГА — наличие положительной прямой пробы Кумбса, интенсивность которой различна и может соответствовать тяжести течения гемолиза.

При постановке диагноза, приобретенная ГА - следует дифференцировать с болезнью Маркифавы - Микели (усиление или появление гемолиза только в ночное время, внутрисосудистый характер, выделение с мочой гемосидерина).

Лечение

Исходя из иммунологической природы АИГА - направлено на подавление иммунологической активности и выработке антител (т.е.кортикостероидная терапия, иммунодепрессанты, иммуносупрессивная). Показания к спленэктомии:

- ухудшение состояния больного, нет эффекта от консервативной терапии
- рецидивирование гемолитических кризов
- быстро прогрессирующая анемия
- развивающие явления гиперспленизма

Для подготовки больного к операции:

- проводится симптоматическая коррекция
- гемодез с дезинтоксикационной целью
- переливание аглобулярных арстворов (полиглюкин, реополиглюкин)
- использование эритроцитарной массы (отмытые эритроциты т.к. минимальная антигенная нагрузка)
- плазмофорез
- плазма
- для профилактики тромбозов назначают гепарин во взрослой дозе или с учетом показателей гемостаза

Следует подчеркнуть, что если при наследственной ГА показания к операции относительные, то в случае АИГА спленэктомия часто является единственным мероприятием, которое спасает жизнь больного.

<u>Изолированные заболевания селезёнки,</u>
<u>требующие хирургического лечения.</u>

Аномалии развития селезёнки.

Среди врождённых аномалий развитая селезенки наибольший интерес представляют аномалии количества и локализации. Из аномалий количества чаще всего встречаются врождённые алиении, т.е. случаи врождённого отсутствия селезёнки, которые могут сочетаться с другими врождёнными аномалиями и порками развития. В этих случаях функции отсутствующей селезёнки возмещают другие органы ретикулоэндотелиальной системы и поэтому отсутствие селезёнки заметно не отражается на организме. Однако далеко не всегда имеет место действительное отсутствие селезёнки, так как могут наблюдаться добавочные селезёнки дизонтогенетического происхождения. Они могут быть единственными или существовать наряду с нормальной селезёнкой. Добавочные селезёнки бывают одиночными и множественными, различной величины от малозаметных до 2 см и более в диаметре. Добавочные селезёнки располагаются чаще у ворот неизменной селезёнки или в других местах - сальнике, брюшинных складках и связках, брыжейке и стенке кишок, в области почки, в теле поджелудочной железы, в печени и др. Причина разнообразной локализации добавочных селезёнок лежит в эмбриональных особенностях развития селезёнки.

Аномальное положение добавочных селезёнок может явиться источником развития осложнений, требующих хирургического лечения. Добавочные селезёнки могут симулировать разнообразные опухоли. Иногда добавочные селезёнки являются источником рецидивов после спленэктомии по поводу болезни Верльгофа и гемолитической анемии.

Добавочные селезёнки не следует смешивать с редко встречающимися спленозами. Спленозы - возникновение рассеянных в брюшной полости небольших (величенной с горошину или больше) образований коричневого цвета - добавочных селезёнок регенераторного происхождения, которые развиваются из имплантированных, разбросанных по брюшине кусочков селезёночной ткани после разрыва органа.

Аномалии положения селезёнки могут быть врождёнными (Albu описал эктопию селезёнки у новорожденного). Но чаще встречаются приобретённые аномалии положения, возникающие в результате расслабления связочного аппарата, удерживающего селезёнку. Селезёнка в этих случаях становится подвижной, так называемая блуждающая или смещённая селезёнка. В происхождении её в ряде случаев играют роль и врождённые факторы, как-то отсутствие задней брюшинной спайки селезёнки или длинная сосудистая ножка селезёнки. Приобретённое смещение селезёнки обычно возникает при патологических состояниях её, например при малярийной спленомегалии. Играет роль и истощение больного. При диафрагмальной грыже селезёнка может смещаться в грудную полость. Смещённая селезёнка может не давать никаких клинических проявлений или даёт неопределённые боли в области левого подреберья от натяжения связок или сосудов ножки, иногда клинические проявления обусловлены сдавлением селезёнкой соседних органов.

Попытки оперативной фиксации смещенной селезёнки в большинстве наблюдений оказывались неэффективными. При упорных болях, больших смещениях и увеличении органа оправдана спленэктомия.

Среди осложнений смещённой селезёнки важное место занимает **заворот селезёнки**, т.е. перекрут её ножки вокруг оси от 180 градусов до нескольких оборотов. Заворот ножки селезёнки может развиваться остро или постепенно. Острый заворот проявляется сильными постоянными болями в животе, иногда с потерей сознания, повторной рвотой. Объективно наблюдается картина «острого живота»: сухой язык, частичное напряжение брюшной стенки, выпот в брюшной полости, наличие в ней прощупываемой болезненной опухоли, повышение температуры тела, лейкоцитоз, сохраняющаяся вначале перистальтика кишечника сменяется в дальнейшем задержкой стула и отхождением газов. Иногда в положении Тренделенбурга пальпируемая «опухоль» перемещается в верхние отделы живота. Перекрут ножки селезёнки ведёт к её

некрозу, разрыву и абсцедированию. Дооперационный диагноз перекрута ножки селезёнки труден, болезнь трактуется чаще всего как заворот кишечника, перекрут кисты и др.

При медленном развитии перекрута ножки селезёнки характерно возникновение болей, но без температурной реакции и без симптомов раздражения брюшины. В этих случаях часто наступает постепенный тромбоз селезёночной вены, а затем облитерация селезёночной артерии, что ведёт к колликвационному некрозу селезёнки.

В данных случаях показана только спленэктомия. Другие операции - раскручивание перекрученной ножки селезёнки, перевязка селезёночной артерии, спленопексия, нерадикальны и в настоящее время, как правило, не применяются.

Травматические повреждения селезёнки.

Травматические повреждения селезёнки бывают открытыми и закрытыми. Кроме того, к особой группе повреждений селезёнки относятся самопроизвольные разрывы.

Открытие повреждения селезёнки возникают в результате огнестрельных и реже колотых и колото-резаных ранений. У детей открытые повреждения селезенки встречаются редко. Срочная лапартомия, как при всяком проникающем ранении живота - единственно правильная тактика и в этих случаях.

Более часто у детей встречаются закрытые повреждения селезёнки. Причиной закрытых повреждений селезёнки нередко является спортивная и уличная травма, иногда даже не столь значительная. Из всех паренхиматозных органов чаще всего повреждается селезёнка (20-50% всех закрытых повреждений органов брюшной полости сопровождаются травмой селезёнки). Слабость селезёночной капсулы, изменение положения селезёнки в зависимости от изменяющихся топографно-анатомических взаимоотношений с соседними органами создают условия для повреждения её при травме.

Повреждения селезёнки возникают чаще при прямой травме в области левого подреберья, реже от непрямой травмы в другой участок тела. Чаще наблюдаются поперечные разрывы селезёнки. Разрывы селезёнки бывают одномоментные, когда одновременно повреждаются паренхима и капсула селезёнки и сразу возникает кровотечение в брюшную полость и двух или даже многомоментные. Последние имеют место при первичном субкапсулярном повреждении селезёнки или при закрытии места повреждения селезёнки сгустком крови, сальником, соседними органами и последующем разрыве капсулы с кровотечением в брюшную полость. «Светлый промежуток» между первым и вторым моментом может длится от нескольких часов до нескольких дней и даже месяцев.

В механизме двухфазного разрыва несомненную роль играют спайки селезёнки с окружающими органами, которые могут предохранить разрыв капсулы на соответствующем участке при первой травме

Клиническая картина закрытого повреждения селезёнки характеризуется возникновением болей в левом подреберье тотчас после ушиба. Интенсивность болей столь велика, что возможна потеря сознания и возникновения шока. У детей шок возникает реже, чем у взрослых. Боль носит постоянный характер, нередко отдаст в левое надплечье, плечо, лопатку в результате раздражения излившейся кровью веточек левого диафрагмального нерва. Пострадавший обычно принимает положение на левом боку либо полусидячее с приведёнными к животу ногами. Часто у них наблюдается симптом «ванька-встанька», заключающийся в том, что при выведении больного из привычного положения он стремится снова вернуться в исходное. Часто у пострадавших сразу или несколько позже отмечается щадящее поверхностное дыхание, одышка. Нередко после первоначального небольшого снижения, температура повышается до 38^0С. Иногда возникает рвота как рефлекторная реакция на раздражение брюшины. При осмотре ребёнка отмечается бледность кожных покровов, учащение и ослабление наполнения

пульса. В области травмы иногда на коже имеется след в виде ссадины или кровоподтека. Живот слегка вздут, слабо участвует в акте дыхания. Вздутие может быть более выраженным в верхней левой части живота. При одновременном кровоизлиянии в забрюшинную область часто развивается метеоризм. При пальпации живота отмечается болезненность в левом подреберье, напряжение мышц и признаки раздражения брюшины. Степень выраженности этих симптомов зависит от состояния пострадавшего, величины внутрибрюшного кровоизлияния, развития компенсаторных механизмов и от срока, прошедшего с момента травмы. В зависимости от величины кровоизлияния в свободную брюшную полость выявляется притупление перкуторного звука в отлогих местах живота, меняющееся при повороте пострадавшего и нередко нарастающее в размерах в связи продолжающимся кровотечением. Вместе с этим у пострадавшего наблюдаются и субъективные признаки анемии в виде слабости, головокружения, шума в ушах, тошноты, рвоты, холодного пота. Одновременно отмечаются нарастающая бледность, падение и учащение пульса и снижение артериального давления. Важную роль играет динамическое (каждое 30-60минут) исследование крови, при котором можно выявить нарастающее снижение количества гемоглобина, эритроцитов и увеличение количества лейкоцитов.

Заслуживает внимание образное рентгенологическое исследование пострадавших, которое обнаруживает увеличение тени и нечеткость контуров селезёнки, смещение левого угла толстой кишки книзу, ненормальное затемнение в области нисходящей ободочной кишки, оттеснение желудка вправо, поднятие левого купола диафрагмы и ограниченичение его подвижности, потеря контуров левой поясничной мышцы, в давление большой кривизны желудка.

Диагностика закрытых повреждений селезёнки сложна, так как аналогичную клиническую картину может дать повреждение других органов брюшной полости. Нередко наслаиваются симптомы одновременного повреждения соседних органов.

Самостоятельная остановка кровотечения из повреждённой селезёнки наблюдается чрезвычайно редко, поэтому при всяком подозрении на возможность повреждения селезёнки, а тем более сочетанном с повреждениями соседних органов показана срочная лапартомия. При этом при шоке не следует откладывать операцию до выведения из шока, а необходимо оперировать под общей анестезией одновременно с проведением противошоковых мероприятий. Перед началом операции необходимо освободить желудок. Методом выбора является спленэктомия. В отдельных случаях применяют резекцию селезёнки и ушивание поврежденных участков

Самопроизвольные разрывы селезёнки.

Самопроизвольные разрывы селезёнки встречаются редко.

Самопроизвольные разрывы чаще возникают в патологически изменённой селезёнке. Husni, Turell (1924), тщательно проанализировав 71 опубликованный в литературе случай, расценённый как самопроизвольный разрыв селезёнки, и полностью исключив травму, наличие сращений, предшествующих заболеваний с участием селезёнки, могли отобрать лишь 28 наблюдений действительных самопроизвольных разрывов селезёнки.

Характер повреждения селезёнки и её капсулы при самопроизвольных разрывах аналогичен таковым при её травматических разрывах.

В клинической картине преобладают признаки внутреннего кровотечения и раздражения брюшины. Практически единственным симптомом, позволяющим поставить диагноз самопроизвольного разрыва селезёнки, является внезапное возникновение среди полного здоровья сильных болей в левой половине живота. Диагностика трудна, т.к. внезапное возникновение боли, как правило, связывают с встречающейся перфорацией язвы желудка и двенадцатиперстной кишки, аполексией яичника, острой кишечной непроходимостью и т.д. Считают, что повышение протромбинового индекса в сочетании

с выраженной анемией является вспомогательным признаком при диагностике самопроизвольного разрыва селезёнки. Показана срочная лапаротомия, спленэктомия.

Абсцесс селезёнки.

Абсцессы селезенки встречаются нечасто и ещё реже распознаются при жизни. Причина их возникновения, как правило, связана с метастазированпем инфекционного начала гематогенным путём при септических и гнойных процессах или переходом гнойного процесса с соседних органов. Иногда абсцессы селезёнки являются следствием предшествующей пункции селезёнки при обследовании больного, нагноения эхинококковой кисты, перекрута сосудистой ножки селезёнки или предшествующего инфаркта селезёнки. В редких случаях причина возникновения абсцесса селезёнки остаётся не установленной, так называемые идиопатические абсцессы.

Абсцессы селезёнки бывают одиночными (нередко больших размеров) и множественными (обычно мелкими), ограниченными (чаще в верхнем полюсе) и распространёнными. Kuttner описал секвестрирующиеся абсцессы селезёнки. Гной в полости абсцесса нередко шоколадно-кровянистого цвета, зловонный, флора чрезвычайно разнообразна. Иногда гной оказывается стерильным.

По течению процесса различают острые и торпидные абсцессы. Для первых типичны острое начало заболевания с высокой лихорадкой интермиттирующего типа, ознобы, поты, резкие боли в области левого подреберья и прогрессирующее ухудшение общего состояния. При торпидном течении процесса начало заболевания медленное, с болями в левом подреберье, субфебрильной температурой. При прогрессировании процесса, нарастают боли в левом подреберье с иррадиацией в левое плечо, надключичную область, повышается температура, появляется пастозность кожи, утолщение кожной складки и выпячивание в области левого подреберья, болезненность при пальпации селезёнки. Боли усиливаются при движении и в положении на левом боку. Отмечается болезненность при поколачивании в области левого подреберья и по ходу соответствующего ребра, иногда определяется флюктация в области селезёнки и напряжение мышц живота этой зоне. При рентгенологическом исследовании отмечается ограничение подвижности левого купола диафрагмы, увеличение размеров тени селезёнки, иногда горозинтальный уровень жидкости. В отдельных случаях преобладают симптомы со со стороны грудной полости (отдышка, притупление в левом подреберье и в пространстве Траубе), а ренгенологически, кроме указанных выше признаков, обнаруживается затмение левого плеврального синуса с прояснением только при глубоком вдохе. При прорыве гнойника в свободную брюшную полость или соседние органы выявляются соответствующие симптомы со стороны этих органов. Иногда течение абсцесса селезёнки принимает септико-пиемический характер.

Клиническая диагностика абсцесса селезёнки сложна. Дифференцировать абсцесс селезёнки приходится с левосторонним паранефритом, псоитом, абсцессом левой доли печени, флегмой брюшной стенки, а также с другими заболеваниями самой селезёнки (инфаркт, киста, эхинококк). Применение УЗИ значительно облегчает диагностику.

Прогноз при абсцессе селезёнки серьёзен. Нераспознанные гнойники при прорыве в брюшную полость или в соседние органы вызывают перитонит. Самоизлечение наблюдается чрезвычайно редко.

Лечение состоит в возможно ранней операции. Радикальным средством является спленэктомия. При невозможности её выполнения ограничиваются вскрытием гнойника (спленотомия) и его дренированием. В послеоперационном периоде показана антибиотикотерапия, переливанию крови (по показаниям), витаминотерапии и общеукрепляющим мероприятиями.

Инфаркт селезёнки.

Инфаркт селезёнки развивается обычно остро при спленомегалиях септического или специфического инфекционного происхождения, в результате тромбоза и эмболии

сосудов селезёнки или при эмболических процессах на фоне другого заболевания. Описаны, например, случаи инфаркта селезёнки при врождённой и даже приобретённой гемолитической анемии. Peguingnot et al.приводят 6 наблюдении развития инфаркта на фоне синдрома портальной гипертензии (в том числе у девочки 12 лет). Механизм возникновения инфаркта селезёнки включает в себя проникновение эмбола из селезёночной артерии в мелкие внутри селезеночные разветвления конечного типа и тромбирование патологически измененных сосудов.

Инфаркт обычно имеет форму конуса с широким основанием под капсулой селезёнки с вершиной, расположенной в сторону ворот. Возникающее при инфаркте затруднение кровообращения ведет к увеличению селезенки и перисплениту. При асептических эмболах и тромбах нередко происходит рассасывание инфаркта с замещением селезеночной ткани соединительной тканью. При септическом эмболе или тромбе возможно абсцедирование или частичный некроз пульпы в области инфаркта. Иногда на месте инфаркта селезенки развивается киста.

При остром развитии инфаркта наблюдается внезапное начало заболевания с появлением сильных болей в левом подреберье, озноб, повышение температуры тела, ухудшение общего состояния, бледность, учащение пульса, иногда рвота и парез кишечника. Выявляется напряжение мышц в левом подреберье. Пальпируется увеличенная, болезненная селезенка. В отличие от разрыва селезенки при инфаркте у больных не отмечается нарастания анемии и картины внутреннего кровотечения.

При рентгенографии брюшной полости у больных с инфарктом селезенки в области одного из полюсов последней может наблюдаться большое количество мелких воздушных пузырьков, которые появляются на месте очагов некроза селезеночной пульпы и являются достоверным симптомом инфаркта.

Лечение при подозрении на инфаркт селезёнки заключается в назначении полного покоя, холода на область селезёнки, обезболивающих средств. Если не произошло инфицирования, может наступить рассасывание инфаркта с последующем рубцеванием. В случае нагноения показана спленэктомия.

Кисты селезёнки.

Кистозные образования селезенки подразделяются - непаразитарные и паразитарные.

Непаразитарные кисты. Из существующих классификаций непаразитарных кист наиболее приемлема классификация Fovlear (1924), который различает два вида кист - первичные (истинные) и вторичные (ложные). Соединительнотканная оболочка истинных кист выстлана эндотелием или эпителием, а ложных - не содержит выстилки. Истинные непаразитарные кисты врожденные возникают в результате отшнуровки зародышевого эндотелия брюшины и погружения его в ткань развивающейся селезёнки. Причиной развития ложных кист чаще всего является травма селезёнки с гематомой, подвергшейся аутолизу, рассасыванию содержимого и организации фиброзной капсулы в соединительнотканную оболочку.

Непаразитарные кисты селезёнки располагаются чаще у нижнего полюса её или в центре, иногда субкапсулярно. Содержимое кист серозное, кровянистое или смешанное. Большие кисты нередко достигают таких размеров, что могут выполнять почти всю брюшную полость. Они рано проявляются тупыми болями, чувством тяжести и полноты в левом подреберье, а также симптомами сдавления и смещения соседних органов. В области левого подреберья пальпируется гладкая эластичной консистенции безболезненная малоподвижная увеличенная селезёнка. В отличие от забрюшинных опухолей при кисте селезенки сохраняется дыхательная подвижность органа.

Непаразитарные кисты селезенки развиваются чаще всего в результате травмы, инфаркта селезенки, инфекционного процесса. Возникновение псевдокист зависит от размеров

гематомы: маленькие кровоизлияния рассасываются, большие ограниченные подвергаются аутолитическому распаду, разжижению кровяного сгустка и организации фибриновой капсулы, т.е. образуются из внутриселезеночных гематом и реже из субкапсулярных, поскольку поверхностно расположенная гематома легко прорывается в брюшную полость.

Образование истинных кист селезенки может быть связано с пороком развития - отшнурованием зародышевого эпителия брюшины (под влиянием внутриутробной травмы и инфекции) или развиваются из лимфангиом. Кисты располагаются или подкапсулярно или внутриселезеночно в центре или нижнем полюсе селезенки и крайне редко в верхнем полюсе. По характеру содержимого кисты подразделяются - серозные, геморрагические и серозно-кровянистые. Серозно-кровянистые кисты обычно одиночное и гораздо большего размера. Стенка утолщается за счет отложения известковых солей. Очень редко наблюдаются дермоидные кисты.

Клиническая картина. В начале своего развития они почти проявляются и только по мере увеличения кисты нарастают клинические проявления заболевания. Некоторые больные жалуются на общую слабость. При осмотре больного может быть выявлена ассиметрия живота за счет некоторого выбухания левого верхнего квадранта. При пальпации определяется увеличенная, гладкая, эластичная селезенка, малоподвижная и чаще безболезненная, при низком расположении кисты может определятся флюктуация. Диагностировать непаразитарные кисты селезенки не легко обычно выявляются случайно, ИЗИ брюшной полости, КТ, обзорная рентгенограмма. Паразитарный характер кист исключается на основании отрицательных специфических серологических реакций.

Прогноз: небольшие кисты могут обызвестляться. Большие кисты ведут к арофии паренхимы селезенки. Поскольку развитие кисты может осложниться - разрывом, нагноением и даже малигнизацией (при длительно существующих кистах). Выявление непаразитарной кисты селезенки являются основанием для хирургического лечения. Органосохраняющая операция (вскрытие, ушивание) или спленэктомия.

Увеличение размера кисты ведет к атрофии селезеночном ткани. Возможен разрыв кисты и вторичное нагноение. Показана спленэктомия.

Паразитарные кисты. Обычно паразитарные кисты селезёнки вызваны эхинококком и редко цистицерком. Встречаются они редко и главным образом в регионах распространения эхинококкоза.

Из паразитарных кист селезенки чаще встречаются эхинококк. Из 5 видов в медицине имеют значение два вида:

- вызывающие гидатинозную форму
- вызывающие альвеолярную форму

Наиболее чаще встречается поражение печени (70-80%), тогда как эхинококк селезенки отмечается всего в 2-5% случаев.

Развитие эхинококкоза происходит медленно на протяжении нескольких лет. Постепенно увеличиваясь киста может достигать больших размеров, занимая значительную часть брюшной полости и вызывая смещение соседних органов. Рост эхинококка ведет, к атрофии паренхимы селезенки, в далеко зашедших стадиях остается узкий ободок селезеночной ткани.

Клиническая картина. Клиническое течение заболевания подразделяется на четыре периода:

- латентный - с момента инвазии онкосферы до появления субъективных расстройств
- слабо выраженный - преимущественно субъективные симптомы
- отчетливо выраженный - на лицо объективная симптоматика

- период различных осложнений - нагноение, разрыв

Диагноз основывается на следующих данных:

- анамнез
- характер определяемой селезенки (гладкая поверхность, эластическая консистенция)
- положительная реакция Коццони
- серологические тесты
- увеличение эозинофилов
- при рентгенограмме - определяется высокое стояние левого купола диафрагмы, смещение желудка и ободочной кишки вправо и книзу
- УЗИ
- КТ (наличие полостей)

Прогноз при паразитарных кистах неблагоприятный, особенно учитывая угрозу нагноения, прорыва кисты. Постановка диагноза эхинококк селезенки является показанием для оперативного лечения.

Лечение только оперативное. Наиболее радикальный метод спленэктомия. В случаях невозможности удаления селезенки допустимо проводить эхинококэктомию с последующей обработкой полости, с частично возможным иссечением фиброзной капсулы и наложением глухого шва.

Новообразования селезёнки.

Доброкачественные новообразования селезенки относятся к редким заболеваниям. Среди них чаще встречаются сосудистые - гемангиомы и лимфангиомы, реже соединительнотканные - фиброма, хондрома, остеома. По строению гемангномы - это каверномы, представляют собой полости, выстланные эндотелием и заполненные кровью, в них могут встречаться тромбы и обызвествление. Лимфангиомы обычно состоят из кистевидных полостей, содержащих полу-студневидную желтоватую массу.

Доброкачественные новообразования селезёнки растут медленно и вначале не дают никаких клинических проявлений. При достижении ими больших размеров у больного появляется чувство тяжести в левом подреберье, а с развитием периспленита возникают боли. Общее состояние почти не страдает. Исключительно редким доброкачественным новообразованием селезёнки является гамартома.

Лечение только оперативное.

Злокачественные новообразования селезёнки встречается исключительно редко. Гистологически это саркомы, ангиосаркомы, лимфосаркомы, фибросаркомы, ретикулоэндотелиальные саркомы и очень редко рак. Саркомы могут поражать селезенку в виде отдельных узлов или захватывать весь орган. В первом случае селезенка бугриста, во втором отмечается равномерное увеличение селезенки. На разрезе саркоматозные участки выглядят «как рыбье мясо».

Клиническое течение болезни первоначально скрытое, затем проявляются общие (слабость, недомогание, анемия, истощение, субфебрилитет) и местные (чувство тяжести, тупые и тянущие постоянные боли в левом подреберье) симптомы. В этой стадии заболевания, как правило, уже имеются метастазы опухоли в другие органы. Прогноз неблагоприятный.

Редкость злокачественных новообразований селезенки объясняется наличием антибластической ее функции.

Поражения селезёнки при острых и хронических инфекциях.

Многие острые инфекционные заболевания (скарлатина, дизентерия, сепсис и др.) сопровождаются изменениями в селезёнке: полнокровием, острой гиперемией, воспалительной инфильтрацией и экссудацией, пролиферативными явлениями в ретикуло-эндотелиальном аппарате. Объективно эти изменения выражаются в

увеличении селезёнки, изменении её консистенции, появление болезненности. Указанные изменения селезёнки способствуют возникновению осложнений в виде тромбоэмболических инфарктов, разрывов, абсцессов, некрозов, периспленита и т.д. Время возникновения осложнений может совпадать с течением инфекционного процесса или осложнение развивается через какой-то срок после видимого выздоровления

Диагностика осложнений трудна. Повышение температуры, усиление болей в левом подреберье, появление болезненности при пальпации селезенки**,** напряжения брюшных мышц в этой зоне, появление в крови нейтрофильного лейкоцитоза заставляют лечащего врача подумать о возможности гнойно-некротического процесса в селезёнке.

Внезапность возникновения болей наводит на мысль об инфаркте селезёнки.

Спленомегалия при острых инфекционных заболеваниях не является основанием для хирургического вмешательства. Но при хирургических осложнениях прогноз, в основном, зависит от своевременного проведения операции.

Многие хронические инфекционные заболевания протекают с изменениями со стороны селезёнки, специфическими для соответствующей инфекции. Хирургический интерес представляют те случаи инфекционных заболеваний, при которых патологические изменения в селезёнке имеют преобладающее значение в картине болезни и нередко сопровождаются осложнениями, ликвидация которых возможна только хирургическим путём. К ним относятся следующие инфекционные болезни: малярия, лейшманиоз, бруцеллёз, туберкулез, сифилис и др. В эту группу могут быть отнесены коллагенозы, доброкачественный лимфогранулематоз и др.

Болезнь Гоше (глюкозилцерамидлипидоз)*

Наследственное заболевание обмена липидов (утрата активности фермента глюкоцереброзидазы) характеризуется накоплением цереброзидов в клетках нервной и ретикуло - эндотелиальной систем. Выделяют 3 типа болезни Гоше.

Классической формой является 1 тип болезни Гоше — у взрослых хроническая форма.

2 тип детский или инфантильный с выраженными расстройствами нервной системы, который рассматривается клиницистами как острое нейропатическое заболевание (повышение тонуса мышц, приводящее в поздних стадиях к опистотонусу, клонико-тонические судороги, тризм).

3 тип юношеский или подострый тип болезни Гоше (по тяжести промежуточный между первым и вторым).

Возможны два типа наследования аутосомно - доминантный или аутосомно - рецессивный. Основным типом является последний.

Патологическая анатомия

При болезни Гоше в нервной системе наступает дегенерация и потеря нейронов парието - окципитальной зоне коры и базальных ганглиях. Признаков демиелинизации нет. При биопсии селезенки, печени, костного мозга, лимфатических узлов находят типичные клетки Гоше значительных размеров, фибриллярная структура протоплазмы и большие размеры 20-100 мк.

Васкулизированные или «пятнистые» клетки чаще наблюдаются при болезни Нимана - Пика. Скопление перегруженных липидами клеток в костном мозге ведет с одной стороны, к разрушению костной ткани, с другой - к развитию истощения костного мозга - панмиелофтиза. Анемия постоянно сопутствующая болезни, связана не только с механическим фактором, но и обменными нарушениями влияющие на гемопоэз.

Клиника

Острая форма Гоше (детский тип) - отличается быстрым и злокачественным течением. В период новорожденности симптомов болезни не наблюдается, однако уже в первые месяцы задержка физического и нервно - психического развития. Живот значительно увеличивается в объеме, при пальпации определяется увеличенная печень и селезенка. В

связи инфильтрации легких клетками Гоше появляются признаки дыхательной недостаточности, кашель, цианоз. Дистрофия, кахексия. Неврологическая симптоматика, гипертония мышц, опистотонус, судороги тонико - клонического характера, тризм, присоединение инфекции. Летальный исход обычно наступает через год. Хроническая форма болезни (ювенильный тип). Может наблюдаться у детей различного возраста, течение болезни длительное, отмечается спленомегалия, анемия. Появление геморрагического диатеза - кровоизлияния в кожу, носовые и ЖКК. В ряде случаев - в ряде случаев пятнистая коричневатая и охряная пигментация кожи, особенно выраженная на передней поверхности ног. При рентгенологическом исследовании костей устанавливается диагноз остеопороз, истончение кортикального слоя, иногда выявляются более грубые изменения -деформация бедра по типу «бутылки».Тяжелые формы дистрофии могут явиться причиной спонтанных переломов, деформации скелета. Смерть обычно наступает в связи с резким ослаблением иммунологической реактивности и присоединения инфекции.

Диагностика

- Повышена активность кислой фосфатазы
- Повышенное содержание В - глобулинов
- Рентгенологическая картина в легких напоминает картину милиарного туберкулеза; в костной ткани - остеопороз
- Определение глюкоцероброзидазы (в лейкоцитах, печени, селезенки, фибробластах кожи)
- Можно диагностировать во внутриутробном периоде (исследование фибробластов полученных путем амниоцентеза)

Лечение

1. Консервативная терапия:
    - Переливание крови, плазмы, введение тканевых экстрактов, ферментных препаратов, витамины.
    - Введение препаратов блокирующих процессы синтеза, цистостатических средств (аминоптерина, ТиоТЭФ, цистостерола, эстрогенов)
    - При 1 типе инфузия глюкоцероброзидазы (полученной из плаценты человека)

2. Хирургическое лечение - спленэктомия. Показания: выраженная спленомегалия, костные изменения и нарастание геморрагического синдрома.

9. Вопросы для самоподготовки:

1. Какова этиология спленомегалии?
2. Какова этиолигическая классификация спленомегалий?
3. Перечислите заболевания, приводящие к развитию бластомных спленомегалий
4. Перечислите заболевания, приводящие к развитию небластомных спленомегалий
5. Каков патогенез циркуляторной спленомегали?
6. Расскажите патогенез спленомегали при инфекционных и паразитарных заболеваниях
7. Расскажите патогенез спленомегали при системных заболеваниях
8. Перечислите основные симптомы острых изолированных поражений селезенки
9. В чем разница клинической картины изолированных и системных поражений селезенки
10. Назовите основные признаки гиперспленизма
11. Чем отличается спленомегалия от гиперспленизма?

12. Представьте основные лабораторные данные, характеризующие системные поражения селезенки
13. Какие специальные методы диагностики спленомегалии Вам известны?
14. Составьте алгоритм дифференциальной диагностики при спленомегали?
15. Основные принципы хирургического лечения этого заболевания.

10. Тестовые задания по теме:

1. Болезни, при которых спленомегалия возникает вследствие нарушения венозного оттока все, кроме:

1. сердечная недостаточность
2. синдром Бадда-Киари
3. констриктивный перикардит
4. синдром портальной гипертензии
5. мезентериальный тромбоз

2. При гемолитической анемии в анализе периферической крови не выявляется:

1. микросфероцитоз
2. умеренное снижение гемоглобина
3. лейкоцитоз
4. высокий ретикулоцитоз
5. резкое снижение осмотической резистентности эритроцитов

3. Болезни, при которых спленомегалия возникает вследствие депонирования эритроцитов все, кроме:

1. серповидноклеточная анемия
2. талассемия
3. аутоиммунная гемолитическая анемия
4. синдроме Рейе
5. эритремия

4. В классическую триаду гемолитических состояний не входит:

1. желтуха
2. анемия
3. спленомегалия
4. эритремия

5. Болезни, при которых спленомегалия возникает вследствие инфильтративного поражения все, кроме:

1. лейкоз
2. лимфома (лимфосаркома, лимфогранулематоз)
3. метабластическая нейробластома
4. эритремия
5. сепсис

6. В классификацию болезнь Верльгофа не входит форма:

1. острая
2. подострая
3. хроническая
4. интермиттирующая

7. К доброкачественным опухолям селезенки относятся все, кроме:

1. гемангиомы
2. лимфангиомы
3. фибромы
4. саркомы
5. остеомы

8. В хирургический стационар поступил больной, получавший по поводу болезни Верльгофа гормональную терапию в виде таблетированных форм, у которого внезапно появились боли в эпигастрии, рвота со сгустками крови. Предполагается гормональная язва желудка. Ваша тактика?

1. Уточнить диагноз обзорной рентгенографией органов брюшной полости
2. Уточнить диагноз ФГС
3. Отменить гормональную терапию
4. Срочно оперировать больного

9. Для болезни Верльгофа характерно все, кроме:

1. Носовые кровотечения
2. Маточные геморрагии
3. Кровоподтеки
4. Желудочно-кишечные кровотечения
5. Петехеальные кровоизлияния

10. Выберете характерные для болезни Верльгофа нарушения со стороны гемостаза:

1. Увеличение продолжительности кровотечения
2. Уменьшение продолжительности кровотечения
3. Ретракция кровяного сгустка не нарушена
4. Тромбоцитоз
5. Изменения протромбинового времени и индекса

11. Укажите кровотечение из ЖКТ у детей, обусловленные коагулопатиями из-за недостаточности плазменных факторов свертывания:

1. Гемофилия
2. Болезнь Верльгофа
3. Болезнь Шенляйн-Геноха
4. Тромбоцитопения
5. Тромбоцитоз

12. Укажите препараты, эффективные при лечении кровотечений из ЖКТ у ребенка с болезнью Верльгофа: (4)

1. Криоплазма
2. Эритроцитарная масса
3. Тромбоцитарная масса
4. Альбумин
5. Лейкоцитарная масса
6. Викасол

13. Для ребенка с болезнью Верльгофа характерны лабораторные показатели: (2)

7. Тромбоцитопения

8. Тромбоцитоз
9. Билирубинемия
10. Увеличение продолжительности кровотечения
11. Лейкопения

14. Для болезни Верльгофа не характерно:

1. геморрагические высыпания расположенные на голенях (чаще на передних поверхностях), нижней части туловища
2. носовые кровотечения, кровотечения из десен, маточные кровотечения
3. наличие спленомегалии
4. общее состояние страдает умеренно
5. положительный симптом жгута или щипка в фазе рецидива

15. К заболеваниям сосудов селезенки относят все, кроме:

1. тромбоз сосудов селезеночной ножки
2. инфаркт селезенки
3. некроз селезенки (при перекруте)
4. варикоз

16. К признакам гиперспленизма относят все, кроме:

1. анемия (эритропения)
2. лейкопения
3. тромбоцитопения
4. лимфоцитоз

17. Спленэктомия не показана при:

1. болезнь Верльгофа
2. мембранные дефекты эритроцитов ((анемия Минковского-Шаффара),
3. серповидноклеточная, овалоцитарная анемия)
4. изолированные поражения селезенки
5. малярии

18. При гемолитической анемии в анализе периферической крови не выявляется:

1. микросфероцитоз
2. умеренное снижение гемоглобина
3. лейкоцитоз
4. высокий ретикулоцитоз
5. резкое снижение осмотической резистентности эритроцитов

19. При гемолизе при отравления химическими веществами не характерно:

1. наличие гемоглобинемии и гемоглобинурии

2. нормальная осмотическая резистентность эритроцитов
3. ретикулоцитоз
4. резко выраженная желтуха и анемия
5. незначительное увеличение печени и селезёнки

20. Болезнь Гоше – это:
1. наследственное нарушение обмена липидов
2. нарушение белкового обмена
3. заболевание сосудов селезенки
4. инфекционное заболевание

21. Термин «приобретенная гемолитическая анемия» объединяет анемии:
1. связанные с наличием в организме больных антиэритроцитарных антител,
2. связанные с вирусоносительством
3. связанные с воспалительным процессом

22. Характерной триадой симптомов наследственной ГА является:
1. желтушное окрашивание кожи, склер, анемия и увеличение селезенки.
2. петехиальная сыпь, увеличение печени, анемия
3. увеличение селезенки, расширение вен живота, желтуха

23. Ведущим и характерным проявлением заболевания при тромбоцитопенической пурпуре является:
1. наличие у больных гемморрагического синдрома.
2. Желтуха
3. Увеличение печени
4. Лейкопения и эритропения

24. Болезнь Гоше характеризуется:
1. накоплением цереброзидов в клетках нервной и ретикуло - эндотелиальной систем
2. массивным гемолизом
3. аутоиммунным угнетением костного мозга
4. нарушением формы эритроцитов

25. Редкость злокачественных новообразований селезенки объясняется:
1. наличием антибластической ее функции
2. особенностями кровоснабжения
3. участием ее в гемопоэзе
4. особенностями анатомического расположения

26. Показанием к спленэктомии при болезни Гоше являются:
1. выраженная спленомегалия, костные изменения и нарастание геморрагического синдрома
2. цитолитический синдром, признаки печеночной недостаточности
3. нарастание желтухи, повышение активности трансаминаз
4. болевой синдром, суставной синдром

27. Возможные изменения в селезенки при острых инфекционных заболеваниях (скарлатина, дизентерия, сепсис и др.) все, кроме:
1. полнокровие,
2. острая гиперемия,
3. воспалительная инфильтрация и экссудация,
4. пролиферативные явления в ретикуло-эндотелиальном аппарате
5. ишемия

28. Отличительным признаком кисты селезенки от забрюшинной опухоли (при больших размерах кисты) является:

1. сохранение дыхательной подвижности органа
2. резкая болезненность селезенки
3. отсутствие симптомов раздражения брюшины
4. наличие флюктуации

29. В патогенезе тромбоцитопении имеют место все факторы, кроме:

1. антитромбоцитарным антителам
2. дефекту выработки тромбопоэтинов
3. нарушениям в мембране тромбоцитов
4. дефициту ферментов
5. наличие вирусной инфекции

30. В классификации тромбоцитопеничекой пурпуры не существует формы:

1. Острая
2. Хроническая
3. Иммунная
4. Неиммунная
5. Рецидивирующая

Эталоны ответов к тестам по теме: «Хирургические заболевания селезенки»

№ вопроса	Ответ	№ вопроса	Ответ	№ вопроса	Ответ
1	5	**11**	1	**21**	1
2	3	**12**	1,3,6	**22**	1
3	5	**13**	1,4	**23**	1
4	4	**14**	3	**24**	1
5	5	**15**	4	**25**	1
6	4	**16**	4	**26**	1
7	4	**17**	5	**27**	5
8	2	**18**	3	**28**	1
9	5	**19**	3	**29**	5
10	1	**20**	1	**30**	5

11. СИТУАЦИОННЫЕ ЗАДАЧИ ПО ТЕМЕ: «ХИРУРГИЧЕСКИЕ ЗАБОЛЕВАНИЯ СЕЛЕЗЕНКИ»

Задача 1

В клинику детской хирургии обратился ребенок 4 лет с жалобами на боли в животе, наличие мелкой геморрагической сыпи на теле, повышение температуры.

Анамнез: ребенок в течение 3 дней получает лечение по поводу ОРВИ. Боли в животе появились 2 часа назад, мать заметила наличие сыпи. Контакт с инфекционными больными отрицает (ребенок не посещает детский сад). При беседе с матерью удалось выяснить, что ранее в течение жизни у ребенка

периодически отмечались кровотечения из слизистой оболочки носа, мелкая сыпь на коже, синячки, чему мать не придавала значения.

При поступлении состояние ребенка средней тяжести, в сознании, адакватен. На коже верхних и нижних конечностей и туловища единичные элементы петехиальной сыпи и экхимозы. Печень не увеличена, край ее ровный, безболезненный. Селезенка не увеличена.

В анализах крови гемоглобин до 97г\л, формула не изменена. Тромбоциты $120*10^9$/л. Временя кровотечения 9 мин, при норме 2-4 мин).
При исследовании пунктата костного мозга - задержка созревания мегакариоцитов на ранних стадиях и образование их дегенеративных форм.

Задание

1) Поставьте диагноз
2) Обоснуйте постановку диагноза
3) Объясните наличие у ребенка болей в животе
4) Объясните выявленные изменения в анализах крови
5) С какими заболеваниями следует проводить дифференциальную диагностику. Какие симптомы являются значимыми для дифференциальной диагностики.
6) Определите тактику лечения
7) Объясните смысл спленэктомии
8) В чем заключается предоперационная подготовка

Задача 2

На прием к педиатру обратился ребенок 8 лет с жалобами на слабость, головокружение, сердцебиение, потерю аппетита, быструю утомляемость, желтушное окрашивание кожи, склер, бледность и наличие опухолевидного образования в левой половине живота.

Анамнез. Указанные жалобы беспокоят в течение 2 лет, но родители связывали это с повышенной нагрузкой в школе. Периодически отмечали наличие жалоб на боли в животе области печени. В последнее время мать обратила внимание на бледность ребенка, а в течение последней недели – на наличие желтушности кожи и «глаз».

При поступлении состояние ближе к тяжелому. Ребенок вялый, на вопросы отвечает не охотно, но адекватный. Телосложение обычное, питание несколько снижено. Кожа чистая, бледная с желтушным оттенком, склеры иктеричные. При осмотре слизистой рта обращает внимание неправильное расположение зубов, высокое стояние неба. Живот не вздут, доступен глубокой пальпации во всех отделах, мягкий. Симптомов раздражения брюшины нет. Печень увеличена (+3 см от края реберной дуги, несколько уплотнена, безболезненная. Селезенка увеличена (нижний полюс пальпируется на 5 см ниже реберной дуги).
В анализах крови: НЬ до 70 г\л, эритроциты 2,5* 10 \л, микросфероцитоз (до 50%), уменьшение диаметра эритроцитов меньше 6,4 мкм, резкое снижение осмотической резистентности эритроцитов (норма мин. рез. эритроцитов 0,48, то при ГА 0,60 -0,70 и ниже). В биохимическом анализе крови – билирубин до 52 ммоль/л, АсТ 0,78 и АлТ 0,89 В моче содержание уробилина 120 мг (при норме 10 -20 мг). Количество стеркобилина в кале 1200 мг, (при норме 50-100 мг). В пунктате костного мозга число эритробластов составляет 66% всех клеток костного мозга.

Задание

1. Поставьте диагноз
2. Обоснуйте постановку диагноза
3. Объясните наличие у ребенка болей в животе
4. Объясните выявленные изменения в анализах крови

5. С какими заболеваниями следует проводить дифференциальную диагностику.
6. Определите тактику лечения

Задача 3

В приемный покой детской хирургии доставлен ребенок 12 лет с жалобами в левом подреберье, интенсивные постоянного характера, иррадиирующие в левое надплечье, плечо, лопатку, повышение температуры до 38^0С, слабости, головокружения, шума в ушах, тошноту. Известно, что накануне ребенок упал с высоты 2 м на левый бок. За медицинской помощью не обращался. Около 2 часов назад после кашля появились интенсивные боли в животе. Доставлен родителями.

При поступлении состояние ребенка тяжелое, принимает положение на левом боку либо полусидячее с приведёнными к животу ногами. Отмечается щадящее поверхностное дыхание, одышка. При осмотре ребёнка отмечается бледность кожных покровов, пульс 110 уд/мин, ослабление наполнения пульса. В области травмы на коже имеется след в виде ссадины и кровоподтека. Живот слегка вздут, слабо участвует в акте дыхания. Вздутие более выражено в верхней левой части живота. При пальпации живота отмечается болезненность в левом подреберье, напряжение мышц и признаки раздражения брюшины, положительный симптом «ванька-встаньки». В анализе крови – гемоглобин 108 г/л, эритроциты $2,6*10^{12}$/л и лейкоциты $18,2*10^9$/л.

Задание

1. Поставьте диагноз
2. Обоснуйте постановку диагноза
3. Объясните наличие у ребенка болей в животе
4. Определите тактику лечения

Задача 4

В клинику детской хирургии обратился ребенок Л., 11 лет с жалобами на боли в левом подреберье, с иррадиацией в левое плечо, надключичную область, наличие опухолевидного выпячивания в области левого подреберья, повышение температуры до $38,8^0$С.

Анамнез. Боли в левом подреберье беспокоят в течение 2 недель, отмечалось повышение температуры до $37,5^0$С. Обращался в поликлинику, где был выставлен диагноз ОРВИ, проводилась рентгенография органов грудной клетки с целью диагностики пневмонии (диагноз не подтвержден) назначена терапия. Несмотря на проводимое лечение, сохранялось повышение температуры, боли в животе слева. В последние 2 дня боли в левом подреберье усилились, с иррадиацией в левое плечо, надключичную область, повысилась температура до $38,8^0$С, появилась припухлось и выпячивание в области левого подреберья.

При осмотре: состояние ближе к тяжелому, самочувствие страдает. Кожа и видимые слизистые чистые, умеренно бледные. В легких дыхание проводится над всеми полями, несколько ослаблено слева в нижних отделах, хрипов нет. ЧДД 16 в мин, пульс 88 уд в мин., АД 110/70 мм рт ст.

Локально: живот подвздут, ассиметричный за счет деформации слева, где определяется пастозность кожи, утолщение кожной складки и выпячивание в области левого подреберья, болезненность при пальпации селезёнки. Боли усиливаются при движении и в положении на левом боку. Отмечается болезненность при поколачивании в области левого подреберья и по ходу соответствующего ребра, определяется флюктация в области селезёнки и напряжение мышц живота этой зоне.

При рентгенологическом исследовании выявлено ограничение подвижности левого купола диафрагмы, увеличение размеров тени селезёнки.

УЗИ – с селезенке визуализируется образование округлой формы, изо-гипоэхогенное, с ровными четкими контурами, гиперэхогенной капсулой, нечетким дорзальным усилением.

В анализах крови: гемоглобин 110 г/л, эритроциты $3,8*10^{12}$/л, ЦП 0,9. Развернутый анализ крови: п/я 16, с/я 54, лф 20, м 8, эоз 2. В биохимическом анализе крови без патологических изменений.

Задание

1. Поставьте диагноз
2. Обоснуйте постановку диагноза
3. С какими заболеваниями следует проводить дифференциальную диагностику.
4. Каков может быть прогноз заболевания
5. Определите тактику лечения

Задача №5

На прием к педиатру обратился ребенок К., 11 лет с жалобами на тупые ноющие боли в животе, чувство тяжести и полноты в левом подреберье, усиливающееся после приема пищи.

Анамнез. Указанные жалобы беспокоят в течение полугода. За медицинской помощью не обращался. Удалось выяснить, что около 8 месяцев назад была травма живота, по поводу которой был госпитализирован в ЦРБ, где находился под наблюдением в течение 3 дней. Был выписан в удовлетворительном состоянии, УЗИ органов брюшной полости не проводилось.

При осмотре состояние ближе к удовлетворительному. Правильного телосложения, удовлетворительного питания. Кожа, видимые слизистые чистые. В легких хрипов нет, сердечные тоны ясные, ритмичные, пульс 74 уд. в мин.

Локально: живот не вздут, обычной формы, доступен глубокой пальпации во всех отделах, мягкий. В области левого подреберья пальпируется гладкая эластичной консистенции безболезненная малоподвижная увеличенная селезёнка. Симптомов раздражения брюшины нет.

Анализ крови: Нв 127 г/л, эр $4,2*10^{12}$/л, п/я 2, с/я 68, эоз 2, лф 22 мон 6, СОЭ 8 мм/час. В биохимическом анализе – без патологии.

Задание

1) Поставьте предположительный диагноз
2) Обоснуйте постановку диагноза
3) С какими заболеваниями следует проводить дифференциальную диагностику.
4) Составьте план обследования больного
5) Каков может быть прогноз заболевания
6) Определите тактику лечения

Эталоны ответов к задачам по теме: «Хирургические заболевания селезенки»

Эталон ответа к задаче 1

1) Тромбоцитопеническая пурпура, геморрагический криз
2) Ведущим и характерным проявлением заболевания является наличие у больных гемморрагического синдрома (характерная локализация петехиальной сыпи), наличие тромбоцитопении
3) Боли в животе обусловлены кровоизлияниями в брыжейку, париетальную брюшину
4) Наличие анемии обусловлено геморрагическим синдромом.
5) Дифференциальная диагностика проводится с:
   - С гипопластической анемией, для которой при исследовании костного пунктата выявляется резкое уменьшение количества клеток всех трех ростков

кроветворения, опустошение костного мозга. В анализах крови - анемия, лейкопения, тромбоцитопения, ретикулоцитопения (панцитопения).

- СКВ с синдромом Верльгофа. Дифференцируют на основании обнаружения в крови волчаночных клеток - феномен IE.
- С болезнью Гоше. Отличительными особенностями которой являются: увеличение селезенки, печени с резким нарушением ее функции, изменения костной системы в виде очагов деструкции или расширения костномозговой полости с истончением изнутри кортикального слоя со своеобразным «булавидным» вздутием кости. Обнаружение клеток Гоше в пунктате костного мозга, селезенки, печени, лимфатических узлах.
- С синдромом Фишера-Эвенса - сочетание ТПП с гемолитической анемией.

6) Лечение. 1) Консервативное. 2) Хирургическое (спленэктомия). Показания к хирургическому лечению: безуспешность консервативной терапии при острой форме, при хронической форме в стадии ремиссии (в анамнезе частые и выраженные геморрагии), по жизненным показаниям.
7) Патогенетический смысл спленэктомии заключается в ликвидации места разрушения тромбоцитов, увеличении продолжительности жизни, активации тромбоцитопоэза.
8) При подготовке больных к оперативному лечению необходимо провести:

- ликвидацию анемии (переливание эритроцитарной массы, отмытых эритроцитов, без антигенной нагрузки, плазмы).
- назначить полные дозы ГКС за 5-7 дней до операции
- за 1 день до операции и непосредственно с учетом показателей гемостаза производят инфузию тромбоцитарной массы до 3-4 доз и в послеоперационном периоде.

Эталон ответа к задаче 2

1) наследственная микросфероцитарная гемолитическая анемия
2) Характеризуется триадой симптомов заболевания: желтушное окрашивание кожи, склер, анемия и увеличение селезенки. Решающее значение имеют данные исследования состава крови, наличие микросфероцитов.
3) наличие жалоб на боли в животе области печени, селезенки обусловлено увеличением этих органов, напряжением капсулы, развитием периспленита или инфаркта селезенки.
4) Анемия обусловлена гемолитическим фактором. Степень гипербилирубинемии обусловлена не только интенсивностью гемолиза эритроцитов, но и скоростью перехода свободного билирубина в связанный.
5) Дифференциальная диагностика проводится с: отравлением химическими веществами, механической желтухой, биллиарным циррозом, ферментативной ГА, наследственной овалоцитарной ГА, аутоиммунной ГА.
6) Лечение: Консервативная терапия в лучшем случае приносит временное улучшение. Спленэктомия после ликвидации гемолитического криза.

Эталон ответа к задаче 3

1) тупая травма живота, разрыв селезенки, внутрибрюшной кровотечение
2) Наличие травмы (падение с высоты на левый бок) в анамнезе, наличие поверхностных повреждений в проекции селезенки, признаки кровопотери, признаки внутреннего кровотечения.

3) Боли в животе объясняются наличием гемоперитонеума. Иррадиирующие боли в левое надплечье, плечо, лопатку в обусловлены раздражением излившейся кровью веточек левого диафрагмального нерва.
4) Показано оперативное лечение в экстренном порядке.

Эталон ответа к задаче 4

1. абсцесс селезенки
2. Диагноз выставлен на основании данных УЗИ (наличие образования в селезенке), клинической картины, характерных для гнойно-воспалительного процесса изменений в анализах крови.
3. Дифференцировать абсцесс селезёнки приходится с левосторонним паранефритом, псоитом, абсцессом левой доли печени, флегмой брюшной стенки, а также с другими заболеваниями самой селезёнки (инфаркт, киста, эхинококк). Применение УЗИ имеет решающее значение в диагностике.
4. Прогноз при абсцессе селезёнки серьёзен. Нераспознанные гнойники при прорыве в брюшную полость или в соседние органы вызывают перитонит. Самоизлечение наблюдается чрезвычайно редко.
5. Лечение состоит в возможно ранней операции. Радикальным средством является спленэктомия. При невозможности её выполнения ограничиваются вскрытием гнойника (спленотомия) и его дренированием. В послеоперационном периоде показана антибиотикотерапия, переливание крови (по показаниям), витаминотерапия и общеукрепляющие мероприятия.

Эталон к задаче 5

1) Объемное образование селезенки (киста)
2) Диагноз может быть выставлен на основании жалоб больного (боли и чувство распирания в левом подреберье), объективных данных (увеличение селезенки, ограничение ее подвижности), отсутствие воспалительных изменений со стороны анализа крови.
3) Болезни крови, опухоль селезенки, абсцесс селезенки, объемное образование забрюшинного пространства.
4) В плане обследования диагностически важным методом является УЗИ органов брюшной полости и забрюшинного пространства (выявление анэхогенного образования с ровными четкими контурами, расположенного чаще в нижнем полюсе селезенки свидетельствует в пользу диагноза кисты селезенки). Кроме того, обязательны ренгенография легких и обследование с целью выявления специфических антител для дифференциальной диагностики паразитарных кист.
5) Прогноз благоприятный
6) При кистах селезенки показано оперативное лечение.

12. Рекомендации по учебно-исследовательской работе студентов:

Темы УИРС:

7. Функции селезенки в норме и при патологии.
8. Гистология и эмбриогенез селезенки.
9. Этиология, патогенез, патанатомия, клиника и диагностика различных видов спленомегалий
10. Принципы реабилитации в послеоперационном периоде детей с хирургическими заболеваниями селезенки.

13. Перечень практических умений:

Студент должен уметь:

- собирать анамнез, выделять характерные для каждого вида спленомегалии сведения,
- проводить физикальное обследование больного (перкуссию и аускультацию органов грудной клетки с целью определения границ легких и сердца, пальпацию живота, печена селезенка, определение их границ и размеров),
- анализировать лабораторные данные при спленомегали,
- читать рентгенограммы, спенопортограммы
- обосновывать диагноз,
- проводить дифференциальную диагностику различных видов спленомегалий,
- назначить предоперационную подготовку,
- вести послеоперационный период,
- проводить консервативную симптоматическую терапию в неоперабельных случаях,
- проводить диспансеризацию больных с синдромом спленомегалии
- оформлять историю болезни.

14. Список литературы по теме занятия:

№ п/п	Наименование	Издательство	Год выпуска
Обязательная			
1	Хирургические болезни детского возраста: учебник: в 2т./ под ред. Ю.Ф. Исакова Т1	М.: ГЭОТАР-Мед	2004
2	Хирургические болезни детского возраста: учебник: в 2т./ под ред. Ю.Ф. Исакова Т2	М.: ГЭОТАР-Мед	2004
Дополнительная			
4	Детская хирургия: национальное руководство / под ред. Ю.Ф. Исакова, А.Ф. Дронова	М.: ГЭОТАР-Медиа	2009
5	Плановая хирургия детей: метод. указания к внеауд. . раб. 6 курса пед. и леч. фак. / сост. В.А. Юрчук и др.	Красноярск: КрасГМУ	2009
6	Хирургические болезни детского возраста: учебное пособие / В.В. Подкаменев	М.: Медицина	2005
7	Стандарты диагностики и алгоритмы практических навыков в детской хирургии / под ред. В.А. Юрчук, А.Н. Дарьиной	Красноярск: Элит	2005
12	Урология детского возраста : метод. указания к внеауд. раб. 6 курса пед. и леч. фак. / сост. Э.В. Портнягина	Красноярск: КрасГМУ	2009
13	Хирургия новорожденных : метод. указания к внеауд. раб. 6 курса пед. и леч. фак. / сост. В.А. Сермягин и др.	Красноярск: КрасГМУ	2009
Электронные ресурсы			
1	Электронная библиотечная система КрасГМУ		

2	БД MedArt		
3	БД Медицина		

1. Тема занятия: «Врожденные кисты легких. Врожденная долевая эмфизема. Агенезия и аплазия легкого. Врожденная диафрагмальная грыжа. Внутрилегочная секвестрация».

20. Практическое занятие

21. Актуальность темы:

Пороки развития и хирургические заболевания у новорожденных, проявляющиеся дыхательной недостаточностью (ДН) и диафрагмальные грыжи являются тяжелыми пороками развития. Исход заболевания зависит от своевременной диагностики и адекватности лечебно-тактических мероприятий на этапах оказания медицинской помощи. Реабилитация детей с рассматриваемой патологией заслуживает особого внимания.

22. Цели обучения:

4.1. Общая цель: Подготовить высококвалифицированного специалиста, ориентирующегося в вопросах клиники, диагностики, дифференциальной диагностики, лечения пороков развития и хирургических заболеваний у новорожденных, проявляющихся дыхательной недостаточностью, диафрагмальных грыж.

4.2. Учебная цель: В процессе занятия обучить врачей-ординаторов знаниям этиологии, клиники, дифференциальной диагностики пороков развития и хирургических заболеваниях у новорожденных, проявляющихся дыхательной недостаточностью и диафрагмальных грыж. Научить практическим навыкам при обследовании детей с данной патологией, предоперационной подготовке, принципам оперативного лечения, научить студентов интерпретировать рентгенограммы, оценивать лабораторные данные.
4.3. Психолого–педагогическая цель: На примере изучаемой патологии усвоить принципы медицинской деонтологии при общении с родителями и родственниками новорожденного. Научиться соблюдать этические нормы поведения врача.

23. Место проведения практического занятия: учебная комната, палаты детского нейрохирургического отделения, рентген – кабинет, манипуляционная, перевязочная, операционная.

24. Оснащение занятия: Таблицы (8), слайды (20), рентгенограммы (35), муляжи (15), оверхет (1), мультимедийный аппарат (1).

25. Структура содержания занятия:

№	Этапы практических занятий	Продолжительность (мин)	Содержание этапа и оснащенности
1	2	3	4
1	Планерка	25	Отчёт дежурных врачей о состоянии тяжелых и экстренных больных. Разбор больных на операции.
2	Организация занятия	5	Проверка посещаемости и внешнего вида обучающихся
3	Формулировка темы и цели	5	Обратить внимание студентов на актуальность темы, эмбриологию, тератогенные факторы, клинику, дифференциальную диагностику и лечение пороков развития и хирургических заболеваний у новорожденных, проявляющихся дыхательной недостаточностью и диафрагмальных грыж.
4	Контроль исходного уровня	20	Тестирование, индивидуальный контроль (словесно-логический метод).
5	Раскрытие учебно - целевых вопросов	30	Разбор темы: эмбриогенез, этиология, патогенез пороков развития и хирургических заболеваний у новорожденных, проявляющихся дыхательной недостаточностью и диафрагмальных грыж, классификация, клиника, диагностика, лечение и

			реабилитация.
6	Самостоятельная работа студентов: а) курация детей с пороками развития и хирургическими заболеваниями, проявляющимися дыхательной недостаточностью и диафрагмальными грыжами б) беседа с родителями в) запись результатов обследований детей в истории болезни г) разбор курируемых больных д) участие в перевязках, обследованиях и операциях е) выявление ошибок в диагностике и лечении детей	120	–Работа в палате детского специализированного отделения –Разбор истории болезни –Интерпретация результатов дополнительных методов исследования –Отработка практических навыков –Работа в рентген–кабинете –Работа в манипуляционной –Работа в перевязочной –Работа в операционной
7	Итоговый контроль знаний, письменно и устно с оглашением оценок за практические занятия и практические навыки по изученной теме занятия	60	Тесты, ситуационные и нетиповые задачи по теме занятия.
8	Задание на дом	5	Учебно-методические разработки по теме следующего занятия, индивидуальные задания (словесно-логических метод).
Всего:		270	270

8. Аннотация темы:

Синдром дыхательной недостаточности – патологическое состояние, при котором легкие не в состоянии обеспечить адекватного газообмена. Можно выделить несколько разновидностей:

1. Вентиляционная: за единицу времени в альвеолы поступает воздуха меньше, чем в норме, что может быть связано с уменьшением дыхательной поверхности легочной ткани, изменением эластичности ее, нарушением бронхиальной проходимости, расстройствами нервной регуляции.
2. Альвеолярно-респираторная недостаточность возникает при нарушениях распределения (гипо- и гипервентиляции).
3. Артерио-венозное шунтирование (часть крови не достигает альвеол).

В детском возрасте известно, что потребление кислорода у детей значительно выше, чем у взрослых – 16 мл/кг у ребенка, 4 мл/кг у взрослого.

Факторы, предрасполагающие к возникновению дыхательной недостаточности:

А) узкие верхние дыхательные пути,

Б) обильная воскуляризация слизистой оболочки, обильное слизеобразование,

В) большой язык, аденоиды, гипертрофия миндалин, высоко стоящий надгортанник,

Г) слабость развития эластической ткани легких,

Д) легкая растяжимость плевры ведет к быстрому смещению органов средостения (при наличии воздуха и жидкости),
Е) горизонтальное расположение ребер, короткая грудная клетка ведет к более поверхностному дыханию,
Ж) недоразвитие дыхательного центра.

Диафрагмальная грыжа.

Явления острой дыхательной недостаточности наблюдаются при ложных диафрагмальных грыжах у новорожденных.
В результате сдавления (перемещенными органами из брюшной в плевральную полость) легкого со стороны грыжи, смещением средостения и сдавлением легкого со здоровой стороны, появляется одышка, цианоз, кашель, стридорозное дыхание, реже в покое, чаще при плаче, крике, сосании груди или в положении на стороне противоположной грыже.
При перкуссии или аускультации характерен симптом «изменчивости» (см. методическую разработку «Диафрагмальные грыжи».
Помогают уточнению диагноза рентгенологическое обследование.
При асфиксии на почве грыжи собственно диафрагмы рентгенологическое обследование позволяет установить резкое смещение границ сердца и появление в легочном поле, чаще слева, значительного количества мелкоячеистых полостей или крупной воздушной полости желудка. Задачей рентгенолога является установление вида грыжи – истинной (с грыже5вым мешком) или ложной (без мешка) грыжи, т.к. в зависимости от вида грыжи, тяжести клинической картины, хирург примет решение о срочной операции или отложит вмешательство.
Признаком истинной диафрагмальной грыжи является наличие пограничной линии, под которой, как правило, располагается желудок и петля тонкого кишечника. Часть петель кишечника располагается в брюшной полости.
При ложной тотальной грыже все легочное поле выполнено мелкоячеистыми полостями, живот запавший, в нем обнаруживается печень и газовый пузырь желудка, имеющий характерную грушевидную форму. Если просвечивание у ребенка производят через 48 часов после рождения, то в нисходящей петле толстого кишечника виден газ. Петель тонкого кишечника в брюшной полости обнаружить не удается.
При сомнении в диагнозе или отсутствии опыта показано контрастное исследование. Новорожденному посредством зонда вводят в желудок 5 мл иодолипола. Желудок, выполненный контрастной массой, четко контурируется. Ирригоскопия при истинной грыже позволяет выявить отсутствие грыжевых ворот; в косой проекции кишечная петля, свободно изгибаясь, смещается в грыжевой мешок.
Установление диафрагмальной грыжи у новорожденного требует срочного перевода его из родильного дома в хирургическое отделение.
Если удалось распознать ложную грыжу, то перевод должен быть осуществлен в экстренном порядке, поскольку ущемление грыжи и гибель ребенка могут произойти внезапно.

ПОРОКИ РАЗВИТИЯ ЛЕГКИХ.

Лобарная эмфизема.

Врожденная лобарная эмфизема встречается редко (Климанский В.А. 1975, Климович И.Г., 1975). Она возникает в результате разрыва альвеолярных перегородок при стенозах приводящих бронхов различного происхождения (порок развития долевого бронха, частичная закупорка избыточно растущей слизистой, сдавление аномально

расположенным сосудом) либо является следствием дефекта развития легочной паренхимы (фиброзная дисплазия, коллагенизация).
При лобарной эмфиземе измененная доля легкого увеличена в размере, растянута воздухом, напряжена, не спадается. Вследствие этого остальные отделы легкого сдавлены и не участвуют в дыхании. Наиболее часто поражаются верхние доли легкого, реже – средняя и нижние.
Клиническая картина: Лобарная эмфизема проявляется затрудненным дыханием, нередко с продолжительным выдохом, приступами цианоза, одышкой, кашлем. Тяжесть симптомов зависит от степени нарушения бронхиальной проходимости. По клиническому течению лобарные эмфиземы целесообразно разделять на острые и хронические.
Острое течение лобарной эмфиземы обычно наблюдается у детей первых месяцев жизни (нередко вскоре после рождения). Заболевание проявляется прогрессивным нарастанием признаков дыхательной недостаточности. Общее состояние ребенка тяжелое, кожные покровы бледные, с цианотическим оттенком; видны мелкоточечные подкожные кровоизлияния, губы синюшны. Определяется редкая одышка. В дыхании участвует вспомогательная мускулатура. Грудная клетка бочкообразной формы. Перкуторно над легочным полем на стороне поражения выявляется высокий тимпанит, при аускультации дыхательные шумы отсутствуют. Границы сердца смещены в здоровую сторону. Тоны сердца приглушены.
Решающее значение в постановке диагноза лобарной эмфиземы имеют данные рентгенологических исследований. На обзорной рентгенограмме видно, что пораженный отдел легкого резко вздут, на повышенно воздушном фоне его тени средне- и крупнокалиберных сосудистых разветвлений. Соседние участки легкого коллабрированы. Раздутая доля частично проникает в противоположную сторону грудной клетки, смещая средостение и образуя медиастинальную грыжу.
Установлению правильного диагноза, кроме обычных клинико-рентгенологических методов, при хронической форме заболевания помогают бронхография и бронхоскопия, при которых определяются сужение долевого бронха, смещение и сближение бронхов здоровых отделов легкого.
При остром течении лобарной эмфиземы проведение других дополнительных диагностических методов исследований часто бывает невозможно, т.к. нарастающее ухудшение общего состояния ребенка требует немедленного оказания хирургической помощи.
Хроническое течение лобарной эмфиземы наблюдается чрезвычайно редко. В таких случаях явления дыхательной недостаточности нарастают медленно, организм приспосабливается к возникшим изменениям и компенсирует их. Заболевание обычно выявляется во время профилактических осмотров или рентгенологических обследований.

Осложненные врожденные кисты легких.
Кисты легких сравнительно редкое заболевание детского возраста(Исаков Ю.Ф., Степанов Э.А., 1975), встречающиеся от 3,5 до 5,0 % по отношению к общему числу больных с различными неспецифическими заболеваниями легких. Кисты бывают одиночными и множественными. К множественным кистам относят их поликистозное поражение. В правом легком кисты встречаются значительно чаще, чем в левом. Размеры кист варьируют в широких пределах. Они могут быть одно- или многокамерными, очень мелкими, иногда достигают гигантских размеров, занимая почти всю долю легкого. Если кисты не сообщаются с трахеобронхиальным деревом (закрытые), то они обычно содержат стерильную жидкость слизистого характера, бесцветную, желтого или бурого цвета. Кисты, сообщающиеся с бронхами, заполнены воздухом и инфицированной

жидкостью. В случаях воздушных кист жидкость из них хорошо эвакуируется через дренирующий бронх.
Все кисты легких принято разделять в зависимости от их происхождения на истинные и ложные, а по характеру клинического течения - на не осложненные и осложненные. У детей часто встречаются истинные кисты (порок развития легкого). Не осложненные кисты, как правило, клинически себя ничем не проявляют и потому обычно являются случайной находкой при рентгенологическом обследовании ребенка.
Большинство врожденных легочных кист выявляются при присоединении осложнения, которые требуют неотложного хирургического лечения. Наиболее часто наблюдаются нагноившиеся и воздушные напряженные кисты.

Нагноившиеся кисты легких. При нагноении одиночных кист легких заболевание развивается остро, с резким ухудшением общего состояния ребенка, повышением температуры тела до высоких цифр, ознобами, потливостью.
При осмотре больного отмечается бледность кожных покровов, цианоз в области носогубного треугольника. Дыхание учащено, пульс напряженный. Физикальные данные зависят от размеров кисты, степени ее дренирования через бронх и других факторов. На стороне локализации кисты выявляются участки притупления перкуторного звука и тимпанит, соответственно воспалительной инфильтрации, скоплению экссудата и воздуха. При аускультации в этих местах дыхание ослаблено, после откашливания. Появляются крупнопузырчатые хрипы. Изменения в крови свидетельствуют об остром воспалительном процессе: высокий лейкоцитоз со сдвигом влево, увеличенная СОЭ. Рентгенологическим обследованием выявляют полость, наполненную жидкостью, вокруг которой имеется воспалительный инфильтрат. При опорожнении от гнойного содержимого в полости кисты появляется горизонтальный уровень.

Воздушные напряженные кисты легкого. Клинически проявляются развитием тяжелой дыхательной недостаточности с частыми приступами удушья. Дети отстают в физическом развитии.
Тяжелая клиническая картина развивается при кистах легких с клапанным механизмом в приводящем бронхе. Клапан образуется вследствие перегиба бронха, косого его сообщения с полостью кисты, гипертрофии слизистой оболочки, закупорки бронха мокротой, слизью (И.Г. Климкович). Нередко уже с первых дней жизни у таких детей отмечается одышка, затрудненное дыхание с участием всей вспомогательной мускулатуры. Даже в покое у них сохраняется цианотичный оттенок кожных покровов. Крик и беспокойство сопровождаются приступами асфиксии. Подобное состояние может развиваться постепенно с прогрессивным ухудшением, но иногда наступает внезапно.
При клиническом обследовании ребенка на стороне поражения определяется отставание в акте дыхания половины грудной клетки. Перкуторный звук над легочным полем носит тимпанический характер. Границы сердца смещены в здоровую сторону. Дыхательные шумы не выслушиваются.
Рентгенологически выделяется обширная воздушная полость, занимающая всю половину грудной клетки, легочный рисунок отсутствует, тень сердца и органов средостения резко смещена в здоровую сторону. Имеются признаки медиастинальной грыжи.

Абсцессы легких составляют 11,5 % осложнений деструктивной пневмонии.
Особенно тяжело протекают гигантские («провисающие») абсцессы у детей первых месяцев жизни. Общее состояние у таких больных тяжелое, с выраженными явлениями интоксикации, сердечно-сосудистой и дыхательной недостаточности. При осмотре ребенка обращает на себя внимание бледность, мраморность кожных покровов, акроцианоз, заостренные черты лица. Отмечается стонующее дыхание с участием

вспомогательной мускулатуры, периодическое двигательное беспокойство. Больной слабо монотонно плачет, отказывается от еды; высокая температура тела сопровождается сильной потливостью. Над легочным полем на стороне поражения появляется притупление перкуторного звука, дыхание проводится слабо, на отдельных участках выслушиваются крепитирующие хрипы. Изменения сердечно-сосудистой деятельности выражаются в глухости тонов сердца, тахикардии, мягкости и слабости на периферических артериях. Тяжелая интоксикация сопровождается диспептическими расстройствами, вздутием живота из-за пареза кишечника, увеличением печени. В анализах крови выявляется анемия, увеличение количества лейкоцитов, сдвиг формулы влево до юных и более молодых форм, СОЭ резко увеличена.
Гигантский («провисающий») абсцесс рентгенологически проявляется массивным гомогенным затемнением, иногда имеющим небольшой газовый пузырь с горизонтальным уровнем. Нижний полюс абсцесса четкий, полуовальным контуром ограничен от воздушной легочной ткани. Перифокальное воспаление в большей степени выражено в верхнем полюсе гнойника, глее контуры его несколько бахромчатые.

Острая прогрессирующая медиастинальная эмфизема.
К более редким осложнениям стафилокковой пневмонии у детей относится острая прогрессирующая медиастинальная эмфизема.
Распространение воздуха происходит НПО паробронхиальным пространствам в клетчатку средостения вследствие расплавления бронхиол мелких бронхов стафилококковым некротоксином.
Клиническая картина. Для медиастинальной эмфиземы характерно острое, прогрессирующее течение. У больного выявляется симметричная подкожная эмфизема области шеи, лица, плечевого пояса. Голос становится сиплым, одышка, цианоз слизистых и кожных покровов. Появляются признаки нарушения гемодинамики как следствие своеобразной «экстракардинальной» тампонады сердца».
Рентгенологическим обследованием грудной клетки подтверждается наличие воздуха в клетчатке средостения, шеи, надплечий.
Особенно тяжело протекает напряженный (клаппанный) пиопневмоторакс, который возникает при расширении перфорационного отверстия легкого на вдохе и сужении его на выдохе. Тогда проникающий в плевральную полость воздух не выходит на выдохе и постепенно накапливается в ней в большом количестве. Из-за постоянно нарастающего плеврального давления резко смещаются органы средостения. Перегиб крупных сосудов, смещение трахеи и бронхов ведут к расстройству дыхания и нормальной циркуляции крови в большом и малом круге кровообращения. Кроме того наступает коллапс легкого на стороне поражения и ухудшение функции другого легкого.
При осмотре ребенок резко цианотичен, дышит поверхностно, очень часто отмечается двигательное беспокойство. Больной задыхается. Перкуторно на другой стороне поражения определяется высокий тимпанит, при аускультации дыхание не прослушивается. Границы сердца резко смещены в здоровую сторону. Общее состояние ребенка с напряженным клапанным пневмотораксом катастрофически ухудшается из-за нарастающей гипоксии и сердечно-сосудистой недостаточности.
Рентгенологически характерными признаками напряженного пиопневмоторакса, кроме симптомов, имеющих место при патологическом процессе без клапанного механизма, является резкое нарастающее смещение органов средостения в здоровую сторону и наличие медиастинальной грыжи.
В случаях клапанного пиопневмоторакса требуется немедленная хирургическая помощь, без которой больной неминуемо погибнет вскоре после развития осложнения.

Агенезия и аплазия легкого.
Агенезия – отсутствие легкого с отсутствием главного бронха.
Дети, родившиеся с 2-х сторонней агенезией не жизнеспособны.

Аплазия – отсутствие легкого или части его с наличием сформированного или рудиментарного главного бронха. Это порок часто сочетается с другими аномалиями (порок сердца, атрезия пищевода, диафрагмальная грыжа и др.).
Клинически при агенезии легкого в результате смещения органов средостения отмечается расстройства дыхания и сердечной деятельности. У новорожденного ребенка имеется выраженный цианоз, одышка. При осмотре выявляется ассиметрия грудной клетки, отставание придыхании на стороне поражения. Органы средостения смещены в сторону порочно развитого легкого. Здоровое легкое расширено и проникает на другую сторону «медиастинальная грыжа». На стороне поражения прослушиваются дыхательные шумы. Диагноз агенезии ставится на основании клинических и рентгенологических данных, среди которых играет роль бронхография, бронхоскопия, ангиопульпомонография.
На обзорной рентгенограмме отмечается сужение межреберных промежутков, высокое стояние диафрагмы и затемнение на соответствующей половине грудной клетки, смещение средостения. При бронхоскопии - отсутствие главного бронха (агенезия). В случаях аплазии главный бронх уменьшен в диаметре. Дети с установленным диагнозом должны находиться на постоянном диспансерном учете.

Атрезия пищевода.
Этот порог развивается в результате нарушений эмбриогенеза на ранних этапах внутриутробного развития. Имеется 6 основных видов врожденной непроходимости пищевода:
1. Аплазия пищевода, при котором орган замещен фиброзным тяжем.
2. Пищевод образует 2 изолированных слепых мешка.
3. Верхний сегмент оканчивается слепо, нижний сообщается с трахеей выше бифуркации (90-95 гр.)
4. Верхний сегмент оканчивается слепо, нижний соединяется свищевым ходом бифуркации.
5. Верхний сегмент соединяется с трахеей свищевым ходом, нижний – слепой.
6. Оба сегмента соединяются с трахеей. При данном пороке развития первые часы жизни ребенка обращает на себя внимание большое количество пенистых выделений изо рта и носа (т.к. при атрезии пищевода ребенок не может проглатывать слюну). После отсасывания - выделения быстро накапливаются, слюна иногда имеет желтушную окраску: (примесь желчи). Чаще это встречается при наличии нижнего соустья трахеи с пищеводом. При наличии соединения верхнего сегмента с пищеводом у ребенка сразу после рождения присоединяются симптомы асфиксии вследствие попадания слизи и слюны в дыхательные пути.

При всех других вариантах атрезии явления асфиксии могут наступать сразу после первого кормления. Полученное молоко ребенок сразу срыгивает, в момент срыгивания молоко попадает в дыхательные пути, появляются признаки кашля, цианоза. Может резко наступить нарушение дыхания, оно становится поверхностным, выраженная одышка, может наступить остановка дыхания. Приступы асфиксии повторяются при каждом кормлении. Общее состояние ухудшается, у ребенка развивается тяжелая аспирационная пневмония. На 5-7 сутки ребенок погибает.
Диагностика.
При наличии ранних симптомов (повышенная саливация, цианоз) а) а) а)вводить зонд в желудок ч/з нос на 24 см. При наличии препятствия зонд сворачивается и выходит ч/з нос.

Б)проба Элефанта – вдувание воздуха в пищевод ч/з зонд, последний с шумом возвращается и появляются пенистые пузыри.
В) окончательный диагноз ставят при рентгенологическом исследовании. После введения катетера делают обзорную рентгенографию грудной клетки, видно, что катетер не проходит в желудок, останавливается на уровне слепого конца пищевода.
Исследование с контрастом: по катетеру вводят 1-1,5 мл водорастворимого контрастного вещества с последующим отсасыванием.

9. Вопросы для самоподготовки:

1. Разновидности дыхательной недостаточности.
2. Причины вентиляционной дыхательной недостаточности.
3. Факторы, способствующие возникновению дыхательной недостаточности .
4. Хирургические заболевания, вызывающие синдром дыхательных расстройств у новорожденных.
5. Причины, способствующие развитию дыхательной недостаточности при врожденной диафрагмальной грыже.
6. Клинические симптомы при диафрагмальной грыже.
7. Признаки диафрагмальной грыжи, выявленные при аускультации и перкуссии.
8. Рентгенологические признаки диафрагмальной грыжи.
9. Причины развития лобарных эмфизем у новорожденных.
10. Клинические симптомы лобарной эмфиземы.
11. Рентгенологические признаки лобарной эмфиземы.
12. Виды кист легких.
13. Симптомы нагноившейся кисты легких.
14. Причины образования воздушных напряженных кист легких (клапанный механизм).
15. Методы оперативного вмешательства.
16. Тактика врача роддома при наличии симптома дыхательных расстройств у новорожденных.

10. Тестовые задания по теме

1. Укажите вид диафрагмальной грыжи, при котором наиболее часто развивается синдром «асфиктического» ущемления?

а) френоперикардиальная грыжа
б) ретроградная френоперикардиальная
в) задний щелевидный дефект диафрагмы
г) грыжа переднего отдела диафрагмы
д) пароэзофагиальная грыжа

2. При диафрагмальной грыже у новорожденного с «асфиктическим ущемлением» имеют место все перечисленные клинические симптомы, кроме:

а) цианоза
б) беспокойства
в) смещения средостения
г) вздутия живота
д) тахикардии

3. Чем обусловлен синдром «асфиктического ущемления» при диафрагмальной грыже?

а) ущемлением петель тонкой кишки
б) ущемлением толстой кишки
в) смещением средостения
г) сдавливанием легкого перемещенными в грудную клетку органами брюшной полости
д) все пункты верны

4. К симптомам «асфиктического ущемления» относится все, кроме:
а) одышка
б) гипертермический синдром
в) беспокойство ребенка
г) цианоз
д) участие в дыхании вспомогательной мускулатуры

5. При каком виде диафрагмальной грыжи чаще возникает синдром «асфиктического ущемления»?
а) истинная грыжа собственной диафрагмы
б) релаксация диафрагмы
в) грыжа пищеводного отверстия диафрагмы
г) ложные диафрагмальные грыжи
д) грыжи переднего отдела диафрагмы

6. Среди пороков развития и заболеваний органов грудной полости наиболее частой причиной асфиктического синдрома, требующего экстренной хирургической помощи, является:
а) врожденный ателектаз
б) деструктивная пневмония
в) лобарная пневмония
г) ложная диафрагмальная грыжа
д) опухоль средостения

7. Характерными симптомами внутригрудного напряжения у новорожденных является все, кроме:
а) смещение средостения в сторону, противоположную патологии
б) равномерность физикальных данных
в) расширение межреберных промежутков на стороне поражения
г) поражение одной половины грудной клетки
д) отсутствие дыхания на стороне поражения

8. Рентгенологические признаки внутригрудного напряжения включают все, кроме: (n=2)
а) смещение средостения в сторону, противоположную патологии
б) двустороннее поражение грудной клетки
в) расширение межреберных промежутков на стороне поражения
г) поражение одной половины грудной клетки
д) смещение средостения в сторону патологии

9. Рентгенологические признаки внутригрудного напряжения включают все, кроме:
а) смещение средостения в сторону, противоположную патологии
б) смещение средостения в сторону поражения
в) одностороннее поражение легких
г) низкое стояние купола диафрагмы на стороне поражения

д) медиастинальная грыжа

10. Для истинной диафрагмальной грыжи характерным является:
а) широкие грыжевые ворота
б) узкие грыжевые ворота
в) наличие грыжевого мешка
г) отсутствие грыжевого мешка
д) большие размеры

11. Рентгенологические признаки ложной диафрагмальной грыжи не включают:
а) смещение средостения
б) ячеистый рисунок в проекции легких
в) отсутствие тени диафрагмы
г) наличие воздуха в плевральной полости
д) контраст, введенный через рот, определяется в желудке, смещенным в грудную полость

12. Наиболее частой причиной синдрома внутригрудного напряжения, требующего экстренного хирургического лечения у новорожденных, является:
а) респираторный дистресс-синдром
б) истинная диафрагмальная грыжа
в) ложная диафрагмальная грыжа
г) врожденные ателектазы легких
д) болезнь гиалиновых мембран

13. Новорожденному ребенку с напряженным пневмотораксом необходимо экстренно выполнить:
а) ИВЛ
б) оперативное вмешательство
в) плевральную пункцию
г) бронхоскопию
д) наблюдение

14. Транспортировка новорожденного с синдромом внутригрудного напряжения выполняется в положении:
а) горизонтальное в кувезе с кислородной маской
б) возвышенное на здоровом боку
в) возвышенное на больном боку
г) инвертопозиция
д) на животе

15. основной причиной врожденной долевой эмфиземы является:
а) аплазия, гипоплазия хряща долевого бронха
б) аспирация мекония
в) аномальное отхождение легочных сосудов
г) опухоли средостения
д) дефицит сурфактанта

16. Какой симптом является абсолютно патогномоничным при грыжах диафрагмы?

а) отсутствие дыхательной недостаточности
б) шумы кишечной перистальтики в грудной клетке
в) проба Элефанта
г) смещение органов средостения в больную сторону
д) симптом «песочных часов»

17.Укажите характерные физикальные данные при тотальном гнойном плеврите:
а) разнокалиберные хрипы при аускультации
б) коробочный звук при перкуссии на стороне поражения
в) жестокое дыхание по всем полям
г) перкуторно тимпанит чередуется с притуплением на стороне поражения
д) притупление звука и отсутствие дыхательных шумов на стороне поражения

18. Какой симптом не характерен для пиопневмоторакса?
а)резкое нарастание дыхательной недостаточности
б) отставание в дыхании пораженной половины грудной клетки
в)смещение средостения в больную сторону
г)смещение средостения в здоровую сторону
д) резкое ослабление дыхания на пораженной стороне

19. Выберите характерный рентгенологический признак пиопневмоторакса:
а) затемнение на стороне поражения
б) смещение средостения в больную сторону
в) повышение прозрачности легочных полей
г) «сотовое» легкое
д) горизонтальный уровень жидкости, свободный газ и коллапс легкого на стороне поражения

20. Среди пороков развития и заболеваний грудной полости наиболее частой причиной асфиктического синдрома, требующего хирургической ко коррекции является:
а) врожденные ателектазы
б) деструктивная пневмония
в) лобарная пневмония
г) ложная диафрагмальная грыжа
д) опухоль средостения

21. Наиболее частой причиной синдрома внутригрудного напряжения, требующего экстренного хирургического лечения у новорожденных является:
а) респираторный дистресс-синдром
б) деструктивная пневмония
в) ложная диафрагмальная грыжа
г) врожденные ателектазы легких
д) болезнь гиалиновых мембран

Эталоны ответов к тестовым заданием по теме

1. в
2. г
3. г

4. б
5. г
6. г
7. б
8. б, д
9. б
10. в
11. г
12. в
13. в
14. в
15. а
16. б
17. д
18. в
19. д
20. в
21. в

11. Ситуационные задачи по теме

Задача № 1

Сразу после рождения у новорожденного развилась одышка до 60 в минуту, цианоз кожи и видимых слизистых оболочек.

При осмотре выявлено: кожные покровы и слизистые цианотичные, эластичность и тургор тканей снижены, асимметрия грудной клетки с выбуханием слева и отставанием экскурсии левой половины, живот запавший, ладьевидный, перкуторно над грудной клеткой слева тимпанит, при аускультации – резкое ослабление дыхания, сердечные тоны слева почти не определяются, выслушиваются перистальтика кишок и шум плеска, ЧСС 155-160 уд./мин.

На обзорной рентгенограмме органов грудной и брюшной полостей: над всей левой половиной грудной клетки определяются кольцевидные просветления овальной формы (петли кишок); смещение сердца вправо.

1. Поставьте диагноз
2. Какой дополнительный метод исследования можно считать наиболее информативным?
3. Составьте план лечения.

Задача № 2

Ребенок 7 дней поступил в ДХО с жалобами на прогрессивное ухудшение состояния, за счет нарастание цианоза , поверхностное дыхание, аритмичное, иногда с периодами урежения дыхания до 15-25 дыхательных движений в минуту. Рвота 1-2 раза в день. При объективном осмотре обращает внимание участие вспомогательной мускулатуры, западение грудины. При вдохе воронкообразное втяжение эпигастральной области (больше слева).

При аускультации в левой половине грудной клетки прослушиваются перистальтические шумы. На рентгенограмме видно затемнение в левой плевральной полости и резкое смещение средостение вправо.

1. О каком заболевании следует подумать в первую очередь?
2. Какие методы исследования необходимы для уточнения диагноза?

3. Какова тактика врача?

Задача № 3

Ребенок 10 дней поступил в стационар с жалобами на затрудненное дыхание с продолжительным выдохом, приступами цианоза, одышкой, кашлем. Из анамнеза известно, что одышка у ребенка возникла на 5-6 сутки после выписки из роддома. Обратились к участковому врачу: назначена симптоматическая терапия. На фоне лечения у ребенка прогрессивно нарастал цианоз, признаки дыхательной недостаточности.
При осмотре : общее состояние очень тяжелое, кожа бледная, с цианотичным оттенком с мелкоточечными подкожными кровоизлияниями.
Грудная клетка вздута, резкая одышка до 70-80 в мин. При перкуссии –в верхних отделах правого легкого тимпанит, в остальных отделах- коробочный звук. Над областью тимпанита дыхание не проводится. Границы сердца смещены влево, тоны сердца приглушены. По остальным органам без особенностей.
1. Диагноз предположительный.
2. Какие мероприятия необходимы для уточнения диагноза?
3. С какими заболеваниями следует проводить диф. диагноз ?
4. Тактика лечения .

Задача № 4

Ребенок 2 мес. 2 недели назад госпитализирован в стационар с диагнозом: правосторонняя очагово-сливная пневмония, 5 дней назад отмечено ухудшение состояния: отсутствие аппетита ,повысилась температура до 38,5 ,кожные покровы бледные, с серым оттенком ,стойкий цианоз носогубного треугольника, участие в дыхании вспомогательной мускулатуры. Пульс частый 142 в минуту, напряженный, тоны сердца приглушенны. В легких справа наблюдается укорочение перкуторного звука, разнокалиберные влажные хрипы, дыхание ослаблено, по остальным участкам – крепитирующие хрипы.
Живот умеренно увеличен в размерах. Задержка газов, стул разжиженный, с примесью зелени.
На R грамме органов грудной клетки - гомогенное затемнение округлой формы в нижних отделах правого легкого.
1. Диагноз предположительный.
2. Возможная тактика ведения больного?
3. Какие лекарственные средства необходимы для лечения локального процесса?

Задача № 5

Ребенок 1 мес. поступил с жалобами резкое ухудшение состояния , повышение температуры тела до 39,0 градусов ,озноб, потливость. При осмотре отмечается бледность кожных покровов, цианоз носогубного треугольника. Отдышка до 70 в мин. Пульс 172 в мин. По средне-подмышечной линии слева - участок притупления звука с участками тимпанита вокруг участка. При аускультации – дыхание ослаблено, выслушиваются разнообразные клиническая картина: мелко- среднепузырные хрипы, изменяющиеся при покашливании.
В ОАК Нв 128г/л ,эр. 4,35 * $10^{12}/_{л}$, L-21* $10^{12}/_{л}$, п/я-10, с/я-38, э-2, м-10, л-40, СОЭ-40 мл/г.
На R-грамме полостное образование с уровнем жидкости.
Ваш диагноз.
1. С какими заболеваниями проводят диф.диагностику.
2. Возможные методы лечения.

Эталоны ответов на задачи по теме

Эталон ответа к задаче № 1

1. Д-з: Врожденная левосторонняя диафрагмальная грыжа, осложненная синдромом «асфиктического ущемления»
2. Рентгеноконтрастное исследование ЖКТ
3. План лечения:
   - неотложные мероприятия – вертикальное положение, ингаляция кислородом, интубация трахеи с ИВЛ
   - срочная транспортировка в клинику детской хирургии
   - в стационаре – срочная операция.

Эталон ответа к задаче № 2

1. Левосторонняя истинная диафрагмальная грыжа.
2. Рентгеноконтрастное исследование ЖКТ.
3. Предоперационная подготовка , оперативное лечение , после операционное лечение.

Эталон ответа к задаче № 3

1. Острая правосторонняя лобарная эмфизема.
2. R-графия грудной клетки.
3. Кисты легкого, диафрагмальная грыжа.
4. Экстренная госпитализация в хирургический стационар, предоперационная подготовка в течении 2-3 часов, оперативное лечение (лобэктомия), послеоперационное лечение.

Эталон ответа к задаче № 4

1. Абсцесс правого легкого.
2. При дренирующихся абсцессах легких антибактериальная терапия,
3. При не дренирующихся абсцессах легких пункция после тщательного рентгенологического обследования.
4. Раствор антибиотиков.

Эталон ответа к задаче № 5

1. Нагноившаяся киста левого легкого.
2. Пневмоторакс, поликистоз, воздушные напряженные кисты легкого.
3. Пункция, оперативное лечение.

12. Рекомендация по учебно-исследовательской работе студентов

- Современные методы диагностики пороков развития и хирургических заболеваний у новорожденных, проявляющихся дыхательной недостаточностью и диафрагмальных грыж.
- Хирургическая коррекция и реабилитация детей с пороками развития и хирургическими заболеваний у новорожденных, проявляющимися дыхательной недостаточностью и диафрагмальными грыжами.

13. Перечень практических умений

1. Собрать и оценить анамнестические данные.
2. Выявить при клиническом обследовании ранние ведущие симптомы заболевания.
3. Оказать неотложную помощь новорожденному с ДН.
4. Определить наиболее информативные методы обследования новорожденных с ДН,

обусловленной пороком развития или хирургическим заболеванием.
5. Правильно оценить рентгенологическую картину, показатели лабораторных и других методов исследования.
6. Провести дифференциальную диагностику с соматической и инфекционной патологией новорожденных.
7. Оценить результативность лечения ребенка.

14. Список литературы по теме занятия

№ п/п	Наименование	Издательство	Год выпуска
Обязательная			
1	Хирургические болезни детского возраста: учебник: в 2т./ под ред. Ю.Ф. Исакова Т1	М.: ГЭОТАР-Мед	2004
2	Хирургические болезни детского возраста: учебник: в 2т./ под ред. Ю.Ф. Исакова Т2	М.: ГЭОТАР-Мед	2004
Дополнительная			
2	Гнойно-воспалительные заболевания мягких тканей и костей у детей: атлас / под ред. А.Ф. Дронова, А.Н. Смирнова	М.: ГЭОТАР-Медиа	2008
4	Детская хирургия: национальное руководство / под ред. Ю.Ф. Исакова, А.Ф. Дронова	М.: ГЭОТАР-Медиа	2009
6	Хирургические болезни детского возраста: учебное пособие / В.В. Подкаменев	М.: Медицина	2005
7	Стандарты диагностики и алгоритмы практических навыков в детской хирургии / под ред. В.А. Юрчук, А.Н. Дарьиной	Красноярск: Элит	2005
13	Хирургия новорожденных : метод. указания к внеауд. раб. 6 курса пед. и леч. фак. / сост. В.А. Сермягин и др.	Красноярск: КрасГМУ	2009
Электронные ресурсы			
1	Электронная библиотечная система КрасГМУ		
2	БД MedArt		
3	БД Медицина		

1. Тема занятия: «мягкотканные бластомы у детей»

2. Практическое занятие

3. Актуальность темы: в практике детской хирургии смертность от злокачественных опухолей у детей в мире и стране занимает одно из первых мест. Знание клиники, методов диагностики, дифференциальной диагностики позволит своевременно диагностировать эту патологию, а обучение методам выбора тактики лечения позволит снизить летальность от злокачественных опухолей и, в частности, от сарком мягких тканей в детском возрасте.

4. Цели обучения:

4.1. Общая цель: подготовить квалифицированного специалиста, ориентирующегося в вопросах клиники, диагностики, дифференциальной диагностики, лечения доброкачественных опухолей мягких тканей и мягкотканных бластом у детей, принципах диспансеризации и реабилитации.

4.2. Учебная цель: в процессе занятия дать врачам-ординаторам знания по этиологии, патогенезу, диагностике доброкачественных опухолей мягких тканей и мягкотканных бластом у детей, научить онкологической настороженности, обследованию детей с данной патологией, чтению рентгенограмм; научить ставить диагноз доброкачественных опухолей мягких тканей и мягкотканных бластом, проводить дифференциальную диагностику злокачественных и доброкачественных опухолей между собой и с другой патологией.

4.3. Психолого-педагогическая цель: студент должен на частном примере видеть закономерности причинно-следственных связей. Воспитательная роль занятия состоит также в том, чтобы научить будущих педиатров деонтологическим отношениям матери, врача, ребенка, понимать государственный характер необходимости охраны здоровья детей. Преподаватель обращает внимание на необходимость взятия письменного согласия на обследование и оперативное лечение больного.

5. Место проведения практического занятия: учебная комната, палаты детского торакального отделения, перевязочная, операционная, рентген-кабинет.

6. Оснащение занятия: больные, истории болезни, анализы, рентгенограммы (2), фотографии (20), таблицы (1), тестовые задания (52), ситуационные задачи (5), эталоны ответов.

7. Структура содержания занятия:

№	Этапы практического занятия	Продолжительность (мин.)	Содержание этапа и оснащенность
1	**2**	**3**	**4**
1	Утренняя конференция (планерка)	25	Отчёты дежурных врачей о состоянии тяжелых и вновь поступивших больных, разбор больных на операции
2	Организация занятия	5	Проверка посещаемости и внешнего вида обучающихся
3	Формулировка темы и цели	5	Обратить внимание студентов на актуальность темы, определить цели занятия
1	**2**	**3**	**4**
4	Контроль исходного уровня знаний, умений	20	Проверка анкет словесно-логического метода
5	Раскрытие учебно-целевого вопроса	30	Инструктаж обучающихся преподавателем (ориентировочная основа деятельности, истории болезни детей с доброкачественными опухолями

			мягких тканей и мягкотканными бластомами)
6	Самостоятельная работа студентов: а) курация больных б) беседа с детьми и родителями в) клинический осмотр больных г) разбор курируемых больных д) выявление ошибок в диагностике заболевания е) операции ж) перевязки	120	Работа: а) в палате с больным ребёнком б) с историей болезни в) демонстрация куратором практических навыков по осмотру, физикальному обследованию больного г) совместная с преподавателем интерпретация результатов дополнительных методов исследования
7	Итоговый контроль знаний письменно и устно с оглашением оценки каждого обучающегося за теоретические знания и практические навыки по изученной теме	30	Тесты и ситуационные задачи по теме «Доброкачественные опухоли мягких тканей и мягкотканные бластомы у детей»
8	Задание на дом на следующее занятие	5	Выдать учебно-методические разработки по теме следующего занятия
Всего:		270	

8. Аннотация темы:

«МЯГКОТКАННЫЕ БЛАСТОМЫ У ДЕТЕЙ»

«Мягкими тканями» согласно МКО считаются все неэпителиальные внескелетные ткани, за исключением ретикуло-эндотелиальной системы и тканей, поддерживающих внутренние органы.

Среди доброкачественных мягкотканных опухолей сосудистые опухоли занимают первое место, далее, с убывающей частотой, встречаются лимфангиомы, тератомы, пигментные невусы и др..

ДОБРОКАЧЕСТВЕННЫЕ СОСУДИСТЫЕ ОПУХОЛИ У ДЕТЕЙ (гемангиома, лимфангиома)

Доброкачественные сосудистые опухоли развиваются из кровеносных или лимфатических сосудов и рассматриваются в настоящее время как дизэмбриоплазии, т.е. опухоли, развивающиеся из групп эмбриональных клеток, сохранивших свойства роста. Частота доброкачественных сосудистых опухолей по данным разных авторов колеблется в пределах от 30 до 50% среди всех доброкачественных новообразований.

В литературе чаще всего используется следующие классификации сосудистых доброкачественных опухолей:

1. Гемангиомы (Г.А. Баиров, Г. А. Федореев, Н.И.Кондрашин):

Истинные:

а. капиллярные, или простые
б. кавернозные, или пещеристые
в. ветвистые
г. комбинированные (а + б; б + в; а + в)
д. смешанные (гемлимфангиома, ангиофиброма, ангиолипома и т.д.)

Ложные:

а. плоские ангиомы
б. медиальные пятна, или гемангиозктазии
в. звёздчатые ангиомы
г. пиококковые гранулёмы
д. сосудистые аномалии («портвейное», «лососевое» пятна)

2. **Ангиоматозы** (в основе – классификация Ю.Ф.Исакова и Ю.А.Тихонова):

а. пороки развития вен (поверхностных и глубоких)
б. артериальные пороки
в. артерио-венозные пороки
г. пороки развития лимфатических сосудов
д. комбинированные пороки сосудов

3. **Лимфангиомы:**

а. простые
б. кавернозные
в. кистозные
г. смешанные

ИСТИННЫЕ ГЕМАНГИОМЫ

Капиллярные, или простые гемангиомы

Морфология: капиллярные, или простые гемангиомы состоят из множества тесно расположенных мелких капилляров, из которых лишь часть имеет просветы. Соединительнотканная строма выражена слабо. Иногда между капиллярами есть камбиальные клетки, из которых развиваются новые капилляры. По характеру роста и патоморфологичесному строению это истинные опухоли. Большинство гемангиом характеризуются быстрым ростом, поэтому гистологически в них находят большое количество фигур деления – митозов. Эти новообразования растут инфильтративно, не имеют капсулы и чётких границ с окружающими тканями, но, тем не менее, они доброкачественны и не метастазируют.

Клиника: капиллярные гемангиомы располагаются в коже, возвышаясь над ней, распространяются в подкожную клетчатку. Цвет варьирует от тёмно-розового до тёмно-вишнёвого. Границы опухоли чёткие, консистенция мягкая, при надавливании они бледнеют, а затем быстро возвращают свою форму и цвет. Обнаруживают гемангиомы сразу после рождения или несколько позже, с возрастом окраска их становится более яркой, увеличиваются размеры. Наиболее быстро они растут в первые месяцы жизни, к году рост замедляется. После года нередко на поверхности опухоли появляются сине-серые участки – гемангиома постепенно подвергается спонтанной регрессии, незначительно увеличиваясь соответственно росту тела ребёнка.

Излюбленная локализация капиллярных гемангиом – открытые части тела, особенно лицо, волосистая часть головы, конечности (однако известны и внутренние локализации: такие как гемангиомы печени, мозга, селезёнки, кишечника, средостения, трубчатых костей, а также поражения суставов, позвоночника).

Дифференциальный диагноз проводят с медиальными пятнами, которые располагаются симметрично на веках, по средней линии лба, на верхней губе и в затылочной области. К году они бледнеют и исчезают, лечению не подлежат. Гемангиомы ошибочно принимают за кровоизлияния при травме, укусы насекомых. Особенно часто врачи допускают ошибки в диагнозе при гемангиомах кончика носа, и нередко опухоль достигает больших размеров, что затрудняет её лечение. Гемангиомы века и внутреннего угла глаза расценивают как дермоидные кисты, отёк Квинке, врождённый птоз. Динамика заболевания позволяет уточнить диагноз (наиболее трудны для диагноза внутренние локализации гемангиом; последние обнаруживаются поздно, при появлении осложнений: кишечного кровотечения, неврологических расстройств при поражении позвонков, симптомов сдавления внутренних органов или внутреннего кровотечения вследствие изъязвления опухоли; помогают уточнить диагноз рентгенография костей, контрастное исследование кишечника или диагностическая операция).

Кавернозная, или пещеристая гемангиома

Морфология: это конгломерат крупных полостей различной величины и формы, заполненных кровью и разделённых трабекулами. Стенки полостей выстланы эндотелием. В соединительнотканных прослойках могут быть элементы мышечной и соединительной ткани. Соединяясь между собой, полости меняют наполнение, что напоминает губку (отсюда – название).

Клиника: кавернозные гемангиомы чаще растут медленно, но могут прорастать глубокие слои мягких тканей и вызывать деформацию. Чаще они локализуются на лице, шее, конечностях.

Диагноз труден только при глубоком расположении опухоли, тогда применяют пункцию образования или контрастное исследование.

Ветвистые гемангиомы

Морфология: это скопление извитых сосудов (артерий и вен), стенки которых утолщены и имеют атипичное строение.

Клиника*:* встречаются они редко, чаще врождённые, располагаются под кожей, имеют синюшную окраску и характеризуются медленным ростом. Представляют, главным образом, косметический дефект.

Комбинированные гемангиомы представляют собой сочетание разных видов гемангиом – капиллярная+кавернозная и т.д.

Смешанные гемангиомы

Морфология: могут содержать элементы других тканей (ангиофиброма, ангионеврома, ангиолипома), либо имеют строение гемлимфангиомы.

Клиника: смешанные гемангиомы чаще располагаются поверхностно, отграничены, плотные наощупь, растут медленно. Опухоли типа гемлимфангиом нередко достигают больших размеров, вызывая грубые косметические деформации. Все эти новообразования трудны для лечения.

ЛОЖНЫЕ ГЕМАНГИОМЫ

Плоские гемангиомы – это розовые пятна на коже, в зависимости от оттенка их называют «винными», «портвейновыми», «лососевыми» пятнами, иногда они большие по площади, но не возвышаются над поверхностью кожи, растут очень медленно, соответственно размерам ребёнка.

Морфология: гистологически в них находят лишь расширение и увеличение числа капилляров в дерме. Пролиферация клеток отсутствует.

Медиальные пятна (гемангиоэктазии)

Морфология: гистологически имеется только расширение капилляров кожи. Исчезают самопроизвольно через несколько месяцев после рождения.

Клиника: они имеют бледно-розовую окраску, не возвышаются над кожей, локализуются по средней линии лица (лоб, нос, губа и затылочная область). При плаче ребёнка пятно темнеет, не увеличивается в размерах.

Звёздчатые ангиомы

Морфология: гистологически в дерме обнаруживают артериовенозный анастомоз.

Клиника: эта гемангиома имеет в центре крупный рельефный сосуд, от которого радиально в виде паучка отходят более тонкие сосудики. Растут очень медленно, локализуются чаще всего на щеках и кистях рук.

Пиококковая гранулёма

Морфология: гистологически имеют место разрастания сосудов и грануляций.

Клиника: она похожа внешне на гемангиому, растет медленно, при травмировании сильно кровоточит, резко выступает над кожей в виде сосочка.

Лечение истинных сосудистых опухолей

Лечение индивидуально и зависит от локализации, размеров опухоли, быстроты роста и возраста ребёнка, а также от строения опухоли и эффективности того или иного метода лечения. Показанием к лечению является растущая гемангиома и гемангиомы на лице.

Основным радикальным методом лечения капиллярных и кавернозных гемангиом следует считать хирургическое иссечение. Оно может быть применено во всех случаях, когда опухоль удалима и располагается на туловище и конечностях. При больших гемангиомах этих же локализаций выполняется либо этапное иссечение, либо используются комбинированные способы лечения. Временным противопоказанием к применению хирургического лечения является наличие изъязвления, воспаления опухоли или сочетание её с соматическими заболеваниями. Иссечение гемангиомы на волосистой части головы, на лице (губа, нос, веко, щека) может привести после операции к грубому косметическому дефекту.

Когда невозможно радикальное удаление гемангиомы, лучше использовать консервативные методы: криотерапию, лучевое или склерозирующее лечение. В настоящее время лучшим считается метод близкофокусной (низковольтной) рентгенотерапии, которая безболезненна, высокоэффективна, безвредна для окружающих тканей и даёт полное излечение всех капиллярных гемангиом. Обширные капиллярные гемангиомы также подлежат близкофокусной рентгенотерапии (облучение отдельными полями), но в ряде случаев применяется комбинированное лечение. Лучевое лечение показано при капиллярных гемангиомах тех локализаций (лицо, кисти рук и т.д.), где иссечение даёт деформирующие рубцы, или невозможно из-за недостатка мягких тканей. Близкофокусную рентгенотерапию применяют с большой осторожностью на область век, ушных раковин. Следует подчеркнуть, что осложнения этого метода лечения наблюдаются лишь при нарушении методики или длительном неоправданном облучении опухоли. Цель облучения – дать толчок к обратной регрессии опухоли, а не добиваться её полного исчезновения. Низковольтная рентгенотерапия должна быть закончена, когда наметился явный регресс опухоли. Этот метод лечения можно применять амбулаторно.

Аналогичные показания имеет криотерапия, но она не везде получила широкое распространение, т.к. не всегда есть возможность иметь снег угольной кислоты, а также из-за трудности дозирования угольной кислоты, образования пузырей с серозным экссудатом, возможности их инфицирования и даже получения некроза. Диатермо-электрокоагуляция (ДЭК) показана при гемангиомах малых размеров или звёздчатых, а также пиококковых гранулёмах. При этом образуется небольшой участок некроза, который заживает под корочкой и далее оставляет небольшой плоский рубчик. ДЭК используется при лечении гемангиом слизистых и конъюнктивы глаз.

У отдельных пациентов опухоль на лице, в области губы, щеки, носа, глаза не может быть излечена указанными методами, т.к. хирургическое иссечение может привести к грубой деформации, лучевое – неэффективно из-за глубины поражения. В этих случаях методом выбора является склерозирующая терапия: введение в ткань опухоли 70° спирта с новокаином (спирта 70° - 10,0, новокаина - 2,0). Применение этого раствора безболезненно, он имеет высокую склерозирующую способность. В ткани гемангиомы возникает асептическое воспаление, затем склерозирование, которое вызывает запустевание и рубцевание сосудов, и в итоге наступает излечение.

Техника склерозирующей терапии: опухоль обрабатывают спиртом, размечают на отдельные поля. На границе опухоли и здоровой кожи из одного вкола радиально тонкой инъекционной иглой из однограммового шприца вводят инфильтративно склерозирующий раствор в дозе 0,1 – 0,2 мл. Всего на один сеанс лечения используют не более 1 – 2 мл раствора 70° спирта. Места инъекций снова обрабатывают спиртом и смазывают клеолом, а гемангиому плотно сжимают пальцами на несколько минут. Возникает отёк, который спадает через 5 - 7 дней. Далее сеанс повторяют, при этом спирт вводят в более центральные отделы новообразования. И так до тех пор, пока вся опухоль не станет плотной на ощупь. В дальнейшем курс лечения прерывают и от 3 до 6 мес. наблюдают за поведением опухоли. По мере рассасывания рубцов, если остаются элементы опухоли, курс повторяют; если опухоль исчезает – лечение заканчивают. Недостатком склерозирующей терапии является длительность лечения, а также возможность развития осложнения (при поверхностном введении – некрозы с образованием деформирующих рубцов). При правильной методике введения раствора результаты лечения обычно хорошие. Важно, что этот метод доступен в любом городе и даже районной больнице. Склерозирующее лечение, начатое у детей младшего возраста, даёт лучший непосредственный эффект и хорошие отдалённые результаты, а курс лечения менее продолжителен.

При обширных, растущих, гемангиомах применяют комбинированное лечение: сочетание операции с близкофокусной рентгенотерапией или операции и склерозирующей терапии.

В последние годы считается, что более 80% гемангиом растут медленно и постепенно подвергаются самопроизвольной регрессии. В этих случаях необходимо только динамическое наблюдение за ребёнком, регулярные диспансерные осмотры детей не менее 1 раза в месяц специалистом – детским хирургом. В случаях быстрого роста опухоли педиатру необходимо направить ребёнка к специалисту онкологу или детскому хирургу, ибо промедление с лечением может привести к серьёзным осложнениям, грубым косметическим деформациям.

Лечение ложных ангиом

Плоские гемангиомы практически не поддаются известным методам консервативного лечения. На лице их можно только иссечь в старшем возрасте и заместить дефект свободно пересаженным полнослойным лоскутом кожи, взятым с внутренней поверхности плеча. Медиальные пятна лечению не подлежат. Звёздчатые

ангиомы лечат только электрокоагуляцией с хорошими косметическими результатами (см. выше). Пиококковые гранулёмы подлежат во всех случаях хирургическому иссечению, реже – электрокоагуляции (при малых размерах).

Осложнения гемангиом

Быстрый, прогрессирующий рост сосудистой опухоли у детей нередко приводит к возникновению таких опасных осложнений, как изъязвление, воспаление, нагноение, кровотечение, развитие сепсиса. Изъязвление возникает вследствие трофических нарушений в опухоли. Язва может расти по площади, разрушать достаточно крупные сосуды и давать кровотечения: хронические, которые приводят к анемизации больного, или острые, угрожающие жизни ребёнка (например, кишечное кровотечение, наружные кровотечения из обширных гемангиом). Известны состояния клинической смерти, острой массивной кровопотери и даже гибели детей. Изъязвившаяся гемангиома может быть входными воротами инфекции и привести к развитию сепсиса. Обширные язвы нередко разрушают кончик носа, ушную раковину, верхнюю или нижнюю губу, перегородку носа – всё это дает грубые косметические дефекты, которые трудно исправить в дальнейшем даже после многократных пластических операций.

ЛИМФАНГИОМЫ

Морфология

Лимфангиомы – это опухоли, развивающиеся из лимфатических сосудов на почве порока их развития. Лимфангиомы отождествляют с истинными опухолями. Простые состоят из расширенных лимфатических сосудов кожи, выстланных эндотелием, кавернозные – из множества полостей, наполненных лимфой и сообщающихся друг с другом. Стенки этих полостей образованы соединительной тканью и покрыты эндотелием. Здесь же имеется множество мелких капиллярных веточек, выстланных эндотелием и дающих начало новым ответвлениям, не имеющим ещё просвета. Кистозные лимфангиомы гистологически идентичны кавернозным, но состоят из одной или нескольких довольно больших полостей, наполненных лимфой.

Локализация этих опухолей связана с расположением крупных лимфатических стволов, поэтому, как правило, типична: лицо (веки, щёки), подчелюстная область, язык, шея, подмышечные области, конечности (реже встречаются в брюшной полости, средостении, забрюшинном пространстве).

Клиническая картина

- **Простые лимфангиомы:** это бесцветные опухолевидные образования, безболезненные, имеющие чёткие границы, мало отличающиеся от окружающих тканей. Растут они медленно. Локализация чаще на лбу, щеках, веках, кончике носа.
- **Кавернозные лимфангиомы** располагаются под кожей, м.б. разной величины, обладают инфильтрирующим ростом, распространяясь по межфасциальным пространствам, прорастая мышцы, а, нередко, и кожу, вызывая образование лимфатических «пузырей», которые лопаются, мокнут или кровоточат, инфицируются и нагнаиваются. Обычно опухоль мягко-эластической консистенции, без чётких границ, безболезненна. Локализуется в любых участках тела, на конечностях, на шее, в области щёк, дна полости рта, языка.
- **Кистозные лимфангиомы:** клиника более разнообразна, они встречаются реже гемангиом, растут медленно, параллельно росту ребёнка. Кистозные опухоли располагаются под истончённой кожей шеи, подмышечных областей, чётко ограничены, мягкие, положительны симптомы зыбления и надавливания. У отдельных детей лимфангиома имеет большие размеры уже при рождении и может в первые часы и дни жизни вызывать сдавление жизненно-важных органов. В практике детских

хирургов и педиатров часто наблюдается асфиксия у новорождённых, когда лимфангиома шеи имеет большие размеры и сдавливает трахею или прорастает её. После пункции, при которой удаётся обычно аспирировать значительное количество лимфы, опухоль уменьшается, но лимфа вскоре вновь накапливается.

Диагностика и дифференциальная диагностика

Диагностика лимфангиом основывается на клинических данных, иногда используются дополнительные методы исследования (пункция, контрастная рентгенография).

Дифференциальный диагноз проводится с кистами шеи, гемангиомами глубоких локализаций, дермоидными кистами, липомами, лимфаденитами, лимфогранулематозом, мозговыми грыжами, макроглоссией, спинномозговой грыжей, тератомой. Нередко помогает пункция новообразования – отсасывание лимфы, рентгенологическое исследование с контрастированием опухоли.

Лечение лимфангиом

Лечение лимфангиом преимущественно оперативное, независимо от возраста. Иногда возникают временные противопоказания к операции: воспаление опухоли, наличие соматических заболеваний. При возникающей острой асфиксии у новорождённого с лимфангиомой шеи, как временная мера, должна быть применена пункция кист, отсасывание лимфы и введение антибиотиков. Пункция улучшает дыхание ребёнка и даёт возможность перевести его в стационар или временно отложить радикальную операцию. После перевода больного в хирургическую клинику лимфангиому иссекают обычно радикально. Если имеется диффузный рост и прорастание дна полости рта и языка, опухоль удаляется частично, обычно снаружи, а остальная часть её долечивается склерозирующей терапией.

На конечностях лимфангиомы иссекаются после 6-месячного возраста. Если опухоль с обширным распространением, то используют этапное хирургическое лечение, которое даёт лучшие косметические результаты, чем попытка одномоментного удаления.

Склерозирующей терапии подлежат кистозные лимфангиомы, а также те, которые невозможно удалить (прорастающие лицевой нерв, части лица, подчелюстную область, дно полости рта, корень языка), или те, иссечение которых может вызвать грубый косметический дефект.

Техника склерозирующей терапии. При кистозных опухолях вначале проводят отсасывание лимфы из кист, затем введение не более 2 мл раствора 70° спирта. При простых или кавернозных лимфангиомах отсосать лимфу не удаётся, поэтому на границе со здоровой тканью вводят 0,2-0,3 мл раствора инфильтративно (всего 1-2 мл). Повторные сеансы обкалывания осуществляют после исчезновения отёка. При наступлении рубцевания опухоли курс лечения прерывают на 2-3 месяца. Количество курсов лечения при обширных опухолях индивидуально, и может быть значительным.

Осложнения

Лимфангиомы часто являются причиной грубых косметических дефектов, нарушения функции органа или конечности. Наиболее частым осложнением является воспаление, нагноение. При быстром росте опухоль сдавливает органы шеи, вызывая асфиксию, особенно у новорождённых. Инфицирование лимфангиом на лице может вызвать восходящую инфекцию, сепсис и менингит (воспаление лимфангиомы средостения вызывает гипертермию, интоксикацию, приводит к нарушению лёгочной вентиляции и сердечной деятельности).

ТЕРАТОМЫ

Тератомы – это дизэмбриогенетические опухоли, содержащие элементы всех трёх зародышевых листков (энтодермы, мезодермы, эктодермы).

Классификация тератом:

По локализации:

1. наружные
2. нутренние
3. наружно-внутренние

По клиническому течению:

1. неосложнённые
2. осложнённые

Наружные тератомы преимущественно локализуются в крестцово-копчиковой области, в мягких тканях ягодиц, по средней линии спины и в яичке.Внутренние тератомы чаще встречаются в области малого таза, в забрюшинном пространстве, брюшной полости (яичники), средостении. Наружно-внутренние тератомы – это опухоли крестцово-копчиковой области, которые имеют перешеек и второй внутренний узел располагается в малом тазу. К редким локализациям тератом следует отнести полость рта.

Клиническая картина: клинические проявления тератом зависят от их локализации и размеров. Неосложнённые наружные тератомы покрыты кожей, тонким слоем подкожной клетчатки, не вызывают нарушения общего состояния больного, акта дефекации, мочеиспускания. Растут очень медленно, безболезненны. Наружные тератомы крестцово-копчиковой области – это врождённые опухолевидные образования, имеющие большие размеры, неравномерную консистенцию, в них плотные как хрящ участки могут сочетаться с кистозными, флюктуирующими. Опухоль, спускаясь на промежность между копчиком и прямой кишкой, смещает анальное отверстие кпереди. В процессе роста тератома мешает ребёнку сидеть, ходить, либо ухудшает его состояние в связи с присоединением осложнений.

Осложнённые тератомы могут быть различны по локализации. Наружные тератомы дают осложнения в виде мацерации, изъязвления, воспаления кожных покровов над опухолью. При кистозных формах опухоли возможно резкое истончение кожи, разрыв её, нагноение кистозной полости или некроз мягких тканей. Указанные изменения, в свою очередь, могут привести к сепсису, кровотечению, анемии. Тяжёлым осложнением тератом у маленьких детей является малигнизация опухоли. Признаки малигнизации: быстрый рост, выраженный венозный рисунок, истончение кожи, наличие плотных узлов, ухудшение общего состояния ребёнка, потеря в весе.

Внутренние локализации тератом чаще протекают бессимптомно и обнаруживаются случайно, либо в связи с осложнениями, когда они вызывают сдавление жизненноважных органов и нарушение функции. Так, тератомы в малом тазу определяются через промежность в толще ягодиц или при ректальном исследовании. Это плотно-эластическая полицикличная или округлая опухоль, располагающаяся кпереди от копчика и позади прямой кишки. В процессе роста опухоль сдавливает прямую кишку, нарушая её проходимость. Нередко, при быстром росте или больших размерах тератомы, уже при рождении возникает острая низкая кишечная непроходимость: боли в животе, беспокойство ребёнка, увеличение и вздутие живота, задержка стула и газов, нарастание интоксикации, повышение температуры.

Такая же клиническая картина развивается в случае малигнизации внутренней тератомы. К симптомам непроходимости вскоре присоединяются дизурические расстройства, задержка мочи, боли при мочеиспускании, увеличение мочевого пузыря. Наряду с этим, манифестируют симптомы онкологической интоксикации.

Локализация тератом в забрюшинном пространстве встречается реже, для них характерно длительное бессимптомное течение, а в процессе роста тератомы возникает сдавление мочеточника и развивается гидронефроз, сопровождающийся болями в животе, нарушением мочеиспускания, увеличением почки, ухудшением общего состояния. У старших детей эти локализации опухоли проявляют себя при малигнизации.

В средостении тератоидные образования чаще обнаруживают случайно при рентгенографии грудной клетки по поводу воспалительных заболеваний лёгких, либо у детей старшего возраста при профосмотрах. Рост опухоли медленный, малигнизация бывает редко. Однако эти тератомы могут достигнуть больших размеров и вызвать компрессионный синдром: симптомы сдавления верхней полой вены, респираторные нарушения и деформацию грудной клетки. На коже усиливается расширение венозной сети. В случае прорыва опухоли в бронх или плевру присоединяются соответствующие нарушения (одышка, боли, температура, кашель с мокротой, содержащей капли жира, волосы, кристаллы холестерина). На рентгенограммах тератоидные образования средостения имеют вид интенсивной тени округлой формы, могут содержать плотные включения различной величины. Опухоль обычно односторонняя, как правило, располагается в переднем средостении, сливается с тенью средостения, имеет широкое основание.

У девочек дошкольного и школьного возраста встречаются тератомы яичников. Они достигают больших размеров. При этом живот увеличен, пальпируется эластичное подвижное образование, общее состояние страдает мало, но возможна малигнизация с соответствующей общей симптоматикой.

Опухоль, которая, растёт из полости рта, выступая наружу, выявляется сразу же при рождении, она затрудняет акт сосания, глотания и нормальное дыхание. Состояние такого новорождённого быстро ухудшается.

Диагностика: распознавание тератом наружных локализаций не вызывает больших затруднений. Типичное расположение, врождённый характер, медленный рост, характерные рентгенологические данные (наличие в опухоли плотных включений или рудиментарных органов) помогает уточнить диагноз. Внутренние тератомы диагностировать трудно. Чаще это случайная находка, либо они выявляются клиническими признаками сдавления внутренних органов. Так, при непроходимости на ирригограмме определяют сужение прямой кишки, на цистограмме – деформацию и сдавление мочевого пузыря, на урограмме – картину гидронефроза.

Дифференциальная диагностика проводится со спинномозговой грыжей, когда тератома находится около позвоночника или в крестцовой области. Тогда решающим исследованием является рентгенограмма позвоночника, указывающая при спинномозговой грыже на расщепление дужек позвонков, а при тератоме – на однородную мягкотканую или содержащую плотные включения опухоль. В отличие от грыжи при крике ребёнка напряжение тератомы не увеличивается, большой родничок при надавливании на неё не выбухает, тазовые расстройства не наблюдаются. Дифференцируют также с другими опухолями (липомами, кистами и т.д.).

Лечение тератом только оперативное, проводят в периоде новорождённости. Операции выполняются либо в плановом порядке, либо по срочным жизненным показаниям (быстрый рост опухоли, непроходимость кишечника, сдавление мочевьгводящих путей, малигнизация, нарушение дыхания при тератоме, растущей из полости рта).Операция проводится под эндотрахеальным наркозом, под защитой переливания крови. Она заключается в радикальном иссечении тератомы с капсулой. При операции следует помнить о близости прямой кишки. Нерадикальное удаление тератомы приводит к рецидиву и даже к малигнизации. Тератомы внутренних локализаций оперируются по установлении диагноза. Промедление с операцией нежелательно, так как наблюдения показали, что многие тератомы малигнизируются уже после года.

ДЕРМОИДНЫЕ КИСТЫ

Морфологически*:* это доброкачественные образования, содержащие эпидермис, волосы, сальные железы, соединительную ткань, всегда имеющие выраженную капсулу.

Клиника: дермоидные кисты покрыты нормальной кожей, консистенция их плотно-эластическая, они неподвижны, располагаются у детей чаще всего на лице в области надбровной дуги, на волосистой части головы, у родничков, на шее, в средостении и в брюшной полости. Растут медленно, не метастазируют, но воспаляются и могут, нагнаиваясь, образовывать длительно незаживающие свищи. Так, при внутренних локализациях кист, быстром их росте или воспалении могут возникать интоксикация, гипертермия, прорыв кисты в полые органы (редко), сдавление органов средостения или кишечника.

Лечение только оперативное: при наружных локализациях в возрасте после 6 месяцев, при внутренних – по установлении диагноза. Операция заключается в радикальном иссечении кисты с капсулой. Возможны рецидивы, если оставлен участок капсулы. В случае воспаления кисты предварительно проводится курс антибиотикотерапии.

ЛИПОМЫ

Морфология: это опухоли из жировой ткани, врождённые, являются наиболее высокодифференцированными опухолями у детей. Их клетки мало отличаются от нормальных жировых клеток. Опухоль заключена в тонкую капсулу, соединительнотканные прослойки делят паренхиму на ряд долек.

Локализация липом различна: это может быть узел в подмышечной области, на шее, брюшной стенке, спине, конечностях, в средостении, брыжейке, забрюшинном пространстве. Встречаются одиночные и множественные липомы. Одиночные опухоли локализуются на конечностях или забрюшинно, достигают больших размеров, но, несмотря на быстрый рост (в отличие от взрослых), не малигнизируются. Известные злокачественные варианты опухоли – липосаркомы являются первично-злокачественными. Множественные липомы наблюдаются редко и локализуются в подкожной клетчатке туловища, конечностей.

Клиника зависит от локализации и размеров опухоли. Наружные локализации обычно обнаруживаются в возрасте от 1 года и старше, при больших размерах – сразу при рождении ребёнка. Это мягкие опухоли с чёткими границами, безболезненные, покрытые нормальной кожей, имеют тонкую капсулу. Растут медленно, темп роста зависит от степени зрелости клеток. Липомы больших размеров могут иметь плотные и болезненные участки. Внутренние локализации липом протекают длительно, бессимптомно и очень трудны для диагноза. Они обнаруживаются либо случайно, либо по достижении больших размеров или возникновении осложнений (воспаления, сдавления соседних органов).

Дифференциальная диагностика липом проводится обычно с сосудистыми опухолями – гемангиомами, лимфангиомами. Липомы спины иногда дифференцируют со спинномозговой грыжей. Однако, при липоме не бывает расщепления дужек позвонков. Липомы средостения и брюшной полости дифференцируют с кистозными образованиями или тератомами. Уточняет диагноз рентгенологическое исследование и контрастирование желудочно-кишечного тракта или мочевыводящих путей.

Лечение: все липомы подлежат оперативному лечению – иссечению опухоли с капсулой в пределах здоровых тканей. Операцию целесообразно проводить в возрасте после 6 месяцев. При нерадикалыном удалении липомы могут рецидивировать.

ПИГМЕНТНЫЕ НЕВУСЫ

Морфология: эти образования принадлежат к врождённым доброкачественным опухолям, клетки которых (невусные) содержат пигмент меланин. Реже встречаются беспигментные невусы. Различают пограничный невус, внутридермальный, смешанный.

Локализация их может быть очень разнообразной, размеры значительными, что особенно затрудняет их лечение.

Классификация.Различают невусы:

- плоский
- волосистый
- бородавчатый
- папилломатозный
- голубой
- беспигментный
- смешанный.

Клиника: невусы обнаруживаются после рождения. Растут они медленно, соответственно росту ребёнка. Цвет варьирует от светло-жёлтого до тёмно-коричневого и чёрного. Невусы немного выступают над поверхностью кожи, чаще покрыты волосами, иногда папилломатозными разрастаниями, корочками с участками инфицирования и мокнутия. Родителей этих детей больше всего беспокоит (особенно если невус на лице) косметический дефект или воспалительные изменения – изъязвление, кровоточивость. У детей старшего возраста нередко начинается быстрый рост невуса, возникает угроза малигнизации с переходом опухоли в меланобластому. Эти невусы обычно располагаются на участках тела, подвергающихся постоянной травматизации.

Лечение невусов только оперативное. Показания к операции возникают, главным образом, косметические при локализации невуса на лице, либо функциональные и жизненные при угрозе малигнизации, при расположении его в местах, подвергающихся постоянной травматизации (на шее, конечностях, промежности).

Если невус стал быстрее расти, изменил свой цвет, покрылся гиперкератозом, стал беспокоить больного, он подлежит радикальному иссечению независимо от его локализации. Опасна травма невусов, которая может привести к быстрому его увеличению и даже малигнизации. Хирургическое лечение пигментных невусов может быть проведено одномоментно радикально в пределах здоровых тканей, с последующим наложением косметического шва. Такому лечению подлежат небольшие невусы лица, шеи, конечностей и туловища. Однако чаще встречаются обширные пигментные невусы, которые невозможно удалить сразу. В этих случаях предпочтительно этапное хирургическое лечение, когда пятно иссекается частично, а дефект мягких тканей либо ушивается путём перемещения тканей, чтобы не получить асимметрию лицевых линий, либо по периферии с последующим сближением краёв раны, либо из центра пятна с наложением швов. Через 1-2 месяца, когда восстанавливается подвижность кожи на месте лечения, проводят следующий этап операции – полное иссечение пятна. Если размер невуса велик, может быть проведено несколько таких этапов.

При обширных невусах конечностей, туловища используется этапное хирургическое иссечение с замещением дефекта кожным расщепленным лоскутом, взятым дерматомом с передней брюшной стенки, ягодицы или спины. После приживления пересаженного лоскута всем детям показаны лечебные смягчающие маски, массаж для восстановления подвижности мягких тканей. Отдалённые результаты лечения функциональные и косметические, как правило, хорошие. Лечение желательно начинать с возраста 3-5 лет и заканчивать к школьному возрасту. При обширных поражениях тела – не позднее периода полового созревания.

МЯГКОТКАННЫЕ САРКОМЫ У ДЕТЕЙ

Саркомы мягких тканей (СМТ) – гетерогенная группа злокачественных опухолей, имеющих общий источник развития – мезенхимальную ткань. У детей СМТ составляют 4-8% всех злокачественных опухолей. Ежегодно регистрируется 5-9 случаев мягкотканных сарком на 1 млн. детского населения.

Локализация СМТ очень разнообразна – они могут поражать конечности, туловище, внутренние органы и т.д. Приблизительное распределение частоты локализации СМТ в организме ребёнка таково:

- нижние конечности – 37%
- верхние конечности – 15%
- интраабдоминальные внеорганные опухоли – 14%
- внутренние органы – 13%
- туловище – 9%
- голова и шея – 5%
- грудная клетка – 5%
- прочие – 2%.

Столь разнообразная локализация объясняется эмбриональным развитием.

Классификация мягкотканых бластом ВОЗ

Классификация мягкотканых бластом ВОЗ основана на гистогенезе и подразделяется на 14 групп:

1. Опухоли фиброзной ткани
2. Опухоли жировой ткани
3. Опухоли мышечной ткани
4. Опухоли кровеносных сосудов
5. Опухоли лимфатических сосудов
6. Опухоли синовиальной ткани
7. Опухоли мезотелиальной ткани
8. Опухоли периферических нервов
9. Опухоли симпатических ганглиев
10. Опухоли параганглионарных структур
11. Плюропотентные мезенхимальные опухоли
12. Опухоли эмбриональных структур (хордомы)
13. Опухоли экстрагонадного зародышевого происхождения
14. Опухоли спорного или неясного гистогенеза

Морфология

Мезенхимальная ткань состоит из звёздчатых клеток, образующих сеть или губчатую массу различной степени плотности практически во всех органах и тканях. Она происходит из мезодермы – среднего зародышевого листка, который остаётся после обособления эндодермы в составе верхнего края бластодиска. Разрастаясь во все стороны, мезодерма частично сегментируется на сомиты (дорзальный отдел) и спланхнотомы (вентральный несегментированный отдел). Сомиты и спланхнотомы связаны между собой сегментными ножками – нефротомами. В последующем развитии сомиты дифференцируются на дерматом (дорзо-латеральный отдел), миотом (средний отдел) и склеротом (медиовентральный участок). Из нефротомов в дальнейшем образуется эпителий почечных канальцев. Из спланхнотомов — мезотелий серозных оболочек, эпителиальные части семенников, яичников, фаллопиевых труб, однослойный эпителий матки. Из миотомов – вся поперечно-полосатая мускулатура. Мезенхима всех отделов мезодермы формирует все разновидности соединительной ткани – костную и хрящевую ткани, гладкую мускулатуру сосудов и внутренних органов. Таким образом, в теле человека нет органа, где бы отсутствовала мезенхимальная ткань, и поэтому злокачественная опухоль мезенхимального происхождения может развиться в любом органе.

Генетические нарушения

Как и все солидные опухоли детского возраста, СМТ имеют 3 типа основных генетических поломок, которые помогают в диагностике и несут информацию о прогнозе.

Транслокации – место поломки – нередко высокоспецифично для конкретного вида опухоли. Например, транслокация t (2; 13) (q35;ql4) определяется более чем у ⅓ рабдомиосарком альвеолярного типа, поражающих подростков. Для этих опухолей характерно раннее метастазирование и крайне неблагоприятный прогноз.

Нарушение большого объёма генетического материала посредством специфической хромосомной связки в конечном итоге может повредить ген супрессии опухоли. Например, делеция плеча хромосомы 1 часто обнаруживается при различных солидных опухолях, она определяет прогрессивный клеточный рост как часть многоступенчатого процесса онкогенеза.

Клиническая картина

Клиническая картина при СМТ зависит от локализации первичного очага, скорости роста и степени распространения. Наиболее часто встречающиеся симптомы СМТ – увеличение объёма тканей и боли. Опухоли конечностей часто безболезненны. СМТ туловища у детей диагностируются при увеличении объёма и болезненности мягких тканей, часто после травмы, и ошибочно трактуются как гематомы.

Некоторые клинические и биологические черты наиболее часто встречающихся СМТ отражены в табл.1.

Табл. 1

Характеристики некоторых СМТ

Опухоль	**Преимущественная локализация**	**Типичный возраст**	**Прогноз и биологические характеристики**
Фибросаркома: - врождённая - взрослый тип	конечности (70%), туловище (30%)	< 2 лет 15 лет	хороший при радикальной операции, исход как у взрослых
Нейрофибросаркома, связанная с болезнью Реклингаузена	конечности (40%), забрюшинное пространство (25%), туловище (20%)		зависит от стадии: I-IIст. – хороший; III -IVcr. – плохой
Злокачественная фиброзная гистиоцитома	конечности	10-20 лет	I-II ст. – хороший; III-IV ст. – плохой
Синовиальная саркома	конечности (чаще верхние)	30% -до 20 лет	I-II ст. – выживаемость 50-70%; III-IVст. – плохой
Гемангиоперицитома: −взрослый тип	конечности, забрюшинное пространство, голова, шея	10-20 лет	I-II ст. – выживаемость 30-70% с ХТ; III-lVст. – плохой

–инфантильный тип	конечности		хороший (при радикальном удалении редко метастазирует)
Лейомиосаркома	забрюшинное пространство, ЖКТ, сосуды		вне ЖКТ – хороший; в ЖКТ – плохой (частые метастазы)
Липосаркома	конечности, забрюшинное пространство	2 пика: 0-2 года, 2-я декада жизни	хороший при полном удалении опухоли (редко метастазирует)
Альвеолярная саркома	конечности (чаще нижние), голова, шея		хороший первичный ответ, но общая долговременная выживаемость плохая

Диагностика

Для установления степени распространения опухолевого процесса в комплекс первичного обследования при СМТ включаются:

1. КТ или МРТ очага с измерением трёх размеров опухоли (в случае поражения конечности – МРТ с гадолинием)
2. рентгенография и КТ лёгких
3. УЗИ брюшной полости и забрюшинного пространства
4. остеосцинтиграфия
5. трепанбиопсия или аспирационная биопсия костного мозга
6. при наличии специальных показаний:
   а) при параменингеальных поражениях – исследование ликвора
   б) при поражении грудной клетки – функция внешнего дыхания.

Стадирование по системе TNM

Существует несколько систем стадирования СМТ, учитывающих размер опухоли и её распространение (связь с соседними тканями). Распространена международная система стадирования – TNM (tumor, nodulis, metastasis).

T_1 – опухоль ограничена органом или тканью органа:
1а – опухоль менее 5 см в наибольшем измерении
16 – более 5 см

T_2 – опухоль поражает один или более смежных органов или тканей:
2а – размер опухоли менее 5 см
2б – размер опухоли более 5 см

T_x – минимальные признаки первичной опухоли невозможно оценить (в то время как есть поражение лимфоузлов или метастазы)

N_0 – нет признаков поражения лимфоузлов

N_1 – есть признаки поражения регионарных лимфоузлов

N_x – оценить вовлечение лимфоузлов не представляется возможным

M_0 – метастазы (MTS) отсутствуют

M_l – наличие отдалённых MTS

M_x – нет данных.

Система стадирования SIOP

В детской клинической практике удобнее пользоваться европейской системой стадирования SIOP (табл. 2).

Табл. 2

Система стадирования SIOP

Клиническая стадия	Инвазивность	Размер	Статус лимфоузлов	Наличие метастазов
I	T_1	а или б	N_0	M_0
II	T_2	а или б	N_0	M_0
III	T_1 или T_2	а или б	N_1	M_0
IV	T_1 или T_2	а или б	N_0 или N_1	M_1

Для прогноза крайне важна не только стадия заболевания, но и гистологический вариант. Различают следующие гистологические варианты СМТ (табл. 3).

Табл. 3

Гистологическая классификация СМТ

Название варианта	Международная аббревиатура
Альвеолярная СМТ	AWTS
Светлоклеточная саркома	CCS
Конгенитальная фибросаркома	cFS
Экстраоссальная саркома Юинга	EES
Эпителиоидная саркома	ES
Фибросаркома	FS
Лейомиосаркома	LMS
Липосаркома	LPS
Мезенхимальная хондросаркома	MCS
Злокачественная фиброзная гистиоцитома	MFH
Злокачественная мезенхимома	MMM
Злокачественные рабдоидные опухоли	MRT
Нейрофибросаркома	NFS

Примитивные нейроэктодермальные опухоли (ПНЕТ)	PNET
Ретинобластома	RAT
Альвеолярная рабдомиосаркома (РМС)	RMA
Эмбриональная РМС	RME
Неклассифицируемые (недифференцированные) РМС	RMU
Синовиальная саркома	SS
Недифференцированные саркомы	UDS
Неклассифицируемые саркомы	UKS
Сосудистые саркомы (гемангиоэндотелиомы)	VS

Лечение

Комплекс лечебных мероприятий зависит, в первую очередь, от гистологического типа опухоли и стадии процесса. В лечебную программу всех СМТ обязательно должно входить оперативное лечение (по возможности, радикальное) и локальная лучевая терапия (ЛТ) в высоких дозах (45-55 Гр), а при ряде СМТ показана химиотерапия (ХТ).

В лечении СМТ, чувствительных к ХТ, используются викристин, ифосфамид, дактиномицин, адрибластин, карбоплатин. У этой группы опухолей применяется предоперационная химиотерапия, в результате чего размеры опухоли значительно уменьшаются, и становится возможной радикальная операция без большого повреждения окружающих тканей, а в случае высокой чувствительности опухоли ХТ способна полностью уничтожить злокачественные клетки. В послеоперационном периоде применяется ЛТ в высоких дозах (44-45 Гр) и продолжается ХТ. Длительность лечения зависит от стадии заболевания и колеблется от 4-5 мес. до 10-12 мес. Для опухолей, слабочувствительных к ХТ, главная роль в излечении принадлежит оперативному методу.

При IV стадии заболевания в связи с неудовлетворительными результатами лечения показана мегадозная ХТ с последующей трансплантацией аутологичного костного мозга или периферических стволовых клеток.

Прогностическую значимость при СМТ имеют гистологический вариант, размер первичной опухоли (менее или более 5 см), распространённость её (отношение к соседним органам и тканям) и, следовательно, резектабельность, а также степень вовлечения лимфоузлов и наличие метастазов.

РАБДОМИОСАРКОМА

Самая частая саркома мягких тканей у детей – это рабдомиосаркома (РМС), которая составляет более половины всех СМТ у детей.

Рабдомиосаркома – опухоль, которая возникает в любой части организма, где расположена поперечно-полосатая мускулатура. Ежегодная заболеваемость РМС – 4-7 детей на 1 миллион детского населения. Мальчики заболевают чаще, соотношение по полу 1,7 : 1. Частота диагностики РМС имеет два возрастных пика – ранний (около 2 лет) и поздний (15-19 лет), что отражает наличие двух биологических разновидностей РМС.

Ранний пик, когда преимущественно диагностируются опухоли бластомного типа (эмбриональная РМС), соответствует возрасту диагностики всех классических эмбриональных опухолей (таких как нейробластома, гепатобластома и опухоль Вилмса), поздний – когда диагностируются собственно РМС (саркомный тип) – совпадает с пиком диагностики остеогенной саркомы и фибросаркомы.

РМС возникает из эмбриональных предшественников поперечно-полосатой мышечной ткани. Локализация рабдомиоидных опухолей часто свидетельствует о повреждении развития органа на внутриутробном этапе. В этих случаях в опухоли обнаруживаются участки эмбриональной ткани (в треугольнике мочевого пузыря – внедрение экто- и мезодермы, в опухолях головы и шеи – жаберные щели).

По данным IRS-группы, примерно у трети больных с РМС имеются различные врождённые аномалии: нарушения развития мочеполового тракта – в 8,7% случаев, врождённые поражения ЦНС – 8%, пороки ЖКТ – 5,2%, патология ССС – 4,3%. Из нарушений развития при РМС описаны: дополнительная селезёнка, скелетно-мышечные аномалии, гемигипертрофии. Описан ряд синдромов, при которых РМС встречаются гораздо чаще, чем в популяции в целом: это синдромы Беквита - Видемана (Bechwith - Wiedemann), Реклингаузена (Rechlinhausen), Рубинштейна - Тэйби (Rubinstein - Taybi) и Горлино (Gorlino),

Не выявлено влияния факторов внешней среды на частоту возникновения РМС, но роль наследственного фактора исключить нельзя. Так, РМС, как и другие виды СМТ, встречаются в семьях, которые предрасположены к развитию злокачественных опухолей, таких как рак молочной железы, остеогенная саркома, меланома, адрено-кортикальная карцинома, опухоли мозга, возможно, ОЛЛ. Злокачественные новообразования в этих случаях характеризуются ранним возникновением первичной опухоли, прогностически неблагоприятным течением и высокой вероятностью развития вторичных опухолей.

Морфология: при макроскопическом исследовании для РМС очень характерно наличие обширных полей некроза и кровоизлияний.

Микроскопическая картина характеризуется наличием рабдомиобластов – клеток примитивной мускулатуры с эозинофильной цитоплазмой, поперечными и продольными миофибриллами. В цитоплазме могут встречаться гранулы гликогена. Внутри одной опухоли рабдомиобласты могут быть морфологически разнообразны: круглые, веретенообразные, веретенообразно-сетчатые, клетки-«головастики», многоядерные гигантские клетки.

Для хорошей морфологической диагностики рабдомиосарком особое внимание следует обратить на качество и количество тканевых образцов. Эти опухоли очень хрупки, и нарушения при приготовлении препаратов могут сделать диагностику невозможной. Помимо дополнительной окраски по Май-Грюнвальд-Гимзе, которая проводится при диагностике всех опухолей детского возраста, обязательно применяются иммуногистохимические методы, которые позволяют выявить наличие десмина, миоглобина, миозина, актина, креатинкиназы, энолазы промежуточного протеина, что делает возможным более точную верификацию диагноза.

Гистологически различают четыре группы РМС, которые отличаются по клиническому течению и прогнозу:

1. эмбриональный тип, включая ботроидный (63 – 78%)
2. альвеолярный тип (9 – 19%)
3. юингоподобный тип (3 – 9%)
4. недифференцированный тип (6 – 10%).

Эмбриональный тип характеризуется большим числом крупных эозинофильных миобластов и множеством примитивных круглых и веретенообразных клеток со слабой мышечной дифференцировкой. В цитоплазме обнаруживаются поперечно-полосатые структуры. Этот тип чаще поражает область головы и шеи и мочеполовой тракт. Особую

подгруппу составляют ботриоидные опухоли, названные так из-за своеобразного роста, напоминающего гроздь винограда. Излюбленные локализации – полые органы, такие как влагалище, мочевой пузырь, слуховой канал. Прогноз этих опухолей сравнительно благоприятен.

Альвеолярный тип характеризуется псевдоальвеолярным ростом и визуально напоминает лёгкие плода. Чаще этот тип встречается у подростков, поражает конечности, туловище, промежность. Имеет тенденцию к раннему метастазированию (особенно в костный мозг) и является прогностически неблагоприятным.

Юингоподобный и низкодифференцированный типы у детей встречаются редко.

В последние годы появились данные о прогностическом значении гистологических подтипов опухоли. Согласно их прогностической значимости, предложено делить РМС на 2 основных класса – низкодифференцированные и высокодифференцированные опухоли.

Распространяться РМС может как путём прорастания в соседние органы и ткани, так и метастазируя по лимфатическим и венозным сосудам. Наиболее часто встречаются метастазы в регионарные лимфоузлы, лёгкие, печень, костный мозг, кости и ЦНС.

Стадирование РМС:

Iст.: T_1 N_0 M_0 – опухоль диаметром до 5 см, не выходит за границы анатомического образования, из которого она исходит, подвижная, без регионарных и гематогенных метастазов.

IIст.: T_2 N_0 M_0 – опухоль прорастает в соседние ткани, но не выходит за границы мышечно-фасциального футляра, подвижная, диаметром до 10 см, лимфогенных и гематогенных метастазов нет.

IIIст.: T_3 N_1 M_0 – опухоль прорастает в соседние ткани, спаяна с ними, диаметр больше 10 см, м.б. единичные регионарные метастазы в лимфоузлах, гематогенных метастазов нет.

IVст.: T_{3-4} N_1 M_{1-2} – то же, что и ст. 3 , но есть единичные гематогенные метастазы.

Клиника и диагностика: симптоматика определяется локализацией процесса и стадией. Излюбленными локализациями РМС являются параменингеальная область, орбита, ЛОР – органы, мочевой пузырь, влагалище, а также они могут локализоваться в забрюшинном пространстве, в области малого таза. Но мы соответственно теме данного занятия большее внимание уделим локализации в мягких тканях. При расположении новообразования в мышцах туловища и конечностей первым симптомом является наличие опухоли, которая находится в толще мышц, имеет плотную консистенцию, как правило, безболезненна, границы не очень чёткие в силу инфильтративного роста опухоли, поэтому же имеется и ограничение подвижности. Рост очень быстрый, может прорастать кожу, сдавливать нервные стволы, что объясняет появление болевого синдрома. При наружных локализациях диагностика не представляет больших трудностей. Физикальное обследование позволяет с большой долей вероятности предположить вид опухолевидного образования. Дополняется оно исследованиями, позволяющими получить информацию о верификации диагноза, об активности и распространённости опухолевого процесса. С этими целями применяются УЗИ, КТ (оба исследования позволяют судить о степени вовлечения в процесс окружающих тканей), радионуклидное исследование с Ga – 67 выявляет активность опухолевого процесса. И, наконец, важнейшим методом диагностики является морфологическое исследование (путём пункционной аспирации с цитологическим исследованием). В заключение следует подчеркнуть, что РМС представляют собой опухоли, характеризующиеся высокой онкологической агрессией, инфильтративным ростом, частым рецидивированием и обильным метастазированием.

У маленьких детей клиника поражения орбиты может симулировать этмоидит (периорбитальный отек, птоз). Поражение среднего уха проявляется болевым синдромом

и выделениями из наружного слухового прохода с клиникой хронического среднего отита. Опухоли носоглотки диагностируются при нарушении проходимости воздухоносных путей, возможна обструкция ВДП, дисфагия, носовые кровотечения. При параменингеальных локализациях РМС (опухоли полости носа, параназальных синусов, носоглотки и среднего уха) процесс может распространиться в заднюю черепную ямку и в 35% случаев являться причиной парезов черепно-мозговых нервов, положительных менингеальных знаков и явлений компрессии головного мозга.

Урогенитальные локализации РМС манифестируют дизурическими расстройствами, гематурией и повторными инфекциями мочеполового тракта, приводя в конечном итоге к обструкции прямой кишки и нижних отделов мочевыводящих путей. Паратестикулярные поражения проявляются увеличением размеров мошонки.

Вагинальные и маточные локализации РМС начинаются с кровянистых выделений из влагалища и, к сожалению, диагностируются уже при достаточно большом объёме опухоли в виде гроздьевидной массы, выбухающей из влагалища.

Лечение РМС, как и всех злокачественных новообразований является комбинированным. По возможности, радикальное хирургическое иссечение опухоли дополняется лучевой и полихимиотерапией.

Используются как традиционные цитостатики (например, Д-актиномицин, винкристин, циклофосфан), так и новые протоколы лечения.

Прогноз:

Международная классификация выделяет три подгруппы РМС соответственно прогнозу:

1. группа с хорошим прогнозом – ботриоидные и лейомиоматозные формы
2. промежуточная группа – все эмбриональные формы
3. группа с плохим прогнозом – альвеолярный тип, включая особую форму – солидный альвеолярный тип.

В прогностическом плане более благоприятны локализованнынные опухоли орбиты, паратестикулярных областей, влагалища и мочевого пузыря, так как благодаря их расположению возможно их радикальное удаление. Худший прогноз – у РМС, располагающихся в параменингеальных областях, т.е. в носоглотке, параназальных синусах, среднем ухе и на основании черепа. Опухоли этих локализаций обычно невозможно радикально удалить, с чем связана высокая частота местных рецидивов.

РМС относится к химиочувствительным опухолям, поэтому в её лечении используется пред- и постоперационная химиотерапия наряду с ЛТ (принципы терапии изложены выше).

В настоящее время существуют три крупные международные кооперативные группы по лечению РМС (IRS, SIOP, A1EOP/ICG), которые имеют разные протоколы лечения больных с РМС. Существующие протоколы лечения отличаются более или менее частым применением ЛТ, дозами облучения, различными режимами использования антрациклинов и длительностью терапии. Большинство современных программ лечения обеспечивает долговременную выживаемость больных с РМС с локализованной опухолью в случае её радикального удаления на уровне 80%. При местно распространенном процессе, если при использовании ХТ в сочетании с ЛТ и операцией удается достичь полной ремиссии, 5-летняя выживаемость этих больных составляет около 70% (за исключением параменингеальной локализации и альвеолярного гистологического типа). При наличии метастазов выживаемость не превышает 25%.

9. Вопросы для самоподготовки:

1) Патанатомия доброкачественных опухолей мягких тканей и мягкотканных бластом
2) Гистоструктура
3) Классификация
4) Особенности клинического течения, общие и местные симптомы
5) Диагностика, методы исследования
6) Дифференциальная диагностика
7) Принципы и методы лечения в зависимости от стадии и вида опухоли
8) Вопросы диспансеризации и реабилитации

10. Тестовые задания по теме:

1. **Распределите мягкотканные опухоли на две группы:**

А. доброкачественные	а. липосаркома
Б. злокачественные	б. фиброма
	в. дермоидная киста
	г. тератобластома
	д. лимфангиома
	е. гемангиома
	ж. тератома
	з. ангиосаркома
	и. пигментный невус
	к. меланома
	л. фибросаркома
	м. рабдомиосаркома
	н. липома

2. **Какая доброкачественная опухоль мягких тканей в детском возрасте встречается редко?** (1)

а. гемангиома	г. пигментный невус
б. лимфангиома	д. тератома
в. папиллома	е. дермоидная киста

3. **Частота встречаемости гемангиом и лимфангиом у детей:** (2)

а. гемангиомы 80-90%

б. гемангиомы 45-46%

в. лимфангиомы 9-10%

г. лимфангиомы 60-65%

д. лимфангиомы 9-18%

4. **Выберите наиболее частую локализацию гемангиом:** (2)

а. конечности	в. лицо
б. туловище	г. волосистая часть головы

д. внутренние органы

5. **Какая локализация лимфангиом встречается реже?** (2)

а. забрюшинное пространство

б. средостение

в. шея

г. подмышечная область

д. щека

е. губа

ж. язык

з. подчелюстная область

и. паховая область

6. **Установите соответствие между формой гемангиомы и её характеристикой:**

Форма гемангиомы	**Характеристика**
А. простая	а. Наполненные кровью полости, выстланные эндотелием и разделённые соединительнотканными перегородками. Внешне – безболезненное объемное образование, сжимаемое как губка, цвет красный или не изменён, границы нечёткие.
Б. кавернозная	б. Системный ангиоматоз: расширенные извитые вены какой-либо одной локализации, иногда – припухлость, увеличение объёма поражённой зоны.
В. ветвистая	в. Опухоль состоит из множества капилляров, располагается поверхностно, слегка возвышается над кожей, цвет от ярко-красного до синюшного, бледнеет при надавливании и легко вновь восстанавливается, границы чёткие, болезненность отсутствует.
Г. комбинированная	г. Опухоль состоит из жировой, соединительной и др. тканей в сочетании с вышеуказанными формами.
Д. смешанная	

7. **Первые признаки гемангиом чаще проявляются в виде:** (1)

а. пигментированного образования

б. небольшого красного пятна

в. обширного образования коричневого цвета

г. припухлости поражённой зоны без изменения кожи

д. увеличения объёма поражённой зоны

8. **Возраст наиболее интенсивного роста гемангиом:** (1)

а. первое полугодие жизни

б. после 1 года

в. 7 – 10 лет

г. пубертатный период

д. у взрослых людей

9. Установите соответствие формы лимфангиомы её характеристике:

Форма лимфангиомы	**Характеристика**
А. простая	а. Сочетание лимфангиомы с опухолями из других тканей
Б. кавернозная	б. Состоит из одной или многочисленных полостей, внешне – объёмное образование мягкой консистенции с флюктуацией, безболезненное, без чётких границ, кожа истончена, цвет – слегка синюшный
В. кистозная	в. Состоит из множества полостей, выстланных эндотелием между ними – соединительные тяжи с мышечными и жировыми прослойками. Консистенция «тестоватая», границы нечёткие, цвет кожи – обычный, болезненности нет.
Г. комбинированная	г. Состоит из расширенных лимфатических капилляров с гипертрофированным эндотелием. Визуально – слегка возвышается над кожей, без чётких границ, безболезненна.
Д. смешанная	д. Сочетание: а + б, б + в, а + в

10. С чем не дифференцируют лимфангиомы? (1)

а. с кавернозной гемангиомой

б. с простой гемангиомой

в. с липомой

г. с кистозной формой тератомы

д. с дермоидной кистой

11. С чем не дифференцируют гемангиомы? (1)

а. с кавернозной лимфангиомой

б. с врождённым сосудистым пятном

в. с кистозной лимфангиомой

г. с пороками развития сосудов

д. с пигментным невусом

е. с липомой

12. Какой метод диагностики не информативен при гем- и лимфангиомах? (1)

а. рентгенография обзорная

б. рентгенконтрастное исследование полостного образования

в. УЗИ

г. КТ

д. ангиография

13. Назовите основной метод лечения лимфангиом: (1)

а. криотерапия

б. склеротерапия

в. гормонотерапия

г. хирургический метод

д. лучевое лечение

е. диатермокоагуляция

14. Найдите соответствие возможных осложнений виду опухоли:

Вид опухоли:	**Вид осложнения:**
А. лимфангиома	а. изъязвление
Б. гемангиома	б. нагноение
	в. асфиксия
	г. малигнизация
	д. кровотечение

15. Подберите соответствующим формам гемангиомы возможные методы лечения:

Форма гемангиомы	**Характеристика**
А. простая	а. хирургический
1. небольшая	б. диатермокоагуляция
2. обширная	в. криотерапия
Б. кавернозная	г. склеротерапия
1. небольшая	д. гормонотерапия
2. обширная	е. короткофокусная рентгенотерапия
В. ветвистая	
Г. комбинированная	
Д. смешанная	

16. В каком возрасте наиболее часто наблюдается регресс гемангиом? (1)

а. на первом году жизни

б. после 1 года

в. после 5 лет

г. в пубертатном периоде

д. у взрослых

17. Какой признак не характерен для активных форм гемангиом? (1)

а. быстрый рост

б. инфильтрирующий рост

в. регресс опухоли

г. отсутствие капсулы

д. трансформация из капиллярной в кавернозную

е. отсутствие регресса

ж. возможность малигнизации

18. Частота ангиосарком среди всех опухолей: (1)

а. приблизительно 1%
б. 10-20%
в. 40-50%
г. 90% и более
д. процент не известен

19. В каком возрасте ангиосаркомы встречаются наиболее часто? (1)

а. до 1 года
б. от 1 года до 3лет
в. после 5 лет
г. у взрослых
д. возраст не имеет значения

20. Выберите морфологические варианты ангиосркомы: (3)

а. саркома Копози (Капоши)
б. веретоноклеточная саркома
в. лимфангиосаркома
г. гемангиоэндотелиома
д. злокачественная гемангиоперицитома
е. лимфоретикулосаркома

21. К проявлениям ангиосарком относятся все признаки, кроме: (2)

а. изъязвление
б. кровотечение
в. медленный рост
г. бурный рост
д. инфильтрирующий рост
е. отсутствие метастазов
ж. высокая потенция к гематогенному метастазированию

22. Какие методы лечения применяются при ангиосаркомах? (3)

а. лучевое лечение
б. электрокоагуляция
в. криотерапия
г. полихимиотерапия
д. хирургическое лечение
е. сочетание всего перечисленного

23. К доброкачественным пигментным опухолям относятся все, кроме: (4)

а. плоский невус
б. волосистый невус
в. бородавчатый невус
г. папилломатозный невус
д. беспигментный невус
е. меланома
ж. веснушки
з. монголоидные пятна
и. гиперпигментация
к. голубой невус

24. Укажите соответствие вида невуса его характеристике:

Вид невуса	**Характеристика**
А. плоский	а. тёмное пятно с чёткими границами, покрыто чёрными жёсткими волосами
Б. волосистый	б. плоское пятно синевато-голубой окраски
В. бородавчатый	в. пятно, слегка возвышающееся над кожей, цвет которой не изменён, м.б. разрастания и волоски
Г. папиломатозный	
Д. голубой	

Е. беспигментный
Ж. смешанный

г. пятно различной окраски от светло-коричневой до чёрной, без волос и разрастаний, с чёткими границами
д. сочетание разных форм
е. пятно тёмно-коричневого или чёрного цвета с мелкими разрастаниями, возвышающимися над поверхностью
ж. пятно тёмной окраски (от коричневой до чёрной) с множественными крупными разрастаниями на широком основании

25. Какие возрастные периоды являются критическими для малигнизации невусов? (2)

а. до 1 года
б. от 1 до 5 лет
в. к 10 годам
г. в пубертатном возрасте
д. в пожилом возрасте

26. Какие методы лечения используют при доброкачественных пигментных невусах? (2)

а. криотерапию
б. склеротерапию
в. электрокоагуляцию
г. лучевое воздействие
д. хирургическое иссечение одноэтапное
е. хирургическое лечение многоэтапное
ж. химиотерапию

27. Какой признак не свидетельствуют о малигнизации невуса? (1)

а. быстрый рост
б. замедление роста
в. изменение цвета
г. инфильтрация тканей
д. появление кровоточащих трещин
е. изъязвление
ж. образование узлов
з. появление дочерних невусов

28. Какой вид невуса можно не подвергать хирургическому лечению в детском возрасте? (1)

а. неизмененные по косметическим показаниям
б. с признаками малигнизации
в. без признаков малигнизации
г. расположенные в местах, подверженных хронической травматизации одеждой и обувью

29. Какая локализация не характерна для дермоидных кист? (1)

а. в крестцово-копчиковой области
б. в области кивательной мышцы

в. в надбровной области
г. в височной области
д. у основания носа
е. у внутреннего или наружного угла глаза

30. Для дермоидной кисты характерно: (4)

а. капсула отсутствует
б. капсула есть всегда
в. полость, как правило, одиночная
г. полость, как правило, многокамерная
д. растет медленно
е. консистенция плотно-эластическая
ж. возможна флюктуация

31. Выберите из представленного списка доброкачественные и злокачественные опухоли мезодермального происхождения, распределив их по группам:

Группы опухолей:	**Название опухоли:**
А. доброкачественные	а. атерома
Б. злокачественные	б. фиброма
	в. липома
	г. липосаркома
	д. фибросаркома
	е. папиллома
	ж. синовиальная саркома
	з. невринома
	и. рабдомиома
	к. десмоид
	л. лейомиома
	м. рабдомиосарком

32. При каких опухолях применяется комбинированный метод лечения? (4)

а. атерома
б. фиброма
в. липома
г. липосаркома
д. фибросаркома
е. папиллома
ж. синовиальная саркома
з. невринома
и. рабдомиома
к. десмоид
л. лейомиома
м. рабдомиосаркома

33. «Излюбленной» локализацией рабдомиосаркомы являются все, кроме: (1)

а. орбита
б. параменингеальная зона
в. голова-шея
г. брюшная полость

д. мочеполовой тракт

е. конечности

34. Выберите 4 типа рабдомиосаркомы согласно классификации ВОЗ:

а. низкодифференцированный

б. высокодифференцированный

в. среднедифференцированный

г. юингоподобный

д. альвеолярный

е. эмбриональный, включая ботроидный

ж. смешанный

35. Какие 2 названия типов рабдомиосаркомы используются в качестве упрощённого варианта классификации:

а. низкодифференцированный

б. высокодифференцированный

в. недифференцированный

г. юингоподобный

д. альвеолярный

е. эмбриональный, включая ботроидный

36. Чем характеризуются рост и распространение рабдомиосаркомы? (4)

а. инвазивным ростом вдоль фасциальных влагалищ в прилежащей ткани

б. наличием капсулы, сдерживающей рост

в. отсутствием рецидивов

г. склонностью к рецидивированию

д. ранним развитием лимфогенных метастазов

е. агрессивным течением

ж. высокой степенью гематогенного метастазирования

37. Какой признак не характерен для рабдомиосарком туловища и конечностей? (1)

а. опухоль располагается в толще мышц

б. консистенция плотная

в. пальпаторная болезненность

г. границы опухоли чёткие

д. границы опухоли нечёткие

е. подвижность ограничена

ж. регионарные лимфоузлы увеличены

38. Установите соответствие стадии рабдомиосаркомы её характеристике и записи:

Стадия	**Характеристика**
А. I ст.	а. T любое, N любое, M_1 (величина опухоли любая, есть лимфогенные метастазы в регионарные лимфоузлы, отдалённые лимфоузлы или гематогенные метастазы)
Б. II ст.	б. T_2 N_0 M_0 (опухоль прорастает в соседние ткани, диаметром до 10 см, но не выходит за границы мышечно-фасциального футляра, без регионарных и отдалённых
В. III ст.	

метастазов)

Г. IV ст. в. T_1 N_0 M_0 (опухоль диаметром до 5 см, подвижная, без метастазов)

г. T_2 N_1 M_0 (опухоль прорастает в соседние ткани, диаметром 10 и более см, спаяна с окружающими тканями, неподвижна, есть регионарные метастазы в лимфоузлы)

39. К дополнительным методам диагностики рабдомиосарком относятся все, кроме: (1)

а. радионуклидное исследование с цитратом галлия-67
б. рентгенография
в. анализ мочи на катехоламины
г. УЗИ
д. КТ
е. регионарная ангиография
ж. пункционная биопсия

40. Назовите основной метод лечения рабдомиосарком: (1)

а. только хирургический
б. только лучевой
в. только полихимиотерапия
г. комбинация всех методов (А+Б+В)
д. не лечится

41. Частота тератом у детей с опухолями составляет: (1)

а. 2%
б. 20%
в. 50%
г. 10%
д. 40%

42. Из какого зародышевого листка растут тератомы? (1)

а. только из эктодермы
б. только из мезодермы
в. только из энтодермы
г. из всех листков, перечисленных в пунктах а, б, в
д. не имеют связи с ними

43. Назовите самую частую локализацию тератомы: (1)

а. головной мозг
б. переднее средостение
в. яичник
г. крестцово-копчиковая область
д. брюшная полость
е. забрюшинное пространство

44. Какие две характеристики не характерны для тератомы?

а. эмбриональная
б. доброкачественная
в. смешанная
г. злокачественная
д. приобретённая

45. Выберите симптомы, наиболее характерные для тератом крестцово-копчиковой области: (3)

а. консистенция всегда очень плотная
б. консистенция всегда мягкая
в. консистенция неравномерная

г. рост медленный
д. рост быстрый
е. возможны нарушения функции тазовых органов

46. Какие осложнения могут развиться при тератомах? (3)

а. малигнизация
б. кровотечение
в. изъязвление
г. разрыв оболочек
д. инфицирование и нагноение

47. Какие дополнительные методы диагностики не информативны при тератомах? (2)

а. рентгенография опухоли
б. анализ мочи на катехоламины
в. анализ крови на альфа-фетопротеин
г. УЗИ опухоли
д. аортография
е. ирригография

48. Проведите дифференциальную диагностику крестцово-копчиковой тератомы и спинномозговой грыжи, установив соответствие характеристик каждому из этих заболеваний:

Заболевание	**Характеристика**
А. тератома	а. образование располагается кпереди от позвоночника
Б. sp. bifida	б. образование располагается кзади от позвоночника
	в. образование имеет кистозный характер, покрыто прозрачными оболочками
	г. образование имеет неравномерную консистенцию, покрыто кожей
	д. имеются расстройства иннервации органов малого таза и нижних конечностей в виде пареза
	е. могут быть расстройства функции органов малого таза в виде задержки стула и мочеиспускания

49. Изменяется ли лечебная тактика при малигнизации тератомы? (2)

а. нет
б. добавляется послеоперационная ПХТ

в. добавляется лучевая терапия до и после операции
г. добавляется ПХТ до и после операции
д. да

50. Установите соответствие клинической симптоматики виду осложнения тератомы:

Осложнение	**Симптоматика**
А. малигнизация	а. быстрый рост
Б. нагноение	б. покраснение
	в. гипертермия общая и местная
	г. уплотнение консистенции
	д. бугристая поверхность
	е. напряжение тканей
	ж. резкая потеря массы тела
	з. нарастающая анемия

51. Как лечат нагноившуюся тератому? (1)

а. радикальной операцией
б. только вскрывают гнойник
в. никак
г. консервативным методом
д. вначале – вскрытие гнойника, в последующем (после купирования воспалительного процесса) – удаление тератомы

52. Результаты лечения тератоидных опухолей: (2)

а. при неосложнённых тератомах прогноз благоприятен
б. при неосложнённых тератомах прогноз неблагоприятен
в. при тератобластомах прогноз благоприятен
г. при тератобластомах прогноз неблагоприятен

Ответы к тестовому контролю по теме: «ОПУХОЛИ МЯГКИХ ТКАНЕЙ У ДЕТЕЙ»

1. А – б, в, д, е, ж, и, н;
Б – а, г, з, к, л, м
2. в
3. б, в
4. в, г
5. а, б
6. А – б
Б – а
В – б
Г: а + б, а + в, б + в
Д – г
7. б
8 а
9. А – г
Б – в
В – б
Г – д
Д – а
10. б
11. д
12. а
13. г
14. А – б, в;
Б – а, г, д
15: А 1 – а, в;
А 2 – а, б, г, е;

Б 1 – а;
Б 2 – а, д, е;
В – а;
Г – допустимы все и в любой комбинации;
Д – а

16. в
17. в
18. а
19. в
20. а, г, д
21. в, е
22. а, г, д
23. е, ж, з, и
24: А – г;
Б – а;
В – е;
Г – ж;
Д – б;
Е – в;
Ж – д
25. г, д
26. д, е
27. б
28. в
29. а
30. б, в, д, е
31. А – б, в, и, к, л;
Б – г, д, ж, м
32. г, д, ж, м
33. г
34. в, г, д, е
35. а, б
36. а, г, д, е
37. г
8. А – в;
Б – б;
В – г;
Г – а
39. в
40. г
41. а
42. г
43. г
44. г, д
45. в, г, е
46. а, г, д
47. б, д
48. А – а, г, е;
Б – б, в, д
49. в, д
50. А – а, г, д, ж, з;
Б – б , в, е
51. д
52. а, г

11. Ситуационные задачи по теме:

Задача №1

В поликлинику обратилась мать с ребёнком 5-ти месяцев с обширной опухолью передней брюшной стенки. Опухоль синюшно-багрового цвета, выступает над кожей, размеры 8×10 см, при пальпации безболезненная, имеет мягкую консистенцию, при надавливании пальцем бледнеет, при отнятии пальца цвет быстро восстанавливается. Со слов матери, опухоль у ребёнка существует с рождения, в последнее время стала быстро увеличиваться в размерах. Общее состояние не нарушено.

Задания:

1. **Какое заболевание можно предположить?** (1)
   а. адипонекроз
   б. склерема
   в. лимфангиома
   г. гемангиома
   д. флегмона
2. **Какова тактика врача-педиатра поликлиники?** (1)
   а. наблюдение на участке
   б. направление на плановое оперативное лечение.
   в. экстренная консультация в ДХО
   г. консервативное амбулаторное лечение в стационаре
   д. направление к детскому хирургу поликлиники на консервативное лечение
3. **Какой объём обследования обязателен при направлении ребёнка на оперативное лечение?** (1)
   а. УЗИ брюшной полости
   б. рентгенография грудной клетки
   в. развёрнутый анализ крови, исследование гемостаза, общий анализ мочи, группа крови и резус-фактор
   г. рентгенография брюшной полости
   д. допплерография сосудов брюшной полости

Задача №2

У мальчика 8 лет на промежности имеется тёмно-коричневого цвета пятно размером 3×8 см, овальной формы, с чёткими границами, в центре которого проходит трещина. Последняя появилась несколько дней назад, причиняет ребёнку боль, в связи с чем родители и доставили его в клинику детской хирургии. Из анамнеза выяснено, что это пятно врождённое, увеличивалось медленно – в соответствии с ростом ребёнка, ранее никакого беспокойства не доставляло. В последнее время мальчик увлёкся ездой на велосипеде. Появление трещины родители связывают с хронической травматизацией этого участка.

Задания:

1. Каков ваш предположительный диагноз?
2. Правы ли родители в своей версии?
3. К каким тяжёлым осложнениям это заболевание может привести? (2)
4. Сформулируйте лечебную тактику.

Задача №3

В клинику детской хирургии из род.дома переведен новорождённый с большой опухолью в области ягодиц. Родился сутки назад, доношенный, масса тела 3700,0, самочувствие ближе к удовлетворительному. Нарушения функции тазовых органов нет.

При осмотре локального статуса обнаружено: в крестцово-копчиковой области (равномерно с обеих сторон) имеется опухолевидное образование, размерами 12×15 см, покрыто неизмёненной кожей, безболезненно при пальпации, неравномерной консистенции – есть мягкие участки и есть плотные включения. При исследовании Per rektum в области задней стенки прямой кишки в неё пролабирует часть опухоли, хотя полного перекрытия просвета нет.

Проведено обследование:

1. Общий анализ крови – патологических изменений нет.
2. Рентгенография таза – в проекции опухоли обнаружены фрагменты костной плотности.

Задания:

1. Поставьте правильный диагноз.
2. Назначьте дообследование.
3. Сформулируйте лечебную тактику.

Задача №4

У двухлетнего мальчика мама обнаружила опухолевидное образование в области правого бедра, которое при дотрагивании становилось болезненным. Указанная опухоль замечена около 2 месяцев назад, быстро увеличивается. Дополнительно удалось выяснить, что у ребенка ухудшился аппетит, и он похудел за последний месяц на 1,5 кг.

При осмотре: ребёнок пониженного питания, вял, капризен, кожа бледная, слизистые чистые, по внутренним органам – без патологической симптоматики. Стул и мочеиспускания не нарушены.

Местно: на передней поверхности в средней трети правого бедра визуально определяется опухолевидное образование размерами 6×8 см, при пальпации его ребёнок беспокоится, консистенция плотная, границы нечёткие, смещаемость плохая, на коже в области опухоли усилен венозный рисунок. В паховой области пальпируются увеличенные лимфоузлы.

В клинике детской хирургии, куда поступил ребёнок, сделаны общий анализ крови, в котором есть некоторые изменения (НВ-90г/л; лейкоциты – $9{,}1\times10^9$/л; СОЭ – 32 мм/час) и рентгенография грудной клетки (последняя – без изменений).

Задания:

1. **Выберите 2 наиболее вероятных (конкурирующих) диагноза:**
   а. липома
   б. фибросаркома
   в. фиброма
   г. гемангиома
   д. рабдомиосаркома
2. **Какие исследования необходимо предпринять для уточнения диагноза?** (4)
   а. УЗИ опухоли
   б. КТ или МРТ опухоли
   в. рентгенографию бедра
   г. пункционную биопсию опухоли
   д. биопсию регионарного лимфоузла в паховой области
   е. рентгенографию лёгких
   з. коагулограмму
3. **Как вы расцениваете имеющуюся у ребёнка патологию?**

а. как злокачественный процесс
б. как доброкачественную опухольв. сомневаетесь

4. **А. Если предположить, что опухоль злокачественная, то в пользу какого заболевания Вы выскажетесь? (1)**
   а. липосаркома
   б. ангиосаркома
   в. фибросаркома
   г. рабдомиосаркома

   Б. И какова, на Ваш взгляд, стадия онкопроцесса по системе TNM ?(1)
   а. IIст. $T_2N_0M_0$
   б. I ст. $T_1N_0M_0$
   в. III ст. $T_3N_1M_0$
   г. IV ст. T_4 $N_{любое}$ $M_{любое}$

5. **Выберите правильное тактическое решение у данного больного:** (1)
   а. консервативное лечение (ПХТ + лучевая терапия)
   б. операция – радикальное удаление опухоли
   в. всё вместе взятое

Задача №5

В род.доме родился ребёнок с обширной опухолью в области шеи. Опухоль распространяется в полость рта, прорастает язык. Консистенция опухоли мягко-эластическая, кожа над ней не изменена. У ребёнка нарастает клиника дыхательной недостаточности, создается угроза жизни.

Задания:

1. Какой диагноз следует поставить ребёнку?
2. Какую помощь необходимо оказать по экстренным показаниям, не дожидаясь хирурга?
3. Какова дальнейшая тактика?

Эталоны ответов к задачам по теме: «МЯГКОТКАННЫЕ ОПУХОЛИ У ДЕТЕЙ»

Задача №1: 1-г; 2-б; 3-в.

Задача №2:

1. Диагноз: пигментный невус.
2. Да.
3. а) к инфицированию – развитию флегмоны промежности и даже к сепсису;
   б) к малигнизации.
4. Тактика – оперативное лечение: радикальное иссечение невуса в пределах здоровых тканей с обязательным гистологическим исследованием.

Задача №3:

1. Диагноз: Тератома крестцово-копчиковой области.
2. Дополнительное обследование:
   а. групповая и Rh-принадлежность;
   б. исследование системы гемостаза.
3. Показано оперативное лечение – радикальное удаление тератомы с обязательным гистологическим исследованием.

Задача №4:

1 – б, д; 2 – а, б, г, д; 3 – а; 4: А – г; Б – в; 5 – в.

Задача №5:

1. Диагноз: кистозная лимфангиома шеи, осложнённая сдавлением трахеи и угрозой асфиксии
2. Неотложная помощь – пункционная аспирация лимфангиомы
3. Дальнейшая тактика – срочное оперативное вмешательство по жизненным показаниям.

12. Рекомендации по учебно-исследовательской работе студентов:

1) Структура мягкотканных опухолей у детей
2) Результаты лечения детей с мягкотканными бластомами
3) Создание новых рисунков и таблиц по теме занятия

13. Перечень практических умений:

1) Проводить измерение мягкотканных опухолей
2) Составить план обследования
3) Диагностировать вид опухоли
4) Провести дифференциальную диагностику
5) Оформить историю болезни
6) Проводить реабилитацию и диспансеризацию онкобольных.

14. Список литературы по теме занятия:

Основная литература

1. Хирургические болезни детского возраста : Учебник в 2-х т./ Ред. Исаков Ю.Ф.- М.:ГЭОТАР-Мед., 2004г.-т.1-114 экз.
2. Хирургические болезни детского возраста : Учебник в 2-х т./ Ред. Исаков Ю.Ф.- М.:ГЭОТАР-Мед., 2004г.-т.2-115 экз.

Дополнительная литература

1. Стандарты диагностики и алгоритмы практ. навыков в детской хирургии: (для студ. 5-6 курсов пед.фак.) / Ред. Юрчук В.А., Дарьина А.Н. – Красноярск: ООО «Элит», 2005г. – 137экз.

1. Тема занятия: «Опухоли костей у детей»

2. Практическое занятие

3. Актуальность темы: в практике детской хирургии смертность от злокачественных опухолей у детей в мире и стране занимает одно из первых мест. Знание клиники, методов диагностики, дифференциальной диагностики позволит своевременно диагностировать эту патологию, а обучение методам выбора тактики лечения позволит снизить летальность от злокачественных опухолей костей в детском возрасте.

4. Цели обучения:
4.1. Общая цель: подготовить квалифицированного специалиста, ориентирующегося в вопросах клиники, диагностики, дифференциальной диагностики, лечения опухолей костей у детей, принципах диспансеризации и реабилитации.
4.2. Учебная цель: в процессе занятия дать врачам-ординаторам знания по этиологии, патогенезу, диагностике опухолей костей у детей, научить онкологической настороженности, обследованию детей с опухолями костей, чтению рентгенограмм; научить ставить диагноз опухолей костей, проводить дифференциальную диагностику злокачественных и доброкачественных опухолей между собой и с другой патологией.
4.3. Психолого-педагогическая цель: врач-ординатор должен на частном примере видеть закономерности причинно-следственных связей. Воспитательная роль занятия состоит также в том, чтобы научить будущих педиатров деонтологическим отношениям матери, врача, ребенка, понимать государственный характер необходимости охраны здоровья детей. Преподаватель обращает внимание на необходимость взятия письменного согласия на обследование и оперативное лечение больного.

5. Место проведения практического занятия: учебная комната, палаты детского травматолого-ортопедического отделения, перевязочная, операционная, рентген-кабинет.

6. Оснащение занятия: больные, истории болезни, анализы, данные рентгенограммы (60), таблицы (3), тестовые задания (36), ситуационные задачи (5), эталоны ответов.

7. Структура содержания занятия:

№	Этапы практического занятия	Продолжительность (мин.)	Содержание этапа и оснащенность
1	**2**	**3**	**4**
1	Утренняя конференция (планерка)	25	Отчёты дежурных врачей о состоянии тяжелых и вновь поступивших больных, разбор больных на операции
2	Организация занятия	5	Проверка посещаемости и внешнего вида обучающихся
3	Формулировка темы и цели	5	Обратить внимание студентов на актуальность темы, определить цели занятия

1	2	3	4
4	Контроль исходного уровня знаний, умений	20	Проверка анкет словесно-логического метода
5	Раскрытие учебно-целевого вопроса	30	Инструктаж обучающихся преподавателем (ориентировочная основа деятельности, истории болезни детей с опухолями костей)
6	Самостоятельная работа студентов: а) курация больных с опухолями костей б) беседа с детьми и родителями в) клинический осмотр больных г) разбор курируемых больных д) выявление ошибок в диагностике заболевания е) операции ж) перевязки	120	Работа: а) в палате с больным ребёнком б) с историей болезни в) демонстрация куратором практических навыков по осмотру, физикальному обследованию больного г) совместная с преподавателем интерпретация результатов дополнительных методов исследования
7	Итоговый контроль знаний письменно и устно с оглашением оценки каждого обучающегося за теоретические знания и практические навыки по изученной теме	30	Тесты и ситуационные задачи по теме «Опухоли костей у детей»
8	Задание на дом на следующее занятие	5	Выдать учебно-методические разработки по теме следующего занятия
Всего:		270	

8. Аннотация темы:

ОПУХОЛИ КОСТЕЙ

Опухоли костей известны с древних времен, и сведения о них дошли до наших дней в более полном виде, поскольку сохранились патологически изменённые останки костного скелета, изученные в настоящее время. Изучение древних рукописей также свидетельствует о нередком поражении скелета древнего человека. Coley (1960) приводит интересные рисунки скелета древнего человека, поражённого опухолью, пролежавшего в погребении несколько тысяч лет. Известны находки подобного рода, относящиеся и к более позднему периоду.

Описания костных поражений различного характера приведены за 400 лет до нашей эры в трудах Гиппократа, а также в трудах Цельса и Галена. О костных поражениях

писали Ingras (Неаполь,1553), Fallopii (Венеция,1563), позднее – Marc Aurelius (1632), Leselius (1740).

В 1765г. в Кёльне на латинском языке вышла книга Antinie Maharu «О костных опухолях». В своей книге он касался общих вопросов клиники костных поражений: костного туберкулёза, рахита, экзостозов и опухолей скелета. Это, по всей вероятности, первая печатная книга, посвящённая заболеваниям костей. Открытие лучей Рентгеном (1895) явилось новой эрой в развитии остеологии, хотя и в дорентгентовский период в России были опубликованы солидные монографические и диссертационные работы, посвящённые заболеваниям скелета (Дружинин И.,1869; Соболев А.П.,1873; Субботин М.С., 1878; Кузьмин В.И., 1879; Мейер Э., 1883; Павловский А., 1884 и др.).

Первые учреждения по лечению костей и суставов были открыты в конце XVIII–начале XIX века. Венель в 1789г. открыл первую ортопедическую больницу в Швейцарии. Гейне в 1812 – в Вюрцбурге, Де Роон в 1850г. – в Петербурге. Приведенные данные цитируются по М. В. Волкову (1989г.).

Заболевания костей – один из малоизученных разделов среди заболеваний детского возраста. Расширение специализированной помощи детям отдельно от взрослых обусловливает необходимость изучения вопросов костной патологии у детей.

По данным детской ортопедической поликлиники ЦИТО за 1961 – 1983гг., больные с костной патологией (включая пороки развития скелета) составили 80% от общего числа больных (в это число не вошли острые воспалительные процессы скелета и повреждения).

В настоящее время в каждом онкологическом институте, онкодиспансере имеются отделения и специалисты, занимающиеся диагностикой и лечением костных опухолей.

Гистологическая классификация первичных опухолей и опухолевидных заболеваний костей (ВОЗ, 1972)

I. Костеобразующие опухоли

А. Доброкачественные

1. Остеома
2. Остоидная остеома и остеобластома (доброкачественная остеобластома)

Б. Злокачественные

1. Остеосаркома (остеогенная саркома)
2. Юкстакортикальная остеосаркома (параоссальная остеосаркома)

3. II. Хрящеобразующие опухоли

А. Доброкачественные

1. Хондрома
2. Остеохондрома (костно-хрящевые экзостозы)
3. Хондробластома

Б. Злокачественные

1. Хондросаркома
2. Юкстакортикальная хондросаркома
3. Мезенхимальная хондросаркома

III. Гигантоклеточная опухоль (остеокластома)

IV Костно-мозговые опухоли

1. Саркома Юинга
2. Ретикулосаркома кости
3. Лимфосаркома кости
4. Миелома

V. Сосудистые опухоли

А. Доброкачественные

1. Гемангиома
2. Лимфангиома
3. Гломусная опухоль (гломангиома)

Б. **Промежуточные или неопределённые**

1. Гемангиоэндотелиома
2. Гемангиоперицитома

В. Злокачественные

1. Ангиосаркома

VI. Прочие соединительно-тканные опухоли

А. Доброкачественные

1. Десмопластическая фиброма
2. Липома

Б. Злокачественные

1. Фибросаркома
2. Липосаркома
3. Злокачественная мезенхимома
4. Недифференцированная саркома

VII. Прочие опухоли

1. Хондрома
2. «Адамантимома» длинных костей
3. Нейролеммома (шваннома, невринома)
4. Нейрофиброма

VIII. Неклассифицируемые опухоли

IX. Опухолеподобные изменения

1. Солитарная костная киста (простая или однокамерная костная киста)
2. Аневризмальная костная киста
3. Юкстаартикулярная костная киста (внутрикостный ганглион)
4. Метафизарный костный дефект (неостеогенная фиброма)
5. Эозинофильная гранулёма
6. Фиброзная дисплазия
7. «Оссифицирующий миозит»
8. «Бурая опухоль» при гиперпаротиреоидизме

Мы считаем, что более удобна в практической работе классификация, предложенная М.В. Волковым в 1968 году.

Классификация первичных опухолей и опухолевидных дисплазий костей у детей
(Волков М.В.,1968 г.)

Опухоли		**Дисплазия**
Доброкачественные	**Злокачественные**	
Заболевания остеогенного происхождения		
Остеома	Остеогенная саркома	Фиброзная остеодисплазия
Остеоид-остеома		Смешанная фиброзно-хрящевая остеодисплазия
Остеобластокластома (гиганто-клеточная опухоль)	Злокачественный вариант остеобластокластомы	Несовершенное костеобразование
Хондрома и остеохондрома Хондробластома	Хондросаркома	Экзостозная хондродисплазия
Хондромиксоидная фиброма	Хондромиксосаркома	▪Дисхондроплазия ▪Сосудисто-хрящевая ▪Эпифизарная точечная хондродисплазия ▪Деформирующая суставная хондродисплазия ▪Эпифизарная множественная хондродисплазия ▪Гемимиелическая форма эпифизарной дисплазии ▪Спондилоэпифизарная хондродисплазия ▪Апохондроплазия и гиперхондроплазия ▪Псевдохондроплазия

Фиброма кости Неостеогенная фиброма кости (фиброзно-диспластический вариант остеобластомы)		

Заболевания неостеогенного происхождения

Гемангиома кости Липома кости Нейрома кости Фиброма кости	▪ Гемангиосаркома ▪ Липосаркома ▪ Нейросаркома ▪ Фибросаркома ▪ Миелома ▪ Опухоль Юинга ▪ Ретикулярная саркома ▪ Гемобластозы (бластоматозный ретикулёз кости и др.)	Костный эозинофилёз (эозинофильная грангулёма и костный ксантероматоз)

ЗЛОКАЧЕСТВЕННЫЕ НОВООБРАЗОВАНИЯ ОСТЕОГЕННОГО ПРОИСХОЖДЕНИЯ

ОСТЕОГЕННАЯ САРКОМА

Остеогенная саркома – исключительно злокачественная и наиболее часто встречающаяся форма первичной злокачественной опухоли у детей. Согласно данным М.В.Волкова и Л.А. Дурнова, она составляет 6% всех случаев диспластических заболеваний и 57% костных злокачественных опухолей у детей. Если для людей пожилого возраста при злокачественном бластоматозном поражении костей характерны метастатические опухоли, то для детей и подростков – первичная остеогенная саркома.

К остеогенной саркоме относятся первичные новообразования, которые исходят из самой кости, развиваются из элементов собственно костной ткани (в том числе, из надкостницы) и состоят из мезенхимальных недифференцированных клеток, участвующих в условиях нормального развития в образовании соединительной, хрящевой и костной ткани. Термин «остеогенная саркома» предложен Eaind (1920). Автор вкладывал в это название довольно широкое понятие.

По данным М.В. Волкова, из 105 наблюдений локализация остеогенных сарком была следующей: бедренная кость (в нижнем метафизе) была поражена у 60 больных, большеберцовая – у 24 (в верхнем метафизе у 22, в нижнем – у 2), лучевая – у 4, малоберцовая – у 2, височная кость – у 2, локтевая и кости стопы – по 1 больному.

Остеогенной саркомой болеют преимущественно дети подросткового возраста (10-15 лет) с характерным поражением метафизов длинных трубчатых костей. Причём, в бедренной кости она локализуется чаще в дистальном метафизе, в костях голени – в проксимальном. Поражение плоских костей встречается реже и более характерно для раннего возраста.

Остеогенная саркома характеризуется поражением только одной кости, даже в случае метастазирования. Метастазы остеогенной саркомы в кость встречаются редко. Исключительно редко наблюдается первичное множественное поражение костей

остеогенной саркомой. В отечественной литературе описано лишь одно подобное наблюдение в детском возрасте: у девочки 14 лет одновременно выявлены саркома левой бедренной и правой большеберцовой костей. Ross (1964) также сообщил, что из 98 случаев остеогенной саркомы в 15 были выявлены метастазы в кости, столь нехарактерные по локализации для этого вида опухолей. Автор полагает, что часть из них – первично-множественные. Для остеогенных сарком характерно метастазирование в лёгкие (95%).

Стадирование остеосарком по системе TNM (1987г.) следующее:

T – первичная опухоль
T_x – недостаточно данных для оценки первичной опухоли
T_0 – первичная опухоль не определяется
T_1 – опухоль ограничена надкостницей
T_2 – опухоль выходит за пределы надкостницы
N – регионарные лимфатические узлы
N_x – недостаточно данных для определения состояния лимфоузлов
N_o – метастазов в лимфоузлы нет
N_1 – метастазы в регионарные лимфоузлы
M – отдалённые гематогенные метастазы
M_x – недостаточно данных для определения отдалённых метастазов
M_o – отдалённых метастазов нет
M_1 – имеются отдалённые метастазы

PTNM – патогистологическая классификация

Категории PT, PN и PM соответствуют категории T,N,M
G – степень дифференцировки опухолевых клеток
G_x – степень дифференцировки не установлена
G_1 – высокая степень дифференцировки
G_2 – средняя степень дифференцировки
G_3 – малодифференцированная опухоль
G_4 – недифференцированная опухоль

Группировка по стадиям

Стадия IA – G_{1-2} T_1 N_o M_o
Стадия IB – G_{1-2} T_2 N_o M_o
Стадия IIA – G_{3-4} T_1 N_o M_o
Стадия IIB – G_{3-4} T_2 N_o M_o
Стадия III не устанавливается
Стадия IVA – любое G и любое T N_1 M_0
Стадия IVB – любое T и любое N M_1

Клиническая картина

Клиническая картина при остеогенных саркомах у детей в начале заболевания очень неопредёленная. Одним из первых симптомов является боль, вначале маловыраженная. У большинства детей боли возникали в начале болезни, симптом выбухания опухоли появлялся позже. У части детей внимание, прежде всего, было обращено на припухлость, которая увеличивалась, но длительное время оставалась безболезненной.

Боли при остеогенной саркоме обусловлены сдавлением опухолью надкостницы и окружающих тканей. Наиболее интенсивные боли наблюдаются при расположении

опухоли в голени, что, по-видимому, зависит от анатомических особенностей этого сегмента конечности, отличающих его от бедра (наличие парных костей, меньше масса мягких тканей и др.).

Характерны постоянные и самостоятельные боли в покое, не связанные с движением конечности, вынуждающие больного находиться в постели.

Очень редко, при вначале безболезненно протекавших остеогенных саркомах, первым симптомом было осложнение – патологический перелом, более характерный для других видов костных опухолей (остеобластокластом). Чаще патологический перелом при остеогенной саркоме наступает как позднее осложнение. При сопоставлении начала развития болезни при остеогенной саркоме, ретикулярной саркоме и саркоме Юинга можно отметить, что при последних заболеваниях опухоли появляются раньше болей, хотя и располагаются более поверхностно. В то время, как остеогенные саркомы раньше поражают надкостницу, обусловливая болевой симптом.

Течение остеогенных сарком вообще (а у детей особенно) необыкновенно быстрое. Именно поэтому вслед за возникновением болей обнаруживается опухоль. Лишь в крайне редких случаях это бывает через 2 месяца после появления болей. Чаще опухоль выявляется в течение первого месяца, вначале – в виде небольшого выбухания и увеличения объёма конечности. При быстром росте опухоли возникает отёчность мягких тканей и кожи, синюшность вследствие венозного застоя, расширяются подкожные вены, что наиболее выражено в запущенных случаях, когда сдавливаются глубокие сосуды конечности и над поверхностью опухоли истончается кожа.

На 3-4 месяце от начала заболевания развивается болевая контрактура в ближайшем суставе; нижняя конечность из-за болей, как правило, в этом периоде неопорна. Опухоль плотной консистенции, хотя рядом могут быть участки размягчения вследствие распада тканей. Хруст опухоли при надавливании на неё – поздний симптом болезни. Регионарные лимфатические узлы увеличиваются редко.

Общее состояние у детей с остеогенной саркомой в первые месяцы не страдает. На 3-4 месяце, когда она достигает больших размеров, в 50% случаев температура может повыситься до 38-39°С вследствие распада опухоли. Повышение общей температуры, а также местной и гиперемия, в связи с венозным застоем и распадом опухоли вызывают подозрение на начинающийся остеомиелит. У детей долгое время, даже при наличии метастазов, не выражена кахексия, что свидетельствует о больших компенсаторных возможностях детского организма (обменных процессов и кроветворения). Сопоставление продолжительности болезни у больного со степенью разрушений в кости может дать дополнительные сведения для решения вопроса о характере опухоли.

О чрезвычайно быстром росте остеогенных сарком у детей и об очень высокой их злокачественности свидетельствует тот факт, что у ряда наблюдавшихся больных время от момента появления первых симптомов болезни до поступления в клинику составляет, в среднем, 3,7 месяца, а у взрослых – 5,8 месяцев. Это свидетельствует о более быстром росте остеогенных сарком в детском возрасте. Приведенные данные являются тревожными, т.к. у детей уже через 3 мес. после появления первых симптомов наблюдаются метастазы в лёгких. В связи с этим необходимо привлечь внимание врачей к наиболее ранней диагностике остеогенных сарком, которая связана с большими трудностями, но является в настоящее время единственным фактором, который может обеспечить лучшие результаты лечения сарком у детей.

Авторам не удалось определить средний срок появления метастазов у детей из-за неоднотипности условий их возникновения: части больных сделана операция, части – биопсия. В обоих случаях это могло ускорить появление метастазов. У третьей группы ни операции, ни биопсии не производили. Вместе с тем, у детей, не подвергшихся операции, метастазы наблюдались уже через 3-5 месяцев от начала заболевания. Рентгенотерапия и

ампутация, в случаях, закончившихся летально, увеличивали этот срок до 1,5 лет. Лишь в одном случае метастазы появились через 2,5 года.

Рассказывая о первых симптомах болезни и о начальных болезненных ощущениях, дети и родители нередко обращают внимание на травму. В наблюдениях М.В.Волкова у половины больных в анамнезе были определённые указания на травму, порой довольно значительную. Локализация опухоли точно соответствует месту бывшей травмы, и повреждение состояло в локализованном ударе, а не в случайном падении ребёнка. У 2 детей отмечалось двукратное значительное повреждение места, где развивалась опухоль. Эти данные позволяют считать травму фактором, могущим способствовать активизации опухолевого роста и диссеминации при наличии в скелете опухолевых клеток, готовых к автономному росту.

Диагностика

Лабораторные исследования

Общие изменения крови заключаются в лейкоцитозе и увеличении СОЭ, однако эти признаки хронической интоксикации при запущенной опухоли наблюдаются, главным образом, у маленьких детей. Только у 1/3 детей имелось повышение этих показателей вдвое по сравнению с нормой. Анемия развивалась лишь в последнем периоде болезни, намного позже появления метастазов.

В ранние сроки общие гематологические показатели не служат дифференциально-диагностическими тестами. В отношении дифференциальной диагностики представляют интерес определение в крови уровня сиаловых кислот, который резко повышается при остеогенной саркоме, и наблюдения за активностью щелочной фосфатазы, которая также значительно повышается. Нормальная активность фосфатазы не исключает остеогенной саркомы, но повышение её в крови и моче является дополнительным фактором, который может свидетельствовать о наличии опухоли в кости.

К данным лабораторных анализов надо подходить осторожно, не считая их решающими и обязательно сопоставлять их с другими методами исследования. Необходимо учитывать возрастную (повышенную по сравнению со взрослыми) норму активности щелочной фосфатазы в сыворотке крови. Не следует забывать, что у детей она может быть повышена при других патологических состояниях (рахит, травма и др.) и костных опухолях доброкачественного характера (остеоид-остеома, остеобластокластома).

Рентгенологическое исследование

Ведущим методом диагностики является рентгенологический метод исследования. Начальные стадии остеогенной саркомы характеризуются очаговым остеопорозом кости, смазанностью и нечёткостью контуров опухоли. Появляясь, как правило, в метафизарной области длинной трубчатой кости, остеогенная саркома у детей не переходит эпифиз, т.к. встречает препятствие к распространению со стороны бессосудистой хрящевой ткани эпифизарной ростковой зоны. В случаях разрушения костного вещества на рентгеновских снимках наблюдается дефект костной ткани. Это, так называемые, остеолитические саркомы. В других случаях, в опухоли преобладают пролиферативные процессы, что на рентгенограммах проявляется избыточной остеобластической деятельностью. Это остеобластические саркомы, встречающиеся в 3 раза чаще, остеолитических форм (соответственно 46% и 14%). Деление остеогенных сарком на 2 группы в зависимости от преобладания того или иного процесса условно, т.к. эти процессы могут развиваться параллельно, т.е. наблюдаются смешанные формы (40%).

Опухолевые клетки, исходящие из собственной ткани, распространяются во все стороны. Они не получают достаточного сопротивления со стороны костного мозга, заполняя костный канал. Кроме того, клетки прорастают кортикальный слой и надкостницу. Распространение опухоли на ограниченном участке костного канала и

кортикального слоя соответствует начальным рентгенологическим симптомам в виде очагового остеопороза со смазанными бахромчатыми контурами. Участки диффузного остеопороза могут сочетаться со склеротическими очагами, так называемыми, остеоидными пучками (osteoid bands) – по терминологии американских авторов.

Первые жалобы на боли и рентгенологические изменения в виде пятнистых очагов разрежения и уплотнения кости с размытыми контурами внутри метафиза должны быть сигналом для проведения биопсии. В начальный период, когда опухоль еще малоболезненна, дети редко обращаются к врачам, хотя именно в этой стадии заболевания лечение наиболее эффективно. Дойдя до надкостницы, опухолевая ткань её отслаивает, что вызывает усиление постоянных болей, генез которых аналогичен происхождению болей при остром остеомиелите. Частично разрушаясь, отслоенная надкостница на рентгенограмме даёт типичную для сарком картину «козырька» – постоянный симптом остеогенной саркомы длинных трубчатых костей. Он является ничем иным, как реактивным периоститом в месте распространения опухоли в пределах мягких тканей, так называемый, треугольник Кодмена. В первые месяцы болезни «козырёк» имеет нежные контуры, а периостит узок и невелик по длине кости.

На этой стадии заболевания по тени новообразования можно судить о размерах опухоли. Вместе с тем, размеры дефекта кости и тень в мягких тканях могут быть меньше истинных размеров опухоли, которая в запущенных случаях способна распространяться по костному каналу к центру диафиза. При склонности опухоли к остеобластическим явлениям отслоенная надкостница вызывает появление веретенообразно вздутого периостита. Гиперостоз, вызванный ростом опухоли, отслойкой надкостницы и её повышенной остеобластической деятельностью, на отдельных участках прерывается и также может дать картину костного «козырька», контуры которого на этой стадии болезни уже очень чёткие, как и выраженный периостит. Для остеогенных сарком у детей характерным рентгенологическим признаком является симптом игольчатого периостита. В связи с обилием сосудов и сосудистых анастомозов в надкостнице растущего организма, при оттеснении надкостницы растущей опухолью остеобласты продуцируют костное вещество вдоль стенок кровеносных сосудов, при этом костные иглы (спикулы) располагаются в виде частокола перпендикулярно к кости и веерообразно. Как показали морфологические исследования с применением ангиографии ампутированных конечностей, отложение костного вещества в виде спикул соответствует обызвествлению сосудов. Этот симптом встречается и у взрослых. М.В.Волков симптом игольчатого периостита наблюдал при поражении не только трубчатых костей, но и костей черепа и таза. Он отсутствовал только у 1/4 больных. Кроме указанных двух форм остеогенной саркомы, которые независимо от преобладания остеолитических или остеобластических процессов, начинаются с остеопороза и разрушения кости, у детей описана, так называемая, склерозирующая саркома (Рейнберг С.А., 1964), которая начинается с остеосклероза и характеризуется значительными периостальными наложениями. Эта трудная для диагностики форма остеогенных сарком встречается довольно редко.

Данные клинико-рентгенологических исследований позволяют выделить три стадии в течении остеогенной саркомы:

1. **Первая стадия** характеризуется болями при отсутствии внешних проявлений опухоли. Рентгенологически она представлена нечётко очерченным очагом остеопороза со склеротическими костными включениями. Опухоль располагается в пределах нормальных границ кости.
2. Во **второй стадии** возникают небольшая отёчность мягких тканей в области опухоли, некоторое расширение сети подкожных вен и на Rg-грамме – первые признаки разрушения отслоенной опухолью надкостницы (на небольшом протяжении кости – узкий козырёк).

3. **Третья стадия** – внешне видимая и пальпируемая опухоль, расширенные вены и видимый на рентгенограмме переход опухоли в мягкие ткани (большой козырек, спикуловидные и пятнистые отложения кости в пределах мягких тканей).

Итак, лишь в первой стадии опухоль находится в пределах кортикального слоя и надкостницы длинной трубчатой кости. У детей этот период, как правило, длится 7-8 недель после появления первых болевых симптомов. Далее опухоль переходит во вторую стадию, выходя за пределы кости, в третьей стадии выявляются симптомы активного проникновения опухоли в мягкие ткани.

Сведений об использовании современных диагностических технологий при данной патологии, таких как КТ, МРТ и других, по литературным и нашим данным ещё недостаточно.

Морфологическое исследование

Изучение макропрепаратов остеогенной саркомы путём продольных распилов опухоли показывают такое, преимущественно по ширине кости, распространение опухоли у детей. Этим и объясняется краткость первой стадии болезни и трудности распознавания саркомы как раз в этот период, характеризующийся очаговым «пятнистым» остеопорозом ткани («таяние» кости) с появлением по соседству участков избыточного отложения костного вещества (пятнистый склероз) без признаков ограничения очага от окружающей ткани. Именно в этой, и только в этой стадии, болезни ребёнку ещё можно помочь, хотя клинически данному периоду соответствует маловыраженная симптоматика.

Рентгенологическое исследование позволяет получить очень много ценных сведений для диагностики остеогенных сарком у детей. В ряде случаев, при наличии клинических и лабораторных данных в условиях специального отделения костной патологии ими можно ограничиться, не прибегая к предварительной биопсии, особенно в случаях, когда опухоль существует несколько месяцев.

Однако, особенно перед планированием ампутации конечности, обязательным методом диагностики следует считать морфологическое исследование путём проведения трепанобиопсии кости.

Отказаться от биопсии следует в довольно запущенных случаях, когда нет сомнений в диагностике и опасность метастазирования от биопсии увеличивается, а гистологические данные не могут изменить последующей тактики лечения (радикальная операция или полный отказ от неё).

Лечение

Лечение остеогенных сарком трудное и малоэффективное в связи с чрезвычайно высокой степенью злокачественности и низкой чувствительностью этого вида опухолей к ПХТ и лучевой терапии. Поэтому предпочтение отдаётся хирургическим методам лечения (от широкой резекции до ампутации, и редко – экзартикуляции), но и они часто малоэффективны. Несмотря на высокую устойчивость остеосарком к консервативным методам лечения, комплексное применение химио- и лучевой терапии (наряду с оперативным лечением) всё-таки используется благодаря появлению новых препаратов и схем лечения.

Ретроспективное изучение клинического течения остеогенной саркомы и сопоставление результатов лечения с рентгенологическими, макро- и микроскопическими данными, показывает, что не все остеогенные саркомы протекают одинаково во времени и интенсивность разрушения кости различна. Указанное выше деление остеогенных сарком на остеобластические, остеолитические, практически малозначимо. В наблюдениях Волкова М.В.: при прорыве опухоли за пределы кости, её разрастание у одних детей было молниеносно быстрым (опухоль достигала размеров головы ребёнка и давала уже на 3

месяце болезни метастазы), у других – более медленным, позволившим принять радикальные и эффективные меры.

ОПУХОЛЬ ЮИНГА

Опухоль Юинга относится к опухолям скелета, но её основу составляет не остеогенная ткань, а ретикулоэндотелиальная, заполняющая костномозговые пространства. С начала работы Американского комитета по регистрации костных сарком было отмечено, что в группе остеогенных сарком существует опухоль особого вида, поражающая диафиз, легко поддающаяся воздействию рентгеновских лучей и отличающаяся своеобразной круглоклеточной гистологической структурой с отсутствием межклеточного вещества. Опухоли было дано название Юинга, который в 1921 г. описал это новообразование под названием «диффузная эндотелиома кости», т.к. предполагалось, что происхождение опухоли связано с эндотелием лимфатических сосудов костного мозга. Все 10 больных, о которых сообщал Юинг, были моложе 21 года, 5 из них были в возрасте 14 лет.

Опухоль Юинга, или злокачественная мезенхимома кости, относится к сравнительно редко встречающимся костным опухолям. По данным М.В.Волкова, в детской клинике этот вид новообразования встретился в 3 раза реже, чем остеогенные саркомы, и составлял среди всех первичных опухолей костей, дисплазий и дистрофий у детей 0,94%.

Локализация опухоли Юинга (по убывающей частоте) была следующей: большеберцовая кость, малоберцовая кость, бедренная кость, подвздошная кость, плечевая кость (в верхней трети диафиза), рёбра, плюсневая кость, височная кость (чешуя), лопатка, позвонок (поясничный отдел) и локтевая кость. В длинных трубчатых костях чаще отмечалось диафизарное поражение, реже опухоль располагалась в области метафиза или метадиафиза. Плоские кости поражаются значительно реже, но в последние годы отмечается рост числа подобных наблюдений.

Стадирование СЮ:

По распространенности СЮ делят на локализованные и диссеминированные варианты. Согласно классификации по системе TNM, саркома Юинга имеет только II (локализованную) и IV (генерализованную) стадии заболевания.

Клиническая картина

Течение опухоли Юинга сильно варьирует, что затрудняет диагностику. Как и при остеогенной саркоме, первым симптомом болезни могут быть боли, но иногда болям предшествует появление опухоли. Относительно медленное течение болезни, чем при остеогенной саркоме, и менее интенсивные боли объясняют более позднее обращение больных от начала заболевания (средняя продолжительность болезни до поступления составляет 5,2 месяца).

Боли носят непостоянный характер и временно стихают, чего не наблюдается при остеогенных саркомах. В литературе иногда описывается циклическое, волнообразное течение опухоли: периодическое появление и увеличение болей и опухоли, сменяющееся периодами уменьшения их, а затем опять обострение. Такая чёткая цикличность у детей наблюдается реже.

Классическая картина опухоли Юинга, описанная в литературе, характеризующаяся возникновением сильных болей, наблюдается не всегда. Так, по данным Волкова М.В., у ряда больных в начале заболевания отмечены подъём температуры тела до 38-40°С и повышение температуры кожи в области припухлости. Такое начало заболевания нередко заставляет забыть об опухоли и заподозрить воспалительный процесс, дифференцируя опухоль с остеомиелитом и туберкулезом костей.

По распространённости саркому Юинга делят на локализованную и диссеминированную формы. Согласно классификации по системе TNM она может иметь только II (локализованную) и IV (генерализованную) стадии заболевания.

Общий опухолевый симптомокомплекс, как и при остеогенной саркоме, появляется лишь в поздних стадиях. Метастазирует этот вид саркомы в кости, лёгкие, печень, головной мозг.

Диагностика

Лабораторные исследования

Лабораторные данные при опухоли Юинга могут дать определённые сведения для диагностики. Характерным является лейкоцитоз. Анемия отмечается только в запущенных случаях. Если содержание фосфора и кальция в моче и крови у этих больных обычно нормальные, то активность щелочной фосфаты в отдельных случаях может быть повышена.

Рентгенологическое исследование

Рентгенологическая картина при опухоли Юинга является «большим имитатором костной опухоли» (McCormak, 1952), т.к. вид этой опухоли на рентгенограмме исключительно полиморфен. Вместе с тем, имеется ряд общих признаков, к которым относятся:

- поражение диафизарной части длинных трубчатых костей
- распространение поражения на треть или половину длины диафиза
- рассеянный пятнистый остеопороз в теле кости
- деструктивные изменения кортикального слоя в виде остеолиза
- резко выраженная периостальная реакция в виде гиперостоза с луковицеподобным рисунком (симптом «луковичной кожуры», луковичный, слоистый, пластинчатый периостит).
- сужение костного канала с развитием опухоли.

При поражении плоских костей наблюдается рассеянный пятнистый остеопороз, сочетающийся с пятнами неравномерно откладывающейся извести. Симптомы периостального козырька и игольчатого периостита, как правило, не наблюдаются. Однако, в литературе в 10% случаев опухоли Юинга описан спикулообразный периостит. Возможно также сочетание его со слоистым периоститом. При опухоли Юинга различают мелкоочаговую, пластинчатую и крупноочаговую деструкцию.

При данной патологии применяются также КТ, МРТ.

Морфологическое исследование

Морфологическая верификация опухоли обязательна и осуществляется путём проведения костной пункции или трепанобиопсии кости.

Лечение

Учитывая мягкотканое происхождение саркомы Юинга, консервативные методы лечения более эффективны, чем при остеогенной саркоме. Лечение проводится по общим принципам онкологии – комбинированное (лучевое, хирургическое, химиотерапия).

Оперативное лечение – резекция опухолей. Для химиотерапии при саркоме Юинга используются: циклофосфамид, винкристин, хлорамбутил, ифосфамид, Д-актиномицин, 5-фторурацил, адриамицин, доксорубицин.

В последние годы созданы следующие схемы полихимиотерапии: лечение четырехкомпонентное (винкристин, Д-актиномицин, доксорубицин, циклофосфамид). Курсы лечения повторяют 3 раза с перерывами в 3 недели. Выживаемость при такой схеме лечения составляет 74%. Комбинированное после трепанобиопсии, изменение 95%, а 5-летнее продление жизни – в 60%. Удаление опухоли. Затем проводится мегавольтовое

излучение (с помощью гамма-установок), различного рода ускорителей. Облучение с 3-х полей, доза 55-60 Гр.

В 35% имеются метастазы (лечить химиотерапией).

РЕТИКУЛОСАРКОМА КОСТИ

F. Parker и H. Jackson в 1939 г. выделили из группы опухоли Юинга ретикулоклеточную саркому, возникающую первично в кости и развивающуюся из элементов костного мозга. Ретикулосаркома в 2-2,5 раза чаще встречается у лиц мужского пола. Наиболее часто локализуется в эпиметафизарных зонах бедра и большеберцовой кости, а также в плоских и губчатых костях.

Клиника у ряда больных начинается с появления незначительных ноющих болей, которые носят интерметтирующий характер. Боли усиливаются при физической нагрузке, в дальнейшем становятся постоянными. При разрушении коркового слоя и прорастании окружающих тканей появляется видимая на глаз опухоль, болезненная при пальпации. Однако у значительной части больных заболевание начинается остро с резких болей и характеризуется быстрым метастазированием в другие кости скелета.

Рентгенологически для ретикулосаркомы характерно преобладание костных деструктивных изменений и слабовыраженная периостальная реакция, чаще имеющая линейный характер. Деструкция костной ткани может проявляться в виде мелких ячеистых очагов, имеющих овальную или округлую форму с нечёткими границами или крупного очага, захватывающего весь поперечник трубчатой кости. В ряде случаев структура поражённой кости имеет пятнистый характер из-за чередования островков остеолиза с ещё не разрушенной костной тканью. Иногда очаг поражения имеет ячеистое строение, в связи с чем ретикулосаркому дифференцируют с гигантоклеточной опухолью. При локализации в плоских костях основным признаком является деструкция кости.

Морфология – опухоль состоит из клеток ретикулярного типа – круглых, овальных с признаками полиморфизма, митозами. Между группами клеток располагаются ретикулиновые волокна.

Лечение комбинированное – дооперационная лучевая терапия с последующей радикальной операцией. Прогноз лучше, чем при опухоли Юинга (соответственно 8-10 лет и 1,5 года).

ХОНДРОСАРКОМА

Хондросаркома – злокачественная опухоль хрящевой ткани. По форме может быть медленно растущей, с малым злокачественным потенциалом, и быстрорастущей, метастазирующей, вызывающей опухолевую интоксикацию. Источником развития хондросарком могут являться:

- островки хряща, оставшиеся от периода эмбрионального или раннего постнатального развития кости
- недифференцированные мультипотентные клетки мезенхимального происхождения.

Хондросаркомы составляют 0,45% всех первичных опухолей, дисплазий и дистрофий скелета.

С убывающей частотой хондросаркома поражает кости таза, бедренную кость (проксимальный конец), рёбра, плечевую кость, позвоночник, лопатку, большеберцовую кость, грудину, кости стопы и кисти. Метастазы появляются через 4-5 лет, главным образом, в лёгкие, реже – в регионарные лимфатические узлы, позвоночник.

Клиника: заболевание начинается с припухлости, позднее возникают умеренные боли. В более поздние сроки заболевания хондросаркома приобретает клинические черты злокачественной опухоли: боль усиливается и беспокоит ребёнка не только при

пальпации, но и в покое. Сдавленные сосуды приводят к расширению сети подкожных вен, отёчности и повышению местной температуры.

Рентгенологически: картина различна при развитии центральных и периферических хондросарком. При центральных имеется очаг деструкции, обычно в метадиафизарном отделе, вздувающий её. На фоне деструкции кости часто видны мелкие обызвествления, в поздних стадиях преобладает деструктивный процесс, выходящий за пределы кости и иногда значительно превышающий по размерам внутрикостный очаг. Для периферических хондросарком характерно изменение структуры участка кортикального слоя кости с наличием процессов деструкции и участков обызвествления. В отличие от других опухолей скелета, хондросаркома разрушает эпифизарный хрящ, может прорасти суставной хрящ, проникает в сустав.

Лечение: резекция или ампутация конечности, используются также химио- и лучевая терапия. Прогноз более благоприятный, чем при остеогенной саркоме.

ДОБРОКАЧЕСТВЕННЫЕ НОВООБРАЗОВАНИЯ ОСТЕОГЕННОГО ПРОИСХОЖДЕНИЯ

ОСТЕОМА– редкая опухоль, составляет 1,9% всех новообразований и дисплазий – это доброкачественная первичная опухоль скелета, по морфологии очень близка к строению нормальной кости. Остеома – это истинная опухоль, продуцирующая в своей паренхиме костную ткань. Эта опухоль генетически нередко носит врождённый характер, бывает множественной. Различают компактные, губчатые и смешанные остеомы. Локализуются они по краю кости, чаще в костях свода черепа, в длинных трубчатых костях (в метафизе и диафизе).

Клиника: остеома плотная, неподвижная, безболезненная, проявляется наличием деформации кости в виде холмовидного образования.

Рентгенологически: имеет холмовидную форму с широким основанием, ось которого перпендикулярна длинной оси кости, чёткие и ровные границы – является продолжением вещества самой кости, остеопороза и деструкции нет. Дифференцируют с экзостозами, при которых костный вырост имеет узкое основание, широкую вершину, различную форму, ось образования располагается под углом к длинной оси конечности.

Гистологически: по клеточному составу остеома и экзостоз не отличаются от здоровой зрелой кости.

Лечение оперативное – резекция с удалением надкостницы. Прогноз благоприятный.

ОСТЕОИД-ОСТЕОМА – часто встречающая доброкачественная опухоль, составляет 4,5% всех случаев первичных костных опухолей и дисплазий. Наиболее часто локализуется в бедренной, большеберцовой и плечевой костях.

Клиника: при отсутствии деформации больные страдают от интенсивных болей ноющего характера, которые не исчезают в покое и усиливаются ночью. Возможны иррадиирующие боли, боли в соседнем суставе. Местно – незначительная припухлость, иногда покраснение и повышение температуры участка кожи близкого к очагу поражения. У больных, длительно страдающих от болей, наступает атрофия мягких тканей всей конечности, возможно развитие болевых контрактур из-за выпота в сустав и вторичного артрита.

Рентгенологически: проявляется в виде очага разрежения кости – так называемого «гнезда» опухоли диаметром до 1 см круглой или овальной формы, окруженного зоной склероза. Внутри гнезда могут быть плотные костные включения. При метафизарной локализации конец кости булавовидно утолщен, при диафизарной придает ей веретенообразный вид. Губчатая остеоид-остеома протекает со слабовыраженным остеосклерозом.

Основа диагностики – морфологическое исследование. Нормальная кость подвергается на определённом участке усиленной васкуляризации, резорбции и перестройке. На месте разрушающихся балок развивается остеогенная соединительная ткань, вокруг которой образуется зона склероза.

Лечение остеоид-остеомы – хирургическое удаление опухоли (поднадкостничная резекция поражённого сегмента кости с замещением, при необходимости, трансплантатом по типу «вязанки хвороста» по М.В.Волкову).

ОСТЕОБЛАСТОКЛАСТОМА относится к группе опухолей собственно костной ткани остеогенного происхождения и наблюдается как в доброкачественном, так и в злокачественном варианте.

В зависимости от характера роста выделяют два вида доброкачественной остеобластокластомы: литическую, характеризующуюся быстрым ростом и большими разрушениями кости и активно-кистозную, которой свойственно быстрое увеличение кистозного очага.

Ранее выделявшаяся пассивно-кистозная форма носит черты дистрофического процесса и рассматривается в настоящее время как отдельное заболевание: дистрофическая, юношеская и аневризмальная костные кисты.

Клиника: остеобластокластома может локализоваться как в эпифизе, так и в метафизе. При литической форме опухоль растет быстро, ранние симптомы: боли, при разросшейся опухоли появляется припухлость, местно повышается температура, расширяются подкожные вены и отмечается покраснение кожи. Позднее присоединяется болевая контрактура. Активно-кистозная опухоль первоначально развивается бессимптомно, часто обнаруживается новообразование значительных размеров, во многих случаях первым симптомом бывает патологический перелом.

Рентгенологически: обычно поражается метафиз длинных трубчатых костей в виде овального очага просветления. При активно-кистозной форме границы кисты чёткие не со всех сторон, в местах её роста (чаще всего в сторону эпифизарной пластинки) имеется участок с размытыми очертаниями границы, выражено истончение и вздутие кортикального слоя. При литической форме отмечаются чёткие склеротические границы, обычно с одной стороны – чаще со стороны диафиза, куда опухоль не разрастается, остальные границы размыты. Кортикальный слой веретенообразно вздут за счёт разрастания опухоли и разрушения кости изнутри. Определяются участки полностью разрушенного кортикального слоя и надкостницы с проникновением опухоли в мягкие ткани, что напоминает остеогенную саркому. При литической форме поражается эпифизарный хрящ, и опухоль распространяется на эпифиз, при активно-кистозной этого не происходит. Дифференцируют остеобластокластому с дистрофическими и аневризматическими костными кистами.

Лабораторно – повышается активность щелочной фосфатазы.

Гистологически: ткань остеобластокластомы состоит из волокнистой аргирофильной стромы, одноядерных клеток – остеобластов и многоядерных гигантских клеток – остеокластов. Эти клетки плотно окружают множество незрелых костных трабекул. Наряду с образованием новых трабекул встречаются участки рассасывания и некроза костных балок. Остеобластокластома отличается обильным развитием сосудов, образованием серозных и кровянистых кист, скоплением гемосидерина, придающего опухоли буро-коричневый цвет.

Лечение: при литической форме – резекция кости должна быть обширной, сегментарной с удалением надкостницы, иногда части мягких тканей. При активно-кистозной форме – резекция во всех случаях поднадкостничная.

ХОНДРОМА – доброкачественная опухоль хрящевой ткани, составляет 2,2% всех костных опухолей, дисплазий и дистрофий.

Различают экхондромы – опухоли с экзофитным ростом и энхондромы – растущие внутрь кости.

Клиника: экхондромы чаще локализуются в области крупных суставов, клиника напоминает остеому, большие экхондромы в результате известковых отложений могут иметь вид цветной капусты, при значительном отложении извести – с превращением опухоли в так называемую остеохондрому. Остеохондрома – редкое заболевание, в которой клеточными опухолевыми элементами являются и костные, и хрящевые клетки. Энхондромы – это чаще одиночный очаг, локализующийся в плюсневых и пястных костях, рёбрах, грудине. Проявляются болью и нарушением функции, иногда первыми признаками могут быть патологический перелом и деформация в области поражения.

Рентгенологически: хрящевая ткань экхондрально представлена в виде овальных или шаровидных сплетений, легко пропускающих рентгеновские лучи. Энхондромы, располагаясь центрально, дают на рентгенограмме симптомы кисты (овальное или круглое разрежённое пространство). Очаг энхондромы редко бывает гомогенным, так как известковые вкрапления в опухоли изменяют её структуру.

И.Г. Лагунова (1962 г.) выделяет три типа энхондромы:

1. с преобладанием деструкции (просветление);
2. смешанный тип;
3. с преобладанием обызвествления – наиболее опасный для озлокачествления.

Морфология: гистологическое строение экхондром не отличается от здоровой хрящевой ткани, а энхондром – характеризуется наличием более или менее нормальных хрящевых клеток, которые расположены беспорядочно и отличаются от нормальных большими размерами.

Лечение: экхондромы – удаление опухоли, при энхондромах – абластическая резекция.

Прогноз при экхондроме благоприятный, при энхондроме – надо давать осторожно, так как она может перерождаться в злокачественную опухоль.

ХОНДРОБЛАСТОМА, или ОПУХОЛЬ КОДМЕНА – это доброкачественная хрящевая опухоль. Хондробластома составляет 1,3% от всех истинных опухолей скелета, дисплазий и дистрофий. Опухоль встречается преимущественно в возрасте от 10 до 20 лет, по своему происхождению связана с эпифизарным ростковым хрящом и может быть расположена по обе стороны эпифизарной пластинки. Наиболее частой локализацией являются эпиметафизы бедренной кости, проксимальный конец плечевой и большеберцовой костей.

Клиника: Для хондробластомы характерны боли, припухлость в месте поражения, иногда достигающая очень больших размеров, хромота, атрофия мышц поражённой конечности и реактивный выпот в соседнем суставе.

Рентгенологически в очаге поражения выявляются небольшие (2 – 4 см) овальные или округлые одиночные очаги, располагающиеся эксцентрично. Корковый слой истончён и несколько вздут над опухолью, которая ограниченна зоной склероза.

Морфологически: опухоль состоит из хрящевой основы, включающей как эмбриональные незрелые клетки, так и клетки сформированного гиалинового хряща; опухоль богата сосудами. В отличие от хондромы, хондробластома содержит сосуды и не имеет вида зрелой хрящевой ткани, в противоположность хондросаркоме в ней нет полиморфизма и атипизма клеток.

Лечение: единственный метод лечения – краевая или околосуставная резекция с замещением дефекта аллотрансплантатами. Лучевая терапия не эффективна. Прогноз благоприятный.

9. Вопросы для самоподготовки:

1) Патанатомия костных опухолей
2) истоструктура костных опухолей
3) Классификация опухолей ВОЗ и М.В. Волкова
4) Особенности клинического течения, общие и местные симптомы
5) Диагностика, методы исследования
6) Дифференциальная диагностика
7) Принципы и методы лечения в зависимости от стадии и вида опухоли
8) Вопросы диспансеризации и реабилитации

10. Тестовые задания по теме:

1. **Какова частота костных сарком в структуре злокачественных опухолей в детском возрасте?** (1)
   а. 75%
   б. 2- 3%
   в. 50- 60%
   г. 6 -7%
   д. 0,6%

2. **Наиболее часто поражаемый возраст при остеогенной саркоме и саркоме Юинга:** (1)
   а. новорождённые
   б. 1-2 года
   в. 3-5 лет
   г. 7-9 лет
   д. 12-14лет

3. **К остеогенным опухолям костей относятся все, кроме:** (1)
   а. остеогенная саркома
   б. саркома Юинга
   в. остеобластокластома
   г. остеоид-остеома
   д. остеома

4. **К хрящеобразующим опухолям костей относятся все, кроме:** (1)
   а. экхондрома
   б. опухоль Кодмена
   в. энхондрома
   г. хондросаркома
   д. эозинофильная гранулема

5. **К костно-мозговым опухолям относятся все, кроме:** (2)
   а. эозинофильная гранулема кости
   б. саркома Юинга
   в. опухоль Кодмена
   г. лимфосаркома кости
   д. ретикулосаркома кости

6. **К нестеогенным опухолям костей относятся все, кроме:** (1)
   а. миксома, миксосаркома
   б. фиброма, фибросаркома
   в. гемангиома, ангиосаркома
   г. невринома, нейросаркома
   д. эозинофильная гранулема
   е. опухоль Кодмена
   ж. липома, липосаркома

7. **Выберите доброкачественные и злокачественные опухоли костей, установив соответствие:**
   А. Доброкачественные
   Б. Злокачественные

г. хондросаркома
д. опухоль Юинга
е. хондрома
ж. остеома
з. остеоид-остеома
и. фиброма кости

а. остеогенная саркома
б. остеобластокластома
в. лимфоретикулосаркома кости

8. Укажите «излюбленную» (наиболее типичную) локализацию, найдя соответствие вида опухоли и локализации:

Вид опухоли	**Локализация**
А. остеобластокластома	а. эпифизы длинных трубчатых костей
Б. остеоид-остеома	б. метафизы длинных трубчатых костей
В. энхондрома	в. диафизы длинных трубчатых костей
Г. экхондрома	г. плоские кости
Д. остеогенная саркома	д. короткие трубчатые кости
Е. саркома Юинга	

9.Установите соответствие описания стадий остеогенной саркомы её записи по системе GTNM:

Описание стадии	**Запись стадии**
А. Опухоль выходит за пределы надкостницы, регионарные лимфоузлы не увеличены, отдалённых метастазов нет.	**а.** ст. I A-G $_{1,2}$ T_1 N_0 M_0.
Б. Первичная опухоль локализуется в кости, надкостница разрушена, имеется мягкотканный компонент, увеличены регионарные лимфоузлы, отдалённых метастазов нет.	**б.** ст. I B-$G_{3,4}$ T_2 N_0 M_0.
В. Опухоль кости ограниченна надкостницей, регионарные лимфоузлы не увеличены, гематогенных метастазов нет.	**в.** ст. II A- G $_{1,2}$ T_1 N_0 M_0.
Г. первичная опухоль локализируется в кости, имеются гематогенные метастазы.	**г.** ст. II B- $G_{3,4}$ G T_2 N_0 M_0.
	д. ст. III – не устанавливается.
	е. ст. IV A G любое T любое N_1 M_0.
	ж. ст. IV B G любое T любое N любое M_1.

10. Типичными клиническими проявлениями экхондромы являются: (3)

а. ограничение функций конечности
б. ночные боли
в. деформация конечности
г. локализация опухоли в области эпиметафизов длинных трубчатых костей
д.направление роста кнаружи
е. общий опухолевый симптомокомплекс

11. Типичными клиническими проявлениями энхондромы являются: (2)

а. боли в конечности
б. локализация в области длинных трубчатых костей
в. локализация в области коротких трубчатых костей
г. направление роста кнаружи
д. направление роста вовнутрь

12. Типичными клиническими проявлениями остеобластокластомы являются: (2)

а. локализация в области метафиза
б. локализация в области диафиза
в. болевой синдром
г. патологический перелом
д. деформация конечности
е. общий опухолевой симптомокомплекс

13.Типичными клиническими проявлениями остеоид-остеомы являются: (2)

а. деформация конечности
б. атрофия конечности
в. отсутствие болевого синдрома
г. выраженный болевой синдром

д. патологический перелом
е. общий опухолевый симптомокомплекс

14. В типичные клинические признаки хондробластомы не входит: (1)

а. боли в конечности
б. деформация конечности с увеличением ее объема
в. течение доброкачественное, не метастазирует
г. течение злокачественное
д. локализация в области диафиза

15. К типичным клиническим проявлениям хондросаркомы не относится: (1)

а. общий опухолевый симптомокомплекс
б. увеличение объёма конечности в области метафиза
в. отсутствие болевого синдрома
г. наличие болевого синдрома
д. метастазирование

16. Типичными клиническими проявлениями остеогенной саркомы являются все перечисленные признаки, кроме: (1)

а. локализация в области метадиафизов длинных трубчатых костей
б. выраженный болевой синдром
в. атрофия конечности
г. общий опухолевый симптомокомплекс
д. раннее появление метастазов
е. увеличение объёма поражённой конечности

17. Остеогенную саркому дифференцируют со всеми ниже перечисленными заболеваниями, кроме: (1)

а. острый гематогенный остеомиелит
б. туберкулез кости
в. дисплазия кости
г. перелом кости
д. ревматизм
е. саркома Юинга
ж. первично-хронический остеомиелит

18. Укажите наиболее типичные клинические проявления саркомы Юинга: (3)

а. постоянный выраженный болевой синдром
б. боль носит интерметтирующий характер
в. патологические переломы
г. лихорадочное состояние
д. атрофия конечности
е. увеличение объёма конечности

19. Укажите наиболее частую локализацию метастазов при остеогенной саркоме (А.) и саркоме Юинга (Б): (по 2)

а. почки
б. печень
в. лёгкие
г. орбита
д. лимфоузлы
е. другие кости

20. С чем не дифференцируют саркому Юинга? (1)

а. с остеогенной саркомой
б. с костным туберкулёзом
в. с острым гематогенным и первично-хроническим остеомиелитом
г. с остеобластокласобластомой
д. с фиброзной остеодисплазией
е. с лимфоретикулосаркомой кости

21. Сформулируйте правильный морфологический диагноз саркомы Юинга: (1)

а. злокачественная мезенхимома кости
б. эозинофильная гранулёма кости
в. злокачественный вариант остеобластокластомы
г. лимфосаркома кости
д. ретикулосаркома кости

22. Установите соответствие принадлежности наиболее характерных рентгенологических признаков соответствующей хрящевой опухоли:

Вид опухоли

А. экхондрома

Б. энхондрома
В. хондробластома Кодмена
Г. хондросаркома

а. треугольник Кодмена
б. очаги разрежения в эпиметафизе с разрушением росткового хряща и распространением в сустав
в. веретенообразное вздутие мелких трубчатых костей с разрежением структуры в центре
г. «полосы» обызвествления в опухоли
д. округлые одиночные негомогенные эксцентрично расположенные очаги просветления в метаэпифизах
е. шаровидные просветления в метаэпифизарной зоне
ж. истончение и вздутие коркового слоя над опухолью
з. известковые вкрапления в опухоли

Признак

23. Установите соответствие принадлежности наиболее характерных рентгенологических признаков соответствующему виду остеогенной опухоли:

Вид опухоли	**Признак**
А. остеобластокластома	а. очаг просветления в кортикальном слое, окруженный зоной склероза
Б. остеоид-остеомы	б. локализация опухоли преимущественно в метафизах костей
В. остеогенной саркомы	в. часты патологические переломы
	г. спикулы
	д. ячеисто-трабекулярные очаги просветления в метафизе кости
	е. опухоль чаще солитарная
	ж. симптом «козырька»
	з. истончение кортикального слоя

24. Назовите самый характерный рентгенологический симптом саркомы Юинга: (1)

а. симптом «козырька»
б. спикулы
в. патологический перелом
г. симптом костной кисты
д. очаг деструкции кости с перифокальной зоной склероза
е. симптом «луковичной кожуры»

25. «Слоистый», «пластинчатый», «луковичный» периостит – это рентгенологический симптом: (1)

а. остеогенной саркомы
б. остеоид-остеомы
в. экхондромы
г. энхондромы
д. саркомы Юинга
е. хондросаркомы

26. «Спикулы», «козырек», «треугольник Кодмена» - это рентгенологические симптомы: (1)

а. саркомы Юинга
б. остеоид-остеомы
в. остеобластокластомы
г. остеогенной саркомы
д. фиброзной остеодисплазии
е. костного туберкулёза

27. Клинически и рентгенологически установлен диагноз остеоид-остеомы. Определите тактику лечения: (1)

а. консервативная терапия
б. химиотерапия
в. рентгенотерапия
г. хирургическое лечение - резекция кости
д. операция - выскабливание очага поражения
е. комбинированное лечение

28. Почему при остеобластокластоме не применяют рентгенотерапию? (2)

а. в связи с малой эффективностью
б. в связи с нарушением зон роста
в. в связи с малигнизацией опухоли
г. в связи с множественными очагами поражения
д. в связи с малым возрастом

29. Клинически, рентгенологически и морфологически установлен диагноз литической формы остеобластокластомы. Определите тактику лечения: (1)

а. рентгенотерапия
б. химиотерапия
в. кюретаж костной полости
г. сегментарная резекция кости с надкостницей
д. поднадкостничная сегментарная резекция кости

30. По клинико-рентгенологическим данным, подтверждённым морфологическим исследованием, установлен диагноз остеогеннной саркомы большеберцовой кости. Определите лечебную тактику: (1)

а. симптоматическая терапия
б. химиотерапия
в. рентгенотерапия
г. рентгенотерапия, затем – резекция большеберцовой кости
д. химиотерапия, резекция кости, послеоперационная рентгенотерапия
е. предоперационная рентгенотерапия, затем – высокая ампутация конечности, послеоперационный курс химио-лучевой терапии.

31. Клинико - рентгенологически поставлен диагноз саркомы Юинга большеберцовой кости, подтверждённый морфологически. Определите тактику: (1)

а. химиотерапия, затем – операция
б. предоперационная рентгенотерапия, резекция поражённого участка кости, послеоперационные курсы химио- и лучевой терапии
в. рентгенотерапия, затем – ампутация конечности
г. консервативное лечение (химио- и лучевое)
д. ампутация конечности

32. Гигантоклеточная опухоль, коричневая опухоль – это синонимы: (1)

а. саркомы Юинга
б. остеоид-остеомы
в. энхондромы
г. остеобластокластомы
д. опухоли Кодмена

33. Причинами возникновения болей при саркомах костей является: (2)

а. повышение давления в костно-мозговом канале
б. разрушение опухолью кортикального слоя
в. вовлечение в процесс надкостницы
г. прорастание опухоли в мягкие ткани
д. всё верно

34. Характер болей при саркомах костей: (2)

а. распирающий
б. режущий
в. ноющий
г. колющий
д. стреляющий

35. К рентгенологическим признакам остеогенной саркомы не относится: (1)

а. литическая деструкция
б. бластическая деструкция
в. смешанная деструкция
г. симптом «луковичной кожуры»
д. наличие мягкотканного компонента

36. Выберите самый информативный метод диагностики злокачественных опухолей костей, без которого нельзя производить радикальное вмешательство: (1)

а. анализ клинической симптоматики
б. обзорная R-графия кости
в. КТ и МРТ
г. ангиография кости
д. морфологическое исследование кости методом открытой биопсии
е. анализы крови клинические и биохимические на щелочную фосфатазу

ОТВЕТЫ К ТЕСТОВОМУ КОНТРОЛЮ
Тема: «ОПУХОЛИ КОСТЕЙ В ДЕТСКОМ ВОЗРАСТЕ»

1-г
2-д
3-б
4-д
5-а, в
6-е
7-А. б, е, ж, з, и
Б. а, в, г, д
8-А. б
Б. в
В. д
Г. а
Д. г
Е. в
9: А – б ,г ;
Б – е;
В – а, в ;
Г – ж
10-в, г, д
11-в, д
12-а, г
13-б, г
14-г
15-в
16-в
17-г
18-б, г, е
19- А. б, е
Б. в, д
20- г
21-а
22-А. е
Б. в, з
В. д, ж, з
Г. а, б, г, ж
23-А. б, в, д, е, з
Б. а
В. г, ж
24-е
25-д
26-г
27-г
28-а, б
29-г
30-е
31-б
32-г
33-а, в
34-а, в
35-г
36-д

11. Ситуационные задачи по теме: «Опухоли костей у детей»

Задача №1

Мальчик 14 лет в течение двух месяцев жалуется на боли в области правого коленного сустава, которые последние две недели стали носить мучительный характер. Ребёнок плохо спит по ночам из-за болей, у него снизился аппетит, он похудел.

При осмотре обращает на себя внимание пониженное питание больного, бледность кожных покровов с сероватым оттенком. Отмечается увеличение объёма и плотный отёк нижней трети правого бедра, усилен венозный рисунок над этим участком, пальпаторной болезненности нет.

На рентгенограмме определяется литический очаг в нижней трети бедренной кости с неотчётливыми контурами, треугольник Кодмена и образование костного вещества по ходу сосудов.

В анализе крови выявлено значительное увеличение СОЭ до 56 мм/час и снижение Hb до 85г/л.

Задания:

1. **Каков Ваш предположительный диагноз?** (1)
   а. абсцесс Броди
   б. эозинофильная гранулёма
   в. остеоид-остеома
   г. саркома Юинга
   д. остеогенная саркома
2. **Перечислите дополнительные методы исследования для уточнения диагноза:** (4)
   а. УЗИ
   б. КТ или МРТ
   в. остеоангиография
   г. биопсия
   д. метод жидких кристаллов
   е. определение уровня щелочной фосфатазы крови
3. **Укажите наиболее рациональный метод лечения:** (1)
   а. лучевая терапия
   б. химиотерапия
   в. инфузионная терапия
   г. химиотерапия в сочетании с гормонами
   д. оперативный метод с последующей ПХТ, лучевой и симптоматической терапией
4. **Укажите необходимый объём операции:** (1)
   а. частичная резекция поражённой кости
   б. экзартикуляция конечности
   в. высокая ампутация бедра
   г. высокая ампутация бедра с последующей регионарной лимфаденэктомией
5. **Выпишите рецепт на платидиам.**

Задача №2

Родители привели в клинику детской хирургии мальчика 8 лет, у которого в средней трети левой плечевой кости в течение последнего полугодия появилась припухлость костной плотности. За этот период времени деформация конечности увеличилась.

При осмотре: левое плечо деформировано в средней трети за счёт наличия опухолевидного образования размером 4×6 см костной плотности, несмещаемое, безболезненное при пальпации, кожа над ним обычного цвета, несколько натянута. Соматически ребёнок здоров.

В общем анализе крови патологических изменений не выявлено. Сделана рентгенограмма: на снимке левой плечевой кости имеется холмовидной формы образование

с ровным контуром, имеющее плотность и структуру, аналогичную кости, широкое основание. Ось опухоли перпендикулярна длинной оси кости.

Задания:

1.1.В какую костную патологию укладываются имеющиеся данные?

1.2.Сформулируйте диагноз.

2. Какова лечебная тактика?

Задача №3

В клинике детской хирургии находится на обследовании девочка 13-ти лет. Жалобы на наличие болевого синдрома в области средней трети правой голени. Болеет в течении 4-х месяцев – отмечается волнообразное течение заболевания: временами, наряду с общей разбитостью и нарастающей слабостью, определяется лихорадочное состояние с подъёмами температуры до 38 - 39°С. Аппетит снижен, сон нарушен из-за болей в ноге.

Объективно: питание понижено, не соответствует возрасту, выражена бледность кожных покровов с сероватым оттенком. Со стороны сердца и лёгких патологических изменений не выявляется. Живот мягкий, безболезнен, печень, селезёнка и почки не пальпируются. Стул и мочеиспускание не нарушены.

Анализ крови: Нв 102г/л, эр. $2,8\times10^{12}$ /л, лейкоц. $10,3\times10^{9}$/л, тр. 150×10^{9}/л, СОЭ 43 мм/час.

На рентгенограмме костей правой голени в средней трети диафиза большеберцовой кости определяется разволокнение и разрыхление коркового слоя и наличие многослойных пластинчатых периостальных наслоений в виде «луковичной кожуры».

Задания:

1. **Выберите подходящий описанию диагноз:** (1)

а. остеоид – остеома
б. активно – кистозная остеобластокластома
в. пассивно – кистозная остеобластокластома
г. остеогенная саркома
д. саркома Юинга
е. остеома

2. **Для выявления интрамедуллярного распространения и прорастания опухолевых масс в мягкие ткани требуется обследование:** (3)

а. УЗИ
б. радиоизотопное сканирование
в. КТ
г. МРТ
д. пункционная биопсия
е. трепанобиопсия

3. **Какое исследование нужно провести для диагностики лёгочных метастазов** (а) **и костных метастазов?** (б)

4. **Назовите локализацию «излюбленного» метастазирования данного заболевания:** (2)

а. печень
б. селезёнка
в. сердце
г. лёгкие
д. другие кости
е. лимфоузлы

5. **Чувствительна ли данная патология к ПХТ и к лучевой терапии?** (2)

а. к ПХТ – да
б. к ПХТ – нет
в. к лучевой терапии – да
г. к лучевой терапии – нет

6. **Выберите адекватную схему лечения данного заболевания:** (1)

а. лучевая терапия (ЛТ)
б. ПХТ
в. сочетание «а» + «б»
г. оперативное лечение
д. операция + послеоперационные курсы ПХТ и ЛТ
е. предоперационные курсы ПХТ, ЛТ + операция
ж. предоперационные курсы ПХТ, ЛТ + операция (удаление опухоли) + послеоперационные курсы ПХТ и ЛТ

7. **Перечислите химиопрепараты, к которым не чувствительна опухоль Юинга:** (2)

а. цитозар
б. рубомицин
в. хлорбутан
г. миелосан
д. циклофосфамид
е. винкристин
ж. адриамицин
з. Д-актиномицин
и. 5-фторурацил

Задача №4

Мальчик 12 лет в течение 5-ти месяцев страдает сильными ночными болями в нижней конечности – в области верхней трети левой голени. Со слов родителей и мальчика, за этот период времени нога стала тоньше, а в зоне болезненности появилась припухлость.

При клиническом обследовании установлено, что температура у ребёнка нормальная, со стороны соматического статуса отклонений от нормы нет.

Местно: визуально и при измерении левая голень в объёме меньше правой, в верхней трети определяется припухлость размерами 4×5см, кожа не изменена, местной температуры и пальпаторной болезненности нет, осевая нагрузка также безболезненна.

На рентгенограмме в верхней трети большеберцовой кости на границе метафиза и диафиза имеется очаг разрежения кости размерами 1×2 см, так называемое «гнездо» окружено зоной ярко выраженного склероза и смещено эксцентрично – в кортикальный слой кости.

В анализе крови выраженных отклонений от нормы нет.

Задания:

1. Учитывая характерную клинико-рентгенологическую картину, поставьте правильный диагноз.
2. Проведите дифференциальную диагностику (а,б, в, г, д).
3. Определите метод лечения.

Задача №5

У мальчика 6-ти лет при очень незначительной силе удара (стукнулся плечом о спинку кресла) наступил перелом правого плеча.

При поступлении в клинику детской хирургии произведена рентгенография повреждённой конечности, выявлено: линия перелома в правой плечевой кости проходит через зону костной кисты, располагающейся в центре кости в области метафиза с истончением кортикального слоя, имеющей значительные размеры. Полость кисты многокамерная, имеет ячеистый рисунок.

Под наркозом, данным для проведения репозиции костных фрагментов, произведено дополнительное исследование – пункционная биопсия. После репозиции конечность фиксирована гипсовой лонгетой.

Через день в полученном биоптате обнаружены, наряду с эритроцитами и одноядерными овальными клетками – остеобластомами, гигантские многоядерные клетки.

Задания:

1.Выставите два конкурирующих диагноза, которые следует дифференцировать между собой у данного больного.

2. Определите дальнейшую тактику лечения ребёнка.

ЭТАЛОНЫ ОТВЕТОВ К ЗАДАЧАМ
Тема: «ОПУХОЛИ КОСТЕЙ В ДЕТСКОМ ВОЗРАСТЕ»

Задача №1:

1. д
2. б, в, г, е
3. д
4. г
5. Rp.: Sol. Platidiami 0,05% - 20 ml
   D.t.d N. 1
   S. по схеме в/в капельно

Задача №2:

1.1 Указанная патология относится к группе доброкачественных опухолей скелета.

1.2 Диагноз: Остеома левой плечевой кости.

2. Лечебная тактика – хирургическое лечение (удаление остеомы в пределах здоровых тканей с обязательным гистологическим исследованием).

Задача №3:

1. д
2. б, в, г
3. а – рентгенографию лёгких
   б – радиоизотопное профильное сканирование
4. г, д
5. а, в
6. ж
7. в, г

Задача №4:

1. Диагноз: Остеоид-остеома верхней трети левой большеберцовой кости.
2. Дифференцируют:
   а. со склерозирующим остеомиелитом Гарре
   б. с эозинофильной гранулёмой
   в. с туберкулёзным оститом
   г. с остеогенной саркомой.
   д. с саркомой Юинга
3. Лечение только хирургическое – резекция сегмента кости, содержащего «гнездо» остеоид-остеомы.

Задача №5:

1. а. Остеобластокластома (вероятнее всего, активно-кистозная форма)
   б. Костная киста (аневризматическая или дистрофическая)

2. Дальнейшая лечебная тактика – оперативное лечение: поднадкостничная резекция поражённого сегмента кости с обязательным гистологическим исследованием.

12. Рекомендации по учебно-исследовательской работе студентов:

4) Рентгенодиагностика костных опухолей
5) Отдалённые результаты лечения детей с доброкачественными опухолями костей
6) Отдалённые результаты лечения детей со злокачественными опухолями костей.

13. Перечень практических умений:

7) Диагностировать вид опухоли
8) Измерение объёма поражённой конечности при остеогенной саркоме и саркоме Юинга
9) Провести дифференциальную диагностику
10) Составить план обследования
11) Оформить историю болезни
12) Проводить реабилитацию и диспансеризацию онкобольных

14. Список литературы по теме занятия:

Основная литература

1. Хирургические болезни детского возраста : Учебник в 2-х т./ Ред. Исаков Ю.Ф.- М.:ГЭОТАР-Мед., 2004г.-т.1-114 экз.
2. Хирургические болезни детского возраста : Учебник в 2-х т./ Ред. Исаков Ю.Ф.- М.:ГЭОТАР-Мед., 2004г.-т.2-115 экз.

Дополнительная литература

1. Стандарты диагностики и алгоритмы практ. навыков в детской хирургии: (для студ. 5-6 курсов пед.фак.) / Ред. Юрчук В.А., Дарьина А.Н. – Красноярск: ООО «Элит», 2005г. – 137экз.

1. Тема занятия: «Опухоли брюшной полости (БП) и забрюшинного пространства (ЗП) у детей»

2. Практическое занятие

3. Актуальность темы: Диагностические трудности и отсутствие онкологической настороженности у педиатров приводят к поступлению детей с запущенными стадиями онкозаболевания. В связи с этим необходимость изучения данной темы будущими педиатрами совершенно очевидна.

4. Цели обучения:
4.1. Общая цель: Подготовить квалифицированного специалиста, ориентирующегося в вопросах клиники, диагностики, дифференциальной диагностики, лечения опухолей БП и ЗП у детей, принципах диспансеризации и реабилитации.
4.2. Учебная цель: В процессе занятия дать врачам-ординаторам знания по этиологии, патогенезу, диагностике опухолей и кист брюшной полости и забрюшинного пространства у детей, научить онкологической настороженности, обследованию детей с опухолями и кистами БП и ЗП, чтению рентгенограмм, КТ, УЗИ. Научить ставить диагноз опухолей БП и ЗП, проводить дифференциальную диагностику злокачественных и доброкачественных опухолей между собой и с другой патологией.
4.3. Психолого-педагогическая цель: Врач-ординатор должен на частном примере видеть закономерности причинно-следственных связей. Воспитательная роль занятия состоит также в том, чтобы научить будущих педиатров деонтологическим отношениям матери, врача, ребенка, понимать государственный характер необходимости охраны здоровья детей. Преподаватель обращает внимание на необходимость взятия письменного согласия на обследование и оперативное лечение больному.

5. Место проведения практического занятия: учебная комната, палаты детского хирургического и урологического отделений, перевязочная, операционная, рентген-кабинет.

6. Оснащение занятия: больные, истории болезни, анализы, данные УЗИ (2), КТ (14), рентгенограммы (14), таблицы (8), тестовые задания (75), ситуационные задачи (13), эталоны ответов.

7. Структура содержания занятия:

№	Этапы практического занятия	Продолжительность (мин.)	Содержание этапа и оснащенность
1	**2**	**3**	**4**
1	Утренняя конференция (планерка)	25	Отчёты дежурных врачей о состоянии тяжелых и вновь поступивших больных, разбор больных на операции
2	Организация занятия	5	Проверка посещаемости и внешнего вида обучающихся

3	Формулировка темы и цели	5	Обратить внимание студентов на актуальность темы, определить цели занятия
1	**2**	**3**	**4**
4	Контроль исходного уровня знаний, умений	20	Проверка анкет словесно-логического метода
5	Раскрытие учебно-целевого вопроса	30	Инструктаж обучающихся преподавателем (ориентировочная основа деятельности, истории болезни детей с опухолями и кистами БП и ЗП)
6	Самостоятельная работа студентов: а) курация больных с опухолями и кистами БП и ЗП б) беседа с детьми и родителями в) клинический осмотр больных г) разбор курируемых больных д) выявление ошибок в диагностике заболевания е) операции ж) перевязки	120	Работа: а) в палате с больным ребёнком б) с историей болезни в) демонстрация куратором практических навыков по осмотру, физикальному обследованию больного г) совместная с преподавателем интерпретация результатов дополнительных методов исследования
7	Итоговый контроль знаний письменно и устно с оглашением оценки каждого обучающегося за теоретические знания и практические навыки по изученной теме	60	Тесты, ситуационные задачи, теоретический разбор изучаемой темы
8	Задание на дом на следующее занятие	5	Выдать учебно-методические разработки по теме следующего занятия
Всего:		270	

8. Аннотация темы:

ОПУХОЛИ БРЮШНОЙ ПОЛОСТИ И ЗАБРЮШИННОГО ПРОСТРАНСТВА У ДЕТЕЙ

Опухоли и кисты брюшной полости (БП) у детей

Опухоли органов и тканей брюшной полости (БП) у детей в отличие от взрослого контингента населения встречаются гораздо реже, чем забрюшинные новообразования. Для объемных процессов в БП применяется классификация, основанная на органном принципе, в отличие от ретроперитонеальных опухолей, при которых используются

принципы гистогенетической классификации. Следовательно, опухоли в БП у детей могут развиваться из тканей всех органов БП. В верхнем этаже могут расти опухоли:

- печени
- желудка
- поджелудочной железы
- селезенки

В нижнем этаже БП – опухоли:

- кишечника
- брыжейки
- внутренних половых органов у девочек

Опухоли желудка, ПЖ, селезенки встречаются чрезвычайно редко, а из встречающихся преобладают доброкачественные опухолеподобные образования:

- в желудке – полипы
- в ПЖ – ложные кисты
- в селезенке – кистозные образования.

Злокачественные опухоли этих органов представляют казуистику.

Наиболее часто в детском возрасте из опухолей БП встречаются опухоли печени, кишечника и брыжейки, а также герминогенные опухоли.

В этой последовательности и представляем указанные новообразования.

ОПУХОЛИ ПЕЧЕНИ

Общие сведения

Впервые опухоль печени у новорожденного описана в 1884 г. Noeqorahse. Е.Г.Гефен (1936): на 192 случая рака печени, 34 (17.2 %.) приходилось на возраст до 14 лет – 34 (17,2%). М.С. Дидал (1957) на 2000 вскрытий трупов детей до 15 лет в 0.25% обнаружил рак печени. По данным Баирова и соавторов (.1970) в отечественной и зарубежной литературе насчитывается 584 случая опухолей печени у детей.

Дурнов Л.А. (1980) с 1960 по 1980 нашел в литературе еще 227 случаев первичных опухолей печени у детей (т.е. всего описано 812 наблюдений) и добавил 84 своих наблюдения. Fraumeni с соавторами (1968) из США сообщили, что из 22000 детей, умерших от злокачественных новообразований до 15 лет, у 282 (1.33 %) был рак печени. По данным Rinchama (1972) частота опухолей печени составляет 1 на 20000 новорожденных. Первичные опухоли печени среди опухолей ЖКТ у детей выявляется в 2 раза чаще, чем у взрослых.

Судя по статистическим данным, опухоли печени составляют 1.3 - 3% от всех злокачественных новообразований у детей до 15 лет. Чаще встречаются у мальчиков. Наиболее часто встречаются опухоли печени у детей моложе 5 лет – 4,6% от числа всех опухолей, в возрасте от 5 до 15 лет – 1%.

Частота рака печени в некоторой степени зависит от географии, национальности, экологии и т.д. Так, в Англии, США частота рака печени у детей 1,3-1,4%, в СССР – 3,1% (данные Дурнова Л.А.), в Новой Гвинее - 3%. Наиболее часто рак встречается у вьетнамцев, папуасов.

Обычно в детском возрасте преобладает гепатобластома, особенно у детей младшего возраста (у 90% детей до 5 лет, у 60% - до 1 года).

Течение опухолей печени связывается с возрастом. Доказано, что у маленьких детей опухоли печени протекают более благоприятно, что связано с преобладанием у них менее злокачественных типов опухолей. Ю.В.Пашков и А.В.Ясонов установили определенную зависимость между возрастом, моментом появления первых признаков заболевания и

гистологическим строением опухолей. Гепатобластомы чаще наблюдаются у детей до 2 лет, гепатокарциномы - после 4 лет.

Этиология

Причины возникновения рака печени у детей можно объяснить любой из имеющихся теорий (вирусная, канцерогенная, эмбриональная и т.д.).

В последние годы появляется все больше сообщений о различных факторах, способствующих возникновению опухолей печени. Среди них:

- **цирроз** печени (рак печени на фоне цирроза возникает в 6-7%, как правило, цирроз сочетается с гепатоцеллюлярным раком)
- нередко сочетание **врожденных пороков развития** с опухолями печени (причем 84% матерей имели патологическую беременность)
- **трансплацентарный бластомогенез** (ряд опухолей может возникнуть под влиянием веществ, проходящих через плаценту, например, при действии нитрозосоединений (экспериментально) – Dargen, 1960; бензапирен также вызывает бластомогенный эффект) т.е. причинным агентом являются **химиотоксины**. Изменения могут захватывать все структуры печени (Никонова Т.В., 1970), **аминазосоединения** (Титов Г.Н., .1973), **стероидные** и **анаболитические гормоны, употребление алкоголя матерью,** длительное применение **лекарственных средств**, влияющих на ферментативную активность печеночных клеток, также может способствовать развитию рака печени)
- отмечается зависимость распространения рака печени у детей от **эпидемиологических условий**. Первичный рак печени у детей в Азии и Африке встречается в 3 - 6 раз чаще, чем в Европе и Америке (это связывают с паразитарным фактором)
- **расовая предрасположенность** (высокая частота рака у детей во Вьетнаме, у папуасов);
- **инфекционные заболевания печени** также могут способствовать возникновению опухолей печени (есть случаи рака печени у детей, родившихся у матерей, перенесших **вирусный гепатит**).
- **глистные инвазии** печени у детей встречаются достаточно часто, но играют ли они роль в возникновении опухолей печени доказать трудно. У взрослых чаще всего раку печени способствует **0писторхоз, эхинококкоз** и др. (описторхоз у детей приводит к развитию первичного рака печени в 1,3%)
- в литературе есть данные о **«семейном раке»** (у трех братьев).
- Развитие рака печени может быть связано с **особенностями питания** (например, недостаток белков, при котором наблюдается жировая и белковая дистрофия печени, атрофия и некрозы печеночной ткани);
- следует принимать во внимание **возраст матери**, состояние матери во время беременности. В 84% у детей с опухолями печени, матери имели **патологию беременности**;
- в возникновении опухолей печени определенную роль играют диагностические процедуры, **связанные с облучением.** Связь между диагностическим исследованием беременной путем рентгенографии и повышением риска возникновения опухолей доказана на большом статистическом материале. Облучение плода увеличивает риск на 40%.

Учитывая все вышеперечисленные данные, рак печени следует считать полиэтологическим заболеванием.

КЛАССИФИКАЦИЯ ВОЗ (1974г)

I. ЭПИТЕЛИАЛЬНЫЕ ОПУХОЛИ

А) доброкачественные:

1. Аденома из печеночных клеток
2. Аденома из клеток, выстилающие желчные протоки

Б) злокачественные:

1. Печеночно-клеточный (гепатоцеллюлярный) рак:
   а) трабекулярный
   б) тубулярный
   в) ацинарный
   г) светлоклеточный
   д) смешанный
   е) анапластический
2. Рак желчных протоков (холангиогенный):
   а) железистый рак
   б) слизистый рак
3. Смешанный рак (гепато-холангиоцеллюлярный)
4. Недифференцированный рак.

II. НЕЭПИТЕЛИАЛЬНЫЕ ОПУХОЛИ

а) доброкачественные:

1. Гемангиома
2. Прочие

Б) злокачественные:

1. Гемангиоэндотелиома
2. Прочие

III. СМЕШАННЫЕ ОПУХОЛИ.

А) доброкачественные:

1. Тератома

Б) злокачественные:

1. Гепатобластома
2. Карциносаркома

IV. ОПУХОЛЕПОДОБНЫЕ ИЗМЕНЕНИЯ (кисты паразитарные и непаразитарные).

Патанатомия

Аденома из печеночных клеток – доброкачественная опухоль, построенная из мелких нечетко разделенных трабекул, состоящих из клеток, близких к гепатоцитам.

Аденома желчных протоков – доброкачественная опухоль из пролиферирующих мелких желчных протоков, выстланных нормальным эпителием; обычно залегает под капсулой и имеет пирамидальную форму – широким основанием обращена к поверхности, верхушкой – вглубь.

Печеночно - клеточный рак – макроскопически выделяют следующие формы:

- узловатая
- массивная
- диффузная

Микроскопически чаще встречается трабекулярный рак. Образование желчи в опухоли обычно не происходит, за исключением тех трабекулярных опухолей, где клетки кроме балок формируют подобие железистых структур, просвет которых заполнен густой желчью. Истинно железистые формы не встречаются, но изредка наблюдается ацинарный, когда умеренно полиморфные клетки формируют мелкодольчатые структуры.

Светлоклеточный рак состоит из мономорфных крупных клеток полигональной формы со светлой зернистой цитоплазмой. Нередко в пределах одного и того же новообразования есть зоны разных структурных типов – это смешанный тип.

Рак желчных протоков – состоит из клеток, напоминающих клетки эпителия желчных протоков. Микроскопически выделяют несколько степеней дифференцировки железистого рака. Опухоли, возникающие из мелких протоков, свойственны альвеомерные структуры. Встречаются и малодифференцированные опухоли, клеточно - тканевого полиморфизма.

Смешанный рак – в части смешанных форм опухолей одновременно обнаруживаются элементы гепатоцеллюлярного и холангиоцеллюлярного вида, которые хотя и располагаются в одних и тех же узлах, но четко различаются.

Гемангиоэндотелиома – злокачественная опухоль сосудистого генеза. Построена из множества весьма разнообразных сообщающихся между собой сосудистых полостей, выстланных эндотелиальными клетками и заполненных частично кровью.

Тератомы – доброкачественные опухоли, содержащие дериваты всех трех зародышевых листков.

Гепатобластома – наблюдается исключительно у детей до 2 лет и расценивается как врожденное новообразование. В опухоли присутствуют 2 вида клеток: эмбриональные и дистальные. Может состоять из эпителиальных клеток различной степени зрелости или из эпителиальных и мезенхимальных.

Макроскопически опухоли печени делятся на следующие виды:

1. **Солитарная форма** – когда есть один большой очаг
2. **Мультицентрическая** – несколько больших очагов
3. **Узелковая** – один крупный очаг и много мелких очагов
4. **Диффузная** – поражается большая часть или вся печень, без четких границ очагов.

Клиника

Клиническая картина первичных опухолей печени у детей еще более разнообразна, чем у взрослых, что связано с морфологическим строением опухоли, распространенностью опухолевого процесса, локализацией, сопутствующими заболеваниями. Как и при других злокачественных опухолях в детском возрасте, при опухолях печени имеются симптомы «злокачественной болезни» – общий **опухолевый симптокомплекс**. Это понятие включает ряд признаков: общее недомогание, раздражительность, быстрая утомляемость, слабость. Больные дети негативно настроены. Появляется бледность кожных покровов, выраженная в различной степени. Ухудшается аппетит вплоть до анорексии, имеется задержка прибавки массы тела или её снижение. Нередко появляются тошнота, рвота, тупые боли в животе, запоры, субфебрильная температура.

Эти признаки слабо выражены в ранние стадии заболевания и поэтому им не придают должного внимания.

Чаще всего заболевание развивается медленно. Симптомы, описанные выше, в динамике становятся ярче, обращает на себя внимание увеличенный, деформированный живот, что является поводом для обращения к врачу. Реже отмечается острое развитие заболевания. Но, анализируя и эти случаи, внезапность заболевания – кажущаяся. У всех этих больных были симптомы, указывающие на какое-то заболевание, которые не принимались во внимание, т.е. нет бессимптомного течения опухоли печени, а есть незамеченные симптомы. Признаком, который служит поводом для обращения к врачу, является **увеличение живота** и обнаружение опухоли в брюшной полости.

Правильно проведенная пальпация позволяет определить незначительные изменения размеров, поверхности и формы печени. Область печени при пальпации обычно **безболезненна, напряжения мышц** в неосложненных случаях **не наблюдается**. Может быть равномерное увеличение печени с бугристой поверхностью, а может она

определяться в виде увеличения половины органа, или иногда в виде отдельного опухолевого узла.

Поверхность печени плотная, теряет эластичность. Имеется видимая на глаз деформация живота. В далеко зашедших стадиях определяется развитая подкожная сосудистая сеть в верхней половине живота в виде «головы медузы». Если опухолевые узлы находятся в глубине печени, то она меняет свою форму. Пораженная опухолью печень может достигать **огромных размеров**, заполнять всю брюшную полость и опускаться в малый таз. **симптом увеличения живота и гепатомегалия характерны** для детей и взрослых, другие же симптомы встречаются гораздо реже.

По данным Л.А.Дурнова частота симптомов при анализе 250 наблюдений распределилась следующим образом:

1. Пальпируемая опухоль	94.8%
2. Увеличение живота	86.8%
3. Субфебрильная температура	83.6%
4. Снижение аппетита	82.4%
5. Бледность кожных покровов	79.5%
6. Недомогание, слабость, апатия, адинамия, изменение поведения	78.4%
7. Тошнота	73.2%
8. Снижение массы тела	71.6%
9. Боли в животе	69.6%
10. Рвота	46.5%
11. Анорексия	34.8%
12. Жидкий стул	21.2%
13. Расширение вен передней брюшной стенки	19.6%
14. Высокая температура	19.6%
15. Асцит	15.6%
16. Желтуха	10.8%
17.Кахексия	9.2%
18. Спленомегалия	3.4%
19.Запоры	7.1%

Наряду с появлением местных симптомов, ведущими из которых являются увеличение живота в верхней половине, нарастают и общие симптомы.

Боль может быть отнесена и к общим, и к местным, и не носит определенной локализации, бывает постоянной, разной интенсивности.

Температура тела в начале заболевания субфебрильная, в дальнейшем повышается до высоких цифр, что связано с интоксикацией и распадом опухоли.

Нарастает бледность кожи, в редких случаях появляется желтушность. Усиливаются слабость, апатия. Печальные глаза на похудевшем лице делают детей намного взрослее. Уменьшается аппетит до анорексии, дети резко худеют. Прогрессирование идет медленно, терминальная стадия длится долго. Ухудшение наступает за счет интоксикации и прогрессивно увеличивающейся печени.

Метастазирование гематогенным путем наступает поздно, главным образом, через печеночные вены в легкие, где они образуют округлые узлы. Заболевание чаще всего развивается исподволь.

В зависимости от морфологии опухоли преобладают те или иные симптомы. При доброкачественных опухолях общие симптомы выражены слабее, и превалируют местные. Печень при пальпации нередко бывает эластичной, и на ее фоне пальпируется плотный опухолевый узел.

Клинические формы

А.И.Хазанов и З.А.Газова (1959), а также Г.А.Баиров и соавторы (1970) различают 4 формы течения рака печени у детей:

— **типичная** – характеризуется тупыми болями в правом подреберье, желудочным дискомфортом, общей слабостью, быстрым увеличением печени и наличием пальпируемой опухоли. Это наиболее частое проявление рака у детей

— **абсцессовидная** – интенсивные боли в правом подреберье, иногда с иррадиацией в спину, высокая гектическая температура, лейкоцитоз, выраженные симптомы интоксикации

— **циррозоподобная** – протекает более благоприятно и более длительно с развитием гепатолиенального синдрома, симптомов портальной гипертензии

— **маскированная** – протекает под видом других заболеваний.

Предлагается также следующая **клиническая классификация**:

- **истинный (явный) рак** (типичная форма)
- **острый абдоминальный рак** (симптомы острого живота)
- **фебрильный рак** (основной симптом – фебрильная температура)
- **скрытый рак** (со случайным обнаружением опухоли печени)
- **метастатический рак** (клиника метастазов).

В 1970г. В.С.Шапкин предложил следующую классификацию опухолей печени у детей, удобную в повседневной практике врача:

1 ст. – злокачественная опухоль ограничена пределами одной анатомической доли печени

2 ст. – новообразование переходит границу доли, но не распространяется за пределы срединной фиссуры, наблюдаются внутриорганные метастазы в пораженной доле

3 ст. – опухоль переходит через серповидную связку, есть одиночный метастаз в воротах печени

4 ст. – отдаленные метастазы в другие органы.

КЛАССИФИКАЦИЯ ПО СИСТЕМЕ TNM (Tumor, Noduli, Metastasis)

T – распространенность опухоли.

T_1 – опухоль до 5 см, не прощупывается, определяется лапароскопией, вазографией. Ворота печени не поражены.

T_2 – солитарный узел более 5 см без поражения портальных и кавальных ворот печени, не выходящей за пределы одной анатомической доли.

T_3 – большой солитарный узел, поражающий обе доли, множественные узлы в печени или солитарный узел в воротах печени.

T_4 – опухоль печени больших размеров распространяется в соседние органы.

N_0 – лимфоузлы не увеличены.

N_1 – увеличение печеночных лимфоузлов или одного из лимфоузлов ворот.

N_2 – увеличение единичных лимфоузлов ворот печени, медиастинальных узлов, узлов сальника.

N_3 – множественное поражение лимфоузлов вышеуказанных групп.

N_4 – N_3 + поражение желудочно-поджелудочных, околоаортальных и других лимфоузлов.

Nx – состояние лимфоузлов неизвестно.

M_O – отдаленных гематогенных метастазов нет.

M_1 – имеются отдаленные гематогенные метастазы.

MH – внутрипеченочные метастазы.

MH_O – нет.

MH_1 – единичные.

МН – множественные в 1 анатомической доле.

$МН_2$ – множественные в обоих половинах печени.

ДИАГНОСТИКА

1. Клиническая диагностика

Главным условием для своевременного диагноза первичной опухоли у детей является **онкологическая настороженность педиатров**.

При изучении анамнеза следует обратить внимание на необъяснимые подъемы температуры до высоких цифр, почти постоянную субфебрильную температуру, изменение поведения ребенка, бледность кожи.

Осмотр может указать на некоторые детали, которые могут оказаться существенными при постановке диагноза. Видимое на глаз увеличение или деформация живота и нижней части грудной клетки наблюдается обычно при значительных размерах пораженной опухолью печени. Нередко увеличение живота принимается за рахитическое, а, учитывая, что при рахите наблюдается гепато- и спленомегалия, длительное время проводится соответствующее неправильное лечение. Подкожная венозная сеть в области верхней части передней брюшной стенки может быть выражена в различной степени.

Следующим этапом в обследовании, позволяющим с большей достоверностью обнаружить опухоль – это перкуссия и пальпация. Перкуссия позволяет определить увеличение размеров печени и приблизительно границы органа.

Важным методом является методическая пальпация живота. При пальпации устанавливают величину и объем опухоли. Болезненность может быть установлена при поверхностной пальпации. Определяется подвижность опухоли, степень ее связи с печенью. В редких случаях определяется флюктуация, которая может быть при распаде опухолевого узла. Пальпацией вместе с перкуссией определяют и наличие жидкости в брюшной полости.

2. Лабораторные методы исследования

У ряда больных отмечается лейкоцитоз, увеличение СОЭ, гипохромная анемия. В костномозговом пунктате обнаруживается угнетение, снижение созревания и дегенерация клеток.

В биохимических анализах характерны увеличение активности трансаминаз, гипергликемия, увеличение уровня протромбина, увеличение α2- и γ-глобулины, увеличение билирубина.

Проба Абелева - Татаринова – обнаружение альфа-фетопротеина в сыворотке крови больных раком печени является высокоспецифичной реакцией и, поэтому обязательна при подозрении на опухоль печени.

3. Рентгенодиагностика

Обзорная R-графия брюшной полости.

На обзорном снимке брюшной полости может быть обнаружены увеличенная тень печени, изменение ее формы, и конфигурации. Солитарный узел даст R-логическую картину, соответственно тому, в какой доле печени он располагается, могут определяться тени кальцификатов (при гемангиомах).

Рентгенологические признаки увеличения правой доли печени:

- патологическая тень в правом верхнем квадрате живота
- смещение желудка влево
- смещение тени правой почки книзу
- смещение поперечно-ободочной кишки книзу и влево

Рентгенологические признаки увеличения левой доли печени:

- тень опухоли в эпигастральной области влево от средней линии и неотделимая от тени печени
- смещение желудка влево и вперед
- нормальное положение правой почки
- смещение левой почки вниз и кзади
- смещение селезеночного узла толстой кишки книзу.

R-графия грудной клетки позволяет выявить метастазы в легких, плевральный выпот, деформацию правого купола диафрагмы.

Экскреторная урография – является важным дифференциально-диагностическим подспорьем (для исключения нефро- и нейробластом).

Рентгенологическое исследование в условиях пневмоперитонеума – эта методика особенно ценна при краевом расположении опухоли. В норме над печенью определяется воздух, который имеет вид четкой серповидной полосы. Неравномерное распределение газа под диафрагмой может быть вызвано гепатомегалией или опухолью, сращенной с диафрагмой. Иногда при краевом расположении в условиях пневмоперитонеума удается определить перешеек, соединяющий опухоль с печенью, однако в связи с тяжестью этого инвазивного метода, он применяется редко, тем более что сейчас имеются более современные методы диагностики (УЗИ, КТ и т.д.).

Спленопортография. При спленопортографии выявляются новообразования печени в паренхиматозной фазе. На флебограммах в сосудистой фазе при злокачественных опухолях печени может быть выявлена разнообразная деформация вен: их смещение, сужение просвета, наличие бессосудистых зон. Реже могут быть бесформенные затеки контрастного вещества. Выявляются следующие изменения:

- изменение направления сосудов
- деформация контуров и сужение просвета основных стволов селезеночной и воротной вен
- деформация внутрипеченочных разветвлений воротной вены с образованием внессосудистых зон.

В настоящее время данный метод применяется редко.

Артериография печени. Ангиографическая диагностика опухоли печени основывается на выявлении серии артериограмм целого ряда сосудистых нарушений, которые возникают в печени и питающих ее сосудах при развитии опухоли:

- функциональные (расширение сосудов, замедление кровотока)
- анатомические (смещение, сдавливание сосудов, ампутация)
- морфологические (скопление контрастного вещества во вновь образованных в опухоли сосудах).

Может применяться также аортография, целиакография.

Радиоизотопная диагностика (Au - 198, Tc - 98).

При очаговый поражениях большое значение приобретает сканирование печени. С помощью сканирования определятся форма, величина органа, его топографическое расположение. Кроме того, по характеру расположения радиофармпрепарата можно судить о функциональной активности ретикулоэндотелиальных клеток. Это исследование основано на способности этих клеток избирательно поглощать из крови коллоидные частицы радиоактивных препаратов, и занимает поэтому значительное место в диагностике опухолей печени.

УЗИ (ультразвуковое исследование) позволяет безболезненно выявить опухоль печени, ее размеры, локализацию, распространенность. Это наиболее современный метод диагностики, который позволяет выявлять опухоли малых размеров и уточнять морфологическую структуру. Эхо-диагностическую картину существенно дополняет допплерография, которая может заменить в какой-то мере спленопортографию.

Пункционная биопсия печени – особенно у детей должна применяться осторожно. Игловую биопсию печени не рекомендуется проводить, если возможна радикальная операция, т.к. может возникнуть диссеминация опухолевых клеток вдоль пути иглы в забрюшинную полость. Широко применяется и достаточно информативна при диффузионных поражениях печени.

Лапароскопия – в настоящее время применяется достаточно широко для диагностики заболеваний печени у детей. Лапароскопия применяется в сочетании с прицельной биопсией, когда нельзя окончательно отвергнуть диагноз опухоли, хотя большинство данных указывают на диффузное неопухолевое поражение (в тех случаях, когда все предыдущие методы не позволили установить диагноз опухоли)**.**

Диагностическая лапаротомия – наиболее информативный способ диагностики. Всегда сочетается с биопсией. Следует обратить внимание на сегменты, в которых есть изменения при ангиографии и сканограмме. Часто диагностическая лапаротомия заканчивается оперативным вмешательством.

Лечение

Хирургическое лечение остается пока единственным методом, дающим надежду на выздоровление при опухолях печени как у детей, так и у взрослых.

Лучевое и лекарственное лечение находится еще в стадии разработки и остается пока паллиативным.

Схема лечения

1). Предоперационная подготовка должна складываться из ряда мероприятий:

- восстановление и улучшение функции гепатоцитов осуществляется назначением соответствующих препаратов
- улучшение жирового обмена, профилактика жировой инфильтрации
- улучшение углеводного обмена (р-р глюкозы)
- снижение степени холестаза (аллахол, холензим, холосас)
- улучшение всех видов обмена в печени (витамины)
- коррекция анемии и гипоксии.

2). Хирургическое лечение. Относительную редкость операций на печени у детей при опухолях можно объяснить двумя обстоятельствами:

– первое – поступление детей в стационары в далеко зашедших стадиях заболевания, когда оперативное вмешательство невыполнимо

– второе – сложность операций на печени и отказ некоторых хирургов от них. Многие авторы считают методом выбора лечения первичных опухолей печени у детей радикальную резекцию. Оперативное лечение опухолей печени у детей дает лучшие результаты, чем у взрослых, связано это не только с более доброкачественным течением опухолевого процесса, но и с рядом физиологических особенностей детей. Дети могут перенести удаление более 80% печеночной ткани. Установлено, что печень быстро регенерирует после резекции и восстанавливает свой первоначальный объем в течение 6 месяцев.

Лобэктомия, гемигепатэктомия и расширенная правосторонняя гемиэктомия должны быть методами выбора при лечении опухолей печени.

Хотя трансплантация печени и применяется в лечении, но большинство авторов не считают ее в настоящее время клинически применяемой при опухолях печени у детей.

3). Лучевое лечение – если рак печени у взрослых малочуствителен к лучевой терапии, то у детей возможен положительный эффект лучевого лечения, в послеоперационном периоде лучевую терапию проводят через 1-2 мес. после операции в дозе не более 350 рад. Лучевое лечение может быть эффективным при гепатомах печени.

При неоперабельных раках печени лучевая терапия применяется в больших дозах. Во всех случаях лучевое лечение у детей носит паллиативный характер.

4). Лекарственное лечение – химиотерапия в 10-20% случаев лишь облегчает общее состояние больных, существенного увеличения продолжительности жизни не отмечается.

Используют: циклофосфан, 5-фторурацил, метотрексат, винкристин и др.

После радикальных операций выживает около 20-30% детей.

Таким образом, опухоли печени в детском возрасте представляют большую и сложную проблему, решением которой ещё далеко от завершения. Потенциал состоит в ранней диагностике.

ОПУХОЛИ КИШЕЧНИКА И БРЫЖЕЙКИ

Одно из наиболее часто встречающихся новообразований кишечника у детей – это ретикулосаркоматозные поражения кишечника и брыжейки. Ретикулосаркома может поражать любой отдел ЖКТ, являясь системным заболеванием. Первичная локализация этого процесса в БП – одна из наиболее распространенных. Чаще всего поражается илео-цекальный угол – терминальный отдел подвздошной кишки и слепая кишка. К сожалению, первичная ретикулосаркома стенки кишки недолго остается локальным поражением, и очень быстро развивается ретикулосаркоматоз брыжеечных лимфоузлов, который большинством авторов трактуется как вторичный процесс. Ретикулосаркома по своему гистологическому строению представляет разрастание крупных ретикулярных опухолевых клеток, вытесняющих обычную структуру лимфатических узлов.

Клиника

Клиническая картина ретикулосарком БП очень разнообразна. Как при любом онкопроцессе, при ретикулосаркомах имеет место неспецифическая симптоматика онкологической интоксикации, или общий опухолевый симптомокомплекс (вялость, слабость, тошнота, рвота, анорексия, похудание, бледность кожных покровов, нарастающая анемия и т.д.). Наряду с этим, ребенка беспокоят периодические боли в животе. На фоне такого течения возможно развитие острых симтомов «катастрофы» в БП в виде кишечной непроходимости, по поводу которой иногда проводится экстренное оперативное вмешательство. В ряде случаев опухоль в кишечнике (наиболее типично это для илео-цекальной локализации) может приводить к кишечной инвагинации, при этом в клинической картине присутствуют типичные признаки – схваткообразные боли в животе, тошнота, рвота, кровь в кале. Ретикулосаркоматозное поражение илео-цекального угла может симулировать и клинику острого аппендицита. Только в далеко зашедших стадиях в БП можно пальпаторно определить опухолевидное образование с бугристой поверхностью, представляющее собой конгломерат множественных узлов плотноватой консистенции, умеренно болезненных. Ретикулосаркома кишечника имеет сравнительно более благоприятное течение – реже наступает генерализация процесса и метастазирование, меньше выражены явления интоксикации, а продолжительность жизни больше. Ретикулосаркома брыжейки протекает гораздо более злокачественно – быстрее наступает генерализация, резко выражены явления интоксикации, продолжительность жизни значительно меньше – около 6 месяцев.

Диагностика и дифференциальная диагностика

Диагностика ретикулосарком БП по вышеизложенным причинам чрезвычайно затруднена. Решающими в диагностике после учета клинической симптоматики являются ФКС и контрастное рентгенологическое исследование, которые позволяют установить

опухолевое образование, внедряющееся в просвет кишки извне. В последние годы шире стали использоваться такие современные технологии как КТ и МРТ.

При появлении периферических лимфоузлов (в случае генерализации процесса) диагностика упрощается, т.к. цитологическое или гистологическое исследование периферического лимфоузла позволяет поставить правильный диагноз.

В анализах периферической крови отмечаются лейкоцитоз со сдвигом влево и ускорение СОЭ, а также нарастающая анемия.

Дифференцируют ретикулосаркому кишечника, как говорилось выше, с острыми хирургическими заболеваниями БП, такими как:

- острый аппендицит
- инвагинация кишок
- кишечная непроходимость,

А также с:

- аскаридозом
- копростазом
- забрюшинными опухолями.

Для дифференциальной диагностики от забрюшинных опухолей можно использовать УЗИ и экскреторную урографию.

Лечение

Лечение ретикулосаркоматоза включает в себя хирургический и консервативные методы.

При локализации ретикулосаркомы в области илео-цекального угла радикальное удаление опухоли дает более или менее благополучный исход. Причину более благоприятного течения этой локализации ученые пока объяснить не могут. Но важно акцентировать внимание на обязательности радикального хирургического лечения, включающего в себя правостороннюю гемиколэктомию. Хирургическое лечение ретикулосаркомы тонкой кишки является бесперспективным в связи с тем, что в опухолевый процесс оказывается вовлеченным корень брыжейки и более часто наступает генерализация процесса. Тем более невозможно радикальное хирургическое лечение ретикулосарком брыжейки.

Консервативное лечение включает:

- химиотерапию
- лучевое лечение.

Для химиотерапии используются традиционные препараты – винкристин, винбластин, циклофосфан, рубимицин и т.д. и новые протоколы лечения.

Лучевое лечение проводится по определенным схемам, в большинстве случаев дает некоторый положительный эффект, но должно применяться с осторожностью из-за тяжелых осложнений.

Прогноз при радикальном лечении ретикулосаркомы илео-цекального угла достаточно благоприятный, при ретикулосаркоме брыжеечных лимфоузлов, к сожалению, бесперспективен.

Полипы толстой и тонкой кишок рассматриваются в разделе «Проктология».

КИСТЫ БРЫЖЕЙКИ

К кистозным опухолям брыжейки относятся:

- Хилезные кисты
- Серозные кисты
- Кровяные кисты
- Дермоидные кисты
- Паразитарные (эхинококк) кисты.

Наиболее часто встречаются хилезные кисты. Они располагаются между листками брыжейки.

Клиника

Клиническая картина кист брыжейки малосимптомная. Длительное время они не вызывают никаких ощущений и появлений и обнаруживаются случайно.

Однако, в некоторых случаях, когда киста сдавливает кишечник извне, клиническая картина меняется: появляются боли в животе, может быть рвота и клиника кишечной непроходимости.

Важные данные можно получить при пальпации БП. Удается прощупать более или менее подвижную опухоль, обычно овальной формы, эластической консистенции, с гладкой поверхностью, безболезненную, располагающуюся, как правило, на уровне пупка.

Диагностика

Для диагностики, кроме клинической симптоматики, решающее значение в настоящее время имеют УЗИ и КТ, с помощью которых выявляется полостное образование в проекции расположения кишечника.

Лечение

Лечение кист брыжейки – только хирургическое и, как правило, не представляет больших технических трудностей. Наиболее приемлемый способ – вылущивание (энуклеация) кисты. В ряде случаев, когда киста сдавливает просвет кишки и интимно связана со стенкой и с брыжеечными сосудами, приходится прибегать к резекции сегмента кишки.

Прогноз благоприятный

ГЕРМИНОГЕННЫЕ ОПУХОЛИ

Герминогенные опухоли развиваются из популяции плюропотентных зародышевых клеток. Первые зародышевые клетки могут быть обнаружены в энтодерме желточного мешка уже у 4-недельного эмбриона. В период развития эмбриона первоначальные зародышевые клетки мигрируют из энтодермы желточного мешка к генитальному гребню в забрюшинном пространстве. Здесь из зародышевых клеток развиваются половые железы, которые затем спускаются в мошонку, формируя яички, или в малый таз, образуя яичники. Если в период этой миграции по каким-то неустановленным причинам происходит нарушение нормального процесса миграции, зародышевые клетки могут задерживаться в любом месте своего следования, где в последующем может сформироваться опухоль. Зародышевые клетки чаще всего могут быть обнаружены в таких областях, как забрюшинное пространство, средостение, пинеальная область и крестцово-копчиковая область. Реже зародышевые клетки задерживаются в области влагалища, мочевого пузыря, печени, носоглотки. Зародышевая клетка развивается в эндодерме желточного мешка

Герминогенные опухоли – нечастый вид опухолевого поражения у детей. Они составляют 3-8% всех злокачественных опухолей детского и подросткового возраста. Так как эти опухоли могут быть и доброкачественными, частота их, возможно, значительно выше. Эти опухоли в два-три раза чаще встречаются среди девочек, чем у мальчиков. Смертность среди девочек в три раза выше, чем среди мальчиков. После 14 лет летальность среди лиц мужского пола становится выше, что обусловлено увеличением частоты опухолей яичка у мальчиков подросткового возраста. В настоящее время достигнуты значительные успехи в лечении данной патологии. Прекрасные результаты получены немецкими авторами. Выживаемость пациентов с первичными опухолями

яичников составила 85%, с опухолями крестцово-копчиковой области - 67%, для опухолей яичек - более 90%.

Гистогенез

Злокачественные герминогенные опухоли очень часто связаны с различными генетическими аномалиями, такими как атаксия-телеангиоэктазия, синдром Клайнфельтера и др. Эти опухоли могут сочетаться с другими злокачественными опухолями, такими как нейробластома и гемобластозы. Неопустившиеся яички представляют риск для развития опухолей яичка.

Пациенты с герминогенными опухолями чаще всего имеют нормальный кариотип, однако нередко выявляется поломка в I хромосоме. Геном короткого плеча первой хромосомы может удваиваться или теряться. Отмечены множественные примеры герминогенных опухолей у сиблингов, близнецов, матерей и дочерей.

Недифференцированные примитивные зародышевые клетки, которые не подверглись дифференцировке, могут развиться в герминому (семинома – в яичках, дизгерминома – в яичниках). Процесс дифференцировки зародышевых клеток может идти по эмбриональной и экстраэмбриональной линиям.

Дифференцировка по эмбриональной линии дает развитие тератом различной степени зрелости. Злокачественная экстраэмбриональная дифференцировка приводит к развитию хориокарцином и опухолей желточного мешка.

Нередко герминогенные опухоли могут содержать клетки различных линий дифференцировки зародышевых клеток. Так, тератомы могут иметь популяцию клеток желточного мешка или трофобласта.

Частота каждого гистологического типа опухоли варьирует в зависимости от возраста. Доброкачественные или незрелые тератомы чаще встречаются при рождении, опухоли желточного мешка – в возрастает от года до пяти лет, дизгерминомы и злокачественные тератомы наиболее часты в подростковом возрасте, семиномы встречаются чаще после 16 лет.

Факторы, вызывающие злокачественные изменения, неизвестны. Хронические болезни, длительное медикаментозное лечение матери во время беременности могут быть связаны с увеличением частоты герминогенных опухолей у детей.

Морфология герминогенных опухолей очень разнообразна. Герминомы состоят из групп больших однотипных неопластических клеток с вздутым ядром и светлой цитоплазмой. Опухоли желточного мешка имеют очень характерную картину: сетчатая строма, нередко ее называют кружевной, в которой располагаются розетки клеток, содержащих в цитоплазме альфа-фетопротеин. Трофобластические опухоли продуцируют хорионический гонадотропин. Доброкачественные высокодифференцированные тератомы часто имеют кистозное строение и содержат различные тканевые компоненты, такие как кость, хрящ, волосы, железистые структуры.

Патоморфологическое заключение для герминогенных опухолей должно включать:

- локализацию опухоли (органную принадлежность)
- гистологическую структуру
- состояние капсулы опухоли (ее целостность)
- характеристики лимфатической и сосудистой инвазии
- распространение опухоли на окружающие ткани
- иммуногистохимическое исследование на АФП и ХГТ.

Существует корреляция между гистологическим строением и локализацией первичной опухоли:

Опухоли желточного мешка преимущественно поражают крестцово-копчиковую область и гонады, причем у детей до двух лет чаще регистрируются опухоли копчика и

яичек, тогда как у старших детей (6 – 14 лет) чаще диагностируются опухоли яичников и пинеальной области.

Хориокарциномы – редкие, но чрезвычайно злокачественные опухоли, которые обычно возникают в средостении и гонадах. Они также могут быть врожденными.

Для дизгермином типичной локализацией является пинеальная область и яичники. Дизгерминомы составляют примерно 20% всех опухолей яичников у девочек и 60% всех интракраниальных герминогенных опухолей.

Эмбриональная карцинома в «чистом виде» редко встречается в детском возрасте, чаще всего регистрируется сочетание элементов эмбрионального рака с другими типами герминогенных опухолей, такими как тератома и опухоль желточного мешка.

Клиническая картина

Клиническая картина герминогенных опухолей чрезвычайно многообразна и, в первую очередь, определяется локализацией поражения. Самыми частыми локализациями являются головной мозг (15%), яичники (26%), копчик (27%), яички (18%). Гораздо реже эти опухоли диагностируются в забрюшишюм пространстве, средостении, во влагалище, мочевом пузыре, желудке, печени, на шее (в носоглотке) (табл. 1).

Таблица 1

Частота локализаций первичных герминогенных опухолей

Локализация	%
Копчик	27
Яичники	26
Яички	18
Головной мозг	15
Забрюшинное пространство	4
Средостение	3
Шея	2
Мочеполовой тракт	2
Малый таз	1
Прочие	2

Соответственно теме, здесь будет отражена только абдоминальная локализация герминогенных опухолей.

Яичники. Овариальные опухоли чаще проявляются болями в животе. При осмотре можно обнаружить опухолевые массы, расположенные в малом тазу, а нередко и в брюшной полости, увеличение объема живота за счет асцита. У таких девочек нередко возникает лихорадка.

Дизгерминома – наиболее частая овариальная герминогенная опухоль, которая преимущественно диагностируется во второй декаде жизни, и редко – у маленьких девочек. Заболевание достаточно быстро распространяется на второй яичник и брюшину.

Опухоли желточного мешка также встречаются у девочек пубертатного периода. Опухоли обычно односторонние, больших размеров, поэтому разрыв капсулы опухоли – частое явление. Клинические проявления злокачественных тератом (тератокарциномы, эмбриональные карциномы) обычно имеют неспецифическую картину с наличием опухолевых масс в малом тазу, может наблюдаться нарушение менструального цикла. У

больных в препубертатном периоде может развиться состояние псевдопубертатности (раннего полового созревания). Доброкачественные тератомы – обычно кистозные, могут выявляться в любом возрасте, нередко дают клинику перекрута яичника с последующим разрывом кисты яичника и развитием диффузного гранулематозного перитонита.

Влагалище. Это практически всегда опухоли желточного мешка, все описанные случаи имели место в возрасте до двух лет. Эти опухоли обычно проявляются вагинальными кровотечениями или кровянистыми выделениями. Опухоль исходит из латеральных или задней стенок влагалища и имеет вид полиповидных масс, нередко на ножке.

Диагностика

Начальное обследование выявляет локализацию первичной опухоли, степень распространения опухолевого процесса и наличие отдаленных метастазов.

Рентгенография органов грудной клетки является обязательным методом исследования, позволяющим установить диагноз в случае первичного поражения средостения, а также показана для выявления метастатического поражения легких, что является весьма нередким.

В настоящее время **компьютерная томография** практически стала ведущим диагностическим методом при любой локализации опухоли. Герминогенные опухоли не исключение.

Это наиболее чувствительный метод для определения метастатического поражения легочной ткани, особенно микрометастазов. КТ показана при выявлении поражения яичников. При вовлечении яичников КТ отчетливо демонстрирует поражение самого яичника, а также выявляет распространение процесса на окружающие ткани. Для крестцово-копчиковых опухолей КТ помогает определить распространение процесса на мягкие ткани малого таза, выявляет поражение костных структур. Рентгенологическое исследование с введением контрастного вещества очень часто является необходимым для определения положения мочевого пузыря, мочеточников, прямой кишки по отношению к опухоли.

УЗИ – очень полезный метод исследования для быстрой и легкой диагностики первичного поражения и для контроля за эффектом лечения. УЗИ – более удобный метод, так как КТ нередко требует наркоза для проведения исследования.

Опухолевые маркеры

Герминогенные опухоли, особенно экстраэмбрионального происхождения, продуцируют маркеры, которые могут быть определены радиоиммунным методом и обычно используются при мониторинге для суждения об ответе на лечение.

Опухоли с трофобластическим компонентом могут продуцировать хорионический гонадотропин (ХГТ), новообразования с элементами желточного мешка – α-фетопротеин (АФП). Самое большое количество АФП синтезируется в раннем фетальном периоде жизни и самым высокий уровень АФП определяется в 12-14 недель фетального периода. Содержание АФП падает к рождению, но его синтез продолжается еще в течение первого года жизни, прогрессивно падая к 6-12 мес жизни. Содержание в крови АФП и ХГТ должно быть определено до операции и химиотерапии. После лечения (операции и ХТ) в случае полного удаления опухоли или регресса опухоли после химиотерапии уровень их падает, причем наполовину, через 24-36 часов для ХГТ и через 6-9 дней для АФП. Недостаточно быстрое падение показателем является признаком активности опухолевого процесса или нечувствительности опухоли к проводимой терапии. Определение гликопротеинов в спинномозговой жидкости может быть полезно для диагностики пациентов с опухолью ЦНС.

Стадирование

Стадирование герминогенных опухолей представляет значительные трудности из-за большого разнообразия опухолевых локализаций. В настоящее время не существует единой стадийной классификации герминогенных опухолей.

Следует отметить, что для интракраниальных герминогенных опухолей имеют большое значение два признака: **размеры первичной опухоли** и **вовлечение центральных структур**. Для всех остальных локализаций самым важным прогностическим фактором является объем опухолевого поражения. Этот признак и положен в основу наиболее часто используемой в настоящее время стадийной классификации (табл. 2).

Таблица 2

Стадийная классификация для экстракраниальных герминогенных опухолей

Стадии	Для опухоли экстрагонадной локализации	Для яичка	Для яичника
I стадия	Локальное поражение, без микроскопических признаков опухоли по краю резекции или в регионарных лимфоузлах	Изолированное поражение одного яичка	а) Вовлечен один яичник б) Вовлечены оба яичника с) «а» и «б» с асцитом
II стадия	Микроскопически остаточная опухоль, капсула инвазирована или есть микроскопическое поражение лимфоузлов	Поражение поддиафрагмаль ных лимфоузлов	Вовлечены один или оба яичника + распространение процесса на ткани малого таза
III стадия	Большая остаточная опухоль, лимфоузлы > 2 см и поражены, или специфический асцит, плеврит	Поражение над-и поддиафрагмаль ных лимфоузлов	Внутрибрюшинное распространение процесса и/или поражение забрюшинных лимфоузлов
IV стадия	Диссеминированое поражение	Отдаленные метастазы	Отдаленные метастазы

Лечение

Оперативный метод лечения. В случае подозрения на наличие опухоли герминогенной природы в брюшной полости или в малом тазу операция может быть произведена с целью удаления опухоли или (в случае опухоли больших размеров) для получения морфологического подтверждения диагноза. Однако нередко хирургическое вмешательство применяется по срочным показаниям, например при перекруте ножки кисты или разрыве капсулы опухоли.

При подозрении на опухоль яичника не следует ограничиваться классическим поперечным гинекологическим разрезом. Рекомендуется срединная лапаротомия. При вскрытии брюшной полости исследуются лимфатические узлы малого таза и забрюшинной области, осматриваются поверхность печени, поддиафрагмальное пространство большой сальник и желудок.

При наличии асцита необходимо цитологическое исследование асцитической жидкости. При отсутствии асцита следует промыть брюшную полость и область малого таза и подвергнуть цитологическому исследованию полученные промывные воды.

При выявлении опухоли яичника опухоль должна быть подвергнута срочному гистологическому исследованию, удаление яичника только после подтверждения злокачественной природы опухоли. Такая практика позволяет избегать удаления непораженных органов. Если имеет место массивное опухолевое поражение, следует избегать нерадикальных операций. В таких случаях рекомендуется предоперационный курс химиотерапии, затем операция типа «second look». Если опухоль локализована в одном яичнике, удаление одного яичника может быть достаточным. При поражении второго яичника по возможности следует сохранить часть яичника.

Рекомендации при использовании оперативного метода при поражении яичников:

1. Не следует использовать поперечный гинекологический разрез
2. Срединная лапаротомия.
3. При наличии асцита - обязательно цитологическое исследование
4. При отсутствии асцита - промыть брюшную полость и область, малого таза; цитологическое исследование промывных вод
5. Осмотр и при необходимости биопсия:
   - лимфатических узлов малого таза и забрюшинной области;
   - поверхности печени, поддиафрагмального пространства, большого сальника, желудка.

При поражении яичка показана орхиэктомия и высокая перевязка семенного канатика. Забрюшинная лимфаденэктомия выполняется только по показаниям.

Лучевая терапия имеет очень ограниченное применение в лечении экстракраниальных герминогенных опухолей. Она может быть эффективна при лечении дизгермином яичника.

Химиотерапия. Ведущая роль в лечении герминогенных опухолей принадлежит химиотерапии. Многие химиотерапевтические препараты эффективны при данной патологии. Долгое время широко использовалась полихимиотерапия тремя цитостатиками: винкристином, актиномицином Д и циклофосфаном. Однако в последнее время преимущество отдается другим препаратам, с одной стороны, новым и более эффективным, с другой стороны – имеющим наименьшее число отдаленных последствий и, в первую очередь, уменьшающим риск стерилизации. Чаще всего в настоящее время при герминогенных опухолях используются препараты платины (в частности, карбоплатин), вепезид и блеомицин.

Так как спектр герминогенных опухолей чрезвычайно разнообразен, нельзя предложить единую схему лечения. Каждая локализация и гистологический вариант опухоли требуют своего подхода к лечению и разумного сочетания хирургического, лучевого и химиотерапевтического методов.

Опухоли забрюшинного пространства (ЗП) у детей

Опухоли забрюшинного пространства (ЗП) и брюшной полости (БП) относятся к числу наиболее распространённых новообразований у детей. Вместе с тем, как раз в связи со своей локализацией, они чрезвычайно трудны для ранней диагностики и радикального лечения. Лишь своевременная диагностика и рациональное комплексное лечение, основанное на последних достижениях онкологии, позволяют добиться обнадёживающих результатов. В частности, результаты лечения нефробластом в ведущих клиниках мира – 5-летняя безметастическая выживаемость – составляет 90%. В детском возрасте, по

сравнению со взрослым контингентом населения, значительно чаще встречаются опухоли ЗП и реже – опухоли БП.

Классификация ретроперитонеальных новообразований основана на их гистологической структуре и локализации. На таком принципе гистогенеза и построена классификация Аккермана, наиболее полно отвечающая требованиям клиники.

Классификация опухолей забрюшинного пространства по Аккерману

I. Опухоли мезодермального происхождения

А. Опухоли из жировой ткани:

1. доброкачественные – липома
2. злокачественные – липосаркома

Б. Опухоли из соединительной тканей:

1. доброкачественные – фиброма
2. злокачественные – фибросаркома

В. Опухоли из гладкой мускулатуры:

1. доброкачественные – лейомиома
2. злокачественные – лейомиосаркома

Г. Опухоли из поперечно-полосатых мышц:

1. доброкачественные – рабдомиома
2. злокачественные – рабдомиосаркома

Д. Опухоли из лимфатических сосудов:

1. доброкачественные – Лимфангиома
2. злокачественные – лимфангиосаркома

Е. Опухоли из кровеносных сосудов:

1. доброкачественные – гемангиома и доброкачественная гемангиоперицитома
2. злокачественные – гемангиосаркома и злокачественная гемангиоперицитома

Ж. Опухоли из первичной мезенхимы:

1. доброкачественные – миксома
2. злокачественные – миксосаркома
3. опухоли неясного происхождения (недифференцированная) – ксантогранулём

II. Опухоли неврогенного происхождения:

А. Опухоли из зачатков нервных влагалищ:

1. нейрофиброма без капсулы
2. инкапсулированная нейролеммома
3. злокачественная шваннома

Б. Опухоли из симпатической нервной системы:

1. ганглионеврома
2. симпатобластома
3. симпатогониома

В. Опухоли из гетеротопных тканей коры надпочечников и хромаффинных тканей:

1. рак коры надпочечника
2. злокачественная нехромаффинная параганглиома
3. параганглиома
4. активная феохромоцитома

III. Эмбриональные остатки бластемы почки (нефробластома, опухоль Вилмса)

IV. Опухоли из эмбриональных остатков:

А. Тератоидные опухоли:

1. доброкачественные – тератомы
2. злокачественные – тератобластомы

Б. Хордомы

V. Злокачественные опухоли системного происхождения (лимфо- и ретикулосаркома, лимфогранулематоз) и метастатические опухоли.

Классификации, предложенные позже, не имели принципиальных отличий, и лишь предусматривали деление новообразований на первичные и вторичные, органные (почки и надпочечники) и внеорганные (из различных тканей забрюшинного пространства), доброкачественные и злокачественные.

Вследствие дизонтогенетического происхождения большинства новообразований забрюшинного пространства у детей, в отличие от взрослых, опухоли почек (нефробластомы) занимают в этой локализации первое место и составляют 76% среди всех опухолей забрюшинного пространства. Нейрогенные опухоли составляют 20%. Следовательно, остальные 4% представлены редкими в детском возрасте видами опухолей типа гипернефроидного рака, рака коры надпочечников, феохромоцитомы, а также тератом, липом и прочих опухолей. В связи с такой статистикой мы, в первую очередь, должны обсудить проблему нефро- и нейробластом.

НЕФРОБЛАСТОМЫ

Нефробластома, или опухоль Вильмса, занимает первое место среди новообразований живота у детей и составляет 7% от числа всех опухолей в детском возрасте.

В отечественной литературе опухоль почки у ребёнка была впервые описана в 1882 г педиатром Н.Ф.Филатовым. В литературе известны 53 названия этой опухоли. Вот некоторые из них: аденосаркома, аденомиосаркома, карциносаркома, эмбриональная саркома почки, нефробластома и т.д. В настоящее время наиболее часто используется 2 названия: нефробластома и опухоль Вилмса - по имени автора, впервые описавшего её в 1899 г. Опухоль Вилмса является дизонтогенетической опухолью, поэтому она чаще всего встречается у детей младшей возрастной группы. По данным Л.А.Дурнова: до 3 лет. - в 33,3%, до 6 лет - в 51,2%, до 9 лет - в 11,8% и старше 9 лет - в 3,7%.

Следовательно, заболеваемость у детей до 6 лет составляет 84,5% и крайне редко эта опухоль встречается у детей старшей возрастной группы. В литературе несколько чаще заболевание зарегистрировано у мальчиков, поражение левой почки отмечено в 51,4%, правой в 42,3%, обеих почек - в 6,3%. Опухоли почек нередко сочетаются с пороками развития (аниридией, удвоением почек, подковообразной почкой, поликистозом почек, гипоспадией и т.д.)

Этиопатогенез опухолей

В настоящее время все теории происхождения опухолей могут быть обобщены в две точки зрения. Сторонники полиэтиологической теории считают, что под воздействием **канцерогенных веществ** экзо- и эндогенного характера (ионизирующее излучение, химические вещества, гормоны, вирусы и пр.) в клетках происходят глубокие обменные и

структурные изменения, приводящие к бурному, неконтролируемому организмом, автономному росту опухоли. Приверженцы другой точки зрения, моноэтиологической, предполагают что патогенез опухолей различен, а этиология всегда одна - это **скрытый вирус**, или **провирус**, который представляет собой паразитирующий комплекс нуклеопротеидов, под воздействием которых ядру клетки кодируются новые генетические свойства. Скрытый вирус может передаваться по наследству и может быть активирован любым канцерогеном. Согласно первой теории, канцерогенные факторы играют первичную, ведущую роль, согласно второй - первичным является латентный вирус, который активизируется канцерогенами. Обе точки зрения признают в основе опухолевого процесса клеточную мутацию. При этом мутированный ген передаётся прямым потомкам мутированной клетки, что даёт основание для **клоновой теории** образования опухолей. Для объяснения возникновения опухолей в детском возрасте важную роль следует отвести **теории эмбриональных зачатков Конгейма**, которая трактует происхождение опухолей из персистирующих эктопированных эмбриональных зачатков, клетки которых не были использованы при "строительстве" органа. Опухолевой рост при этом, возможно, стимулируется канцерогенами или провирусом.

Не утратила своего значения и **теория Фишера - Вазельса**, по которой большая роль в возникновении опухолевого роста отводится условиям, при которых ткань в течение длительного времени получает мощные физиологические или патологические импульсы к росту вследствие повторной гибели или регенерации клеток (например, при хроническом воспалении, под воздействием рентгеновских лучей и т.д.).

При изучении генетики нефробластом (Л.М. Шабад и соавт.,1984) выявлены достоверная закономерность увеличения частоты нефробластом у детей в семьях, где имели место злокачественные новообразования (причём при наличии злокачественной опухоли по материнской линии нефробластома у ребёнка наблюдалась в 32%, по отцовской линии - в 19%), а также у матерей старше 30 лет и чаще у городских, чем у сельских жителей. Наследственный фактор подтверждается многочисленными примерами нефробластом в одной семье и сочетанием нефробластом с пороками развития.

Широкое распространение получила также **теория иммунологического контроля**. Согласно ей, возможность злокачественного превращения клеток сдерживается защитными силами здорового организма. При ослаблении защитных сил в условиях иммунодефицита может развиться злокачественная опухоль.

И, наконец, во второй половине 20го столетия для объяснения онкозаболеваний в раннем детском возрасте предложена **теория трансплацентарного бластомогенеза**, по которой канцерогенные вещества проходят через плаценту и способствуют развитию в организме ребёнка злокачественного, процесса.

Патанатомия нефробластом

Опухоль может возникнуть в верхнем или нижнем полюсе, но наиболее часто поражается средний отдел.

Опухоль, как правило, имеет капсулу, отделяющую её от паренхимы почки. Поверхность опухоли гладкая или крупнобугристая, консистенция тестоватая или эластическая, при распаде может появиться флюктуация. Опухоль состоит из белесоватой бесструктурной или волокнистой ткани, имеющей на разрезе вид "рыбьего мяса". Иногда опухоль пёстрая, состоит из чередующихся полей белесоватой, розово-белой волокнистой ткани, тёмно-красных полосок и гладкостенных полостей различных размеров, заполненных розовой или тёмно-коричневой жидкостью. Паренхима почки, сдавленная опухолью, располагается вокруг неё в виде тонкой полулунной полоски. Опухоль характеризуется быстрым ростом, но довольно долго остаётся в капсуле.

Прорастая капсулу, она распространяется на паранефральную клетчатку и париетальную брюшину, прорастает соседние органы. Различают 6 гистологических типов опухоли Вилмса в зависимости от степени дифференцировки опухолевой ткани. Первый тип – опухоль состоит, преимущественно, из нефрогенной ткани с высокой степенью дифференцировки. Пятый тип включает опухоль с резко выраженным атипизмом, отсутствием дифференцировки. Второй, третий и четвёртый типы – промежуточные, с уменьшающейся степенью зрелости опухолевой ткани. Шестой тип – смешанный, включающий опухоли нескольких типов. В каждом варианте гистологического типа опухоли Вилмса могут присутствовать элементы гладкой и поперечно-полосатой мускулатуры, нервная и хрящевая ткань, жир и т.д. Можно провести определённые клинико-морфологические параллели между гистологическим строением опухоли и характером течения заболевания: по мере уменьшения зрелости, дифференцировки опухоли, возрастает её злокачественность. Метастазирование опухоли Вилмса отмечается в 60-80% и зависит не от величины опухоли, а от характера её роста. Диссеминация опухоли происходит, преимущественно, гематогенным путём, чаще в лёгкие, а также в регионарные и отдалённые лимфоузлы, парааортальную клетчатку, печень, селезёнку, кости, щитовидную железу, другую почку, яичко, мочевой пузырь.

Классификация нефробластом

Различают 5 стадий опухоли Вилмса.

ПЕРВАЯ стадия – опухоль не выходит за пределы почки и не прорастает собственную капсулу, **T1 N0 M0**

ВТОРАЯ стадия – опухоль выходит за пределы почки, но не прорастает собственную капсулу, **T1 N0 M0**

ТРЕТЬЯ стадия – опухоль прорастает собственную капсулу, околопочечную клетчатку, поясничные мышцы и прилежащие органы. Имеется поражение регионарных лимфоузлов, может наступить разрыв опухоли до или во время операции. Отдалённых метастазов нет, **T3 N1 M0.**

ЧЕТВЁРТАЯ стадия характеризуется наличием отдалённых метастазов в лёгкие, печень, кости и т.д., **T3 Nx Mx.**

ПЯТАЯ стадия – это одновременное двустороннее поражение почек опухолевым процессом.

Клиническая картина нефробластом

В клинической картине выделяют ранние и поздние симптомы. К ранним симптомам относят общий опухолевой симптомокомплекс, который выявляется за 1-3 месяца до появления пальпируемой опухоли в животе. Он является отражением онкологической интоксикации. В него входят следующие **неспецифические симптомы**, которые можно трактовать как **астенический синдром:** недомогание, слабость, вялость, снижение аппетита, нарушение сна и изменение поведения ребёнка, похудание, боли в животе, тошнота, рвота, бледность кожных покровов, в анализах крови – нарастающая анемия и ускорение СОЭ.

В поздние сроки заболевания картина становится более яркой. Ведущим симптомом является **наличие опухоли в животе**. Размеры опухоли вариабельны: от небольшого увеличения размеров почки до огромного образования, занимающего более половины брюшной полости. Опухоль обычно имеет крупнобугристую, дольчатую или гладкую поверхность, эластическую или тестоватую консистенцию, безболезненна, неподвижна, чаще пальпируется в подреберье, в верхних отделах, но может занимать половину живота и даже опускаться в малый таз. Рост опухоли может быть быстрым – в течение нескольких недель или относительно медленным - в течение многих месяцев и даже 1-2 лет. Рост

опухоли вызывает **появление новых симптомов**, обусловленных давлением опухоли на соседние ткани и органы или прорастанием их. При раздражении брюшины или сдавлении нервных окончаний усиливаются **боли в животе**, характер которых может быть различным: постоянные или периодические, тупые или острые, схваткообразного характера. Так как у детей опухоль почки окружена капсулой и редко прорастает лоханку или чашечку, гематурия наблюдается редко (25%) и как симптом не имеет решающего значения.

Зато важное значение имеет **симптом повышения АД**. Этот симптом объясняется сдавлением паренхимы почки опухолью, что приводит к её ишемии. При сдавлении нижней полой вены могут появиться отёки нижних конечностей и варикоцеле. В поздние сроки заболевания ещё более ярко выражены **симптомы онкологической интоксикации**, вплоть до развития кахексии.

И, наконец, при метастазировании присоединяются и другие симптомы. Метастазы в **регионарные лимфоузлы** могут сопровождаться болями в животе, поясничной области с иррадиацией в паховую область, половые органы, бедро. При метастазировании **в лёгкие** иногда метастазы могут вызвать одышку, кашель, повышение температуры, симулируют пневмонию, но чаще всего они протекают бессимптомно, обнаруживаясь лишь на рентгенограммах в виде шаровидных теней. Третье место занимают метастазы в **печень,** которые проявляются её увеличением, болями в подреберье, при сдавлении воротной вены появляются симптом "головы медузы" и асцит, при прорастании желчных путей м.б. желтуха.

При давлении опухоли на мочевой пузырь – расстройства мочеиспускания. Метастазирование происходит в различные сроки. Установить сроки появления метастазов от начала заболевания трудно. Течение заболевания зависит от морфологической структуры опухоли, степени её зрелости, возраста ребёнка, времени выявления опухоли, состояния иммунной системы, характера лечебных мероприятий. В ряде случаев смерть наступает очень быстро – через 3-5 месяцев после обнаружения опухоли, в других случаях заболевание течёт довольно медленно – в течение 1-2 и более лет.

Лабораторные данные

При исследовании крови в общем анализе наиболее частым и ранним является анемия (низкие цифры гемоглобина и числа эритроцитов), нарастающая при прогрессировании заболевания и, особенно, при метастазировании. Вторым характерным признаком является, ускорение СОЭ до 50-70 мм/час. В некоторых случаях м.б. эозинофилия, нейтрофилёз, моноцитоз. В моче наблюдается альбуминурия, иногда (достаточно редко) гематурия. Биохимические сдвиги нехарактерны. При исследовании иммунного статуса – снижение показателей иммуноглобулинов и цифр Т- и В-лимфоцитов.

Диагностика нефробластом

Диагностика построена на тщательном изучении жалоб, анамнестических, клинических, лабораторных, рентгенологических данных и результатов ультразвукового, радиоизотопного и морфологического методов исследования. Как при всяком опухолевом процессе, от своевременной диагностики зависит исход заболевания. Поэтому так важно уловить начальные симптомы заболевания и рано поставить диагноз. Задача крайне трудная в связи с отсутствием патогномоничных симптомов и трудности получения объективных сведений в начальной стадии заболевания, особенно у маленьких детей.

Клинические и лабораторные данные освещены выше, поэтому остановимся на специальных методах диагностики.

Методы обследования

Для диагностики используются **обзорные снимки БП** в прямой и боковой проекциях, **экскреторная урография** в сочетании с пресакральным ретропневмоперитонеумом, **почечная ангиография**.

На обзорной рентгенограмме БП видна тень опухолевидного образования, занимающая соответствующую половину брюшной полости. Кишечник оттеснён в противоположную сторону и вперёд.

На экскреторных урограммах в сочетании с ретропневмоперитонеумом газ, введённый в забрюшинное пространство, окружает опухоль почки, функция которой или полностью отсутствует или в ней выявляются пятна контраста соответственно деформации чашечек и лоханки. Почечная ангиография методом трансфеморальной аортографии позволяет выявить опухоль с питающими её сосудами.

УЗИ и КТ – информативные бескровные методы, позволяющие выявить опухоли диаметром 1,5-2см и определить её микроструктуру.

РадиоиЗотопное сканирование – является методом графической регистрации распределения радиоактивных изотопов при-помощи гамма – томографа. Для сканирования используется изотоп йода. Выявляется дефект его поглощения.

Морфологическое исследование позволяет выявить наличие атипичных клеток в пунктате, полученном из поражённой почки.

Дифференциальная диагностика

Прежде всего, нефробластому приходится дифференцировать с **нейробластомой**, поскольку общий опухолевой симптомокомплекс, локализация и клинические проявления этих опухолей практически почти одинаковы. Но при нейробластомах чаще наблюдаются вегетативные расстройства. И окончательное решение вопроса о правильном диагнозе базируется на результатах экскреторной урографии, результаты которой при нефробластоме описаны выше, а при нейробластоме законтрастированная неизменённая полостная система почки смещена опухолью либо книзу (при росте нейробластомы из надпочечника), либо кнаружи (при росте опухоли из паравертебральных ганглиев).

Также часто опухоль Вилмса дифференцируют с **гепато-** или **спленомегалией, гепато-лиенальным синдромом, опухолью печени**. Дифференциальная диагностика действительно трудна. Данные пальпации и перкуссии неубедительны, а сдавление опухолью сосудов и желчных протоков ещё более затрудняет диагноз. На помощь приходят УЗИ, КТ, спленопортография, лапароскопия.

За опухоль почки могут быть приняты опухолевые поражения других органов БП. Наиболее частым поводом для ошибки служат **ретикулосаркоматозные поражения кишечника**. Для дифференциальной диагностики после УЗИ и экскреторной урографии проводят рентгеноконтрастное исследование ЖКТ.

Опухоли поджелудочной железы также могут послужить поводом для диагностических ошибок. Эти опухоли у детей редки, располагаются они в эпигастральной области, чаще по средней линии, подвижны, причём чаще встречаются кисты, имеющие эластическую консистенцию, часто флюктуируют. Помогают дифференциальной диагностике УЗИ, лапароскопия, определение уровня ферментов поджелудочной железы.

Опухоли сальника, брыжейки (кисты, лимфангиомы, гемангиомы) более подвижны, более мягкой консистенции, в связи с доброкачественным характером не имеют признаков онкологической интоксикации. Помогают диагностике рентгенологическое контрастное исследование ЖКТ, УЗИ и лапароскопия.

В некоторых случаях за опухоль почки может быть принята **опухоль** или **киста яичника** у девочек. Затруднения в диагностике объясняются анатомическими особенностями малого таза в детском возрасте и расположением внутренних гениталий: не в тазу, а в БП. Имеют значение для правильной, диагностики ректальное пальцевое исследование, цистография, лапароскопия.

Иногда трудности могут возникнуть при дифференциальной диагностике опухолей почек с **туберкулёзными поражениями органов БП**: в таких случаях могут пальпироваться резко увеличенные лимфоузлы БП. Основанием для постановки диагноза служат туберкулиновые пробы, рентгенография лёгких, лапароскопия.

В редких случаях опухоль почки дифференцируют с **болезнью Гиршпрунга** и даже просто **копростазом** без органического поражения кишечника, принимая каловые камни при пальпации живота за опухолеподобное образование. Помогают в дифференциальной диагностике экскреторная урография и ирригография. Понятно, что после опорожнения кишечника каловые камни перестают пальпироваться.

Острые заболевания органов БП также могут маскировать опухоль почки: инвагинация, аппендикулярный инфильтрат. Для дифференциальной диагностики используют, кроме тщательного сбора анамнеза, анализы крови, поднаркозную пальпацию живота, лапароскопию.

Достаточно трудна дифференциальная диагностика опухоли с другими заболеваниями почек: гидронефрозом, поликистозом, туберкулёзом, паранефритом, а также с другими ретроперитонеальными образованиями: тератомой, липомой, гемангиомой и т.д. Решающую роль для диагностики играют экскреторная урография, почечная ангиография, радиоизотопное сканирование, УЗИ и, конечно же, КТ и пункционная биопсия опухоли.

Лечение

Лечение детей с опухолью Вилмса должно быть комплексным и складывается из предоперационной подготовки, операции и послеоперационного лечения и зависит от стадии заболевания. Основные принципы: лечение должно начинаться как можно раньше и проводиться в сжатые сроки.

При I стадии проводится общая кратковременная предоперационная подготовка. Далее операция – нефруретерэктомия и химио- и лучевая терапия в послеоперационном периоде.

При II стадии: общая предоперационная подготовка, индивидуально решается вопрос о предоперационной химио- и лучевой терапии, затем нефруретерэктомия и послеоперационный курс химио- и лучевой терапии.

При III стадии: общая предоперационная подготовка, обязательный курс предоперационной химио- и лучевой терапии, по возможности - радикальная операция и послеоперационные лечение (химио- и лучевое).

При IV стадии применяют только симптоматическую терапию.

Оперативное лечение заключается в радикальном удалении опухоли вместе с пораженной почкой (нефруретерэктомия) и удалении регионарных лимфоузлов. Наиболее целесообразным доступом является лапаротомия. Трансперитонеальный доступ имеет ряд преимуществ перед транслюмбальным:

1) он даёт возможность произвести тщательную ревизию органов БП (печени, селезёнки, пальпаторно - второй почки, забрюшинных лимфоузлов)
2) при этом доступе значительно меньше риск разрыва больших опухолей
3) при нём легче отойти от аорты и нижней полой вены, что более затруднено при люмботомии
4) легче осуществить удаление опухоли с предварительной перевязкой почечной вены (важно для предотвращения выдавливания опухолевых тромбов в общую

кровеносную систему).

Химиотерапия

Препаратами для химиотерапии зарекомендовавшими себя как наиболее эффективные, являются: дактиномицин, винкристин, винбластин, циклофосфан, адриамицин, рубомицин, цитозар.

Длительность химиотерапии при I стадии ограничивается первым полугодием. Для II стадий количество послеоперационных курсов - 4, которые повторяются через каждые 3-4 недели. При III - IV стадиях длительность лечения – до 1,5 лет.

Наиболее частые осложнения при проведении химиотерапии – это угнетение кроветворения. Поэтому лечение должно проводиться под строгим гематологическим контролем. Содержание лейкоцитов и тромбоцитов в периферической крови должно контролироваться не реже 2 раз в неделю. При снижении лейкоцитов до $2{,}0\text{-}10^9$/л; а тромбоцитов до 120×10^9/л лечение временно должно быть прервано. После восстановления показателей крови дозы химиопрепаратов снижают на 25-50%. При выраженной лейко- и тромбоцитопении проводится гемостимулирующая и заместительная терапия.

Лучевая терапия

Лучевая терапия также является важной составной частью комплексного лечения нефробластом. В настоящее время применяется гамматерапия, а также электронное и тормозное излучение медицинских ускорителей. В объём излучения включается ложе опухоли, парааорталыные лимфоузлы и зоны тесной связи новообразования с окружающими тканями. Величина разовых доз облучения зависит от возраста ребёнка и объёма облучаемых тканей. Ритм лечения – 5 раз в неделю. При метастазах в лёгкие – облучение последних является обязательным.

Прогноз нефробластом определяется стадией опухолевого процесса в момент поступления, морфологическим вариантом опухоли и возрастом ребёнка. При I стадии заболевания выздоровление может наступить у 90% больных, при II стадии – в 70-80% случаев; при III стадии – до 10% - 40%.

НЕЙРОБЛАСТОМЫ

Нейробластомами называют опухоли, развивающиеся из симпатической нервной ткани мозгового слоя надпочечников или паравертебральных спинальных ганглиев. Забрюшинные нейрогенные опухоли занимают по частоте 6-е место и составляют 1% среди всех опухолей в детском возрасте и 24% среди забрюшинно расположенных новообразований. Впервые нейробластома описана в 1864 г Вирховым. Наиболее часто (до 75%) нейробластомы встречаются в возрасте 2-4 года. Источником развития симпатической нервной системы являются ганглионарные гребешки, клетки которых мигрируют и дают начало развитию периферических нервов, ганглиев и мозгового слоя надпочечников. Из этих клеток формируются симпатогонии, которые затем дифференцируются в симпатобласты и далее в более зрелые ганглионарные клетки. Все эти клеточные элементы могут быть источником нейробластом (см. схему).

Схема образования нейробластом

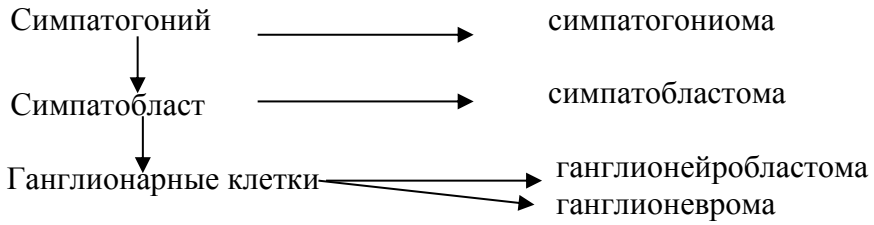

Классификация нейробластом (ВОЗ 1974г.)

Опухоли симпатической нервной системы

А. Доброкачественные:
I. Ганглионеврома

Б. Злокачественные:
1. Симпатогониома
2. Симпатобластома
3. Ганглионейробластома

Классификация нейробластом по стадиям

I стадия, $T_1N_0M_0$ – опухоль локализуется в области первичного очага,

П стадия, $T_2N_{0-1}M_0$ – опухоль распространяется за пределы первичного очага, но не переходит срединной линии. Может быть поражение регионарные лимфоузлы на своей стороне.

Ш стадия, $T_3N_xM_0$ – опухоль распространяется за пределы средней линии. Сюда же относятся опухоли, расположенные билатерально. Поражены лимфоузлы с обеих сторон от позвоночника.

IV стадия, $T_xN_xM_x$ – имеются отдалённые метастазы (в кости, мягкие ткани, орбиту и т.д.)

IV стадия, подстадия S, $T_{1-2}N_xM_x$: больные с I или П стадией, но имеющие метастазы в печень кожу, костный мозг.

V стадия – смешанная группа: нейробластома и ганглионеврома.

Патанатомия нейробластом

Локализация опухоли чаще всего в мозговом слое надпочечника, а также в паравертебральных узлах и нервных сплетениях (солнечном, тазовом).

Симпатогониома состоит из мелких округлых клеток, напоминающих лимфоциты, имеются митозы, псевдорозетки. Макроскопически выявляется обычно больших размеров (10-20 см в диаметре) опухоль плотной консистенции с участками размягчения. На разрезе опухоль серо-розового цвета с тёмно-красными очагами, капсула тонкая.

Симпатобластома: клетки более крупные, овальные, вытянутые или полигональные, со светлым пузырьковидным ядром и обильной цитоплазмой, т.е. картина более полиморфная; опухоль может достигать размеров 15-20 см в диаметре, имеет плотную капсулу.

Ганглионеврома: клетки зрелые, вытянутой формы, с волнистой субстанцией, расположены беспорядочно, но могут складываться в палисады; встречаются правильно сформированные нервные стволики; опухоль плотная, на разрезе белесоватого цвета, гомогенная.

Клиника нейробластом

Выделяют три группы симптомов:

- ранние
- поздние
- симптомы метастазирования

Ранние симптомы: Начало возникновения опухоли бессимптомное, затем появляются и постепенно нарастают признаки общего опухолевого симптомокомплекса: слабость, вялость, снижение аппетита, похудание, нарушение сна, раздражительность, боли в животе, в конечностях, рвота, субфебрильная температура, транзиторное повышение АД.

Поздние симптомы те же, но более выражены. Ведущим симптомом в поздние сроки является пальпируемая в животе опухоль. Обычно опухоль выявляется уже больших размеров, живот асимметричен, деформирован. Опухоль безболезненная, плотная, малоподвижная или совсем неподвижная, бугристая, могут быть очаги размягчения. Возможен симптомокомплекс "острого живота": боли, мышечное напряжение, рвота, повышение температуры тела. Иногда появляются вегетативные расстройства: повышенная потливость, приступы профузного пота, выпадение волос, транзиторное повышение АД до 180-200 мм рт.ст., приглушение сердечных тонов и систолический шум на верхушке. В более поздние сроки в связи со сдавлением сосудов нижней полой и воротной вен, появляется симптом «Головы медузы» и асцит. При прорастании опухолью пограничного нервного ствола наблюдается симптом Гессе – умеренный отёк и изменение кожной температуры нижних конечностей. В запущенных случаях заболевания при сдавлении или прорастании корешков спинного мозга развиваются парезы и параличи нижних конечностей.

Симптомы, обусловленные метастазами: экзофтальм, боли в конечностях, наличие опухолей в костях, лёгких, лимфоузлах, печени и т.д. При нейробластомах характерно особое метастазирование: **метастазы Пеппера** – это метастазы опухоли правого надпочечника в печень, **метастазы Гатчинсона** – из левого надпочечника в кости; **метастазы Смита** - в кожу очень характерны метастазы в орбиту. Метастазирование в лёгкие встречается реже. Существует закономерность: метастазы в органы БП встречаются преимущественно у детей младшей возрастной группы, в кости – у старших детей.

При нейробластомах рано наступает генерализация процесса, что приводит к быстрому летальному исходу, но возможна и спонтанная регрессия опухоли (в 1% случаев).

Методы диагностики

Характерные клинические проявления подтверждаются специальными методами исследования, ведущее место среди которых занимают, прежде всего, экскреторная урография в сочетании с пресакральным ретропневмоперитонеумом (выявляется смещение полостной системы почки книзу или кнаружи) и УЗИ. При возможности можно использовать КТ. Необходимо производить рентгенограммы лёгких и костей для выявления метастазов. Лабораторные данные: ускоренная СОЭ, анемия, сдвиг формулы белой крови влево, м.б. или лейкоцитоз, или лейкопения. Характерны гипопротеинемия с гиперглобулинемией. Специфичньм является повышение количества катехоламинов в моче (у 85% больных).

Дифференциальная диагностика нейробластом

Дифференциальная диагностика нейробластом проводится с теми же заболеваниями, что и нефробластом:

- опухолями БП
- гепато-лиенальным синдромом
- «острым животом»
- аппендикулярным инфильтратом
- инвагинацией
- болезнью Гиршпрунга
- копростазом и т.д., а также между собой (нейро- и нефробластомой).

Способы дифференцировки те же.

Лечение нейробластом

Применяется комбинированное лечение: хирургическое, лучевое, химиотерапия.

В I стадии – операция + послеоперационная химио- и лучевая терапия.

Во П стадии – предоперационная химио- и лучевая терапия по индивидуальным показаниям, далее – операция + послеоперационное лечение лучами и химиопрепаратами.

В Ш стадии – предоперационная химио- и лучевая терапия + операция + послеоперационная химио- и лучевая терапия.

В IV стадии – симптоматическое лечение.

РЕДКИЕ ОПУХОЛИ П0ЧЕК И НАДПОЧЕЧНИКОВ

Почечноклеточный рак описан у детей в виде отдельных казуистических наблюдений. В противоположность опухоли Вилмса, происходящей из незрелой почечной паренхимы, почечноклеточный рак возникает из её зрелых элементов. Поэтому и поражается более старший возраст (8-9 лет). Опухоль располагается в корковом слое и имеет вид крупных узлов. Клиническая картина складывается из общего симптомокомплекса злокачественных опухолей и симптомов, относящихся непосредственно к локализации опухоли и её метастазов. Общий опухолевой

симптомокомплекс известен. Специфическим симптомом является гематурия (от микро- до макрогематурии), м.б. боли в животе. Диагностика основывается на экскреторной урографии на фоне ретропневмоперитонеума (деформация ЧЛС, отсутствие функции, тень опухоли). Из современных методов применяются УЗИ, аортография, КТ. Метастазы распространяются лимфо- и гематогенным путём: в лёгкие, печень, кости. Лечение – хирургическое. Лучевая терапия неэффективна.

Опухоли параганглионарных структур

К ним относятся доброкачественная и злокачественная феохромоцитома, доброкачественная и злокачественная хемодектома, и неклассифицируемая параганглиома.

Феохромоцитома (ФХЦ) – опухоль, развивающаяся из клеток хромаффинной ткани, относится к новообразованиям адреналовой системы с локализацией в мозговом слое надпочечника или в узлах параганглиев. У детей чаще, чем у взрослых, встречается двустороннее поражение, вне надпочечниковое и множественное; наиболее поражаемый возраст – от 6 до 14 лёт. Метастазы даёт редко, но они м.б. в печень, кости, лёгкие и т.д. Клиника: на первое место выступают симптомы гормональных нарушений, обусловленных функциональной активностью опухоли. В мозговом слое надпочечника происходит биосинтез катехоламинов – адреналина, норадреналина и дофамина, которые в повышенных количествах выделяет хромаффинная ткань феохромоцитом. Клиническая картина зависит от преобладания того или иного гормона и не связана с величиной опухоли. Различают 2 основные клинические формы ФХЦ: 1.С пароксизмальной гипертонией; 2.Со стойкой гипертонией.

При гиперпродукции адреналина развивается 1-ая форма – с кратковременными гипертоническими кризами, с повышением АД до 300 мм рт.ст. В межприступный период АД в норме. Повышение АД сопровождается головной болью, тошнотой, рвотой, повышенной потливостью, одышкой, бледностью кожи, характерны гипергликемия, гиперкалиемия. Может развиться ретинопатия. Но чаще встречается 2-ая форма – со стойкой гипертонией, что связано с преобладанием выработки норадреналина. Повышается и систолическое, и диастолическое АД. Многообразие симптомов, трудности распознавания приводят к поздней диагностике или вообще эта опухоль выявляется только при аутопсии.

Для диагностики используют экскреторную урографию на фоне ретропневмоперитонеума, аортографию, в последние годы - КТ. Однако, при малых размерах опухоли, двустороннем поражении, вненадпочечниковой локализации, эти методы не позволяют поставить правильный диагноз. Вопрос м. б. разрешён биохимическими исследованиями. Наиболее достоверным является определение количества катехоламинов (адреналина, норадреналина, дофамина) и их метаболитов (гомованилиновой и ванилинминдальной кислот). Выявляется, повышенная экскреция их с мочой.

В диагностике ФХЦ получили распространение также клинические пробы, заключающиеся либо в возбуждении хромаффинной ткани (провокационная проба), либо в блокировании действия катехоламинов (адренолитическая проба), что приводит соответственно к повышению или падению АД. К провокационным пробам относятся пальпация опухоли, длительный (12-24 часа) голод, подкожное введение адреналина, давление на каротидный синус. К числу адренолитиков относятся препараты тропафен, реджитин, бензодиаксан, дибенамин. Дифференцируют ФХЦ с заболеваниями, протекающими с. повышением АД (патология почек, ССС, эндокринной системы - диабет и т.д.). Лечение ФХЦ представляет значительные трудности. Это связано с анестезиологическим обеспечением (предупреждение криза!). Летальность зависит от

локализации опухоли. Так, при билатеральном поражении она достигает 82%. Однако, прогноз после радикального удаления одиночной феохромоцитомы благоприятен.

Опухоли коры надпочечников (ОКН)

Эти опухоли у детей очень редки. В мировой литературе описано около 100 наблюдений. У девочек ОКН встречаются в 3 раза чаще, чем у мальчиков. Наибольшее число заболеваний приходится на возраст 2-4 года. Чаще поражается правый надпочечник. Надпочечники, как известно, являются эндокринными железами, кортикальный слой которых выделяет более 40 различных стероидных гормонов, **классифицируемых в зависимости от их функции на 3 группы:**

- гормоны, участвующие в обмене солей и воды (минералокортикоиды)
- гормоны, воздействующие на обмен углеводов и белков (глюкокортикоиды)
- гормоны, вызывающие признаки маскулинизации или феминизации (андростероиды)

Большинство современных классификаций ОКН основано на повышении количества специфического стероидного гормона:

- нарушение водно-солевого обмена наблюдается при альдостероме
- новообразования, выделяющие стероиды, влияющие на различные обменные процессы - кортикостероиды, опухоли с преобладанием маскулинизирующего действия называются андростеромы
- с преобладанием феминизирующего действия – кортикоэстромы

Каждый вид опухоли м.б. доброкачественным и злокачественным. Клиническая картина ОКН различна у взрослых и детей, в связи с чем В.Н. Шамов выделил раннюю (до наступления половой зрелости) и позднюю формы заболевания. Особенности клинических проявлений ОКН у детей связаны с незаконченным половым развитием, а также зависят от пола. У девочек, как правило, имеет место адрено-генитальный синдром (АГС), в связи с избыточным выделением андрогенных гормонов появляются резко выраженные гетеросексуальные признаки: грубый голос, гипертрофия наружных половых органов, усиленный рост волос по мужскому типу, ожирение; грудные железы атрофируются, на коже появляется угревая сыпь. Психика и интеллект не страдают. Одновременно наблюдается ускоренное развитие всего тела: вес, рост, окостенение соответствуют более старшему возрасту. У мальчиков преждевременное развитие идет по мужскому типу, а также наблюдается ускорение развития и нарушение обмена (ожирение, угри). Характерно повышение АД.

Рак коры надпочечников встречается крайне редко. Как правило, это гормонально активная опухоль. Единственным симптомом иногда является лишь повышение АД. Метастазирует в лёгкие и в кости. Диагностика: учёт клинических проявлений, специальные исследования (определение содержания в крови и в моче 17 – кетостероидов), рентгенологическое исследование (ретропневмоперитонеум, аортография), УЗИ, КТ, адренолитическая проба для дифференциальной диагностики от ФХЦ. Дифференцируют также с опухолями вилочковой железы, гипофиза. Особенно трудно отличить от базофильной аденомы гипофиза. Лечение: единственным методом является оперативное вмешательство.

Внеорганные опухоли ЗП

Это **тератомы**, **лимфангиомы**, **гемангиомы**, **липомы**, **фибромы** и т.д.(см. классификацию Аккермана). Эти виды опухолей встречаются достаточно редко.

10% всех **тератом** локализуется в ЗП. Имеется 15 теорий патогенеза тератом. Наиболее распространённой является теория Маршана-Боннэ, которая объясняет развитие

тератом из сместившихся в ранних стадиях развития бластомеров, сохраняющихся до тех пор, пока неблагоприятные воздействия не дадут толчка к их бурному росту. Являясь производными 2-х или 3-х зародышевых листков, тератомы могут содержать дериваты эндомезо- и эктодермы (например, зубы, волосы, кости) Поэтому микроскопическое строение их чрезвычайно разнообразно. Тератомы могут развиваться в виде недифференцированных образований (незрелая эмбриональная тератома) или как явно дифференцированные ткани и даже органы (зрелая тератома). К тератомам относятся также и дермоидные кисты

Забрюшинные тератомы чаще всего располагаются довольно высоко - в области почек и поджелудочной железы, чаще с левой стороны, как правило, имеют капсулу.

Лимфангиомы, или хилёзные кисты, возникают в ЗП вследствие непроходимости лимфатического сосуда, растянутого хилёзной жидкостью, или как порок развития. Опухоли могут иметь одну или много полостей, поэтому различают простые, кавернозные и кистозные лимфангиомы.

Гемангиомы представляют собой врождённое сосудистое доброкачественное образование.

Липома, **фиброма** и т.д. растут из соответствующих тканей.

Клиника всех внеорганных опухолей сходна между собой, хотя есть и некоторые различия.

Клиническая картина связана с развитием опухолевого процесса в тесном забрюшинном пространстве с постепенным сдавлением окружающих тканей и соседних органов. Основным симптомом является увеличение живота, чаще асимметричное. Могут наблюдаться боли в животе, иногда рвота. В животе пальпируется опухоль. При наличии тератоидной опухоли, она обычно неподвижна, плотна, безболезненна, имеет неправильную форму, чёткие границы, гладкую или крупнобугристую поверхность. При больших размерах тератомы в результате сдавления магистральных венозных стволов появляется симптом «головы медузы», отёки нижних конечностей. Лимфангиомы и гемангиомы имеют более мягкую консистенцию, нечеткие границы, гладкую поверхность. Липомы и фибромы плотны, неподвижны. Малигнизация всех этих опухолей проявляется развитием симптомов онкологической интоксикации и быстрым увеличением размеров опухоли.

Диагностика основывается на анализе и учёте клинических данных, результатов УЗИ, ретропневмоперитонеума в сочетании с экскреторной урографией (для исключения нефро- и нейробластом), КТ.

Лечение внеорганных доброкачественных опухолей только хирургическое, при малигнизации добавляются химио- и лучевая терапия.

9. Вопросы для самоподготовки:

1. Патанатомия опухолей БП и ЗП
2. Гистоструктура опухолей БП и ЗП
3. Классификация опухолей БП и ЗП
4. Особенности клинического течения (общие и местные симптомы)
5. Диагностика, методы исследования
6. Дифференциальная диагностика
7. Принципы и методы лечения в зависимости от стадии и вида опухоли
8. Вопросы диспансеризации и реабилитации

10. Тестовые задания по теме:

Опухоли и кисты брюшной полости у детей

1. **Опухоли каких органов БП встречаются наиболее часто?** (1)
   а. опухоли желудка и кишечника
   б. опухоли печени и желчного пузыря
   в. опухоли селезёнки
   г. опухоли и кисты брыжейки
   д. опухоли и кисты сальника
2. **Для кист брыжейки и сальника характерно всё, кроме:** (1)
   а. эластичная консистенция
   б. бугристая поверхность
   в. гладкая поверхность
   г. подвижность образования
   д. безболезненность образования
3. **Что не является причиной формирования ретенционных кист?** (3)
   а. воспалительный процесс
   б. размягчение содержимого ткани органа, опухоли
   в. закупорка выводного протока железы конкрементом, вязким секретом
   г. сдавление выводного протока железы извне
   д. врождённое сужение протока железы
4. **Отметьте в представленном списке ретенционные кисты органов брюшной полости:** (2)
   а. водянка желчного пузыря
   б. киста брыжейки
   в. эхинококк печени
   г. киста селезёнки
   д. гидросальпинкс
5. **Выберите из перечисленного кисты на почве пороков развития:** (3)
   а. гидросальпинкс
   б. параовариальная киста
   в. истинная киста печени
   г. паразитарная киста печени
   д. энтерокистома
6. **Какие кисты не встречаются в брыжейке?** (1)
   а-серозные
   б-кровяные
   в-хилёзные
   г-дермоидные
   д-рамоляционные
   е-паразитарные
7. **Для морфологической картины кист брыжейки характерно:** (3)
   а. рост между листками брыжейки
   б. связь со стенкой кишки
   в. отсутствие связи со стенкой кишки
   г. наличие плотных включений
   д. тонкая стенка
   е. толстая стенка
8. **Отметьте правильные пальпаторные характеристики кист брыжейки:** (3)
   а. плотная консистенция
   б. эластичная консистенция
   в. гладкая поверхность
   г. неровная поверхность
   д. подвижность образования
   е. болезненность образования
9. **Назовите опухоли, исходящие из лимфоузлов брыжейки:** (2)
   а. ангиосаркома
   б. гемангиома
   в. лимфангиома
   г. лимфоретикулосаркома
   д. лимфогранулематоз
10. **Чем, вероятнее всего, проявит себя опухоль, растущая из лимфоузлов брыжейки кишечника?** (3)
   а. болями в животе
   б. бессимптомным течением
   в. положительными симптомами раздражения брюшины
   г. увеличением объёма живота
   д. симптомом хронической инвагинации кишечника

11. **Дайте клинико-морфологическую характеристику лимфоидных опухолей брыжейки:** (3)
   а. плотная консистенция
   б. высокая подвижность
   в. малоподвижность
   г. мягко-эластическая консистенция
   д. бугристая поверхность
   е. гладкая поверхность
12. **Каковы наиболее частые пути метастазирования злокачественных опухолей брыжейки?** (2)
   а. в печень
   б. в лёгкие
   в. в орбиту глаза
   г. в кости
   д. в щитовидную железу
13. **С чем связано формирование рамоляционных кист БП?** (1)
   а. с закупоркой выводного протока
   б. со сдавлением его извне
   в. с порочным развитием органа
   г. с размягчением части органа
   д. с деятельностью паразита
14. **Выберите рамоляционную кисту органа:** (1)
   а. эхинококк печени или селезёнки
   б. киста яичника
   в. ложная киста поджелудочной железы
   г. энтерокистома
   д. водянка желчного пузыря
15. **Какие методы исследования наиболее информативны при кистах брыжейки или сальника?** (2)
   а. КТ
   б. ирригография
   в. ФГДС
   г. УЗИ
   д. радиоизотопное исследование
16. **Какие из представленных видов являются злокачественными эпителиальными опухолями печени?** (2)
   а. гемангиома
   б. холангиогенный рак
   в. гепатоцеллюлярный рак
   г. тератома
   д. фиброма
17. **Какие из представленных видов являются неэпителиальными опухолями печени?** (2)
   а. гепатома
   б. холангиома
   в. гемангиома
   г. недифференцированный рак
   д. ангиосаркома
18. **Выберите смешанные опухоли печени:** (2)
   а. гепатоцеллюлярный рак
   б. тератома
   в. гемангиома
   г. карциносаркома
   д. гемангиоэндотелиома
   е. холангиогенный рак
19. **Ранними симптомами злокачественной опухоли печени являются:** (2)
   а. недомогание, слабость
   б. желтуха
   в. с-м «головы медузы»
   г. гепатоспленомегалия
   д. тошнота, рвота, анорексия
   е. кахексия
20. **Для поздних стадий злокачественных опухолей печени характерны все симптомы, кроме:** (1)
   а. асцит
   б. запоры
   в. желтуха
   г. гепатоспленомегалия
   д. с-м «головы медузы»
   е. кахексия
21. **Какая из перечисленных жалоб не укладывается в картину злокачественной опухоли печени?** (1)
   а. боли в животе
   б. тошнота, рвота
   в. жидкий стул
   г. недомогание, слабость
   д. увеличение объёма живота

22. Какие формы не входят в патанатомическую классификацию опухолей печени? (2)

а. солитарная
б. диффузная
в. абсцессовидная
г. циррозоподобная
д. узелковая
е. мультицентрическая

23. К клиническим формам рака печени относятся все, кроме: (1)

а. скрытая форма
б. истинный рак
в. фебрильный рак
г. острый абдоминальный рак
д. солитарная форма

24. Какая клиническая форма рака печени у детей не входит в классификацию Г.А. Баирова? (1)

а. мультицентрическая форма
б. типичная форма
в. абсцессовидная форма
г. циррозоподобная форма
д. маскированная форма

25. Найдите соответствие характеристики опухоли печени её стадии :

Стадия	Характеристика
А. I ст. T_1 N_0 M_0 Б. II ст. T_2 N_0 M_0 В. III ст. T_3 N_1 M_0 Г. IV ст. $T_{любое}$ $N_{любое}$ $M_{любое}$	а. имеются метастазы в другие органы б. опухоль ограничена пределами одной доли, размеры до 5 см, ворота не поражены в.опухоль имеет значительные размеры, распространяется в другие органы и ткани г. большой солитарный узел, поражены обе доли, множественные узлы, узел в воротах д. солитарный узел более 5 см, не выходит за пределы анатомической доли, поражения ворот нет

26. Какое течение гепатобластом является наиболее типичным? (1)

а. медленное развитие симптомов
б. бессимптомное течение
в. острое развитие заболевания
г. вначале медленное, затем – бурное развитие симптомов
д. вначале бурное нарастание симптомов, затем – медленное развитие симптоматики

27. Какую информацию получают при осмотре и пальпации живота при гепатобластоме? (3)

а. увеличение объёма живота
б. увеличение печени
в. явления гиперспленизма
г. усиление венозного рисунка брюшной стенки
д. напряжение мышц брюшной стенки

28. Какие из нижеперечисленных методов абсолютно необходимы для диагностики опухолей печени? (3)

а. рентгенография брюшной полости
б. экскреторная урография
в. пневмоперитонеум
г. УЗИ
д. КТ
е. Лапароскопия с биопсией

29. УЗИ опухоли печени выявляет всё, кроме: (1)

а. размеры печени
б. локализацию опухоли
в. распространённость
г. нарушение функции печени
д. структуру опухоли

30. Что выявляет рентгенологическое обследование в запущенной стадии опухоли печени? (3)

а. тень кальцификата
б. метастазы в лёгкие
в. деформацию правого купола диафрагмы

г. плевральный выпот
д. смещение желудка вправо

31. Симптомами эхинококкового поражения печени и селезёнки являются все, кроме: (1)

а. увеличение размеров органа
б. бугристая поверхность этих органов
в. отсутствие пальпаторной болезненности
г. болезненность при пальпации
д. аллергические проявления

32. Какими симптомами чаще всего проявляются непаразитарные кисты селезёнки ? (3)

а. острыми болями в животе
б. тупыми болями в животе
в. увеличением размеров селезёнки
г. явлениями гиперспленизма
д. наличием подвижной опухоли в левом подреберье

33. Какая из перечисленных опухолей селезёнки не является злокачественной? (1)

а. фибросаркома
б. эндотелиома
в. тератома
г. лимфосаркома
д. тератобластома

34. Для злокачественной опухоли селезёнки характерно: (3)

а. общий опухолевый симптомокомплекс
б. гипертермия
в. пищеводные кровотечения
г. увеличение размеров селезёнки
д. метастазирование

35. Какие доброкачественные опухоли могут развиваться в селезёнке? (3)

а. липомы
б. тератомы
в. гемангиомы
г. лимфангиомы
д. хондромы

36. Какие симптомы наблюдаются при доброкачественных опухолях селезёнки? (2)

а. рвота
б. гипертермия
в. увеличение размеров селезёнки
г. гепатомегалия
д. тупые боли и чувство тяжести в левом подреберье

37. Назовите наиболее информативные методы диагностики опухолей и кист селезёнки: (2)

а. ФГДС
б. УЗИ
в. ирригография
г. КТ
д. спленопортография
е. пункционная биопсия

38. Опухоли печени дифференцируют со всеми заболеваниями, кроме: (1)

а. цирроз печени
б. эхинококк печени
в. хронический гепатит
г. гиперспленизм
д. абсцесс печени

39. Опухоли селезёнки дифференцируют со всеми заболеваниями, кроме: (1)

а. болезнь Верльгофа
б. тромбофлебит селезёночной вены
в. эхинококк селезёнки
г. инфаркт селезёнки
д. абсцесс селезёнки

40. Какое оперативное вмешательство не проводят при лечении опухолей и кист селезёнки? (1)

а. сплено-ренальный анастомоз
б. спленэктомия
в. резекция селезёнки
г. энуклеация кисты, опухоли
д. удаление селезёнки и регионарных лимфоузлов

41. Назовите наиболее рациональное сочетание методов лечения злокачественных опухолей печени: (1)

а. хирургический + химиотерапия
б. лучевой + химиотерапия
в. лучевой + хирургический
г. радикальное оперативное вмешательство
д. хирургический + лучевой + химиотерапия

42. Какие операции наиболее распространены при кистах большого сальника? (2)

а. энуклеация кисты
б. пункция кисты
в. резекция сальника
г. оменэктомия
д. резекция поперечно-ободочной кишки

43. Назовите операции, применяемые при кистах брыжейки? (3)

а. пункционная аспирация кисты
б. энуклеация кисты
в. удаление кисты с резекцией сегмента кишки
г. удаление кисты без резекции кишки
д. биопсия кисты

ЭТАЛОНЫ ОТВЕТОВ К ТЕСТАМ
Тема: «ОПУХОЛИ И КИСТЫ БРЮШНОЙ ПОЛОСТИ»

1. г
2. б
3. а, б
4. а, д
5. б, в, д
6. д
7. а, б, д
8. б, в, д
9. г, д
10. а, г, д
11. а, в, д
12. а, б
13. г
14. в
15. а, г
16. б, в
17. в, д
18. б, г
19. а, д
20. б
21. в
22. в, г
23. д
24. а
25. А-б; Б-д; В-г; Г-а, в
26. г
27. а, б, г
28. г, д, е
29. г
30. б, в, г
31. г
32. б, в, д
33. в
34. а, г, д
35. б, в, г
36. в, д
37. б, г
38. г
39. а
40. а
41. д
42. в, г
43. б, в, г

Опухоли забрюшинного пространства у детей

1. Какое название из перечисленных не относится к злокачественным опухолям почек? (1)

а. аденомиосаркома почки
б. эмбриональная саркома почки
в. тератома почки
г. опухоль Вилмса
д. нефробластома

2. Какой процент среди злокачественных новообразований живота приходится на опухоль Вилмса? (1)

а. 50%
б. 20% - 30%
в. 7% - 8%
г. до 90%
д. 70% - 80%

3. Какой процент в структуре злокачественных новообразований у детей составляют нефробластомы? (1)

а. 1% - 2%
б. 70% - 80%
в. 10% - 20%
г. 7%
д. 15%

4. Установите соответствие возраста и частоты поражения нефробластомой:

Возраст	**Частота поражения**
А. до 3 лет	а. 4%
Б. 3-6 лет	б. 12%
В. 6-9 лет	в. 33%
Г. старше 9 лет	г. 51%

5. С какими пороками развития чаще всего сочетается нефробластома? (2)

а. с врождёнными пороками сердца
б. с врождёнными аномалиями мочеполового тракта
в. с ангиоматозом
г. с аниридией
д. с аноректальными пороками

6. Какие данные говорят в пользу дизонтогенетического происхождения нефробластом? (3)

а. ранний возраст
б. старший возраст
в. сочетания с пороками развития
г. смешанный характер опухоли
д. развитие из почки

7. Выберите из предложенных вариантов описание патанатомической характеристики опухоли Вилмса: (1)

а.опухоль синюшно-багрового цвета, не имеет капсулы, состоит из многочисленных сосудов

б.опухоль имеет капсулу, содержимым является кашицеобразная масса

в.опухоль имеет капсулу, содержит прозрачную жидкость желтоватого оттенка, поверхность гладкая, консистенция эластическая

г.поверхность опухоли гладкая или крупнобугристая, консистенция тестоватая или эластическая, имеются участки размягчения, на разрезе имеет вид «рыбьего мясо», есть капсула

д.опухоль плотная, мелкобугристая, есть капсула, на разрезе белесоватая, гомогенная

8. Расположите гистологические варианты нефробластомы по мере нарастания дифференцировки клеток, поменяв их в нужной последовательности:

а. I тип
б. II тип
в. III тип
г. IV тип
д. V тип

9. К ранним проявлениям нефробластомы относятся все симптомы, кроме: (1)

а. вялость.
б. слабость
в. утомляемость
г. опухоль в животе
д. похудание
е. бледность кожи

10. Что, как правило, является поздними симптомами опухоли Вилмса? (3)

а. опухоль в животе
б. кахексия
в. гематурия
г. анемия
д. нарушение мочеиспускания

11. Какое обследование менее всего информативно при опухоли ЗП? (1)

а. УЗИ
б. экскреторная урография
в. КТ или МРТ
г. ирригография
д. почечная ангиография

12. Установите соответствие стадии нефробластомы её характеристике:

Стадия	Характеристика
А. I ст. T_1 N_0 M_0	**а.** двусторонняя опухоль на момент диагностики.
Б. II ст. T_2 N_{0-1} M_0	**б.** опухоль выходит за пределы почки, но не прорастает собственную капсулу.
В. III ст. T_3 N_{2-3} M_0	**в.** имеются гематогенные метастазы.
Г. IV ст. T_3 $N_{любое}$ $M_{любое}$	**г.** опухоль ограничена почкой, капсулу не прорастает.
Д. V ст.	**д.** опухоль больших размеров, радикально неудалима, имеются сращения с окружающими тканями, лимфогенное метастазирование в паракавальные и парааортальные лимфоузлы, инвазия лимфоузлов за этими пределами, перитонеальные метастазы, возможен разрыв опухоли до или во время операции.

13. Укажите рентгенологические симптомы опухоли Вилмса при экскреторной урографии: (3)

а. смещение ЧЛС кнаружи
б. смещение ЧЛС книзу
в. ампутация чашечек
г. деформация ЧЛС
д. отсутствие изображения
е. смещение ЧЛС кверху

14. Что не выявляет УЗИ при нефробластоме? (1)

а. локализацию
б. размеры
в. наличие капсулы
г. структуру
д. функцию

15. Какую характеристику опухоли Вилмса не выявляет КТ? (1)

а. локализацию
б. размеры
в. наличие капсулы
г. структуру
д. функцию
е. стадию
ж. топографические взаимоотношения с другими органами

16. Какие параметры определяет радиоизотопное сканирование при нефробластоме? (3)

а. распределение изотопа в нормальных участках паренхимы
б. дефект поглощения изотопа в нормальной паренхиме
в. распределение изотопа в пораженных участках
г. дефект поглощения изотопа в ткани опухоли
д. количество функционирующей паренхимы
е. функцию пораженной опухолевым процессом почки

17. Назовите заболевание, с которым не дифференцируют опухоль Вилмса: (1)

а. острый аппендицит
б. аппендикулярный инфильтрат
в. инвагинация кишок
г. нейробластома
д. опухоль печени
е. спленомегалия
ж. забрюшинная лимфгемангиома
з. ретроперитонеальная локализация тератомы
и. болезнь Гиршпрунга

18. Нефробластома не метастазирует в: (2)

а. лёгкие
б. кожу
в. орбиту
г. печень
д. кости
е. яичко
ж. щитовидную железу

19. Какой анализ помогает отдифференцировать нефробластому от нейробластомы? (1)

а. определение щелочной фосфатазы
б. реакция Абелева – Татаринова
в. лейкоцитарный индекс интоксикации
г. анализ суточной мочи на катехоламины
д. метод жидких кристаллов

20. Что является исходной тканью для развития нейробластом? (1)

а. спинной мозг
б. головной мозг
в. периферические нервы
г. внутриорганные нервные сплетения
д. вегетативная нервная система

21. Где локализуется источник роста нейробластом в забрюшинном пространстве? (2)

а. корковый слой надпочечника
б. мозговой слой надпочечника
в. почка
г. паравертебральные спинальные ганглии
д. корешки спинного мозга

22. Из нейрогенных опухолей злокачественными не являются: (2)

а. ганглионеврома
б. ганглионейробластома
в. невринома
г. симпатогониома
д. симпатобластома

23. К ранним проявлениям нейробластом относятся: (2)

а. наличие опухоли в животе
б. ранний опухолевый симптомокомплекс
в. вегетативные расстройства
г. запоры
д. кахексия
е. симптомы метастазирования

24. К поздним симптомам нейробластом не относится: (1)

а. наличие опухоли в животе
б. вегетативные расстройства
в. запоры
г. кахексия
д. симптомы метастазирования

25. Для выявления гиперпродукции катехоламинов необходимо выполнить: (1)

а. общий анализ крови
б. общий анализ мочи
в. биохимический анализ крови
г. биохимический анализ мочи
д. анализ асцитической жидкости
е. анализ суточной мочи

26. Проведите дифференциальную диагностику нейро- и нефробластомы, установив соответствие:

Вид опухоли	**Клинико-лабораторные и рентгенологические данные**
А. Нейробластома	**а.** вегетативные расстройства отсутствуют
Б. Нефробластома	**б.** вегетативные расстройства есть
	в. опухоль имеет гладкую поверхность, эластическую или тестоватую консистенцию
	г. поверхность опухоли мелкобугристая, консистенция плотная
	д. экскреция катехоламинов повышена
	е. уровень катехоламинов не изменён
	ж. на экскреторной урограмме имеется деформация ЧЛС
	з. на урограмме деформации ЧЛС нет, имеется её смещение книзу и кнаружи.

27. Установите соответствие вида специфических метастазов при нейробластомах их названию:

Вид метастаза	Название метастаза
А. метастазы в кожу	**а.** метастазы Гатчинсона
Б. метастазы из левого надпочника в кости	**б.** метастазы Пеппера
В. метастазы из правого надпочника в печень	**в.** метастазы Смита

28. Что не является информативным методом диагностики нейробластом: (1)

а. УЗИ
б. обзорная рентгенография брюшной полости
в. экскреторная урография
г. КТ, МРТ
д. аортография
е. анализ мочи на катехоламины

29. Установите соответствие между стадией нейробластомы и ее характеристикой:

Стадия	Характеристика
А. Iст. T_1 N_0 M_0	**а.** опухоль распространяется за пределы средней линии, метастатическое поражение лимфоузлов с обеих сторон от позвоночника
Б. II ст. T_2 N_{0-1} M_0	**б.** опухоль малых размеров, но есть гематогенные метастазы
В. III ст. T_3 $N_{любое}$ M_0	**в.** опухоль локализует в пределах органа или ткани с одной стороны, не переходя на противоположную сторону. Лимфогенных и гематогенных метастазов нет
Г. IV ст. T_3 $N_{любое}$ $M_{любое}$	**г.** генерализованная форма с наличием гематогенных метастазов
Д. IV ст.S $T_{1-2}N_{любое}M_{любое}$	**д.** опухоль выходит за пределы первичного очага, но билатерального распространения нет. Лимфоузлы поражены метастазами со своей стороны.

30.Выберите оптимальную комбинацию компонентов лечения нефробластом и нейробластом в зависимости от стадий: (4)

а. I стадия: предоперационная химио- и лучевая терапия + операция
б. I стадия: операция + послеоперационная химио- и лучевая терапия
в. II стадия: операция + послеоперационная химио- и лучевая терапия
г. II стадия: предоперационная химио- и лучевая терапия, операция, послеоперационная химио- и лучевая терапия
д. III стадия: стадия: предоперационная химио- и лучевая терапия, операция, послеоперационная химио- и лучевая терапия
е. III стадия: операция + послеоперационная химио- и лучевая терапия
ж. IV стадия, V стадия } симптоматическая терапия
з. IV стадия, V стадия } химио- и лучевая терапия

31. Безрецидивная и безметастатическая выживаемость при комбинированном лечении нефро- и нейробластом в зависимости от стадии составляет: (3)

а. I стадия – 90%
б. I стадия – 50%
в. II стадия – 50%
г. II стадия – 70%
д. III стадия – 70%
е. III стадия – менее 40%

32. Установите соответствие частоты нефро-, нейробластом и прочих опухолей в забрюшинном пространстве:

Вид опухоли	Частота в %
А. нефробластома	**а.** 76%
Б. нейробластома	**б.** 4%

В. прочие внеорганные опухоли ЗП **в.** 20%

ОТВЕТЫ К ТЕСТОВОМУ КОНТРОЛЮ
Тема: «ОПУХОЛИ ЗАБРЮШИННОГО ПРОСТРАНСТВА (ЗП) У ДЕТЕЙ»

1. в
2. а
3. г
4. А – в;
   Б – г;
   В – б;
   Г – а
5. б, г
6. а, в, г
7. г
8. д, г, в, б, а
9. г
10. а, б, г
11. г
12. А – г;
    Б – б;
    В – д;
    Г – в;
    Д – а
13. в, г, д
14. д
15. д
16. а, г, д
17. а
18. б, в
19. г
20. д
21. б, г
22. а, в
23. б, в
24. в
25. е
26. А – б, г, д, з;
    Б – а, в, е, ж
27. А – в;
    Б – а;
    В – б
28. б
29. А – в;
    Б – д;
    В – а;
    Г – г;
    Д – б
30. б, г, д, з
31. а, г, е
32. А – а;
    Б – в;
    В – б

11. Ситуационные задачи по теме: «Опухоли и кисты БП у детей»

Задача №1

Ребёнку 14 лет. Жалуется на чувство тяжести и тупые ноющие боли в области левого подреберья, увеличение живота в объёме. Из анамнеза выяснено, что эти жалобы беспокоят мальчика около 2-х лет. Примерно 2 года назад была травма живота, однако в стационаре больной не лежал.

При осмотре: ребёнок развит соответственно возрасту, питание не нарушено, кожа обычной окраски, периферические лимфоузлы не увеличены, деформаций скелета нет. Температура нормальная. Язык влажный. Со стороны сердца и лёгких – отклонений не выявлено. Живот увеличен в объёме в верхней половине, больше – с левой стороны. Пальпаторно в левом подреберье определяется опухолевидное образование больших размеров (15 х 20 см) мягко-эластической консистенции, с гладкой поверхностью, безболезненное. Печень – без особенностей. В остальных отделах живот мягкий, безболезненный, никаких дополнительных образований не определяется.

Задания:

1. **Выберите правильный диагноз:** (1)
   а. тромбофлебическая селезёнка
   б. абсцесс селезёнки
   в. болезнь Верльгофа
   г. посттравматическая рамоляционная киста селезёнки (ложная)
   д. врождённая истинная киста селезёнки
   е. анемия Минковского-Шоффара
2. **Какие исследования дадут наибольшую информацию для уточнения диагноза?** (3)
   а. ФГС
   б. ФКС
   в. УЗИ брюшной полости
   г. ирригография
   д. КТ
   е. лапароскопия
3. **Типичны ли для данной патологии явления гиперспленизма?** (1)
   а. да
   б. нет
   в. возможны
   г. неизвестно
4. **Каких изменений в анализе крови следует ожидать в данном случае?** (1)
   а. лейкоцитоз
   б. анемию
   в. лейкопению
   г. тромбоцитоз
   д. сдвиг формулы влево
   е. никаких
5. **Каким должно быть правильное тактическое решение у этого больного?** (1)

Задача №2

У ребенка 5 лет, со слов матери, в течение последнего года постепенно увеличился объём живота. Других жалоб нет, самочувствие не страдает. Внешний вид не изменён, кроме размеров живота. Последний значительно увеличен в объёме, при пальпации мягкий, безболезненный, определяется симптом баллотирования, признаков раздражения брюшины нет. Печень, селезёнка не увеличены. Ректально – без особенностей. Обзорная рентгенография живота патологии не выявила. В анализе крови изменений нет.

Задания:

1.Поставьте предположительные диагнозы (2).
2.Составьте алгоритм обследования для уточнения диагноза (2).
3.Определите лечебную тактику (1).

Задача №3

Во время операции по поводу острого аппендицита у девочки 13 лет обнаружена киста правого яичника.

Задание:

Выберите из предложенных вариантов 1 правильный ответ по дальнейшей лечебной тактике:

а. аппендэктомия; кисту оперировать в плановом порядке в гинекологическом отделении
б. кисту удалить из разреза Волковича-Дьяконова, отросток не удалять
в. аппендэктомия и удаление кисты яичника
г. срочно вызвать на операцию гинеколога
д. ушить брюшную полость, не удаляя ни аппендикс, ни кисту. В дальнейшем больную перевести в гинекологию.

Задача №4

В клинику детской хирургии поступил мальчик 2-х лет с жалобами, со слов матери, на похудание, отсутствие аппетита, бледность кожных покровов с лёгким желтушным оттенком, плохое самочувствие в течение 3 - 4 месяцев.

При осмотре обращает на себя внимание общий хабитус больного: истощение, восковидная бледность кожи с желтушным оттенком, адинамия, увеличение объёма живота, усиление венозного рисунка на брюшной стенке. Пальпации живот доступен, пальпируется увеличенная, плотная, бугристая печень, безболезненная. Перкуторно определяется притупление звука в отлогих местах живота. Симптомы раздражения брюшины отрицательны.

Per rectum: нависание стенок прямой кишки.

Со стороны органов грудной клетки изменений не выявлено.

На обзорной рентгенограмме брюшной полости тень печени увеличена в размерах, имеет неправильную форму, желудок смещен влево. На рентгенограмме лёгких патологии не обнаружено. В общем анализе крови отмечается снижение гемоглобина до 90 г/л и СОЭ 48 мм/час.

Задания:

1. **Выберите из предложенных вариантов правильный клинический диагноз:** (1)
   а. синдром портальной гипертензии, внутрипечёночная форма
   б. хронический активный гепатит
   в. гепато - лиенальный синдром
   г. эхинококк печени
   д. гепатобластома, ст. III
   е. ангиосаркома, ст. I
2. **Какие бы наиболее информативные методы диагностики могли помочь уточнить диагноз?** (3)
   а. биохимические печёночные пробы
   б. чрезкожная пункция печени
   в. лапароскопическая биопсия печени

г. КТ, ЯМР
д. УЗИ
е. спленопортография

3. **При УЗИ печени выявлены признаки опухоли. Какой симптом не соответствует этому диагнозу?** (1)
   а. увеличение размеров печени
   б. локализация очага в печени
   в. распространённость процесса
   г. структурные изменения
   д. нарушение функции печени
4. **Какую лечебную тактику следует выбрать в данном случае?** (1)
   а. срочную операцию
   б. операцию + послеоперационный курс химиотерапии
   в. операцию + послеоперационный курс лучевой терапии
   г. предоперационную химио-, лучевую терапию
   д. консервативное лечение (лучевая + химиотерапия) без операции
   е. предоперационное лечение цитостатиками, операцию, послеоперационные курсы лучевой и химиотерапии
5. К цитостатикам, помогающим при раке печени, не относятся препараты: (2)
   а. хлорбутан
   б. 5-фторурацил
   в. винкристин
   г. винбластин
   д. 6-меркаптопурин
   е. циклофосфан
   ж. миелосан
   з. цитозар

Задача №5

Мальчика 9 лет в течение 3-х последних месяцев беспокоят периодически повторяющиеся схваткообразные боли в животе, и в момент приступа болей, поглаживая живот, он прощупывает у себя какое-то опухолевидное образование в правой половине живота, достаточно подвижное. После его ручного расправления самим ребёнком болевой симптом исчезает. За этот же период, со слов больного, он похудел, т.к. у него ухудшился аппетит. Стул не изменён.

Объективно: кожные покровы и видимые слизистые бледные, питание ребёнка понижено, язык влажный, в лёгких и сердце патологических изменений нет.

Местно: живот участвует в акте дыхания, в размерах не увеличен, пальпации доступен, мягкий. В правой подвздошной области удалось пальпировать овальное опухолевидное образование размерами 7 х 9 см, безболезненное, умеренно смещаемое.

Per rectum образование не достигается.

В анализах крови: лейкоцитов $8{,}0 \times 10^9$/л, Hb 102 г/л, СОЭ 43 мм/час.

Задания:

1. Какие 2 заболевания можно предполагать? Укажите наибольшую вероятность одного из них.
2. Какой ведущий синдром, обусловленный типичным осложнением этого заболевания, был у ребёнка?
3. Назовите 2 самых информативных метода диагностики при данной патологии.
4. Какая лечебная тактика будет наиболее адекватной в данном случае?

Задача №6

Проведите дифференциальную диагностику лимфосаркомы брыжейки кишечника и кисты брыжейки.

Задача №7

У мальчика 2,5 лет с желтухой увеличены размеры печени. Её пальпаторные характеристики: консистенция плотная, поверхность бугристая, болезненность умеренная.

Задание:

Какие данные дополнительных методов исследования подтвердят предположение о злокачественном характере заболевания печени?

ЭТАЛОНЫ ОТВЕТОВ К ЗАДАЧАМ

Тема: «ОПУХОЛИ И КИСТЫ БРЮШНОЙ ПОЛОСТИ»

Задача №1: 1-г; 2-в, д, е; 3-б; 4-е; 5-операция спленэктомия.

Задача №2: 1: а. Киста большого сальника
б. Киста брыжейки
2: а. УЗИ брюшной полости
б. КТ брюшной полости
3. Оперативное лечение

Задача №3: в.

Задача №4: 1-д; 2-в, г, д; 3-д; 4-е; 5-а, ж.

Задача №5: 1: а. Лимфоретикулосаркома илео-цекального угла (более вероятно)
б. Аскаридоз кишечника (конкурирующий диагноз)
2. Синдром хронической илео-цекальной инвагинации
3. ФКС, ирригография
4: а. Операция – резекция илео-цекального угла
б.Послеоперационные курсы полихимио- и лучевой терапии.

Задача №6

Дифференциальная диагностика лимфосаркомы и кисты брыжейки кишечника

Признак	**Лимфосаркома брыжейки**	**Киста брыжейки**
Выраженность общего опухолевого симптомокомплекса	сильно выражен	отсутствует
Характеристика пальпируемой опухоли	поверхность бугристая, консистенция плотная	поверхность гладкая, консистенция эластическая
Результаты УЗИ	эхогенность повышена	гипоэхогенное полостное образование
КТ, МРТ	наличие бугристого конгломерата, состоящего из множественных лимфоузлов с локализацией в брыжейки	наличие полостного образования в проекции брыжейки кишечника

Задача №7

Диагностический алгоритм:

Оценка клинической симптоматики:

- Общие симптомы онкологической интоксикации:
  - слабость, вялость, недомогание
  - тошнота, рвота
  - анорексия
  - потеря массы тела
  - летучие боли в животе;
- Синдром пальпируемой опухоли в животе:
  - гепатомегалия

– бугристая поверхность печени
– плотная консистенция опухолевых узлов;
• Поздние симптомы:
– симптом «головы медузы»
– желтуха
– асцит
– гепато-лиенальный синдром;
• Клинические формы:
– типичная
– циррозоподобная
– фебрильный рак
– маскированная;
• Типичное метастазирование:
– внутриорганное
– лимфогенное в ворота печени
– отдалённые гематогенные метастазы в органы брюшной полости, в лёгкие.

Дополнительные методы диагностики:
• Лабораторное обследование:
а) анализ периферической крови:
– анемия
– увеличенное СОЭ;
б) биохимический профиль:
– повышение уровня фибриногена
– повышение уровня фибринолитической активности;
в) функциональные пробы печени не обладают высокой диагностической точностью, особенно в ранние стадии;
г) иммунологическая диагностика:
– положительная реакция Абелева-Татаринова (серологический тест на эмбриональный альфа-фетопротеин)
– выявление антигена вируса гепатита В;
• Рентгенодиагностика:
а) обзорные снимки:
– выявление MTS в лёгких
– увеличение тени печени;
б) контрастные снимки (спленопортография и трансумбиликальная портогепатография):
– нарушение портального кровотока);
• Радионуклидная гепатосцинтиграфия (чувствительность метода 40-90%):
– нарушение поглощения радиофармпрепарата опухолевой тканью;
• УЗИ (чувствительность метода 50-85%):
– локализация (доля, сегменты)
– размеры новообразования
– структура
– поражение лимфоузлов в воротах печени ;
• КТ, МРТ:
– локализация объёмного образования
– размеры
– наличие или отсутствие капсулы
– опухолевая инфильтрация
– наличие кальцификатов

- состояние регионарных лимфоузлов в воротах печени
- состояние внутрипечёночных сосудов
- визуализация нижней полой вены
- выявление внутрибрюшных метастазов;

• Лапароскопия с биопсией печени:

- чрезкожная аспирационная биопсия под контролем лапароскопа (цитологическое исследование пунктата)
- лапароскопическая биопсия (гистологическое исследование).

Ситуационные задачи по теме: «Опухоли забрюшинного пространства (ЗП) у детей»

Задача №1

К Вам на приём обратилась мать с ребёнком 3-х лет с жалобами на наличие у него большой опухоли в животе. При опросе Вы выяснили, что около месяца назад мать заметила изменения в поведении ребёнка: он стал вялым, адинамичным, снизился аппетит, периодически отмечались боли в животе, субфебрильная температура. При осмотре обращает на себя внимание выраженная бледность кожных покровов, тёмные круги вокруг глаз, резко пониженное питание ребёнка. Живот увеличен в размерах, деформирован за счёт опухолевидного образования в нижних отделах правой половины живота, пальпаторно имеет плотную консистенцию, крупнобугристую поверхность, размеры 10х15 см, безболезненно, малоподвижно.

Задания:

1. **Какие заболевания можно предположить?** (2)
   а. опухоль печени
   б. киста брыжейки
   в. нейробластома
   г. нефробластома
   д. аппендикулярный инфильтрат

2. **Какой дополнительный метод обследования даёт наименьшую информацию для уточнения диагноза?** (1)
   а. УЗИ
   б. аортография
   в. КТ
   г .экскреторная урография на фоне пневморетроперитонеума
   д. обзорная рентгенография брюшной полости

3. **Какую тактику следует считать наиболее адекватной в данном случае?** (1)
   а. хирургическое лечение
   б. консервативная химио - и лучевая терапия
   в. хирургическое лечение и послеоперационная химиотерапия
   г. предоперационная химиотерапия, операция, послеоперационные курсы химио- и лучевой терапии
   д. симптоматическое лечение

4. **Перечислите основные препараты применяемые для химиотерапии эмбриональных опухолей:**
   а, б, в, г, д

5. **Выпишите рецепты на винкристин и циклофосфан.**

Задача №2

В клинику детской хирургии поступила девочка 4-х лет с жалобами на увеличение размеров живота. Болевого синдрома и других жалоб нет. Со слов матери, увеличенный живот у ребёнка давно, примерно года 2, но увеличение развивалось постепенно.

При осмотре: ребёнок активен, не беспокоится, температура нормальная, аппетит и отправления не нарушены. Питание удовлетворительное, кожа обычной окраски, сердце, лёгкие – без патологии.

Местно: живот значительно увеличен в размерах за счёт опухолевидного образования, пальпирующегося в левой половине живота. Размеры опухоли 12х20 см., консистенция мягко-эластическая, смещаемость ограничена, пальпаторная болезненность отсутствует.

P.R. образование не достигается.

Задания:

1. Назовите предположительный диагноз.
2. Какие заболевания следует дифференцировать в данном случае?
3. Составьте алгоритм обследования.
4. Сформулируйте лечебную тактику.

Задача №3

У ребёнка 2-х лет, болеющего в течение 3-х месяцев, проводится дифференциальная диагностика между нефро- и нейробластомой, локализующейся с левой стороны.

Установите соответствие:

Вид опухоли	**Результаты обследования**
А. нефробластома	а. пальпируемая опухоль плотная, с мелкобугристой поверхностью
Б. нейробластома	б. пальпируемая опухоль имеет плотно-эластическую консистенцию, гладкую поверхность, м.б. отдельные округлые бугры
	в. анализ суточной мочи на катехоламины отрицателен
	г. анализ суточной мочи на катехоламины положителен
	д. на экскреторной урограмме ЧЛС левой почки смещена книзу
	е. ЧЛС левой почки не дифференцируется.

Задача №4

При обследовании больного мальчика 4-х лет установлено: в забрюшинном пространстве имеется опухоль правой почки. Размеры опухоли 15х20 см, консистенция плотная, с очагами размягчения и крупными единичными буграми. При экскреторной урографии на фоне пневморетроперитонеума выявлено: функция почки отсутствует, а газ вокруг опухоли не визуализируется, что говорит об имеющихся сращениях опухоли с окружающими тканями. На рентгенограмме лёгких метастазов не обнаружено.

Задания:

1. Поставьте диагноз и установите стадию онкопроцесса.
2. Определите лечебную тактику.

Задача №5

У ребёнка 1 года мамой замечены опухолевидные образования на волосистой части головы, появились повышенная потливость, приступы профузного пота, выпадение волос, похудание. Участковым педиатром на осмотре выявлены повышение АД до 140 мм рт.ст., приглушение сердечных тонов и систолический шум на верхушке. При пальпации живота обнаружено безболезненное опухолевидное образование размерами 5 х 5 см, локализующееся в верхних отделах левой половины живота, имеющее мелкобугристую поверхность, плотную консистенцию. На волосистой части головы пальпируются 2 плотных опухолевидных образования размерами до 3 см в диаметре.

Задания:

1. Какое заболевание можно предполагать у данного ребёнка (указать диагноз и стадию)?
2. Как Вы расцениваете наличие опухолей на голове?
3. Как следует трактовать общие симптомы?

Задача №6

У ребенка 2 лет матерью отмечены снижение аппетита, вялость, похудание, бледность кожных покровов, периодические боли в животе. Давность заболевания составляет 2-3 месяца. При осмотре, кроме указанных признаков, бросаются в глаза увеличение размеров живота и венозный рисунок на коже брюшной стенки. При пальпации определяется опухолевидное образование в левой половине живота размерами 8*10 см, плотноэластической консистенции, с крупнобугристой поверхностью.

Задание:

Составьте алгоритм обследования больного для уточнения диагноза.

ЭТАЛОНЫ ОТВЕТОВ К ЗАДАЧАМ
Тема: «ОПУХОЛИ ЗАБРЮШИННОГО ПРОСТРАНСТВА У ДЕТЕЙ»

Задача №1

1. в, г
2. д
3. г
4. а. винкристин, винбластин
   б. циклофосфан
   в. рубомицин
   г. адриамицин
   д. дактиномицин
5. Rp.: Cyclophosphani 0,2
   D.t.d. N 30 in amp.
   S. По схеме.

   Rp.: Vincristini 0,5
   D.t.d. N.5
   S. По схеме.

Задача № 2

1. Доброкачественная опухоль забрюшинного пространства
2. Следует дифференцировать следующие новообразования ЗП:
   а. лимфангиому
   б. гемангиому
   в. кистозные образования
   г. тератому
3. Алгоритм обследования:
   а. УЗИ
   б. КТ брюшной полости и забрюшного пространства
   г. общеклинические анализы
4. Лечебная тактика – оперативное вмешательство.

Задача № 3

А – б, в, е
Б – а, г, д

Задача № 4

1. Диагноз: Нефробластома правой почки, стадия III
2. Тактика:
   а. предоперационный курс химио- и лучевой терапии
   б. операция – лапаротомия, правосторонняя нефруретерэктомия
   в. послеоперационные курсы химио- и лучевой терапии.

Задача №5

- Диагноз: нейробластома ЗП слева, стадия IVS.
- Как метастаз Смита.
- Как симптомы катехоламиновой интоксикации.

Задача №6

Диагностический алгоритм:

- Лабораторные исследования:

  а) крови:
    - анемия
    - ускоренная СОЭ;

  б) мочи:
    - возможна гематурия (у 25% больных) – при прорастании опухолевых масс в ЧЛС;

  в) биохимичесие исследования:
    - определение катехоламинов в суточной моче (для дифференциальной диагностики от нейробластомы, анализ положителен при последней)
    - определение мочевины крови (с целью выявления признаков почечной недостаточности);
- Экскреторная урография (можно в сочетании с пневморетроперитонеумом):
- тень опухоли в проекции почки
- деформация ЧЛС с поражённой стороны
- отсутствие функции поражённой почки
- наличие функции другой почки
- операбельность опухоли (если при пневморетроперитонеуме выявляется полоска газа между опухолью и окружающими тканями – опухоль удалима, при отсутствии газа можно думать о сращении новообразования с окружающими тканями, что делает опухоль трудноудалимой радикально);
- УЗИ:
- происхождение опухоли из почки
- размеры опухоли
- наличие опухолевых тромбов в почечной и полой венах
- наличие другой почки;
- КТ и МРТ:
- происхождение опухоли из почки
- размеры
- структура
- наличие капсулы
- дифференциальная диагностика от других опухолей БП и ЗП
- поражение лимфоузлов
- наличие другой почки
- наличие MTS в печени или в других органах БП;
- Рентгенография грудной клетки:
- наличие или
- отсутствие MTS в лёгких;
- Почечная ангиография:
- размеры опухоли
- её кровоснабжение
- функция поражённой почки
- наличие и функция здоровой почки;
- Пункция опухоли:
- морфологическая верификация опухоли
- дифференциальная диагностика от других опухолей.
- Радиоизотопное сканирование:
- отсутствие накопления радиофармпрепарата в опухолевой ткани
- определение количества функционирующей паренхимы.

12. Рекомендации по учебно-исследовательской работе студентов:

1) Новое в лечении детей с опухолями и кистами БП
2) Алгоритм диагностики опухолей и кист БП
3) Анализ результатов лечения детей с опухолями ЗП
4) Методы диагностики опухолей ЗП

13. Перечень практических умений:

1) Собрать анамнез
2) Провести пальпацию опухоли БП и ЗП
3) Интерпретировать данные УЗИ, КТ, МРТ
4) Уметь читать рентгенограммы
5) Интерпретировать результаты ангиографии
6) Интерпретировать результаты морфологического исследования опухолей
7) Уметь формулировать полный клинический диагноз с указанием стадии заболевания
8) Оформить историю болезни
9) Проводить реабилитацию и диспансеризацию больных

14. Список литературы по теме занятия:

Основная литература

1. Хирургические болезни детского возраста : Учебник в 2-х т./ Ред. Исаков Ю.Ф.- М.:ГЭОТАР-Мед., 2004г.-т.1-114 экз.
2. Хирургические болезни детского возраста : Учебник в 2-х т./ Ред. Исаков Ю.Ф.- М.:ГЭОТАР-Мед., 2004г.-т.2-115 экз.

Дополнительная литература

1. Стандарты диагностики и алгоритмы практ. навыков в детской хирургии: (для студ. 5-6 курсов пед.фак.) / Ред. Юрчук В.А., Дарьина А.Н. – Красноярск: ООО «Элит», 2005г. – 137экз.

1. Тема занятия: «Опухоли и кисты средостения (ОКС) у детей»

2. Практическое занятие

3. Актуальность темы: В практике детской хирургии смертность от злокачественных опухолей у детей в мире и стране занимает одно из первых мест. Знание клиники, методов диагностики, дифференциальной диагностики позволит своевременно диагностировать эту патологию, а обучение методам выбора тактики лечения позволит снизить летальность от злокачественных опухолей и, в частности, от опухолей средостения в детском возрасте.

4. Цели обучения:
4.1. Общая цель: Подготовить квалифицированного специалиста, ориентирующегося в вопросах клиники, диагностики, дифференциальной диагностики, лечения опухолей и кист средостения у детей, принципах диспансеризации и реабилитации.
4.2. Учебная цель: В процессе занятия дать врачам-ординаторам знания по этиологии, патогенезу, диагностике опухолей и кист средостения у детей, научить онкологической настороженности, обследованию детей с ОКС , чтению рентгенограмм; научить ставить диагноз ОКС, проводить дифференциальную диагностику злокачественных и доброкачественных опухолей между собой и с другой патологией.
4.3. Психолого-педагогическая цель: Врач-ординатор должен на частном примере видеть закономерности причинно-следственных связей. Воспитательная роль занятия состоит также в том, чтобы научить будущих педиатров деонтологическим отношениям матери, врача, ребенка, понимать государственный характер необходимости охраны здоровья детей. Преподаватель обращает внимание на необходимость взятия письменного согласия на обследование и оперативное лечение больного.

5. Место проведения практического занятия: учебная комната, палаты детского торакального отделения, перевязочная, операционная, рентген-кабинет.

6. Оснащение занятия: больные, истории болезни, анализы, рентгенограммы (35), КТ (5), таблицы (3), тестовые задания (25), ситуационные задачи (7), эталоны ответов.

7. Структура содержания занятия:

№	Этапы практического занятия	Продолжительность (мин.)	Содержание этапа и оснащенность
1	**2**	**3**	**4**
1	Утренняя конференция (планерка)	25	Отчёты дежурных врачей о состоянии тяжелых и вновь поступивших больных, разбор больных на операции
2	Организация занятия	5	Проверка посещаемости и внешнего вида обучающихся
3	Формулировка темы и цели	5	Обратить внимание студентов на актуальность темы, определить цели занятия

1	2	3	4
4	Контроль исходного уровня знаний, умений	20	Проверка анкет словесно-логического метода
5	Раскрытие учебно-целевого вопроса	30	Инструктаж обучающихся преподавателем (ориентировочная основа деятельности, истории болезни детей с ОКС)
6	Самостоятельная работа студентов: а) курация больных с ОКС б) беседа с детьми и родителями в) клинический осмотр больных г) разбор курируемых больных д) выявление ошибок в диагностике заболевания е) операции ж) перевязки	120	Работа: а) в палате с больным ребёнком б) с историей болезни в) демонстрация куратором практических навыков по осмотру, физикальному обследованию больного г) совместная с преподавателем интерпретация результатов дополнительных методов исследования
7	Итоговый контроль знаний письменно и устно с оглашением оценки каждого обучающегося за теоретические знания и практические навыки по изученной теме	60	Тесты, ситуационные задачи, теоретический разбор темы «Опухоли и кисты средостения у детей»
8	Задание на дом на следующее занятие	5	Выдать учебно-методические разработки по теме следующего занятия
Всего:		270	

8. Аннотация темы:

ОПУХОЛИ И КИСТЫ СРЕДОСТЕНИЯ У ДЕТЕЙ

Основной группой новообразований грудной полости в детском возрасте являются опухоли и кисты средостения (ОКС), которые в общей структуре онкозаболеваний у детей составляют 3%. Первичные опухоли лёгких и плевры встречаются редко. Соотношение медиастинальных опухолей и внутрилёгочных образований составляет по данным Ю.Ф. Исакова и др. (1978г.) 5:1.

Медиастинальные опухоли и кисты у детей имеют в основном дизонтогенетическое происхождение (90%). Возникновение их связано с местным нарушением формообразовательных процессов при развитии органов и тканей

средостения в период эмбриогенеза. Не исключается их возникновение как сразу после рождения, так и в любые сроки детства и даже у взрослых, так как процессы регенерации и самообновления тканей продолжаются в организме в течение всей жизни человека, хотя интенсивность их с возрастом уменьшается. Поэтому они при определенном влиянии экзо- и эндогенных факторов могут возникать в разных возрастных группах, но несколько чаще – в дошкольном возрасте. Пропорция частоты у мальчиков и девочек 1:1,2.

В структуре опухолей и кист средостения первое место по частоте занимают нейрогенные опухоли – 51,3% (С.Я. Долецкий, И.Г. Климович, 1989), кисты первичной кишки (бронхогенные, энтерогенные) составляют 17%, опухоли мезенхимальной ткани (лимфангиомы, гемангиомы, липосаркомы и др.) – 13,2%, вилочковой железы – 8%, тератодермоидные образования – 7%, целомические кисты перикарда – 3-5%. Кроме того, к истинным новообразованиям следует относить опухоли, возникшие из клеток, дистопированных в медиастинальное пространство.

Опухолевидное поражение лимфоузлов средостения является, как правило, результатом либо системного процесса (лимфосаркоматоз, лимфогранулематоз), либо метастазирования злокачественных опухолей в лимфоузлы.

Классификация ОКС

Наиболее удобной для детского возраста считается классификация ОКС, предложенная Ю.Ф. Исаковым с соавт., 1978г. (табл. 1)

Табл. 1

Классификация ОКС (по Ю.Ф. Исакову)

Источник развития			**Вид опухолей и кист**	
			Зрелые (доброкачественные)	**Незрелые (доброкачественные и злокачественные)**
Гомопластические	**Нейрогенная ткань**	**Опухоли симпатической нервной системы**	ганглионеврома, феохромацитома, хемодексома	симпатогониома, симпатобластома, ганглионейробластома, феохромабластома
		Опухоли периферической нервной системы	невринома, неврофиброма	нейросаркома, нейрофибросаркома
	Мезенхимальная ткань	**Сосуды**	лимфангиома, гемангиома, лимфгемангиома, ангиоперицитома	ангиопластическая саркома
		Жировая ткань	липома	липосаркома
		Волокнистая соединительная ткань	фиброма	фибросаркома
		Гладкие мышцы	лейомиома	лейомиосаркома
		Примитивная мезенхима	мезенхимома	мезенхимальная саркома
	Ткань вилочковой железы		липотимома	
			лимфоцитарная тимома, лимфоэпителиаль-ная тимома, эпителиальная тимома	

	Первичная кишка	бронхогенная киста, энтерогенная киста (пищеводная, желудочная, кишечная)	
	Первичный перикардиальный целом	целомическая киста перикарда	
Гетеропластические	**Мультипотентные клетки**	тератодермоид (кистозный)	тератодермоидная (солидная) опухоль
	Зачатки щитовидной железы	внутригрудной зоб	рак
	Зачатки паращитовидной железы	внутригрудная аденома	рак

Морфология

Гомопластические новообразования возникают из тканей собственно средостения, **гетеропластические** – из тканей и клеток, дистопированных в средостение.

Гомопластические опухоли делятся на группы по характеру тканей, из которых формируются соответствующие новообразования, что отражено в представленной таблице 1.

Неврогенные медиастинальные опухоли могут исходить из различных нервных стволов средостения и нервных элементов различных органов. Из клеток симпатического ствола возникают ганглионевромы, нейробластомы (симпатогониомы, симпатикобластомы, ганглионейробластомы), феохромоцитомы. Хемодектома – опухоль из клеток хеморецепторов. Неврогенные саркомы – злокачественные опухоли оболочек нервов.

К мезенхимальным доброкачественным опухолям средостения относятся опухоли из волокнистой соединительной ткани (фибромы), из жировой ткани (липомы), из мышечной ткани (лейомиомы, рабдомиомы), из сосудов (гемангиомы, лимфангиомы). Злокачественными опухолями из мезенхимы являются: фибросаркомы, липосаркомы, рабдомиосаркомы, ангиосаркомы и др.

Энтерогенные и бронхогенные кисты относятся к гомопластическим образованиям, т.к. они являются производными «первичной» кишки – разница лишь в том, что одни возникают из клеток, формирующих дыхательную трубку, другие – из формирующих пищеварительную трубку.

Энтерогенные кисты напоминают строение стенок пищеварительного тракта и в зависимости от степени сходства различают пищеводные, желудочные, кишечные кисты.

Бронхогенные кисты характеризуются общностью строения стенок со стенками дыхательных путей, имеют овоидную форму, чаще однокамерные.

Целомические кисты, являясь пороком развития перикардиального мешка, часто сообщаются с ним только ножкой и содержат идентичную перикардиальную жидкость, характеризуются медленным ростом и, чаще всего, бессимптомным течением.

Образованиями, растущими из **вилочковой железы**, являются:

1. **Кисты** (как результат порока развития её сосудов или как дистрофические изменения в тельцах Гассаля)
2. **Зрелые тимомы.** Вследствие преобладания в тимусе лимфоидных элементов у детей чаще наблюдаются опухоли преимущественно лимфоцитарного характера – лимфоцитарные тимомы, реже встречаются другие виды доброкачественных тимом – липотимомы, эпителиальные тимомы и др.

3. **Незрелые опухоли вилочковой железы** – злокачественные лимфоцитарные, эпителиальные и смешанные лимфоэпителиальные тимомы.

Гетеропластические новообразования возникают из отдельно дистопированных клеток (мультипотентных) или из смещенных в средостение зачатков отдельных органов (щитовидной, околощитовидной желез). В эту группу зрелых первичных опухолей и кист отнесены новообразования, состоящие из дифференцированных клеток, достигших высокой степени структурного и функционального развития. Как правило, они доброкачественные, медленно растут и не метастазируют.

Различают **дермоидные кисты** и **тератомы**. Тератоидные образования (дизэмбриомы) состоят из разных тканевых элементов и органоподобных структур. Вся эта группа делится на зрелые и незрелые. Зрелые тератомы хорошо инкапсулированы, неправильно округлой формы. На разрезе часто видны кисты. Содержимое таких кист – тягучая масса, волосы, различные ткани. Незрелые тератомы имеют вид солитарных узлов, иногда с мелкими полостями. Поверхность их бугристая, ткань плотная.

Опухоли щитовидной и паращитовидных желёз относятся к гетерогенной группе, но у детей встречаются крайне редко.

Как видно из таблицы 1, первичные опухоли средостения делятся на зрелые и незрелые. Зрелые опухоли являются всегда доброкачественными, т.к. состоят из дифференцированных клеток, достигших высокого структурного и функционального развития. Они характеризуются медленным ростом, никогда не метастазируют, малигнизация чрезвычайно редка. Эти опухоли составляют основную группу ОКС.

Незрелые опухоли по некоторым морфологическим признакам и клиническому течению целесообразно делить на доброкачественные и злокачественные. Ввиду возможной дифференциации эмбриональных клеток незрелые опухоли у детей иногда приобретают доброкачественное течение, полностью теряют рост и могут регрессировать.

Морфологический состав незрелой опухоли со злокачественным течением характеризуется наличием мало- или недифференцированных клеток, он, как правило, полиморфен, клетки соответствуют определённой эмбриональной стадии развития тканей, из которой исходит опухоль. При этом не выявляется извращённости в гистологической дифференцировке, т.е. анаплазии.

Не все незрелые опухоли, в связи с их генетическими, морфологическими и клиническими особенностями, следует считать злокачественными. К истинно злокачественным опухолям относят те новообразования, которые имеют все характерные клинические и морфологические признаки с анаплазией клеток, инфильтрирующим ростом и метастазированием.

Клиника

Клинические проявления ОКС у детей характеризуются многообразием симптомов и различной степенью их выраженности. Они зависят от:

1) локализации, величины, консистенции патологических образований
2) характера и темпа роста, степени компенсации нарушенных функций органов средостения
3) течения заболевания и вида присоединившихся осложнений
4) возраста ребенка и специфичности его реакции на опухоль или кисту средостения.

Ввиду разнообразия симптомов их делят на группы:

Первая группа объединяет симптомы, возникающие в результате сдавления или раздражения опухолью тканей и органов грудной полости. При сдавлении воздухоносных путей, лёгких, сосудов, сердца имеет место синдром внутригрудной компрессии, приступы асфиксии, одышка, цианоз, синдром верхней полой вены (30%). Сдавление или разрушение опухолью ганглионарных узлов, нервных стволов приводит к появлению неврологических симптомов (боль, гипо- или гиперестезия, вегетативные нарушения –

19,4%). Возможны паралич нижних конечностей и нарушение функции тазовых органов при прорастании опухоли в спинномозговой канал.

Вторая группа включает симптомы общего характера (21,3%), зависящие от различных причин, особенно от влияния на организм гормонально активных компонентов, вырабатываемых самой опухолью, или продуктов её распада в случае злокачественного течения опухоли в виде слабости, утомляемости, бледности кожных покровов, диареи, потери массы тела. Малосимптомное течение отмечается в 44,2%.

Жалобы у детей не так важны как у взрослых. Учитываются не только субъективные признаки (неприятные ощущения, боли и др.), но и расстройства, не связанные с опухолевым процессом: температура, перемежающийся понос, бледность, утомляемость, потеря массы тела, отставание в физическом развитии. Боль у детей наблюдается реже (6%), чем у взрослых (30%), причем болевые ощущения слабо выражены, не имеют определенной локализации и встречаются в основном у старших детей с тератоидами и опухолями нейрогенного характера. Одышка наблюдается у 23% детей и чаще при опухолях и кистах верхней трети переднего средостения, когда, в первую очередь, сдавливаются трахея, бронхи, сосуды. Кашель имеет место у 6% больных (у взрослых – 33%). Явления дисфагии встречаются редко, так как пищевод легко смещается и не сдавливается.

Иногда уже осмотр позволяет судить о месторасположении патологического процесса и предположить его характер. Одутловатость лица, шеи, пастозность, синюшность, выраженность венозной сети верхней половины туловища указывают на блок верхней полой вены (у 30% детей с лимфосаркомой, лимфогранулематозом средостения). Увеличенные лимфоузлы могут указывать на системные заболевания или метастазы.

Нередко при сосудистых опухолях можно видеть кожные или располагающиеся подкожно гем-, лимфангиомы и другие изменения. Иногда опухолевидные образования выбухают из средостения в яремную область. Асимметрия грудной клетки встречается в 8%. При нейрогенных опухолях выбухание наблюдается чаще в задних отделах грудной клетки, при тератодермоидах – спереди.

Перкуторные и аускультативные изменения выявляются у 1/3 больных. Это объясняется тем, что образования не более 1/3 объема плевральной полости перекрываются воздушной паренхимой легкого, а ввиду хорошей проводимости дыхания у детей аускультативные изменения уловить ещё сложнее. Укорочение перкуторного звука имеет место при образованиях больших размеров или опухолях меньших размеров, но предлежащих непосредственно к грудной стенке. При локализации опухолевого процесса в задних отделах средостения важными являются данные неврологического статуса. При нейрогенных опухолях выявляются нарушения со стороны вегетативной нервной системы – синдром Горнера (птоз верхнего века, миоз, западение глазного яблока на стороне поражения), покраснение лица, нарушение потоотделения, которые наблюдаются при поражении или сдавлении симпатического нерва.

Диагностика

Диагностика ОКС представляет значительные трудности. Причиной этого является ряд особенностей, присущих новообразованиям в данной анатомической области:

1. В средостении локализуется большое число разнородных по гистогенезу и морфологическому строению опухолей и кист
2. Патологические образования имеют весьма сходные рентгенологические и клинические признаки
3. Глубина залегания опухолей и сложные анатомические взаимоотношения органов и тканей средостения.

Излюбленное местоположение ОКС служит основным критерием для их диагностики.

Схема локализации ОКС

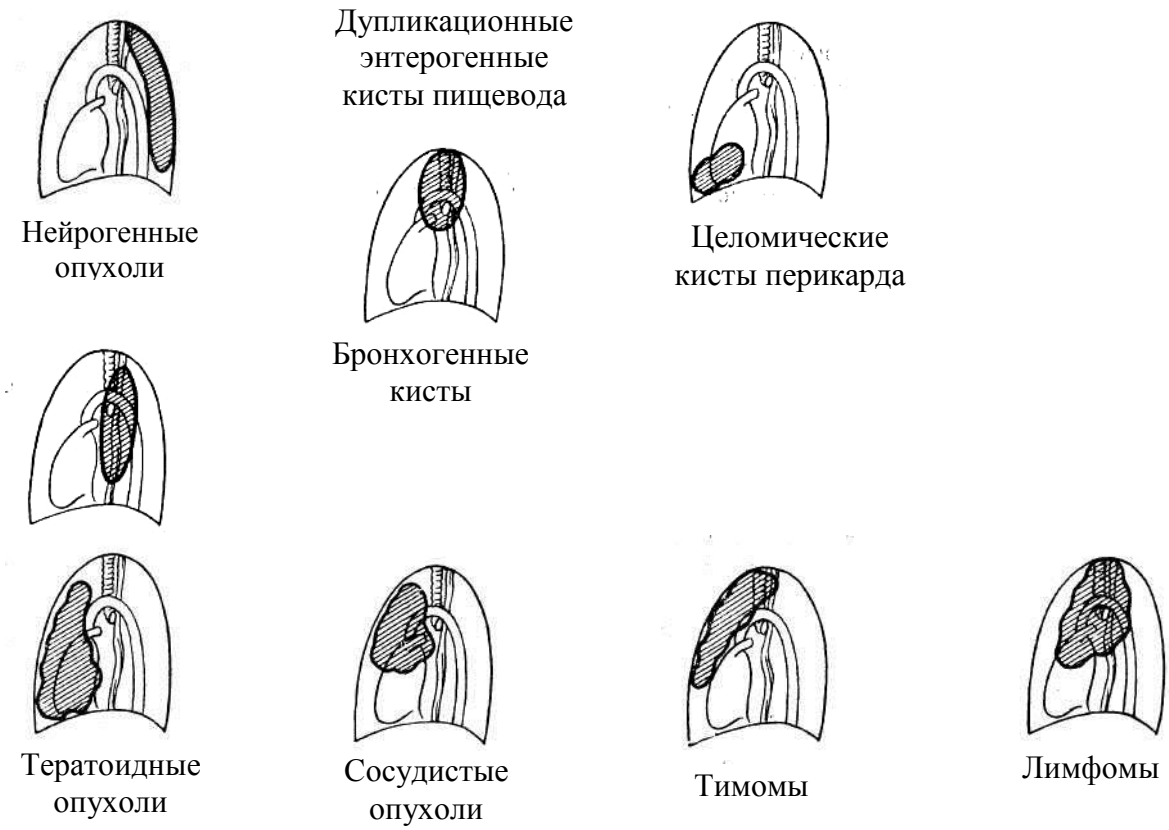

В диагностике ОКС используются различные методы, среди которых ведущая роль принадлежит рентгенологическим исследованиям (особенно КТ), МРТ, УЗИ, т.е. средствам, помогающим топической диагностике.

Рентгенологическая диагностика включает многочисленные методы:

1. Обзорная рентгеноскопия и рентгенография
2. Суперэкспонированная рентгенография
3. Контрастное исследование пищевода
4. Томография продольная, осевая
5. Компьютерная томография
6. Пневмомедиастинография
7. Искусственный пневмоторакс
8. Ангиография, лимфография
9. Бронхография.

Однако, в связи с небольшой информативностью или травматичностью, многие из перечисленных методов не получили широкого распространения (лимфография, бронхография, искусственный пневмоторакс, пневмомедиастинография, суперэкспонированная рентгенография). Следовательно, основными рентгенологическими методами остаются обзорные снимки в двух проекциях, контрастное исследование пищевода и КТ.

КТ позволяет уточнить локализацию и структуру опухоли, выявить имеющиеся в ней включения, связь с соседними образованиями, получить ценные данные при опухолях, блокирующих воздухоносные пути, помогает установить характер и уровень блока или степень сужения трахеобронхиального дерева.

При обнаружении на обзорной рентгенограмме патологической тени следует определить её расположение, размеры, интенсивность, изменение её формы при дыхании и при различном положении исследуемого. Учитываются признаки наиболее характерные для внутрисредостенной локализации опухоли. При расположении в средних или задних отделах средостения необходимо контрастное исследование пищевода.

Табл. 2

Дифференциальная рентгенодиагностика опухолей и кист средостения

Признак	**Тимомы**	**Лимфосаркомы**	**Лимфогранулематоз**	**Терато-дермоиды**	**Целомические кисты перикарда**	**Неврогенные опухоли**
Преимущественная локализация образования	Верхне-средний отдел переднего средостения	Среднее средостение на уровне корней лёгких	Среднее средостение на уровне корней лёгких	Средний отдел переднего средостения	Нижний отдел переднего средостения в сердечно-диафрагмальном углу	Рёберно-позвоночный угол заднего средостения, чаще – верхний и средний отделы
Одно- или двустороннее расположение образования	Чаще двустороннее, симметрично расположенное	Одно- или двустороннее, симметрично расположенное	Двустороннее, симметрично расположенное	Одностороннее	Одностороннее, чаще справа	Одностороннее
Образование прилегает	К передней стенке грудной клетки	Чаще всего – к корням лёгких	Чаще всего – к корням лёгких	К передней стенке грудной клетки	К передней стенке грудной клетки	К позвоночнику
Форма образования	Неправильно-овальная	Неправильно-овальная	Неправильно-овальная	Округлая или овальная	Полукруглая	Округлая
Характер контуров образования	Выпуклые или крупноволнистые; при доброкачественном течении – чёткие, при злокачественном – нечёткие	Выпуклые или крупноволнистые; в начале заболевания – чёткие, затем – нечёткие	Крупноволнистые; в начале заболевания – чёткие, при прорастании медиастинальной плевры – нечёткие	Округлые, чёткие	Полукруглые, чёткие	Овальные или округлые, чёткие
Известковые включения в образовании	Очень редко	Отсутствуют	Отсутствуют	Иногда обызвествлена капсула кисты	Отсутствуют	Иногда – мелкие включения
Костные включения в образовании	Не содержит	Не содержит	Не содержит	Может содержать зубы и другие костные включения	Не содержит	Не содержит

1	2	3	4	6	7	8
Интенсивность роста	Доброкачественное течение – медленный, экспансивный, при злокачественном – очень быстрый, инфильтративный	Очень быстрый	Быстрый	Медленный, в течение многих лет	Едва заметный	Медленный, экспансивный
Изменение формы образования при дыхании	Не изменяется	Не изменяется	Не изменяется	Не изменяется	Нередко при вдохе уплощается	Не изменяется
Передаточная пульсация	Отсутствует	Отсутствует	Отсутствует	Наблюдается редко	Характерна	Отсутствует
Сдавление соседних органов	Крупные сосуды и нервы (при злокачественном течении)	Быстро нарастающее сдавление окружающих органов	Медленно нарастающее сдавление окружающих органов	Отсутствует	Отсутствует	Может вызвать сдавление соседних органов и прорастать в позвоночный столб
Деструкция прилегающих рёбер и позвоночника	Отсутствует	Отсутствует	Отсутствует	Отсутствует	Отсутствует	Узурация рёбер, расширение межпозвоночных отверстий

МРТ, кроме параметров, получаемых с помощью КТ, позволяет уточнить более тонкие структурные изменения, а также отношение к сосудам и соседним органам.

УЗИ также дополняет указанные методы, но не имеет самостоятельного решающего значения.

Специальные методы исследования применяются в зависимости от предполагаемого характера опухоли и её расположения в средостении. Они особенно важны при злокачественных новообразованиях и системных заболеваниях, когда решается вопрос о выборе методов лечения:

1. Биопсия (аспирационная, эксцизионная) с целью морфологического исследования.

Аспирационная биопсия показана, когда опухоль выступает из грудной клетки. К пункционной биопсии следует относиться очень осторожно из-за возможных осложнений. Малый диаметр иглы часто не даёт возможности получить материал для исследования. Эксцизионная биопсия проводится в области изменённых периферических лимфоузлов, т. к. основной опухолевой узел доступен только при торакотомии.

2. Костно-мозговая (стернальная) пункция помогает провести дифференциальную диагностику от заболеваний крови.

Функциональные методы исследования позволяют определить степень имеющейся дыхательной недостаточности, функциональное состояние сердца, биохимические сдвиги:

1. Функция внешнего дыхания. В первую очередь обращается внимание на общеклинические симптомы, общее состояние ребёнка, его активность, частоту дыхания в покое и при нагрузке, окраску губ. Параллельно исследуется вентиляционная функция, газовый состав артериальной крови, жизненная ёмкость лёгких (ЖЕЛ), дыхательный объём (ДО), частота дыхания (ЧД), минутный объём дыхания (МОД).
2. Функциональное состояние сердца (ЭКГ). При наличии опухолей и кист средостения данные ЭКГ зависят от возраста. У 25% больных наблюдается синусовая тахикардия, в 0,5% – правожелудочковая экстрасистолия. Эти изменения связывают с давлением опухоли на блуждающий нерв.
3. Изменение кислотно-щелочного равновесия. Чаще наблюдается дефицит оснований (BE) за счёт снижения стандартного бикарбоната (SB).

Дифференциальная диагностика

Трудности дифференциальной диагностики первичных медиастинальных опухолей и кист определяются разнообразием как новообразований грудной полости, так и опухолеподобных заболеваний и аномалий, симулирующих их. Нередко очень трудно дифференцировать опухоли и кисты лёгких от медиастинальных образований.

Дифференциальную диагностику проводят со следующими заболеваниями:

1. Неспецифические воспалительные заболевания лёгких и плевры
2. Эхинококк лёгких
3. Актиномикоз лёгких
4. Туберкулёз лимфатических узлов лёгких и средостения
5. Системное злокачественное заболевание (лимфогранулематоз, лимфосаркома)
6. Гиперплазия вилочковой железы
7. Диафрагмальная грыжа
8. Внутригрудная дистопия почки
9. Врождённые пороки лёгких (врождённая лобарная эмфизема, кисты лёгкого, лёгочная секвестрация и др.).

Решающим в дифференциальной диагностике является рентгенологическое исследование с применением ряда дополнительных методов (КТ,МРТ).

Лечение

Обнаруженная у ребёнка доброкачественная опухоль средостения и киста подлежат удалению. В отношении незрелых опухолей со злокачественным течением нет определенного мнения. При системном поражении лимфоузлов средостения наиболее обоснованным являются химиотерапия и лучевое лечение. При незрелых нейрогенных опухолях применяется схема общепринятого в онкологии комплексного лечения. При изолированном поражении средостения нейробластомой операция должна быть ранней, без предварительного консервативного лечения. Химио- и лучевая терапия проводятся после верификации опухоли в постоперационном периоде. Опухоли с множественными метастазами подлежат консервативному лечению, и только при сдавлении органов грудной клетки может встать вопрос о декомпрессионном хирургическом вмешательстве. Чаще используется трансплевральный доступ (задне-боковой, боковой, передне-боковой), реже – трансстернальный (срединная стернотомия по Мильтону, угловая, поперечная), двуплевральный доступ. Хирургический доступ определяется размером патологического образования и локализацией. Доброкачественные опухоли и кисты удаляются полностью. При опухолях больших размеров (неврогенные, лимфопролиферативные) допустим метод «кускования» с помощью электроножа.

Результаты хирургического лечения и прогноз

Непосредственная летальность во время операции и в раннем послеоперационном периоде при нейрогенных опухолях, особенно незрелых, составляет до 11,8%. Средняя послеоперационная летальность – 7,2%.

При незрелых нейрогенных опухолях генерализация процесса отмечается у 30% оперированных детей, а при опухолях вилочковой железы (лимфоцитарная или смешанная тимома) метастазы возникают у всех больных в ближайшие 1-1,5 года. Если через 2 года после радикального и субрадикального удаления незрелых новообразований не возникают рецидивы или метастазы, то дети практически могут считаться здоровыми. После радикального удаления доброкачественных зрелых опухолей выздоровление наступает в 100%.

9. Вопросы для самоподготовки:

1) Патанатомия ОКС
2) Гистоструктура ОКС
3) Классификация ОКС
4) Особенности клинического течения, общие и местные симптомы
5) Диагностика, методы исследования
6) Дифференциальная диагностика
7) Принципы и методы лечения в зависимости от стадии и вида опухоли
8) Вопросы диспансеризации и реабилитации

10. Тестовые задания по теме:

1. Где обычно локализуются бронхогенные кисты?

а. область периферических бронхов
б. над диафрагмой
в. переднее средостение, область крупных бронхов
г. заднее средостение
д. грудная стенка

2. Злокачественные тимомы располагаются чаще:

а. в верхних отделах переднего средостения с одной стороны
б. в верхних отделах переднего средостения с обеих сторон
в. в заднем средостении
г. в нижних отделах переднего средостения
д. всё верно

3. В каком возрасте чаще встречаются нейрогенные опухоли средостения у детей?

а. в грудном
б. в преддошкольном
в. в дошкольном
г. в школьном
д. в юношеском

4. Где чаще локализуются новообразования грудной клетки?

а. в лёгких
б. в мягких тканях грудной стенки
в. в средостении
г. в костном аппарате грудной клетки
д. в пищеводе

5. Выберите гетеропластические опухоли средостения у детей:

а. нейрогенные опухоли
б. тимомы
в. тератодермоидные опухоли
г. энтерогенные кисты
д. кисты перикарда

6. К гомопластическим образованиям средостения относятся все, кроме:

а. нейробластомы
б. тимомы
в. тератомы
г. сосудистые опухоли
д. энтерогенные кисты

7. Какая первичная злокачественная опухоль грудной полости чаще встречается у детей?

а. рак
б. нейробластома
в. тимома
г. саркома
д. ангиосаркома

8. В заднем средостении чаще локализуются:

а. дермоидные кисты
б. внутригрудной зоб
в. неврогенные опухоли
г. киста перикарда
д. тимома

9. Куда чаще метастазируют незрелые нейрогенные опухоли средостения?

а. в лёгкие
б. в печень
в. в забрюшинное пространство
г. в кости черепа
д. в кости конечностей

10. Клиническими проявлениями бронхогенных кист средостения являются все, кроме:

а. бессимптомное течение
б. респираторные нарушения
в. кашель
г. расширение границ средостения
д. лёгочное кровотечение

11. Какие из представленных опухолей средостения не относятся к группе мезенхимальных?

а. сосудистые
б. из жировой ткани
в. из соединительной ткани
г. из гладких мышц
д. рак

12. Где чаще локализуются тератодермоидные образования средостения?

а. верхняя половина заднего средостения
б. центральная часть заднего средостения
в. нижняя половина заднего средостения
г. верхняя треть переднего средостения
д. нижние две трети переднего средостения

13. Что не входит в схему послеоперационного лечения опухолей средостения?

а. антибиотики
б. белковые препараты
в. сердечно-сосудистые средства
г. обезболивающие
д. физиотерапия

14. Чаще всего злокачественное поражение лимфоузлов средостения – это:

а. первичный процесс
б. системный процесс
в. метастазы
г. переход из соседних органов
д. всё верно

15. При доброкачественных опухолях и кистах средостения необходимо:

а. наблюдение в динамике
б. операция при увеличении опухоли
в. паллиативная операция
г. химиотерапия
д. одномоментная радикальная операция

16. В диагностике ОКС наиболее информативно исследование:

а. анализы крови
б. бронхоскопия
в. КТ, МРТ
г. биопсия
д. бронхография

17. Нейробластомы располагаются:

а. в лёгком
б. в заднем средостении
в. в переднем средостении
г. в любом отделе средостения
д. в спинном мозге

18. При какой опухоли средостения анализ мочи на катехоламины будет положителен?

а. злокачественная тимома
б. лимфопролиферативные опухоли
в. тератодермоид
г. нейробластома
д. ангиосаркома

19. ОКС дифференцируют со всеми заболевания, кроме:

а. эхинококк лёгкого
б. актиномикоз лёгкого
в. диафрагмальная грыжа
г. лёгочная секвестрация
д. ателектаз лёгкого
е. туберкулёз лимфоузлов средостения

20. Основными клиническими синдромами при ОКС являются все, кроме:

а. синдром верхней полой вены
б. синдром внутригрудного напряжения
в. синдром неврологических расстройств
г. гипертермический синдром
д. болевой синдром

21. Выберите адекватную лечебную тактику при нейробластоме средостения:

а. операция + послеоперационные курсы химиолучевой терапии
б. консервативное лечение (химиолучевая терапия)
в. оперативное лечение
г. предоперационные курсы химиолучевой терапии + операция
д. предоперационные курсы химиолучевой терапии + операция + послеоперационные курсы химиолучевой терапии

22. Послеоперационными осложнениями после удаления ОКС могут быть все, кроме:

а. пневмония
б. гемоторакс
в. пневмоторакс
г. ателектаз лёкгого
д. сепсис

23. Рентгенологическими признаками нейрогенных опухолей средостения являются все, кроме:

а. локализация в рёберно-позвоночном углу
б. узурация рёбер, позвонков
в. известковые включения
г. полости с горизонтальными уровнями жидкости
д. высокая интенсивность тени

24. К незрелым сосудистым опухолям средостения относится:

а. ангиофиброма
б. гемангиома
в. лимфангиома
г. ангиосаркома
д. ангиоперицитома

25. Проведите дифференциальную диагностику, найдя соответствие вида опухоли и его рентгенологической картины:

Вид опухоли	**Описание рентгенологической картины**
А. Злокачественная тимома	а. локализация в рёберно-позвоночном углу, овальная форма, известковые включения
Б. Лимфосаркома	б. двустороннее расположение в средних отделах средостения на уровне корней лёгких, выпуклые крупноволнистые контуры
В. Нейробластома	в. локализация в верхних отделах средостения рядом с пищеводом, овальная форма, чёткий ровный контур
Г. Энтерогенная киста	г. локализация в верхне-переднем отделе средостении, чаще двустороннее симметричное расположение, тень опухоли прилегает к передней стенке грудной клетки, форма неправильно-овальная, контур выпуклый, нечёткий
Д. Тератодермоид	д. локализация в средне-нижнем отделе переднего средостения, односторонняя, округлая или овальная форма, возможны костные включения

Ответы к тестовому контролю по теме: «ОПУХОЛИ И КИСТЫ СРЕДОСТЕНИЯ»

1. в
2. б
3. в
4. в
5. в
6. в
7. б
8. в
9. в
10. д
11. д
12. д
13. д
14. б
15. д
16. в
17. б
18. г
19. д
20. г
21. а
22. д
23. г
24. г
25. А.-г, Б.-б, В.-а, Г.-в, Д.-д

11. Ситуационные задачи по теме: «Опухоли и кисты средостения у детей»

Задача № 1

У девочки 7 лет при профилактическом осмотре на рентгенограмме выявлено опухолевидное образование в грудной клетке справа, связанное с перикардом, имеющее чёткие наружные контуры, размерами 7×8см. При последующем обследовании в клинике при рентгеноскопии выявлена передаточная пульсация. При пункции получена прозрачная, слегка опалесцирующая жидкость.

Задания:

1. Ваш диагноз?
2. Лечебная тактика?

Задача №2

В отделение грудной хирургии поступила девочка 3 лет с припухлостью в правой надключичной области, которая увеличивается при беспокойстве ребёнка. Припухлость синеватого цвета, мягкой консистенции, исчезает при надавливании, а затем вновь появляется. При осмотре виден венозный рисунок правой половины шеи и плечевого пояса. Перкуторно справа имеется притупление звука сверху до 4-го ребра, переходящее на средостение, аускультативно дыхание резко ослаблено. Со стороны сердца – без особенностей. На рентгенограмме определяется затемнение с наружным крупноволнистым чётким контуром справа. При дыхании образование несколько меняется в объёме. В анализах крови патологических изменений не выявлено.

Задания:

1. Поставьте диагноз.
2. Назначьте дополнительные исследования для уточнения диагноза
3. Составьте план лечения.

Задача №3

Ребёнок 3 лет перенёс ОРВИ, но сохраняется кашель с очень незначительным количеством серозной мокроты. Дисфагии нет. Физикально: со стороны лёгких и сердца изменений не выявлено. На обзорной рентгенограмме в средостении рядом с правым главным бронхом определяется округлой формы образование с чёткими контурами, гомогенного вида, размерами 3×3,5 см.

Задания:

1. Ваш диагноз?
2. Назначьте дополнительные исследования для уточнения диагноза
3. Сформулируйте лечебную тактику.

Задача №4

Мальчик 10 лет в течение двух последних месяцев жалуется на тупые боли в левой верхней половине грудной клетки, отдающие в спину.

При осмотре: ребёнок адинамичен, массо-ростовой индекс снижен, цвет кожи бледный, периферические лимфоузлы не увеличены, обе половины грудной клетки участвуют в дыхании, при перкуссии по паравертебральной линии слева на уровне 2-5 рёбер определяется притупление, аускультативно в этой же зоне дыхание несколько ослаблено.

На рентгенограмме: в левом рёберно-позвоночном углу выявлено овальной формы гомогенное образование с наружными чёткими контурами, интенсивно поглощающее рентгеновские лучи, определяется узурация 3-4 рёбер.

Задания:

1. Поставьте диагноз.
2. Ваш план лечения?

Задача №5

В последние два месяца ребенок 5 лет стал уставать при физической нагрузке, появился сухой кашель, снижение аппетита.

Участковым педиатром отмечены: бледность кожных покровов, потеря массы тела, сглаженность в области яремной вырезки, расширение границ верхней половины средостения, несколько асимметричное, больше – с правой стороны. Со стороны лёгких, сердца – без особенностей.

Рентгенологически: тень образования в верхних отделах переднего средостения, больше с правой стороны, интенсивная, гомогенная, неправильно–овальной формы, наружные контуры ровные. Сердце и лёгкие – без патологии.

В анализах крови Hb-96 г/л, эр.-$2{,}2\times10^{12}$/л, СОЭ-32 мм/ч, других изменений нет.

Ребёнок направлен на госпитализацию в отделение детской торакальной хирургии.

Задания:

1. Ваш предположительный диагноз?
2. Составьте алгоритм обследования.
3. Какой должна быть тактика лечения?

Задача №6

При проф.осмотре в школе у мальчика 11 лет случайно обнаружили асимметрию передней грудной стенки (выбухание кпереди грудины с передними отрезками рёбер), утолщение шеи, расширение вен шеи. Сам ребёнок жалоб не предъявляет.

При осмотре: мальчик активен, самочувствие не страдает, аппетит, сон не нарушены. Перкуторно отмечается расширение средостения в обе стороны. Сердце смещено влево и книзу. Аускультативно: тоны сердца приглушены, дыхание жестковатое, единичные сухие хрипы.

Рентгенологически выявляется больших размеров (11×13 см) опухолевидное образование, расположенное в средней части переднего средостения, смещая трахею с бифуркацией кзади, а сердце – кзади и вниз, с чёткими полициклическими контурами; тень интенсивная с фрагментами костной ткани и зонами просветления.

Задания:

1. О каком заболевании Вы думаете?
2. В пользу какого характера образования (злокачественного или доброкачественного) больше данных?
3. Ваша тактика?

Задача №7

Ребёнок 4 лет отстаёт в развитии, неоднократно лечился по поводу ОРВИ, бронхита. В последние две недели состояние стало прогрессивно ухудшаться. Появились признаки синдрома внутригрудного напряжения. Госпитализирован в соматический стационар.

Объективно: мальчик бледный, отмечаются акроцианоз, одышка, шея утолщена, сосуды шеи расширены, напряжены, увеличены все периферические лимфоузлы. Перкуторно: средостение расширено в обе стороны. Аускультативно: дыхание жёсткое, рассеянные влажные и сухие хрипы, тоны сердца приглушены.

При рентгенографическом исследовании в двух проекциях в средней части переднего средостения определяется опухолевидное образование с нечёткими полициклическими контурами, интенсивной гомогенной структуры, корни лёгких расширены, с застойными явлениями, сердце несколько смещено влево, кзади и книзу.

Задания:

1. В пользу какого образования больше данных? (1)
   а.нейробластома
   б. тимома
   в. туберкулёз парабронхиальных лимфоузлов
   г.сосудистая опухоль
   д. лимфопролиферативная опухоль
2. Какие дополнительные исследования являются наиболее информативными при данном заболевании? (3)
   а.УЗИ
   б. биопсия лимфоузла
   в. КТ
   г.МРТ
   д. Пневмомедиастинография
3. Выберите адекватную лечебную тактику: (1)
   а.операция – удаление опухоли
   б. лучевая терапия
   в. химиотерапия
   г.сочетание а+б+в
4. Наиболее эффективными препаратами для лечения данного заболевания являются все, кроме: (1)
   а.цефалоспорины
   б. глюкокортикоиды
   в. антрациклиновые антибиотики
   г.алкилирующие препараты
   д. иммуномодуляторы

Задача №8

У ребенка 6 лет педиатром высказано подозрение на опухоль заднего средостения.

Задание:

Составьте план обследования и представьте полученные данные, подтверждающие этот диагноз.

Задача №9

Девочка 8 лет жалуется на мучительный сухой кашель. При осмотре выявлен «синдром верхней полой вены».

Задания:

1) Составьте алгоритм обследования.
2) Какое заболевание можно предположить?

Эталоны ответов к задачам по теме: «ОПУХОЛИ И КИСТЫ СРЕДОСТЕНИЯ»

Задача №1

1. Диагноз: целомическая киста перикарда
2. Госпитализация в отделение грудной хирургии для проведения операции удаления кисты перикарда.

Задача №2

1. Диагноз: сосудистая опухоль (гемангиома, лимфангиома, смешанная гемлимфангиома) средостения
2. Необходимо сделать:

- УЗИ
- КТ
- пункцию с контрастным исследованием (только при лимфангиоме, при гемангиоме – не следует из-за опасности развития кровотечения)

3. Операция – удаление опухоли.

Задача №3

1. Диагноз: бронхогенная киста средостения.
2. Необходимо сделать:

- КТ
- УЗИ

3. Операция – удаление кисты.

Задача №4

1. Диагноз: нейрогенная опухоль
2. Оперативное лечение – удаление опухоли + ПХТ и ЛТ

Задача №5

1. Диагноз: злокачественная тимома.
2. Алгоритм обследования:

- УЗИ
- КТ
- МРТ

3. Операция – удаление опухоли с гистологическим исследованием + ПХТ и ЛТ.

Задача №6

1. Предполагается тератодермоидное образование.
2. Больше данных за доброкачественную тератому (нет признаков онкологической интоксикации)
3. Тактика:

- госпитализация в отделение грудной хирургии
- радикальная операция – удаление опухоли с гистологическим исследованием.

Задача №7

1. д; 2. б, в, г; 3. г; 4. а

Задача №8

Диагностический алгоритм:

Оценка клинической симптоматики:

- Симптомы онкологической и катехоламиновой интоксикации:
  - общее недомогание
  - вялость, слабость
  - снижение аппетита
  - потеря массы тела, вплоть до кахексии
  - периодические боли в животе
  - субфебрильная температура;
  - необъяснимые приступы потливости
  - выраженная бледность кожи
  - тремор рук
  - артериальная гипертензия
  - головные боли
  - сердцебиения, тахикардия
  - диарея;
- Локальные симптомы:
  - боль
  - симптомы внутригрудной компрессии (при больших опухолях)
  - неврологические расстройства в виде вялотекущих параличей и парезов (при прорастании опухоли в виде «песочных часов» в позвоночник со сдавлением спинного мозга);
- Типичное метастазирование:
  - в забрюшинные лимфоузлы
  - в кости черепа
  - в кости таза
  - в кости конечностей;

Дополнительные методы диагностики:

- Лабораторные исследования:
  - анемия
  - ускоренная СОЭ
  - повышенная экскреция уровня катехоламинов и их метаболитов в суточной моче;
- Обзорная рентгенография в двух проекциях:
  - наличие шарообразного или овальной формы интенсивного гомогенного затемнения в рёберно-позвоночном углу, чаще в верхней части заднего средостения
  - возможна узурация рёбер
  - могут быть кальцификаты (в 24%);
- Контрастная эзофагография:
  - отклонение пищевода в противоположную (здоровую) сторону и кпереди;
- УЗИ, КТ, МРТ:
  - наличие плотного объёмного образования в заднем средостении
  - связь его с органами средостения.

Задача №9

1. Диагностический алгоритм:

Оценка клинической симптоматики:

- Общая симптоматика (симптоматика онкологической интоксикации);
- Увеличение периферических лимфоузлов (у 50% больных):
  - размеры различны (от 1,5 см в диаметре до больших бугристых конгломератов)

– при лимфосаркоматозе узлы спаяны между собой
– при ЛГМ имеют вид «мешка с картошкой»;
• Компрессионный синдром:
– дыхательные расстройства (одышка, затруднение дыхания, цианоз, втяжение уступчивых мест грудной клетки)
– синдром «верхней полой вены» (набухание шейных вен, развитие коллатералей, одутловатость лица и шеи, цианоз);

Дополнительные методы диагностики:
• Лабораторная диагностика:
– анемия
– нейтрофилёз со сдвигом влево
– лимфопения
– эозинофилия
– стернальная пункция (для дифференциальной диагностики);
• Рентгенодиагностика:
– двустороннее (симметричное или асимметричное) расширение тени средостения
– локализация в верхнем и среднем отделах переднего средостения соответственно расположению паратрахеальных и парабронхиальных лимфоузлов
– полициклический наружный контур
– симптом «кулис» (в виду разной плотности и величины поражённых лимфоузлов тень образования имеет большую плотность в прямой проекции и меньшую в боковой)
– реактивный плеврит;
• УЗИ, КТ, МРТ:
– локализация
– размеры новообразования
– структура
– связь с окружающими тканями и органами;
• Биопсия периферических лимфоузлов:
– морфологическая картина системного поражения;

<u>• Пневмомедиастинография нецелесообразна в виду большого риска для жизни и практически не применяется.</u>

<u>**2.** Можно предполагать злокачественную опухоль переднего средостения, дифференцировать лимфосаркому и злокачественную тимому</u>

12. Рекомендации по учебно-исследовательской работе студентов:

7) Рентгенодиагностика и дифференциальная диагностика ОКС
8) Новые методы диагностики ОКС
9) Результаты лечения детей с ОКС

13. Перечень практических умений:

13) Диагностировать вид опухоли
14) Провести дифференциальную диагностику ОКС
15) Составить план обследования
16) Оформить историю болезни
17) Проводить реабилитацию и диспансеризацию онкобольных.

14. Список литературы по теме занятия:

Основная литература

1. Хирургические болезни детского возраста : Учебник в 2-х т./ Ред. Исаков Ю.Ф.- М.:ГЭОТАР-Мед., 2004г.-т.1-114 экз.
2. Хирургические болезни детского возраста : Учебник в 2-х т./ Ред. Исаков Ю.Ф.- М.:ГЭОТАР-Мед., 2004г.-т.2-115 экз.

Дополнительная литература

1. Стандарты диагностики и алгоритмы практ. навыков в детской хирургии: (для студ. 5-6 курсов пед.фак.) / Ред. Юрчук В.А., Дарьина А.Н. – Красноярск: ООО «Элит», 2005г. – 137экз.

1. Тема занятия: «Острый аппендицит (ОА) у детей»

2. Практическое занятие

3. Актуальность темы: Острый аппендицит в детском возрасте является одним из самых частых хирургических заболеваний, диагностика, особенно в младшей возрастной группе, чрезвычайно сложна, а несвоевременная постановка диагноза приводит к развитию тяжёлых осложнений, опасных для жизни. В связи с вышеуказанным актуальность данной темы не вызывает сомнений.

4. Цели обучения:
4.1. Общая цель: Подготовить квалифицированного специалиста, ориентирующегося в вопросах клиники, диагностики, дифференциальной диагностики, лечения, реабилитации и диспансеризации острого аппендицита у детей.
4.2. Учебная цель: Обучить врачей-ординаторов знаниям по анатомии червеобразного отростка, вариантам его расположения, этиопатогенезу, классификации острого аппендицита (ОА), клиническим проявлениям у детей старшего и особенностям клинического течения у детей младшего возраста, ознакомить с клинико-морфологическимим параллелями острого аппендицита в зависимости от расположения отростка, научить диагностике и дифференциальной диагностике ОА, ознакомить с методами оперативного лечения, с ведением послеоперационного периода, возможными осложнениями и их коррекцией.
4.3. Психолого-педагогическая цель: Врач-ординатор должен на частном примере видеть закономерности причинно-следственных связей. Воспитательная роль занятия состоит также в том, чтобы научить будущих педиатров деонтологическим отношениям матери, врача, ребёнка, понимать государственный характер необходимости охраны здоровья детей. Преподаватель обращает внимание на необходимость взятия письменного согласия на обследование и оперативное лечение больного.

5. Место проведения практического занятия: учебная комната, приёмный покой, палаты детского хирургического отделения, перевязочная, операционная.

6. Оснащение занятия: больные, истории болезни, анализы, таблицы (3), тестовые задания (74), ситуационные задачи (12), эталоны ответов.

7. Структура содержания занятия:

№	Этапы практического занятия	Продолжительность (мин.)	Содержание этапа и оснащенность
1	**2**	**3**	**4**
1	Утренняя конференция (планерка)	25	Отчёты дежурных врачей о состоянии тяжелых и вновь поступивших больных, разбор больных на операции
2	Организация занятия	5	Проверка посещаемости и внешнего вида обучающихся
3	Формулировка темы и цели	5	Обратить внимание студентов на актуальность темы, определить цели занятия

1	2	3	4
4	Контроль исходного уровня знаний, умений	20	Проверка анкет словесно-логического метода
5	Раскрытие учебно-целевого вопроса	30	Инструктаж обучающихся преподавателем (ориентировочная основа деятельности, истории болезни детей с ОА)
6	Самостоятельная работа студентов: а) курация больных с ОА б) беседа с детьми и родителями в) клинический осмотр больных г) разбор курируемых больных д) выявление ошибок в диагностике заболевания е) операции ж) перевязки	120	Работа: а) в палате с больным ребёнком б) с историей болезни в) демонстрация куратором практических навыков по осмотру, физикальному обследованию больного г) совместная с преподавателем интерпретация результатов дополнительных методов исследования
7	Итоговый контроль знаний письменно и устно с оглашением оценки каждого обучающегося за теоретические знания и практические навыки по изученной теме	60	Тесты, ситуационные задачи, теоретический разбор темы «Острый аппендицит у детей»
8	Задание на дом на следующее занятие	5	Выдать учебно-методические разработки по теме следующего занятия
Всего:		270	

8. Аннотация темы:

Острый аппендицит у детей

История изучения гнойно-воспалительных процессов в брюшной полости берёт свои истоки в глубокой древности. Со времен великого Гиппократа описываются случаи развития гнойников в правой половине живота, однако причинный фактор их был неясен до XIX века.

В 30-х годах XIX века хирург Альберс, видный немецкий ученый совместно с французом Дюпюитреном создали учение о воспалении слепой кишки, как источнике возникновения гнойников в правой подвздошной области. Настоящая теория имела большую популярность в течение всего столетия. Основное место в лечении занимал консервативный метод (покой, холод – местно, опий внутрь). Разрез проводится при наличии флюктуации. Летальность у взрослых составляла 26-30 % (Фитц, 1886), у детей (Матер,1880).

Наряду с этим, уже в 1827 году Мелиер подчеркнул возможность связи илео-цекальных абсцессов с воспалением червеобразного отростка. Он обнаружил на секции его прободение у ребёнка 4 лет и высказался за оперативное лечение. В конце 80-х годов XIX века учение о воспалении червеобразного отростка начинает завоевывать признание большинства врачей. К концу XIX века анализ клинических наблюдений и патологоанатомических исследований позволил признать ведущую роль червеобразного отростка в происхождении воспалительных заболеваний в правой подвздошной области (Турнер Г.И., 1892).

Термин «аппендицит» впервые предложил американский патологоанатом Фитц (1886). Он же описал клиническую картину заболевания и высказался за раннее оперативное лечение. На сегодняшний день считается, что первая аппендэктомия была выполнена Клаудиусом в 1735 году у двухлетнего мальчика с ущемленной грыжей, содержимым которой был перфорированный отросток.

В России первую аппендэктомию у ребёнка трех лет произвел К.П.Домбровский в 1888 году. Аппендицит, как заболевание, перешел в полное ведение хирургов с 1909 года, когда на IX съезде российских хирургов была признанна необходимость аппендэктомии при остром аппендиците в первые 24-48 часов от начала заболевания.

Однако, в начале XX века тактика лечения детей с острым аппендицитом оставалась консервативной, помощь оказывалась врачами-педиатрами. Хирурги привлекались только при тяжелых осложнениях.

Особый вклад в разработку тактики лечения детей с острым аппендицитом внес Т.П.Краснобаев. Он один из первых стал проводить раннюю операцию при аппендиците у ребёнка. Конференция в 1934 году в г.Ленинграде окончательно закрепила эту тактику, что сразу отразилось на снижении летальности у детей от острого аппендицита.

В последние годы достигнуты значительные успехи в диагностике и лечении острого аппендицита в детском возрасте. Летальность от острого аппендицита составляет 0,2%. Однако, в младшей возрастной группе она значительно превышает средний уровень, что связано с диагностическими трудностями и тяжестью и необычностью течения заболевания, обусловленными анатомо-физиологическими особенностями раннего детского возраста.

ОСОБЕННОСТИ ХИРУРГИЧЕСКОЙ АНАТОМИИ ПРАВОЙ ПОДВЗДОШНОЙ ОБЛАСТИ В ДЕТСКОМ ВОЗРАСТЕ

Кожа живота у детей очень нежная, эластичная и упругая, подкожная жировая клетчатка хорошо развита, в основном, на первом году жизни. Поверхностная фасция имеет всего один листок и становится выраженной после 7 лет, недостаточно четко отделяются друг от друга мышечные слои, которые без резкой границы переходят в апоневроз. Брюшина очень нежная, тонкая, легко рвётся. У маленьких детей в слоях передней брюшной стенки располагается обильно развитая сеть мелких эластичных кровеносных сосудов. В области слепой кишки и всего илео-цекального угла брюшина часто образует три кармана, которые у детей раннего возраста выражены слабо, как и ленты на передней поверхности слепой кишки.

Червеобразный отросток чаще всего отходит от задне-внутренней поверхности слепой кишки, у его основания имеется складка слизистой, называемая клапаном или заслонкой Герлаха. В грудном возрасте она отсутствует и хорошо выражена только к 9 годам. Это имеет определённое значение в возникновении застойных явлений в отростке. У детей до 1 года аппендикс относительно длинный, около 5,3 – 5,4 см, а в более старшем возрасте 8 см, шире и длиннее, чем у взрослых, У взрослого человека соотношение длины отростка и длины толстой кишки 1:20, а у детей 1:10, соотношение диаметра отростка и диаметра толстой кишки у взрослых 1:8, у детей 1:4.

При выполнении аппендэктомии большое значение имеет расстояние от основания червеобразного отростка до нижней губы баугиневой заслонки, в среднем составляющее 2-4 см. В некоторых случаях, особенно у детей раннего возраста и в старшем, при широкой и короткой слепой кишке, устье аппендикса может располагаться вблизи нижней губы баугиневой заслонки. При инвагинации культи червеобразного отростка во время аппендэктомии может возникнуть значительная деформация баугиниевой заслонки, что в дальнейшем отразится на ее функции. Выделяют следующие положения червеобразного отростка: нисходящее (50%), передневосходящее (5%), задневосходящее (ретроцекальное) (25%), латеральное (10%), медиальное (5%).

Наиболее часто аппендикс имеет нисходящее положение. При этом варианте червеобразный отросток спускается вниз к области входа в малый таз, и там верхушка аппендикса может предлежать к мочевому пузырю или к стенке прямой кишки. Вследствие этого в клинике могут превалировать дизурические расстройства, учащение стула. В этой ситуации пальцевое исследование через прямую кишку помогает заподозрить истинную причину заболевания.

Возрастное развитие фолликулов в отростке: их нет в возрасте до 1 мес., к 3 годам их 7-8 в каждом поперечном срезе, причем в этом возрасте уже появляются чёткие реактивные центры. У взрослых на 1кв.см. площади отростка 70-80 фолликулов. Увеличение количества фолликулов с возрастом объясняется бактериально-токсическим раздражением слизистой в местах, где происходит задержка кишечного содержимого.

При выполнении аппендэктомии следует обратить особое внимание и на тип питания аппендикса. В тех случаях, когда кровоснабжение основания отростка осуществляется не только из a. appendicularis, но также и из артерий, питающих слепую кишку, необходимо особенно тщательное лигирование сосудов.

Нервным элементам червеобразного отростка в раннем детском возрасте присущи значительные особенности. Основную массу составляют небольшие недифференцированные нервные клетки. Все сплетение имеет эмбриональный характер. Волокна сплетений обычно очень тонкие, нежные. Процесс дифференцирования идет очень медленно, в связи с этим особую тяжесть течения острого аппендицита у детей первых 3 лет жизни некоторые авторы связывают с низкой дифференцировкой нейронов.

У детей первых 3 лет жизни сальник анатомически неразвит, представляет собой тонкую пленку и не достигает правой подвздошной ямки.

Брюшина у детей быстро вовлекается в воспалительный процесс вследствие хорошего кровоснабжения. Между тем, ее пластические свойства в раннем детском возрасте недостаточны, и ограничение воспалительного процесса отмечается значительно реже, чем в старших возрастных группах. У детей необычайно высокая всасывающая способность брюшины, что приобретает особое значение при объяснении причин тяжести перитонита в ранних возрастных группах.

ЭТИОЛОГИЯ И ПАТОГЕНЕЗ ОСТРОГО АППЕНДИЦИТА

Специфического микробного возбудителя при остром аппендиците нет. Считается, что микробы, которые принимают участие в развитии воспаления, находятся в самом отростке: кишечная палочка, энтерококк, стафилококк, стрептококк, синегнойная палочка, и многие другие. При определенных условиях эти микробы, проникая в толщу отростка, находят там благоприятную среду для жизнедеятельности, вызывая локальные изменения и общую реакцию организма.

Возможны гематогенный и лимфогенный пути распространения инфекции. Можно также выделить ряд факторов, которые способствуют развитию воспалительного процесса. К ним относятся характер питания, перенесенные соматические или инфекционные заболевания, врожденные аномалии червеобразного отростка (перекруты, изгибы), попадание в отросток инородных тел или кишечных паразитов и т.д.

Для объяснения патогенеза заболевания предложены теории:

1) Теория застоя
2) Теория «замкнутых полостей»
3) Паразитарная глистная инвазия
4) Инфекционная теория Ашоффа,
5) Гематогенная теория
6) Нервно-сосудистая теория Давыдовского

Ведущее место занимают инфекционная и нервно-сосудистая теории.

Последователи инфекционной теории считают, что в возникновении аппендицита основную роль играет флора отростка, которая активизируется (в результате застойных явлений) и при пониженной сопротивляемости червеобразного отростка проникает в его ткани, вызывая воспалительные изменения в отростке вплоть до некроза отдельных участков. В свою очередь, степень деструктивных изменений зависит от длительности спазма сосудов червеобразного отростка.

Некоторые авторы считают, что на возникновение воспалительных и деструктивных изменений в червеобразном отростке влияет сочетание неблагоприятных моментов: инфекции, обтурации просвета, расстройства иннервации и кровоснабжения и др. Этому способствует анатомические и физиологические особенности червеобразного отростка. Давыдовский И.А. рассматривает острый аппендицит как аутоинфекцию сенсибилизированного организма в результате снижения иммунитета. Имеющиеся особенности строения червеобразного отростка у детей раннего возраста (коническая форма, широкий просвет, отсутствие заслонки Герлаха и т.д.), с учетом патогенетических теорий объясняет одну из важных особенностей – редкость заболевания острым аппендицитом детей этой возрастной группы (3-5%).

МОРФОЛОГИЧЕСКИЕ ИЗМЕНЕНИЯ В ЧЕРВЕОБРАЗНОМ ОТРОСТКЕ

До настоящего времени является актуальной паталогоанатомическая классификация острого аппендицита Шпренгеля. Формы процесса: простая (катаральная), флегмонозная, гангренозная, перфоративная.

При простом аппендиците аппендикс макроскопически выглядит несколько напряженным, отечным, серозная оболочка умеренно гиперемирована, сосуды инъецированы; слизистая с кровоизлияниями, набухшая, иногда с изъязвлениями.

Флегмонозный аппендицит характеризуется гнойным воспалением всех слоев червеобразного отростка. Брюшина нередко гиперемирована, тускла и утолщена. В брюшной полости часто обнаруживается экссудат, который может быть серозным, кровянистым, серозно-гнойным и гнойным. Макроскопически отросток на всем протяжении или на отдельных участках гиперемирован, напряжен, утолщен, иногда покрыт фибринозно-гнойным налетом.

При флегмонозном аппендиците возможно образование аппендикулярного инфильтрата, представляющего собой опухолевидное образование, покрытое фибрином и состоящее из инфильтрированного отростка, петель тонкой кишки, сальника и слепой кишки.

Гангренозный аппендицит характеризуется глубокими деструктивными изменениями всей стенки червеобразного отростка. Париетальная брюшина чаще бывает изменена (тусклая, отечная), при вскрытии брюшной полости часто выделяется серозно-гнойный экссудат. Макроскопически отросток значительно утолщен, землисто- серого цвета, с гнойными наложениями. Стенка его довольно дряблая и при манипуляциях или самопроизвольно легко может наступить перфорация. При осмотре слепой и подвздошной (терминальный отдел) кишок отмечается воспалительная инфильтрация их стенок с гиперемией серозной оболочки.

КЛИНИКА ОСТРОГО АППЕНДИЦИТА

Клиника и диагностика при типичном расположении отростка

У детей старшего возраста клиника острого аппендицита сходна с клинической картиной у взрослых. Чаще всего, заболевание начинается с нелокализованных болей, которые, в основном, возникают постепенно и носят постоянный характер. В начале заболевания они отмечаются по всему животу или в эпигастральной области, иррадиируя довольно часто в зону пупка. Затем болезненность более часто определяется в правой области живота, усиливаясь при движении, смехе, кашле и т.д. Значительно реже боли в животе появляются внезапно, среди полного здоровья.

В первые часы заболевания боль обычно наиболее интенсивная, затем несколько уменьшается, но, как правило, совсем не исчезает. Характерна непрерывность боли, которая не проходит даже во сне.

Довольно часто бывает рвота (рефлекторная), обычно однократная или 2-3 раза, может быть только тошнота. При поздних стадиях развития разлитого гнойного перитонита рвота носит более упорный характер, в ней появляется примесь желчи.

Температурная реакция, в основном, умеренная (не выше 37,5-38°С). Лишь при диффузном перитоните, инфильтрате в стадии абсцедирования температура поднимается до 39°С и выше. В некоторых случаях температура может быть нормальной во всех стадиях заболевания.

В начале заболевания язык обычно бывает чистым, по мере генерализации воспалительного процесса в брюшной полости язык становится сухим, на нем появляются более выраженные наложения.

У большинства больных наблюдается задержка стула, может быть жидкий стул.

Диагностике помогает выявление местных симптомов. При распознавании острого аппендицита пальпацией живота ориентируются на три главных симптома: наличие локализованной болезненности при пальпации справа ниже пупка; умеренное, но постоянное напряжение мышц передней брюшной стенки там же; положительный симптом Щеткина-Блюмберга. В типичных случаях положительны и многочисленные другие аппендикулярные симптомы: Ситковского, Ровзинга, Воскресенского, Образцова, Раздольскова, Бартомье-Михельсона и прочие. Для уточнения диагноза используют ректальное пальцевое исследование, анализ периферической крови. В неясных случаях применяют лапароскопию. Также существуют и другие, применяемые реже, методы исследования, такие как термография, электромиография, сравнительный анализ крови из пальца и из кожи в правой подвздошной области и т. д. Однако, в большинстве случаев у детей средней и старшей возрастных групп при обычном расположении червеобразного отростка диагностика острого аппендицита трудностей не вызывает.

Варианты течения и диагностика атипичных форм острого аппендицита

Наиболее тяжело протекает аппендицит в сочетании с какими-либо соматическими или детскими инфекционными заболеваниями. Указанная патология значительно снижает защитные силы организма, к тому же эти случаи, как правило, представляют наибольшую диагностическую трудность.

Атипичная клиника может быть связана с атипичной локализацией червеобразного отростка, с развитием аппендицита на фоне приема антибиотиков.

Тазовая локализация аппендикса проявляется характерными симптомами заболеваний тазовых органов. Если червеобразный отросток находится в малом тазу, боли локализуются над лоном несколько справа, обычно схваткообразные и могут носить

характер тенезмов. Возможно появление жидкого стула; при выраженном вторичном проктите стул в виде «плевков слизи», с примесью небольшого количества крови. Возможно также частое, бывающее болезненным, мочеиспускание небольшими порциями (особенно в конце акта дефекации). При низком расположении аппендикса болезненность и ригидность брюшной стенки отмечаются не всегда, а если болезненность имеется, то чаще над лоном. Симптом Щеткина- Блюмберга обычно отчетлив также над лоном.

Особую ценность приобретает ректальное исследование, когда имеется болезненность стенок прямой кишки и их отечность. При ретроцекальном расположении париетальная брюшина передней брюшной стенки вовлекается в воспалительный процесс позже, поэтому жалобы на боли в животе чаще умеренные. Основной признак – также умеренная, но постоянная локальная болезненность при пальпации. Ригидность же и симптом Щеткина- Блюмберга могут быть менее выражены. При таком расположении отростка ректальное пальцевое исследование позволяет отметить болезненность стенок прямой кишки спереди и справа.

При ретроперитонеальной локализации отростка больные часто жалуются на умеренные постоянные ноющие боли в правой поясничной области, периодически усиливающиеся и нередко иррадирующие в правую паховую область и внутреннюю поверхность бедра, иногда в область печени.

Диагностика при ретроперитонеальном расположении очень сложна. На первый план выступает постоянная ригидность правой поясничной области и умеренное напряжение косых мышц живота справа на фоне постоянной, но умеренной болезненности. При этой форме расположения отростка симптом 12-ребра также положительный, как и при почечной колике, но выявляется он значительно ниже проекции правой почки, причем надавливание на XII ребро оказывается безболезненным (отрицательный симптом Мейо).

Наиболее вариабельна клиническая картина в случаях, когда верхушка воспаленного червеобразного отростка находится вблизи корня брыжейки. Вовлечение её в процесс вызывает упорную рефлекторную рвоту, усиленные перистальческие движения кишечника. Появляются сильные схваткообразные боли, жидкий стул, вздутие живота. Пальпаторная болезненность выражена в большей степени в области пупка.

Особую трудность представляет подпеченочный вариант расположения отростка. В этой ситуации чаще приходится проводить дифференциальный диагноз между острым аппендицитом и острым холециститом. Если при динамическом наблюдении удается отметить, что состояние ребёнка ухудшается (нарастают явления интоксикации, держится высокая температура), а местно, в области правого подреберья, держится защитное мышечное напряжение, то необходимо склониться в сторону оперативного вмешательства.

На фоне необоснованной антибиотикотерапии клинические признаки острого аппендицита становятся менее выраженными. Больные обычно жалуются на умеренную ноющую (а иногда и непостоянную) боль в животе, которая несколько усиливается при резких движениях, прыжках, беге.

В случаях приема антибиотиков чаще отсутствует четкая ригидность мышц передней брюшной стенки, симптом Щеткина – Блюмберга остается слабоположительным или совсем не выявляется.

Во всех сомнительных случаях – при неясной клинической картине, недостаточно убедительных местных признаках заболевания, подозрении на возможность атипичного расположения отростка – необходимо прибегать к пальцевому ректальному исследованию и лапароскопии.

Особенности клиники и диагностики острого аппендицита у детей раннего возраста.

Течение острого аппендицита у детей младшей возрастной группы значительно отличается от клинических проявлений у старших детей. Наиболее общей характеристикой клинической картины является преобладание общих неспецифических симптомов над местными. Более чем в 75% случаев с самого начала преобладают значительные нарушения общего состояния: дети становятся вялыми, капризными, нарушаются сон и аппетит. Маленький ребенок чаще указывает на боли в области пупка. Это связано с неспособностью точно локализовать место наибольшей болезненности из-за недостаточного развития корковых процессов, склонности к иррадиации нервных импульсов, близкого расположения к корню брыжейки солнечного сплетения, а также быстрого развития неспецифического мезентереального лимфаденита. Нередко дети раннего возраста вообще не жалуются на абдоминальные боли, что, однако, не говорит об их отсутствии. В этих случаях всегда существуют эквиваленты боли, которые легко выявляются при перемене положения тела, одевании, случайном прикосновении к животу.

Непрерывность болей ведет к нарушению сна, что является характерной особенностью заболевания у детей младшего возраста. Иногда можно предположить приступообразный характер болей: периоды спокойного поведения сменяются приступами резкого двигательного беспокойства, плачем, отказом от приема пищи и т.д.

Повышение температуры почти всегда бывает при остром аппендиците у детей до 3 лет. Чаще всего температура до 38-39°С и выше. Однако, повышения температуры может и не быть.

Довольно постоянным симптомом является рвота 3-5 раз и более.

Типичным для детей младшей возрастной группы является жидкий частый стул, что можно объяснить раздражением прямой кишки воспаленным червеобразным отростком, который, в силу анатомических особенностей, в этом возрасте (малая емкость брюшной полости и относительно длинный червеобразный отросток) находится в полости малого таза.

При пальпации живота ориентируются на те же симптомы, что и у детей старшего возраста. Исследование должно быть щадящим, постепенным, обязательно сравнительным и повторным. Вначале проводят пальпацию бедра, грудной клетки, затем переходят на левую половину живота и, положив руку, дожидаются вздоха, на высоте которого исчезает активное напряжение и брюшная стенка расслабляется. При переходе на правую половину живота необходимо следить за реакцией ребёнка и отвлекать его внимание. Пассивное мышечное напряжение более четко выявляется при умеренном, одновременном, давлении на обе половины живота. На вдохе, когда брюшная стенка расслабляется, разница в напряжении ощутима яснее.

Среди приемов, облегчающих диагностику, большое значение необходимо придавать очистительной клизме. После этой манипуляции более четко определяется локальная болезненность, а послеоперационный период протекает благоприятнее из-за отсутствия газов и каловых масс в толстой кишке.

Для того, чтобы исключить двигательное возбуждение, психоэмоциональные реакции и с наибольшей достоверностью выявить местные симптомы, можно прибегнуть к осмотру больного во сне. Это достигается либо длительным выжиданием физиологического сна (что нежелательно, поскольку возможно быстрое прогрессирование воспаления), либо во время медикаментозного сна. Пальцевое исследование прямой кишки необходимо проводить всем детям раннего возраста, т.к. это помогает исключить ряд других заболеваний (инвагинацию, копростаз, кишечную инфекцию и др.)

Изменения в крови не всегда характерны, но чаще бывает лейкоцитоз в пределах $10*10^9$ /л –$15*10^9$ /л 1мкл. Клиническое течение острого аппендицита у детей первых лет жизни гораздо тяжелее, чем в старшем возрасте. Воспалительный процесс в червеобразном

отростке развивается необычайно быстро из-за недоразвития его интрамурального аппарата. Гангрена и перфорация отростка могут наступить даже через несколько часов от начала заболевания. Этому способствует относительная тонкость самой стенки отростка. Другой особенностью аппендицита в раннем детском возрасте является быстрое вовлечение в патологический процесс соседних участков брюшины и прилегающих органов. Эти факторы объясняют еще одну особенность—волнообразное, двухфазное течение острого аппендицита у маленьких детей. В связи с некрозом нервных окончаний в аппендиксе спонтанные боли исчезают, наступает, как бы, светлый промежуток, хотя его можно назвать ложным, так как общее состояние ребёнка постепенно ухудшается и вскоре наступает трагическая фаза заболевания, обусловленная вовлечением в воспалительный процесс рядом расположенных участков брюшинного покрова.

Острый аппендицит у детей грудного возраста.

Наблюдается редко. Клиника идентична огромному числу соматических заболеваний: высокая температура, беспокойство, многократная рвота и расстройство стула. Следует обращать внимание на нарушение сна, отказ от пищи, беспокойство. Установлению диагноза аппендицита помогает осмотр ребёнка во время естественного или медикаментозного сна.

Острый аппендицит у новорождённых.

Встречается исключительно редко. Клиника та же, что и у детей грудного возраста.

Объективизировать признак пассивного мышечного напряжения помогает электромиография (ЭМГ) передней мышечной стенки. Это ценный диагностический тест при деструктивных формах аппендицита у детей. Этот метод позволяет объективно оценивать фазу мышечного напряжения, его распространенность. Тем самым косвенно оцениваются локализация, степень и распространенность воспалительного процесса. Метод показал особую диагностическую ценность выявления атипичного расположения. Проводят ЭМГ после применения клизмы с хлоралгидратом или введения ГОМК и устранения гипертермии.

Решающее значение в диагностике трудных случаев принадлежит лапароскопии.

ДИФФЕРЕНЦИАЛЬНАЯ ДИАГНОСТИКА

Дифференциальную диагностику острого неосложнённого аппендицита проводят с заболеваниями, которые можно разделить на следующие группы:

1) Воспалительные и инфекционные заболевания
2) Хирургические заболевания органов брюшной полости
3) Урологическая патология
4) Гинекологические заболевания
5) Системные процессы.

Воспалительные и инфекционные заболевания

- Острый неспецифический мезаденит чаще сопутствует инфекционным или вирусным заболеваниям. Характерна перемежающаяся боль разной интенсивности. Напряжение мышц в нижнем квадранте живота, как правило, отсутствует. Пальпаторные симптомы:
  - Макфеддена – максимальная болезненность локализуется несколько выше и кнутри от точки Мак-Бурнея;
  - Мезентериальный (болезненность при пальпации живота по ходу брыжейки тонкой кишки, т.е. в косом направлении от левого подреберья через пупок в правую подвздошную область);

– Клейна (перемещение болевой точки) – при повороте ребёнка на левый бок, боль перемещается влево. При этом область слепой кишки при пальпации оказывается безболезненной. Аускультативно иногда определяется усиленная перистальтика.
ОАК: ускоренная СОЭ, лейкоцитоз.

- Респираторно-вирусные инфекции – здесь на первый план выступают синдром токсикоза, сопровождающийся высокой температурой , а также катаральные явления. Псевдоабдоминальный синдром может возникнуть на фоне гипертермии и микроциркуляторных нарушений. При аденовирусных инфекциях причиной болей в животе может быть вовлечение в патологический процесс мезентериальных лимфатических узлов – они носят локализованный характер, малоинтенсивны, при полном отсутствии мышечного напряжения.
- При пневмониях – характерный анамнез, одышка и ослабление дыхания над поражённым отделом.
- При отите – живот мягкий, безболезненный.
- Вспышки кишечной инфекции характеризуются острым началом с высокой температурой и многократной рвотой. На этом фоне появляются частый жидкий стул и лишь затем боль в животе. В сомнительных случаях – госпитализация и наблюдение.
- Дизентерия может сопровождаться интенсивными болями в животе с локализацией их в правой подвздошной области, однако плохое общее состояние, жидкий стул со слизью и кровью, боли по ходу толстой кишки, урчание в области тонкой кишки, отсутствие постоянного напряжения мышц передней брюшной стенки чаще всего позволяют правильно поставить диагноз. Однако следует помнить о возможности сочетания этих двух заболеваний.
- При хроническом колите боль характеризуется спастическими приступами, обычно в левой половине живота. Характерный анамнез с указанием на частые запоры, которые могут перемежаться с поносом. Живот мягкий, болезненный по ходу толстой кишки, иногда можно пальпировать спазмированную сигмовидную кишку.
- Брюшной тиф: ОАК выявляет лейкопению; в процессе развития заболевания появляются типичные для тифа высыпания.
- При подозрении на острый гепатит следует исследовать трансаминазы и билирубин крови.

Хирургические заболевания органов брюшной полости

- Копростаз – боль в животе появляется на фоне 1-2 – дневной задержки стула, температура не повышается. После клизмы боль полностью исчезает.
- Функциональная спастическая кишечная непроходимость – часто её причиной является глистная инвазия. Боль носит приступообразный характер, температура нормальная. Живот при пальпации мягкий, отмечается лёгкая разлитая болезненность в области пупка. В анализе крови может выявиться эозинофилия.
- Решающую роль в дифференцировании острого аппендицита от острой обтурационной кишечной непроходимости играет лапароскопия, особенно если обтурация произошла на уровне терминального отдела подвздошной кишки.
- Наиболее характерный признак для кишечной инвагинации – наличие эластического образования в правой подвздошной области или в правом подреберье.
- Острый холецистит – решающее значение имеет УЗИ печени и желчного пузыря, в сомнительных случаях – диагностическая лапароскопия.
- Язвенная болезнь желудка и двенадцатиперстой кишки – типичный характер боли, зависящий от локализации язвы, пальпаторные данные (боль в эпигастрии, отсутствие перитонеальных симптомов) позволяют исключить острое хирургическое заболевание органов брюшной полости.

- Острый панкреатит – клинически может напоминать картину острого аппендицита, однако значительное повышение амилазы в крови и диастазы в моче помогает правильно поставить диагноз.
- Диагностика врожденных вариантов, аномалий, пороков развития слепой и ободочной кишки и илео-цекального угла осуществляется после лапароскопии или же трансоперационно, а также с помощью ирригографии.

Урологическая патология

- Мочекаменная болезнь диагностируется на основании болезненности в правой поясничной области при пальпации и перкуссии, исследовании мочи, в которой обнаруживаются свежие эритроциты. Иногда при ректальном исследовании удается пальпировать конкремент при его локализации в нижней трети мочеточника,
- Также приходится дифференцировать острый аппендицит от пороков развития верхних мочевыводящих путей, острого пиелонефрита и острого цистита,

Ведущее место в диагностике различных уропатий принадлежит экскреторной урографии.
Показания к урографии:

- боль в животе в сочетании с лейкоцитурией, протеинурией и гематурией,
- боль в поясничной области даже без наличия мочевого синдрома,
- боль в животе в сочетании с дизурией,
- стойко рецидивирующий болевой абдоминальный синдром,

- При острых заболеваниях яичек у детей также возникает абдоминальный синдром. Решающую роль в постановке диагноза играет пальпация органов мошонки, что вызывает субъективное ощущение усиления боли в животе.

Гинекологические заболевания

- При пельвиоперитоните боль появляется в нижних отделах живота, причём при пальпации она симметрична. Выраженный палочкоядерный сдвиг в формуле крови. Вмешательство должно ограничиться лапароскопией,
- Острый аппендицит следует также дифференцировать от апоплексии яичника, заворота придатков и кисты придатков, опухолей внутренних половых органов, а также от предменструальной боли и гематокольпоса.

Системные процессы

- Ревматизм – перитонеальный синдром обусловлен аллергической реакцией брюшины, реже встречается истинный серозный перитонит. Для верификации диагноза – ревматические пробы,
- Анамнез и объективное обследование позволяет отдифференцировать острый аппендицит от геморрагического васкулита,
- а также сахарного диабета (при кетоацидозе и диабетической коме).

ЛЕЧЕНИЕ ОСТРОГО АППЕНДИЦИТА

Лечение острого аппендицита только оперативное, под общим обезболиванием. Важное значение имеет психологическая подготовка больного.

В качестве премедикации за 30-40 мин. до операции вводится подкожно 0,1% раствор атропина из расчёта 0,1 мл на год жизни, но не более 1мл.

Как правило, аппендэктомия выполняется под аппаратно-масочным наркозом (фторотан с закисью азота).

Оперативные доступы: Мак-Бурнея – Волковича-Дьяконова. При тяжёлых, запущенных перитонитах применяется срединная лапаротомия. Червеобразный отросток удаляется ретроградно или антеградно лигатурным методом (у новорождённых детей и при развившемся тифлите), с погружением культи отростка в кисетный шов во всех других случаях.

Ведение послеоперационного периода

Ведение послеоперационного периода у детей с простыми формами аппендицита:

- щадящая диета соответственно возрасту в первые 2 сут.
- после операции назначают обезболивающие препараты (анальгин), иногда – промедол.
- швы снимают на 7-е сутки и на следующий день ребёнка выписывают домой.

В послеоперационном периоде после удаления флегмонозно-изменённого отростка назначают антибиотики в течение 5 суток. В тот же день производят контрольное пальцевое обследование прямой кишки для исключения послеоперационного инфильтрата. Перед выпиской повторяют анализ крови.

При тяжёлых гнойно-деструктивных формах острого аппендицита после аспирации гноя к ложу червеобразного отростка подводят микроирригатор для дальнейшего введения антибиотиков и резиновый выпускник. Удаляют их на 3-5 сут. после операции. Швы снимают на 7-8 сут. Перед выпиской также делают ректальное исследование и повторяют анализ крови.

ОСЛОЖНЕНИЯ ПОСЛЕОПЕРАЦИОННОГО ПЕРИОДА

Послеоперационные осложнения острого аппендицита можно разделить на 3 группы:

1. Осложнения со стороны брюшной стенки:
   - кровотечение
   - гематома
   - инфильтрат в области раны
   - нагноение раны
   - расхождение швов
   - эвентрация кишок
   - лигатурные свищи;
2. Осложнения со стороны брюшной полости:
   - гематома брюшной полости
   - несостоятельность культи отростка
   - абсцесс правой подвздошной ямки
   - межкишечные абсцессы
   - Дуглас-абсцесс
   - подпечёночный абсцесс
   - поддиафрагмальный абсцесс
   - разлитой перитонит
   - ранняя спаечная кишечная непроходимость
   - кишечные свищи
   - пилефлебит;
3. Осложнения общего характера:
   - пневмония
   - сепсис.

Лечение оперативное и консервативное проводится соответственно имеющемуся виду осложнения.

АППЕНДИКУЛЯРНЫЙ ИНФИЛЬТРАТ

Это конгломерат, состоящий из воспаленно измененных петель кишок и участков сальника, спаявшихся между собой и брюшиной, и отграничивающий от свободной брюшной полости воспаленный отросток и скопившийся вокруг него экссудат.

Аппендикулярный инфильтрат наиболее часто локализуется в правой подвздошной области. Пальпируется он в виде безболезненного или слабо болезненного, плотного, малоподвижного, опухолевидного образования от 4 до 22 см. Ретроцекальный аппендикулярный инфильтрат неподвижен, гладкий, болезненный или слабо

болезненный, без чётких границ. Тазовый инфильтрат чаще диагностируется интраоперационно.

Диагностика: ОАК – лейкоцитоз со сдвигом влево, УЗИ, рентгенологический метод, лапароскопия; для исключения патологии почки справа – экскреторная урография.

Консервативное лечение: строгий постельный режим, строгая диета (питательная, высококалорийная, богатая белками, не должна вызывать усиления перистальтики кишечника и процессов брожения), в первые дни лечения холод местно в виде «грелки» со льдом. При отсутствии признаков раздражения брюшины – рассасывающая терапия, включая физиотерапевтические процедуры (УВЧ, соллюкс, диатермия). При локализации плотного, «спокойного», «холодного» аппендикулярного инфильтрата в дугласовом кармане назначают теплые (35-40°С) ромашковые клизмы (100-150мл. воды 2 раза в день). Терапия: антибиотики, интенсивная инфузионная терапия, антикоагулянты, новокаиновые блокады.

Больные с плотным, неподвижным инфильтратом, с нормальной или субфебрильной температурой, у которых нет признаков интоксикации и раздражения брюшины или они выражены слабо и имеют достоверную тенденцию к стиханию, оперативному лечению не подлежат. Аппендэктомия производится через 2-3 месяца. Эта тактика применима для детей старшего возраста.

Важной особенностью течения острого аппендицита у детей является то, что местные перитониты и аппендикулярные инфильтраты встречаются значительно реже, чем у взрослых. Это связано с недостаточностью механизмов отграничения (слабые пластические свойства брюшины, недоразвитие сальника). Инфильтраты у детей, особенно в раннем возрасте, склонны к быстрому абсцедированию. При этом, как правило, отмечаются высокая температура, гиперлейкоцитоз и ускоренная СОЭ. Клинически при пальпации живота определяется болезненное образование, обычно в правой подвздошной ямке. Диагноз уточняется при пальцевом исследовании через прямую кишку. Сложнее обнаружить инфильтрат при его ретроцекальном расположении. В этих случаях следует прибегнуть к ручному исследованию, которым пользуются при пальпации правой почки.

У детей младшего возраста аппендикулярный инфильтрат встречается значительно реже. В силу анатомо-физиологических особенностей, свойственных этому возрасту, тактика при аппендикулярном инфильтрате у них более активная. Аппендэктомия в условиях рыхлого инфильтрата целесообразна, т.к. осторожное разделение хорошо дифференцируемых органов и тканей из рыхлых спаек технически не сложно, а с другой стороны, в силу этого же свойства (рыхлость «инфильтрата») при формировании абсцесса возможен прорыв гноя в свободную брюшную полость с образованием в ней распространенных форм перитонита.

ЗАКЛЮЧЕНИЕ

Таким образом, острый аппендицит – самое распространённое хирургическое заболевание детского возраста. Клиническое течение его у детей старшей возрастной группы мало чем отличается от обычного течения у взрослых людей. Однако, у детей младшего возраста (до 3 лет) данная патология имеет ряд существенных особенностей, обусловленных анатомо-физиологическими свойствами детского организма. В течении заболевания можно выделить 3 важнейших, кардинальных, особенности:

- **Редкость заболевания**. Обусловлена как строением аппендикса - сохранением эмбриональной, конической формы с широким основанием и отсутствием заслонки Герлаха, малым числом лимфоидных фолликулов, так и алиментарным фактором, что вкупе объясняет хорошую дренажную функцию червеобразного отростка и, следовательно, редкость заболевания.

- **Диагностические трудности**. Сложность диагностики связана с незрелой нервно-психической сферой маленького ребёнка, трудностью сбора анамнеза и уточнения жалоб, проведения обследования и выявления местных симптомов, а также большим числом заболеваний, протекающих с абдоминальным болевым синдромом, с явлениями интоксикации и водно-электролитного дисбаланса. Преобладание общей симптоматики над местными проявлениями также не способствует ранней, своевременной диагностике заболевания.
- **Тяжесть течения**. Она обусловлена также анатомо-физиологическими особенностями младшего возраста, такими как быстрота течения деструктивного процесса в тонкой стенке аппендикса с вовлечением в воспалительный процесс тканей и органов брюшной полости, который не имеет тенденции к отграничению в связи с низкими пластическими свойствами брюшины, недоразвитием сальника, малой ёмкостью брюшной полости, подвижностью илео-цекального угла, его богатой лимфатической сетью и пр. Решающую роль играет и фактор времени, не способствующий ранней диагностике острого аппендицита и, следовательно, обусловливающий более частое развитие перитонита с преобладанием распространённых форм.

В заключение следует акцентировать внимание студентов на очень важном моменте. С целью своевременной диагностики острого аппендицита и сокращением числа диагностических ошибок существует приказ МЗ РФ №320 об обязательной госпитализации детей с болями в животе в хирургические стационары для наблюдения, обследования и решения диагностических проблем, соблюдение которого для педиатров и хирургов должно быть неукоснительным.

9. Вопросы для самоподготовки:

1. Какие особенности анатомии брюшной полости имеют значение для течения острого аппендицита у детей до 3 лет?
2. Каков этиопатогенез острого аппендицита?
3. Какая классификация используется при остром аппендиците у детей?
4. Каковы общие и местные симптомы ОА при типичном расположении аппендикса у детей старшего возраста?
5. Чем отличается клиника ОА при атипичном расположении червеобразного отростка?
6. В чём состоят особенности ОА у детей младшей возрастной группы?
7. Каковы особенности клиники у детей до 3 лет?
8. На чем основана клиническая диагностика ОА у детей?
9. Какую информацию дают дополнительные методы диагностики (лабораторные и специальные)?
10. С какими заболеваниями дифференцируют ОА и каким образом?
11. В чём состоит суть оперативного вмешательства и каковы основные методики?
12. Как ведут больных в послеоперационном периоде?
13. Какие осложнения могут развиться в послеоперационном периоде?
14. Какие вопросы учитываются при проведении реабилитации и диспансеризации больных, перенесших операцию по поводу острого аппендицита?
15. В чём состоят особенности течения и тактики ведения детей с аппендикулярным инфильтратом?
16. Каковы результаты лечения детей с острым аппендицитом?

10. Тестовые задания по теме:

1. В каком возрасте дети чаще болеют острым аппендицитом? (1)

а. в грудном
б. в ясельном
в. в дошкольном
г. в предшкольном
д. в школьном

2. Что нужно осматривать у ребёнка при подозрении на острый аппендицит?(1)

а. зев
б. кожу
в. грудную клетку
г. живот
д. всё перечисленное

3. Какое исследование является решающим в диагностике «тазового» аппендицита? (1)

а. ирригография
б. ректальное пальцевое исследование
в. ректороманоскопия
г. цистоскопия
д. цистография
е. рентгенография таза

4. Какое заболевание похоже по симптоматике на «тазовый» аппендицит? (1)

а. острый пиелонефрит
б. парапроктит
в. острая дизентерия
г. геморрой
д. пилефлебит

5. Какие методы исследования являются решающими в дифференциальной диагностике острого аппендицита и абдоминального синдромома при пневмонии? (2)

а. УЗИ брюшной полости
б. КТ брюшной полости
в. Рентгенография брюшной полости
г. Рентгенография грудной клетки
д. Пальпация живота в состоянии медикаментозного сна.

6. Что изменяется в клинической картине острого аппендицита с наступлением деструкции отростка? (1)

а. усиливается рвота
б. усиливаются боли в животе
в. появляется частый жидкий стул
г. наступаёт ложный «светлый» промежуток
д. ухудшается общее состояние

7. В особенности клиники острого аппендицита у детей ясельного возраста не входит: (1)

а. преобладание общих симптомов над местными
б. кожные высыпания
в. трудность общения с ребёнком
г. двигательное беспокойство
д. гипертермия
е. многократная рвота
ж. активное напряжение брюшной стенки

8. Основными объективными симптомами острого аппендицита у детей старшего возраста при обследовании являются все, кроме (1):

а. локальная болезненность в правой подвздошной области
б. локальная болезненность в области пупка

в. положительный симптом Воскресенского
г. локальная пассивная мышечная защита
д. положительный симптом Щеткина-Блюмберга

9. Жалобами при остром аппендиците у детей до 3 лет являются все, кроме: (1)

а. гипертермия
б. острое начало, болезненный крик
в. капризность, вялость
г. нарушение сна
д. боли в области пупка
е. расстройства стула

10. Острый аппендицит у детей до 3 лет при обследовании проявляется всеми симптомами, кроме: (1)

а. локальная боль в области пупка и эпигастрии
б. локальная боль в правой подвздошной области
в. активное напряжение мышц живота
г. положительный симптом Раздольского
д. болезненность при ректальном исследовании

11. Для диагностики острого аппендицита у детей до 3 лет чаще используют: (1)

а. реланиум
б. масочный наркоз
в. осмотр во время естественного сна
г. медикаментозный сон с использованием в/в наркоза
д. медикаментозный сон с использованием оксибутирата натрия

12. Поставить диагноз острого аппендицита у ребёнка до 3 лет **можно на основании всех симптомов кроме: (1)**

а. отталкивания рук врача при пальпации живота
б. симптома «ножниц»
в. беспокойства ребёнка при пальпации живота
г. локальной болезненности в правой подвздошной области
д. болезненности при бимануальной пальпации

13. Как исключить острый аппендицит у ребёнка с абдоминальным синдромом при геморрагическом васкулите? (1)

а. методом УЗИ брюшной полости
б. лапароскопией
в. поднаркозной пальпацией живота
г. исследованием коагулограммы
д. пробным лечением васкулита гормонами

14. О чем, наиболее вероятно, говорит локализация пальпаторной болезненности в области левого подреберья, пупка и правой подвздошной области при ОРВИ: (1)

а. об остром аппендиците
б. об остром панкреатите
в. о мезадените
г. об энтероколите
д. о гепатите

15. Какие дифференциально-диагностические признаки при копростазе говорят в пользу кишечной колики, а не острого аппендицита?(2)

а. вынужденное положение на правом боку
б. напряжение мышц передней брюшной стенки
в. отсутствие напряжения мышц передней брюшной стенки
г. исчезновение болей после клизмы
д. усиление болей после клизмы

16. Назовите заболевание печени и желчевыводящих путей, похожее по клинике на острый аппендицит (1):

а. синдром портальной гипертензии
б. хронический гепатит
в. врожденная киста холедоха
г. острый калькулезный холецистит
д. атрезия желчных путей

17. Ведущими симптомами «тазового» аппендицита являются все, кроме (1):

а. боли в эпигастральной области
б. боли внизу живота
в. частое мочеиспускание
г. частый разжиженный стул
д. напряжение мышц над лоном

18. Почему на фоне клиники острого аппендицита через некоторое время прекращаются боли в животе? (1)

а. в результате гангрены червеобразного отростка погибают лимфоидные фолликулы
б. в результате гангрены червеобразного отростка погибают нервные окончания
в. образуется мощная пиогенная капсула
г. происходит обратное развитие воспалительного процесса
д. комбинация пунктов а и в

19. Какие воспалительные заболевания илео-цекального угла могут симулировать острый аппендицит? (2)

а. болезнь Крона
б. аскаридоз
в. инвагинация
г. лимфосаркома
д. мезаденит

20. Диагностические трудности при остром аппендиците у детей ясельного возраста не объясняются одним из факторов? (1)

а. тупым илео-цекальным углом
б. несовершенством нервно-психической сферы ребёнка
в. наличием большого числа заболеваний, имеющих псевдоабдоминальный синдром
г. преобладанием общих симптомов над местными

21. Симптомом раздражения брюшины при остром аппендиците не является (1):

а. симптом Щеткина-Блюмберга
б. симптом Данса
в. симптом Ровзинга
г. симптом Воскресенского
д. симптом Бартомье-Михельсона

22. Врожденным заболеванием илео-цекального угла, похожим по клинике на острый аппендицит, является (1):

а. недостаточность баугиниевой заслонки –
б. мезаденит
в. дивертикул Меккелля
г. подвижная слепая кишка
д. грыжа Литтре

23. Назовите наиболее достоверные и постоянные сочетания клинических признаков острого аппендицита (1):

а. локальная болезненность и рвота
б. жидкий стул и рвота
в. напряжение мышц брюшной стенки и локальная болезненность в правой подвздошной области
г. рвота и повышение температуры тела

д. симптом Щеткина-Блюмберга при мягкой брюшной стенке

24. Выберите описание симптома Воскресенского при остром аппендиците (1):

а. усиление болей в животе в положении ребёнка на левом боку
б. усиление болей в правой подвздошной области при толчке в левой подвздошной области
в. усиление болей в правой подвздошной области при сгибании правой нижней конечности в тазобедренном суставе
г. усиление болей в правой подвздошной области при проведении резких касательных движений рукой хирурга через рубашку
д. болезненная пальпация в правой подвздошной области при положении больного на левом боку

25. К аномальным положениям слепой кишки не относится расположение (1):

А) в правой подвздошной области
Б) в левой подвздошной области
В) подвижная слепая кишка
Г) подпеченочное положение
Д) тазовое положение

26. Какой из представленных видов расположения червеобразного отростка не является вариантом нормы? (1)

а. нисходящее
б. латеральное
в. медиальное
г. левостороннее
д. ретроцекальное

27. Выберите характерные для острого аппендицита изменения в общем анализе крои у детей старшего возраста (1):

а. лейкоциты $7*10^9$/л, СОЭ – 8 мм/час, формула без изменений
б. лейкопения, СОЭ – 14 мм/час, моноцитоз
в. лейкоциты $12*10^9$/л, СОЭ – 18 мм/час, сдвиг формулы влево
г. лейкоциты $5*10^9$/л, СОЭ – 43 мм/час, в формуле лимфопения
д. анемия, тромбоцитопения, лейкопения

28. Как часто встречается острый аппендицит у детей до 3 лет? (1)

а. 10%
б. 20%
в. 80%
г. 3%
д. 50%

29. К поздним послеоперационным осложнениям острого аппендицита относится: (1)

а. внутрибрюшное кровотечение
б. кровотечение из раны
в. расхождение краев раны
г. инфильтрат брюшной полости
д. лигатурный свищ.

30. Какова тактика хирурга во время операций аппендектомии по поводу острого аппендицита при несоответствии его клиники найденным морфологическим изменениям (1)?

а. ушивание брюшной полости
б. дренирование брюшной полости
в. ревизия на Меккелев дивертикул и осмотр малого таза
г. переход на срединную лапаротомию

31. Выберите симптом, помогающий отличить кишечную инфекцию от острого аппендицита (1):

а. боли в животе

б. рвота
в. высокая температура
г. изменения характера стула
д. мягкая брюшная стенка иотрицательные симптомы раздражения брюшины

32. Назовите особенность брюшной полости, имеющую значение для объяснения редкой заболеваемости острым аппендицитом у детей до 3-х лет (2):

а. тупой илео-цекальный угол
б. конусовидная форма слепой кишки и аппендикса
в. короткий сальник
г. малое число фолликулов в стенке аппендикса
д. малая емкость брюшной полости

33. Укажите результаты обследования маленького ребёнка (до 3 лет) во время медикаментозного сна при остром аппендиците (1):

а. напряжение мышц всей брюшной стенки
б. напряжение мышц в правой подвздошной области и симптом отталкивания руки хирурга
в. многократная рвота
г. положительный симптом Щеткина-Блюмберга
д. все перечисленное верно

34. Какой признак не объясняет при плевропневмонии возникновение болей в животе? (1)

а. вследствие раздражения межреберных нервов
б. вследствие раздражения диафрагмального нерва
в. в результате поражения токсинами солнечного сплетения
г. вследствие поражения токсинами аппендикса
д. в результате развития пареза кишок

35. Что не относится к особенностям клиники острого аппендицита у детей младшей возрастной группы (1):

а. активное напряжение брюшной стенки
б. преобладание общих симптомов над местными
в. трудность выявления симптомов раздражения брюшины
г. волнообразное течение
д. преобладание местной симптоматики над общими проявлениями

36. Какой признак не является характерным для острого аппендицита при проведении ректального пальцевого исследования? (1)

а. болезненность при пальпации
б. повышение ректальной температуры
в. нависание стенок прямой кишки
г. наличие крови на извлеченном пальце
д. наличие инфильтрата в малом тазу

37. Для лабораторных данных, отличающих инфекционный гепатит от острого аппендицита, характерно все, кроме: (1)

а. билирубинемии с преобладанием прямой фракции
б. гиперлейкоцитоза
в. отсутствия стеркобилина в кале
г. повышения уробилина в моче
д. повышения цифр трансаминаз

38. Острый аппендицит дифференцируют с ревматизмом. С чем связаны боли в животе при ревматизме? (1)

а. с поражением брыжеечных лимфоузлов
б. с поражением нервных окончаний в стенке кишки
в. с нарушением функции печени
г. с наличием полисерозита
д. с развитием пареза кишок

39. В патологоанатомическую классификацию Шпренгеля не входит острый аппендицит: (1)

а. перфоративный
б. катаральный
в. гангренозный
г. язвенный
д. флегмонозный

40. Острый аппендицит дифференцируют с аскаридозом. Что не является причинами болей в животе при аскаридозе кишечника? (1)

а. парез кишок
б. механическое раздражение слизистой кишечника
в. спастическое действие глистных токсинов на стенку кишки
г. закупорка просвета кишки клубком аскарид

41. Показаниями к проведению лапароскопии у детей при подозрении на острый аппендицит являются (1):

а. нечеткость клиники и невозможность снятия этого диагноза
б. возраст до 3 лет
в. многократная рвота
г. гипертермический синдром
д. явления эксикоза

42. Назовите основные кардинальные особенности острого аппендицита у детей младшей возрастной группы (1):

а. отсутствие настороженности педиатров
б. редкость заболевания
в. трудность диагностики
г. все перечисленное

43. К дополнительным методам диагностики острого аппендицита относятся все, кроме (1):

а. рентгенологическое исследование
б. лапароскопия
в. ректальная термометрия
г. электромиография
д. ректальное пальцевое исследование

44. Укажите что не относится к способам обработки культи червеобразного отростка (1):

а. инвагинационный метод
б. отдельные швы
в. лигатурный способ
г. соединение «конец в конец»
д. кисетный способ

45. С каким вирусным заболеванием не дифференцируют острый аппендицит у детей? (1)

а. пневмонией
б. ОРВИ
в. инфекционным гепатитом
г. корью
д. ветряной оспой

46. Выберите правильную последовательность развития симптомов острого аппендицита (1):

а. рвота, повышение температуры, боли в животе
б. боли в животе, рвота, повышение температуры
в. тошнота, рвота, повышение температуры тела

г. повышение температуры, рвота, боли в животе
д. повышение температуры, тошнота рвота

47. Укажите адекватные способы ушивания брюшной полости в зависимости от формы острого аппендицита (2):

а. глухой шов при гангренозном аппендиците
б. глухой шов при катаральном и флегмонозном аппендиците
в. глухой шов при перфорации аппендикса
г. дренирование брюшной полости при перфоративном аппендиците
д. все верно

48. Выберите описание, соответствующее патанатомической картине катарального аппендицита (1):

а. аппендикс грязно-серого цвета с перфорацией на верхушке
б. аппендикс утолщен в размерах, напряжен, темно-багрового цвета, покрыт фибрином
в. отросток отечен, гиперемирован, в кровоизлияниях, выражен сосудистый рисунок
г. отросток утолщен, напряжен, инфильтрирован, местами имеет черно-зеленый цвет
д. аппендикс бледно-розового цвета

49. Какие общие признаки заставляют дифференцировать острый аппендицит и острый панкреатит (3)?

а. повышение температуры
б. жидкий стул
в. рвота
г. боли в животе
д. боли в спине

50. Назовите показания к проведению тампонады брюшной полости при аппендэктомии (1):

а. во всех случаях
б. при продолжающемся кровотечении из области ложа отростка
в. никогда
г. при наличии гнойного выпота в малом тазу
д. при наличии фибрина в малом тазу

51. Выберите описание, соответствующее патанатомической картине флегмонозного аппендицита (1):

а. аппендикс грязно-серого цвета с перфорацией на верхушке
б. аппендикс утолщен в размерах, напряжен, темно-багрового цвета, покрыт фибрином
в. отросток отечен, гиперемирован, в кровоизлияниях, выражен сосудистый рисунок
г. отросток утолщен, напряжен, инфильтрирован, местами имеет черно-зеленый цвет
д. аппендикс бледно-розового цвета

52. Какие признаки позволяют отличить острый панкреатит от острого аппендицита? (3)

а. повышение температуры
б. опоясывающие боли в эпигастральной области
в. неукротимая рвота, не приносящая облегчения
г. жидкий стул
д. высокие цифры амилазы крови и диастазы мочи

53. Выберите описание, соответствующее патанатомической картине гангренозного аппендицита (1):

а. аппендикс грязно-серого или черно-зеленого цвета с перфорацией на верхушке
б. аппендикс утолщен в размерах, напряжен, темно-багрового цвета, покрыт фибрином
в. отросток отечен, гиперемирован, в кровоизлияниях, выражен сосудистый рисунок
г. отросток утолщен, напряжен, инфильтрирован, местами имеет черно-зеленый цвет
д. аппендикс бледно-розового цвета

54. Почему при остром аппендиците дети до 3 лет не локализуют боль? (2)

а. мало нервных окончаний в отростке
б. быстро наступает гангрена
в. иррадиация болевых импульсов в солнечное сплетение
г. несовершенны корковые процессы
д. много нервных окончаний в отростке

55. Что не является причиной затруднений в диагностике острого аппендицита у детей до 3 лет (1):

а. преобладание общих симптомов над местными
б. несовершенство нервно-психической сферы ребёнка
в. отсутствие настороженности у врачей в связи с редкостью заболевания острым аппендицитом в этом возрасте
г. трудности выявления симптомов раздражения брюшины
д. отсутствие общей симптоматики

56. К общим симптомам острого аппендицита у детей грудного возраста не относятся (1):

а. нарушение сна
б. отказ от груди
в. беспокойное поведение
г. многократная рвота
д. потеря массы тела
е. гипертермия

57. Симптом Филатова при остром аппендиците - это (1):

а. симптом толчка в левой подвздошной области
б. локальная болезненность в правой подвздошной области
в. симптом «рубашки»
г. вынужденное положение больного
д. усиление болевого симптома в положении ребёнка на левом боку

58. Укажите причину напряжения мышц брюшной стенки при остром аппендиците (1):

а. некроз мышц
б. миозит
в. отек мышц и лейкоцитарная инфильтрация
г. расстройство лимфообращения в мышцах
д. потеря мышцами эластичности

59. Назовите 3 главных симптома «классического» острого аппендицита:

а. высокая температура
б. многократная рвота
в. напряжение мышц в правой подвздошной области
г. положительный симптом Щеткина-Блюмберга
д. боли в правой подвздошной области

60. Выберите основные симптомы ретроцекального аппендицита (3):

а. боли в животе без иррадиации
б. иррадиация болей в поясничную область
в. болезненность при ректальном исследовании
г. положительный симптом XII ребра справа
д. напряжение мышц в правой поясничной области

61.Что не относится к анатомическим особенностям червеобразного отростка и слепой кишки у детей до 1 года? (1)

а. отсутствие заслонки Герлаха
б. цилиндрическая форма слепой кишки и аппендикса
в. коническая форма слепой кишки и аппендикса
г. малое число фолликулов в стенке отростка
д. тонкая стенка отростка

62. Чем объясняют редкость заболевания острым аппендицитом у детей младшей возрастной группы? (3)

а. алиментарным фактором
б. коротким сальником
в. малым числом фолликулов в стенке отростка
г. хорошей дренажной функцией аппендикса
д. богатым кровоснабжением отростка
е. богатой лимфатической сетью в области илео-цекального угла

63. Что не относится к симптомам абсцедирования аппендикулярного инфильтрата (1):

а. усиление болей в животе
б. гектические размахи температуры
в. задержка стула
г. мышечное напряжение
д. положительные симптомы раздражения брюшины

64. Каковы рентгенологические симптомы правостороннего поддиафрагмального абсцесса, развившегося после аппендэктомии? (3)

а. затемнение в грудной клетке
б. отставание диафрагмы в акте дыхания
в. горизонтальный уровень жидкости под диафрагмой
г. увеличение тени печени смещение тени сердца влево

65. Теория Ашоффа для объяснения причины возникновения острого аппендицита, это (1):

а. энтерогенная аутоинфекция
б. теория замкнутых полостей
в. механическая теория
г. нервно-сосудистая теория
д. алиментарная теория

66. Как по автору называется симптом «рубашки» при остром аппендиците?(1)

а. Образцова
б. Кохера
в. Филатова
г. Раздольского
д. Воскресенского

67. Какими анатомическими факторами обусловлена хорошая дренажная функция червеобразного отростка у маленьких детей? (2)

а. недостаточностью баугиниевой заслонки
б. отсутствием заслонки Герлаха
в. алиментарным фактором
г. конической формой отростка и слепой кишки
д. малым числом фолликулов в стенке отростка

68. Как по автору называется симптом «толчка» при остром аппендиците?(1)

а. симптом Кохера
б. симптом Образцова
в. симптом Воскресенского
г. симптом Бартомье-Михельсона
д. симптом Ровзинга

69. Что, из перечисленного, назначают ребёнку после аппендэктомии? (2)

а. промедол в/м
б. анальгин в/м
в. инфузионную терапию в/в

г. ингибиторы протеолиза в/в
д. антибиотики в/м

70. Когда ребёнку после аппендэктомии дают «протертый» стол?(1)

а. сразу после операции
б. в 1 сутки
в. на 3 сутки
г. на 7 сутки
д. после выписки из стационара

71. Когда детей после аппендэктомии при неосложненном течении выписывают домой? (1)

а. через 5 дней
б. через 7-8 дней
в. на 10 сутки
г. на 3 сутки
д. через 2 недели

72. Какие цифры летальности от острого аппендицита считаются допустимыми в нашей стране? (1)

а. 1%
б. 5%
в. 0,5%
г. 0,1-0,2%
д. до 3%

73. Как долго (в среднем) продолжается антибактериальная терапия после обычной аппендэктомии? (1)

а. 7 дней
б. 2 дня
в. 5 дней
г. не назначается совсем

74. Какое лечение продолжают в амбулаторных условиях детям, перенесшим аппендэктомию по поводу неосложненного аппендицита?(1)

а. антибактериальную терапию
б. обезболивание
в. противоспаечное лечение
г. никакого
д. все перечисленное

Ответы к тестам по теме : «ОСТРЫЙ АППЕНДИЦИТ У ДЕТЕЙ»

1-д;
2-д;
3-б;
4-в;
5-г, д;
6-г;
7-в;
8-б;
9-б;
10-а;
11-д;
12-б;
13-б;
14- в;
15-в, г;
16-г;
17-а,;
18-б;
19-а, д;
20-а;
21-б;
22-в;
23-в;
24-г;
25-а;
26-г;
27-в;
28-г;
29-д;
30-в;
31-д;
32-б, г;
33-б;
34- г;
35-д;
36-г;
37-б;
38-г;
39-г;
40-а;
41-а;
42-г;
43-а;
44-г;
45-а;
46-б;
47-б, г;
48-в;
49-а, в, г;
50-б;
51-б;
52-б, в, д;
53-г;
54-в, г;
55-д;
56-д;
57-б;
58-в;
59-в, г, д;
60-б, г, д;
61-б;
62-а, в, г;
63-в;
64-б, в, г;
65-а;
66-д;
67- г;
68-д;
69-б, д;
70-в;
71-б;
72-г;
73-в;
74-в.

11. Ситуационные задачи по теме: «Острый аппендицит у детей»

Задача №1

В клинику поступил ребёнок 6 лет с жалобами на боли в животе, однократную рвоту, повышение температуры тела до 37°С. Болен в течение 10 часов. При осмотре: язык суховат, брюшная стенка плохо участвует в акте дыхания, при пальпации определяется напряжение мышц и болезненность в правой подвздошной области, положительные симптомы Щеткина, Воскресенского, Ситковского, Образцова. В анализе крови лейкоцитов $12{,}5 \times 10^9$/литр, СОЭ 18 мм/час. В анализе мочи изменений нет.

Задания:

1. Какой диагноз следует поставить ребёнку?
2. Нужна ли больному предоперационная инфузионная терапия?
3. Каким доступом следует оперировать больного?

Задача №2

У ребёнка 14 лет имеются боли внизу живота, повышение температуры тела, учащенный жидкий стул. В анамнезе положительный симптом Кохера. При осмотре: живот мягкий, болезненен над лоном, симптом Щёткина выражен неярко, ректальная болезненность резкая.

Задания:

1. Соответствует ли описанная картина клинике острого хирургического заболевания?
2. Какой диагноз Вы поставите больному?
3.С чем следует провести дифференциальную диагностику?

Задача №3

Во время операции у девочки по поводу острого аппендицита обнаружен перекрут кисты яичника. Червеобразный отросток не изменен. Произведено удаление кисты.

Задание:

Ваша тактика по отношению к аппендиксу? Варианты для выбора (1):

А. аппендэктомия лигатурным методом

Б. аппендэктомия кисетным методом

В) отросток удалять не следует

Г) аппендэктомия в случае развития клиники острого аппендицита.

Задача №4

У ребёнка 14 лет во время операции хирург обнаружил «холодный» аппендикулярный инфильтрат.

Задание:

Каким должно быть тактическое решение врача? Выберите один правильный ответ:

А) разделение инфильтрата, аппендэктомия

Б) выключение инфильтрата

В) резиновый дренаж в рану, антибиотики, физиолечение

Г) глухой шов раны, антибиотики, физиотерапия

Д) обходной анастомоз

Задача №5

В течение 2 недель ребёнку 12 лет проведено успешное консервативное лечение «холодного» аппендикулярного инфильтрата.

Задание:

Ваша дальнейшая тактика? Выберите адекватное решение (1):

А) выписать под наблюдение хирурга поликлиники
Б) произвести аппендэктомию, не выписывая больного из стационара
В) рекомендовать операцию через 2-3 месяца
Г) через 1-2 года
Д) при появлении болей в животе.

Задача №6

На вторые сутки после аппендэктомии по поводу флегмонозного аппендицита у ребёнка резко ухудшилось состояние: нарастают боли в животе, отмечается многократная рвота, бледность кожных покровов, снижение АД, тахикардия, падение гемоглобина.

Задание:

О каком осложнении можно думать? Выберите из предложенных 1 вариант:
А) несостоятельность кисетного шва
Б) послеоперационный парез кишок
В) ранняя спаечная непроходимость
Г) внутрибрюшное кровотечение
Д) индивидуальная реакция больного на наркоз и операцию

Задача №7

На вторые сутки после операции по поводу гангренозного аппендицита у ребёнка 8 лет резко ухудшилось состояние: многократная рвота, бледность кожных покровов, снижение АД, тахикардия, падение гемоглобина.

Задание:

Что необходимо предпринять хирургу? Выберите 1 правильное решение:
А) лапароцентез
Б) назначить консервативную терапию: холод на живот, хлорид
кальция в вену, викасол в мышцу
В) релапаротомию в правой подвздошной области
Г) срочную срединную лапаротомию
Д) лапаротомию по мере дальнейшего ухудшения состояния.

Задача №8

На шестые сутки после аппендэктомии резко ухудшилось состояние ребёнка: боли в животе, многократная рвота, повышение температуры тела, напряжение и болезненность брюшной стенки, положительные симптомы раздражения брюшины, гиперлейкоцитоз.

Задание:

О каком осложнении следует думать. Выберите 1 вариант:
А) внутрибрюшное кровотечение
Б) ранняя спаечная кишечная непроходимость
В) сепсис
Г) дуглас-абсцесс
Д) несостоятельность культи отростка и послеоперационный перитонит

Задача №9

На седьмые сутки после аппендэктомии обнаружен плотный тазовый инфильтрат. Живот мягкий, безболезненный, симптомы раздражения брюшины отрицательны, температура тела нормальная.

Задание:

Выберите правильную тактику (1):
А) дренирование инфильтрата через прямую кишку
Б) пункция инфильтрата через прямую кишку

В) усиление антибактериальной и физиотерапии
Г) наблюдение в динамике
Д) срочная операция.

Задача №10

Во время операции по поводу острого аппендицита у ребёнка 7 лет обнаружен катарально-изменённый червеобразный отросток.

Задание:

Ваша тактика? Выберите 1 правильный ответ:

А) аппендэктомия
Б) переход на срединную лапаротомию
В) страховочный дренаж в брюшную полость, наблюдение
Г) ушивание брюшной полости после введения антибиотиков
Д) ревизия брюшной полости, аппендэктомия

Задача №11

Хирург приемного отделения у ребёнка 13 лет обнаружил «холодный» аппендикулярный инфильтрат с давностью заболевания около недели.

Задание:

Выберите правильную тактику у данного больного:

А) наблюдение
Б) срочная операция
В) операция в плановом порядке
Г) консервативное лечение в стационаре
Д) лечение в домашних условиях под наблюдением хирурга участковой поликлиники

Задача №12

В поликлинике на приеме у педиатра находится девочка 12 лет с жалобами на боли в животе, однократную рвоту, повышение температуры до 37,5°С. При выяснении анамнеза установлено, что боли начались рано утром и постепенно нарастают.

Общее состояние удовлетворительное. Кожа обычной окраски, язык обложен белым налетом, суховат. Со стороны органов грудной клетки патологии нет. Пульс учащен до 100 уд/мин. Живот не вздут, при пальпации определяется напряжение мышц передней брюшной стенки в правой подвздошной области, там же - локальная болезненность, положительные симптомы Щеткина-Блюмберга, Воскресенского, Ровзинга, Образцова, Ситковского, Раздольского

Задания:

1) Поставьте диагноз
2) Перечислите возможные дифференцируемые заболевания
3) Определите тактику

Эталоны ответов к задачам по теме: «ОСТРЫЙ АППЕНДИЦИТ У ДЕТЕЙ»

Задача №1:

1) диагноз – острый аппендицит
2) инфузионная терапия в предоперационном периоде не нужна
3) доступом Волковича-Дъяконова.

Задача №2:

1) да
2) острый аппендицит, тазовая локализация
3) с кишечной инфекцией.

Задача №3: Б
Задача №4: В
Задача №5: В
Задача №6: Г
Задача №7: В
Задача №8: Д
Задача №9: В
Задача №10: Д
Задача №11: Г
Задача №12:

1) острый аппендицит
2) дифференцируемые заболевания:

- предменструальные боли
- апоплексия яичника
- киста яичника, осложненная перекрутом

3) тактика – срочно направить больную в детское хирургическое отделение для проведения оперативного вмешательства

12. Рекомендации по учебно-исследовательской работе студентов:

1. Сравнительные результаты лечения детей с острым аппендицитом в зависимости от его формы
2. Дифференциальная диагностика ОА по материалам приемного покоя
3. Отдалённые результаты лечения больных с острым катаральным аппендицитом
4. Спаечная болезнь после аппендэктомии
5. Лапароскопическая диагностика острого аппендицита у детей

13. Перечень практических умений:

10. Сбор анамнеза
11. Измерение пульса
12. Пальпация живота, определение мышечного напряжения
13. Определение симптомов раздражения брюшины
14. Перкуссия, аускультация живота
15. Проведение ректального пальцевого исследования
16. Интерпретация анализов
17. Интерпретация результатов лапароскопии, УЗИ с целью дифференциальной диагностики от других заболеваний органов брюшной полости
18. Обоснование диагноза
19. Оформление истории болезни

14. Список литературы по теме занятия:

№ п/п	Наименование	Издательство	Год выпуска
Обязательная			
1	Хирургические болезни детского возраста: учебник: в 2т./ под ред. Ю.Ф. Исакова Т1	М.: ГЭОТАР-Мед	2004
2	Хирургические болезни детского возраста: учебник: в 2т./ под ред. Ю.Ф. Исакова Т2	М.: ГЭОТАР-Мед	2004
Дополнительная			
4	Детская хирургия: национальное руководство / под ред. Ю.Ф. Исакова, А.Ф. Дронова	М.: ГЭОТАР-Медиа	2009
6	Хирургические болезни детского возраста: учебное пособие / В.В. Подкаменев	М.: Медицина	2005
7	Стандарты диагностики и алгоритмы практических навыков в детской хирургии / под ред. В.А. Юрчук, А.Н. Дарьиной	Красноярск: Элит	2005
9	Ургентная хирургия детского возраста: метод. указания к внеауд. раб. 6 курса пед. и леч. фак. / под ред. В.А. Юрчук, А.Н. Дарьиной	Красноярск: КрасГМУ	2009
Электронные ресурсы			
1	Электронная библиотечная система КрасГМУ		
2	БД MedArt		

3	БД Медицина		

1. Тема занятия: «Приобретенная острая кишечная непроходимость. Инвагинация кишок»

2. Практическое занятие

3. Актуальность темы: Острая кишечная непроходимость (ОКН) является тяжелейшим заболеванием, требующим ранней диагностики и своевременного хирургического вмешательства по неотложным показаниям, промедление с которым приводит к развитию тяжелых осложнений (некроза кишки и перитонита) и летального исхода. В связи с этим актуальность проблемы и необходимость её изучения очевидна.
Инвагинация кишок в детском возрасте является одним из частых хирургических заболеваний, диагностика чрезвычайно сложна, а несвоевременная постановка диагноза приводит к развитию тяжёлых осложнений, опасных для жизни. В связи с вышеуказанным актуальность данной темы не вызывает сомнений.

4. Цели обучения:
4.1. Общая цель: Подготовить квалифицированного специалиста, ориентирующегося в вопросах клиники, диагностики, дифференциальной диагностики, лечения, реабилитации и диспансеризации острой кишечной непроходимости и инвагинации кишок у детей.
4.2. Учебная цель: Ознакомить врачей-ординаторов с классификацией ОКН и кишечной инвагинации, клиническими проявлениями общими и местными, обучить диагностике (клинической, рентгенолонической и лабораторной), дифференциальной диагностике, лечебной тактике.
4.3. Психолого-педагогическая цель: Врач-ординатор должен на частном примере видеть закономерности причинно-следственных связей. Воспитательная роль занятия состоит также в том, чтобы научить будущих педиатров деонтологическим отношениям матери, врача, ребёнка, понимать государственный характер необходимости охраны здоровья детей. Преподаватель обращает внимание на необходимость взятия письменного согласия на обследование и оперативное лечение больного.

5. Место проведения практического занятия: учебная комната, приёмный покой, палаты детского хирургического отделения, перевязочная, операционная.

6. Оснащение занятия: больные, истории болезни, анализы, таблицы (4), тестовые задания (95), ситуационные задачи (20), эталоны ответов.

7. Структура содержания занятия:

№	Этапы практического занятия	Продолжительность (мин.)	Содержание этапа и оснащенность
1	**2**	**3**	**4**
1	Утренняя конференция (планерка)	25	Отчёты дежурных врачей о состоянии тяжелых и вновь поступивших больных, разбор больных на операции
2	Организация занятия	5	Проверка посещаемости и внешнего вида обучающихся
3	Формулировка темы и цели	5	Обратить внимание студентов на актуальность темы, определить цели занятия

1	2	3	4
4	Контроль исходного уровня знаний, умений	20	Проверка анкет словесно-логического метода
5	Раскрытие учебно-целевого вопроса	30	Инструктаж обучающихся преподавателем (ориентировочная основа деятельности, истории болезни детей с ОКН и инвагинацией кишок)
6	Самостоятельная работа студентов: а) курация больных с ОКН и инвагинацией кишок б) беседа с детьми и родителями в) клинический осмотр больных г) разбор курируемых больных д) выявление ошибок в диагностике заболевания е) операции ж) перевязки	120	Работа: а) в палате с больным ребёнком б) с историей болезни в) демонстрация куратором практических навыков по осмотру, физикальному обследованию больного г) совместная с преподавателем интерпретация результатов дополнительных методов исследования
7	Итоговый контроль знаний письменно и устно с оглашением оценки каждого обучающегося за теоретические знания и практические навыки по изученной теме	60	Тесты, ситуационные задачи, теоретический разбор темы «Приобретенная острая кишечная непроходимость. Инвагинация кишок».
8	Задание на дом на следующее занятие	5	Выдать учебно-методические разработки по теме следующего занятия
Всего:		270	

8. Аннотация темы:

«ПРИОБРЕТЕННАЯ ОСТРАЯ КИШЕЧНАЯ НЕПРОХОДИМОСТЬ»

Острая кишечная непроходимость (ОКН) представляет собой синдром, возникающий при разнообразных патологических процессах, проявляющийся нарушением перистальтики и эвакуаторной функции кишечника, характеризующийся различным клиническим течением, морфологическими изменениями пораженной части кишечника и выраженными расстройствами гомеостаза.

КЛАССИФИКАЦИЯ ОКН

Обсуждение вопроса классификации непроходимости кишечника уходит в глубину прошлого века. Большинство классификаций построено на принципе Вааля – деление механической непроходимости в зависимости от степени нарушения кровообращения кишечника на странгуляционную и обтурационную. Наибольшего внимания заслуживает классификация кишечной непроходимости Д.П.Чухриенко и А.С.Альтшуля.

Кишечную непроходимость различают:

I. По происхождению
   1. врождённую
   2. приобретённую

II. По механизму возникновения и степени расстройств кровообращения в кишечнике

1. механическую
   а) странгуляционную (завороты, узлообразования, шнуровидные спайки, внутренние и наружные ущемления)
   б) обтурационную (закупорку кишки опухолью, глистами, копролитами, сдавление извне спайками)
   в) смешанную форму – инвагинацию
2. динамическую
   а) паралитическую
   б) спастическую

III. По клиническому течению
   1. частичную
   2. полную
   3. острую
   4. хроническую
   5. рецидивирующую

ЭТИОПАТОГЕНЕЗ МЕХАНИЧЕСКОЙ КИШЕЧНОЙ НЕПРОХОДИМОСТИ (МКН)

Среди острых хирургических заболеваний органов брюшной полости механическая кишечная непроходимость занимает второе место, уступая лишь острому аппендициту. Приоритет же среди механической непроходимости у детей принадлежит инвагинации (60-70%), которая является предметом отдельного разговора и не включена в эту тему. На втором месте среди всех видов непроходимости стоит спаечная непроходимость (12-20%). На третьем – странгуляция кишок, обусловленная сохранившимися в брюшной полости остатками желточного протока (тяжи, дивертикул Меккеля). Остальные виды непроходимости встречаются в детском возрасте реже.

Возникновению механической непроходимости кишок способствует ряд факторов, которые можно разделить на предрасполагающие и разрешающие. К предрасполагающим относят различные анатомо-морфологические изменения в брюшной полости (БП),

создающие основу для возникновения непроходимости. К ним относятся: аномалии развития (например, облитерированный желточный проток, дивертикул Меккеля, долихосигма, дефекты в брыжейке), спайки, опухоли, глисты, каловые камни.

Разрешающими или производящими причинами можно считать повышение внутрибрюшного давления, изменение моторной функции кишечника, вызванные нарушениями пищевого режима, приемом обильной грубой пищи и т.д. Отдельно следует рассмотреть процесс спайкообразования.

Для объяснения патогенеза общих нарушений гомеостаза при острой кишечной непроходимости следует, в первую очередь, назвать интоксикационный синдром и водно-электролитный дисбаланс. Токсический эффект при механической непроходимости связывают с разнообразными вещёствами (бактериальными экзо- и эндотоксинами, вазоактивными полипептидами, продуктами распада белков, гистамином, холином и т. д.), всасывающимися из просвета кишечных петель выше места препятствия, содержащих застойное кишечное содержимое. В более поздней стадии заболевания интоксикация нарастает ещё более за счет некроза стенки кишки. Очевидным последствием механического препятствия кишки является скопление больших количеств жидкости и электролитов (K, Na, Cl) в просвете кишечника выше уровня непроходимости с одновременным угнетением реабсорбции в этом участке кишки. Вследствие повышения внутрикишечного давления происходит перерастяжение кишечной стенки, возникает антиперистальтика и рвота, с которой больной теряет большое количество воды, электролитов и белков. Объем теряемой жидкости зависит от уровня непроходимости. При высокой непроходимости эти потери более выражены, чем при низкой. За счет скопления жидкости в кишечнике выше уровня непроходимости и последующих потерь с рвотой наступает обезвоживание организма. Дегидратация вначале носит изотонический характер (т.е. имеются одновременные потери воды и солей), сменяясь в дальнейшем гипотонической с уменьшением осмотической концентрации плазмы за счет преобладания потерь электролитов. Значительных нарушений кислотно-основного состояния (КОС) в начальном периоде высокой непроходимости не наблюдается, поскольку происходят потери как кислого желудочного, так и щелочного дуоденального и кишечного содержимого. В дальнейшем, по мере увеличения распада клеточной массы и высвобождения больших количеств калия, который задерживается в организме вследствие олигоурии, появляется гиперкалиемия. Последняя в сочетании с дыхательными расстройствами, наступающими в результате высокого стояния куполов диафрагмы, а также вследствие истощения запасов гликогена и утилизации белков и жиров, приводит к

накоплению кислых метаболитов и, следовательно, к развитию ацидоза. В последних стадиях заболевания вследствие значительных потерь калия и хлора ацидоз сменяется алкалозом. Одновременно с изменениями водно-электролитного обмена и КОС происходят тяжелые нарушения и в обмене белков. В результате потерь белка в просвет кишечника и в перитонеальный экссудат, а также в связи с отсутствием энтерального пути поступления белка в организме появляется общий дефицит белка и качественные его нарушения – развивается гипопротеинемия с диспротеинемией в сторону уменьшения альбумино-глобулинового коэффициента. При странгуляционной непроходимости, кроме потерь белка, имеют место потери и выключение из циркуляции части крови, возникающие вследствие депонирования ее в сосудах странгулированной кишки. Возникшая в результате потерь жидкости и крови гиповолемия приводит к нарушению сердечной деятельности – к уменьшению минутного объёма сердца и к снижению артериального давления. Вследствие уменьшения ОЦК, снижения АД в почках происходит нарушение клубочковой фильтрации и снижение диуреза. При прогрессировании этих нарушений развивается острая почечная и сердечно-сосудистая недостаточность.

ПАТОЛОГИЧЕСКАЯ АНАТОМИЯ

Патологические изменения при кишечной непроходимости зависят от ее формы и срока заболевания. Наиболее быстро и в наиболее тяжелой степени морфологические изменения развиваются при странгуляции, более медленно и в менее выраженной форме – при обтурационной непроходимости. При остро возникшей обтурации кишка над местом препятствия резко вздута, а в стенке кишки развиваются отек и венозный застой, вследствие чего стенка утолщается и приобретает цианотическую окраску. Кишечник ниже уровня препятствия не изменен. При странгуляционной непроходимости на стенке кишки образуется участок с нарушенным кровообращением (синюшного или черного цвета) – странгуляционная борозда. Вначале сдавлению подвергаются вены, в то время как артерии продолжают кровоснабжать ущемленный участок кишки, что способствует прогрессированию венозного застоя, выраженного отека стенки кишки и брыжейки. При дальнейшем прогрессировании патологического процесса происходит полное прекращение кровообращения в кишке с развитием ее некроза. Пораженный участок кишки становится темно-багровым, а затем черно-бурым. При полном прекращении кровоснабжения некроз стенки кишки происходит уже через несколько часов (от 4 до 6-8).

КЛИНИЧЕСКАЯ КАРТИНА

Клиническая картина острой механической непроходимости кишечника зависит от целого ряда условий: возраста ребёнка, уровня, вида и степени непроходимости, сроков заболевания, а также от причин, вызвавших ее. Наиболее тяжело непроходимость протекает у детей младшего возраста. Бурное, тяжелое течение характерно для высокой странгуляционной непроходимости, более «спокойное и длительное» для низкой обтурационной. Для диагностики важное значение имеют анамнестические данные – указание на наличие в прошлом аналогичных приступов, травм живота, операций на органах брюшной полости, нарушений функций ЖКТ (рвота, запоры), мокнущего пупка в периоде новорожденности (связь с нарушением облитерации желточного протока). Начало заболевания бывает обычно острым и родители или сам ребенок (старшего возраста) могут точно указать время. Наиболее важными и типичными общими симптомами являются боль в животе, рвота, задержка стула, газов, тяжелое общее состояние. Боль является наиболее ранним и постоянным признаком. При странгуляционной непроходимости возникновение боли обусловлено сдавлением брыжейки с ее сосудами и нервами (ишемические боли) и усиленной перистальтикой кишки. Боль возникает остро, носит резкий и почти постоянный характер, периодически несколько ослабевая. Иногда боль настолько сильна, что дети кричат (т.н. «илеусный крик»). При острой обтурационной непроходимости появление боли связано с усиленной перистальтикой кишки, стремящейся преодолеть препятствие, при этом четко выявляется схваткообразный характер боли с постепенным ее нарастанием. Однако, по мере прогрессирования заболевания, истощения нервно-мышечного аппарата кишечника, развития пареза приводящих петель кишок боль постепенно ослабевает. Полное исчезновение боли является плохим прогностическим признаком, говорящим о наступлении некротических изменений в кишке.

Рвота возникает, как правило, после боли, являясь, следовательно, вторым симптомом. Она носит различный характер в зависимости от уровня и сроков непроходимости. Вначале рвота возникает рефлекторно, а затем становится застойной, принимая последовательно характер желудочного, дуоденального и кишечного содержимого (каловая рвота). При высокой непроходимости рвота бывает частой и обильной. При низкой она появляется довольно поздно и не является мучительной.

Задержка стула и газов отмечается у всех больных непроходимостью кишечника. Для исключения диагностической ошибки следует помнить, что при высокой непроходимости стул из нижних отделов кишечника может быть самостоятельным или

получен после клизмы, однако такое, обычно однократное, опорожнение кишечника не приносит больному облегчения.

При объективном исследовании обращает на себя внимание поведение, вынужденное положение и внешний вид больного. В момент приступа поведение беспокойное, ребенок мечется, ищет удобное положение, при котором боль уменьшается. Чаще это коленно-локтевое положение. В межприступный промежуток дети лежат спокойно. Кожа бледная, покрыта холодным потом, при прогрессировании заболевания приобретает землисто-серый оттенок, что связано с интоксикацией. В ранние сроки температура тела нормальная, в поздней стадии при присоединении перитонеальных явлений температура повышается. Пульс с самого начала заболевания учащен, плохого наполнения, АД снижено. Особенно тяжелые гемодинамические расстройства наблюдаются при заворотах кишок и узлообразовании. При упорной многократной рвоте вследствие выраженного эксикоза заостряются черты лица, язык становится сухим, обложенным грязным налетом.

Обследование должно быть последовательным. При осмотре живота обращают внимание на его конфигурацию, увеличение объёма за счет вздутия кишечника, асимметрию, наличие или отсутствие грыжевых выпячиваний. При высокой тонкокишечной непроходимости вздутие живота бывает незначительным и ограничивается, как правило, только верхней его половиной. При низкой непроходимости (на уровне толстой кишки) вздутие обычно выражено в наибольшей степени. Патогномоничными симптомами механической непроходимости кишок являются симптом Вааля (визуально контурирующаяся растянутая петля кишки с зоной высокого тимпанита над ней), асимметрия живота (т.н. «косой живот»), видимая на глаз кишечная перистальтика. Пальпаторно брюшная стенка в начале заболевания мягкая, безболезненная. Но в момент болевого приступа ребенок плачет, при этом появляется активное напряжение брюшной стенки, мешающее проведению пальпации. При пальпации вне приступа в более поздние сроки заболевания можно пропальпировать растянутые, увеличенные в размерах петли кишок. Большое диагностическое значение имеют «шум плеска» (обусловлен переполнением кишечных петель жидкостью и газом, возникает при сотрясении или поколачивании живота) и симптом «пестроты перкуторного звука» (за счет газа и жидкости, содержащихся в петлях кишок выше препятствия). При аускультации живота в начале заболевания выслушиваются усиленные шумы кишечной перистальтики – «урчащие», «булькающие», «рокочущие». По мере прогрессирования пареза кишок перистальтические шумы ослабевают, иногда можно

уловить «шум падающей капли». В поздних стадиях, при полном паралитическом илеусе, в брюшной полости наступает «гробовая тишина» (т.е. полное отсутствие перистальтических кишечных шумов). При ректальном пальцевом исследовании определяется симптом «Обуховской больницы» (зияние ануса при пустой расширенной ампуле прямой кишки). Ректальное исследование позволяет также определить каловый завал, инородное тело прямой кишки, опухоль, воспалительный инфильтрат, низко расположенную головку инвагината, кровь на пальце.

ДИАГНОСТИКА

Прежде всего, диагностика основывается на данных анамнеза (как правило, внезапное, острое начало заболевания), анализе жалоб больного (интенсивность и схваткообразный характер болей, наличие многократной застойной рвоты, вплоть до калового содержимого, задержка стула и газов), результатах клинического обследования (вздутие, асимметрия живота, симптом Вааля, видимая на глаз перистальтика кишечника, синдром «пестроты перкуторного звука», «шум плеска», усиление или полное отсутствие шумов кишечной перистальтики при аускультации, симптом «Обуховской больницы», иногда наличие крови на пальце хирурга – при ректальном пальцевом исследовании).

Из дополнительных методов диагностики наиболее важным, ключевым, является рентгенологическое обследование. При подозрении на непроходимость кишечника производят обзорный снимок брюшной полости в вертикальном положении больного. Абсолютно патогномоничным признаком ОКН являются так называемые чаши Клойбера, описанные им в 1919г. Они представляют собой четкие горизонтальные уровни жидкости с газовыми пузырями над ними (напоминают перевернутую чашу, отсюда и название). Чаши Клойбера являются классическим симптомом ОКН. Их особенности при механических формах: ширина уровня жидкости больше высоты газового пузыря, четкий контур которого образован выпуклой кверху дугообразной линией. В тонких кишках чаши Клойбера появляются довольно рано (через 2-3 часа) и располагаются на разных уровнях в центральных отделах брюшной полости. При высокой непроходимости тонкой кишки наибольшее количество уровней располагается в левом верхнем квадранте живота, при низкой тонкокишечной – в правом нижнем квадранте. В толстой кишке чаши Клойбера появляются позднее, уровни их более короткие, высота газа над ними превышает их ширину, и располагаются они в боковых отделах брюшной полости. При функциональной непроходимости кишечника типичные чаши Клойбера отсутствуют в ранние сроки и могут определяться лишь в поздние сроки, при полном параличе кишечника. Вторым характерным рентгенологическим признаком ОКН является вздутие отдельных петель в

виде светлой дуги выпуклостью кверху – симптом «арки» или «аркады». Наряду с обзорной рентгенографией брюшной полости для уточнения диагноза непроходимости кишок широкое распространение получило динамическое рентгеноконтрастное исследование ЖКТ с барием, предложенное Шварцем ещё в 1911г. Методика исследования достаточно проста: per os дается сметанообразной консистенции взвесь сернокислого бария, примерно ¼ - ½ стакана. В дальнейшем производят рентгенологические снимки через 2-4 часа и, при необходимости, в более поздние сроки. В норме контраст за 3-4 часа доходит до слепой кишки. Задержка эвакуации контраста свыше 4-5 часов свидетельствует о наличии механического препятствия. В ряде случаев применяют бариевую клизму, т.е. делают ирригографию, с помощью которой можно определить наличие незавершенного поворота кишечника или обтурирующую опухоль в толстой кишке. Эндоскопические исследования – ФГДС и ФКС – практического значения для диагностики ОКН не имеют.

Обычные лабораторные исследования (анализ крови, мочи, биохимические анализы крови) не могут иметь существенного значения в диагностике собственно непроходимости, но они позволяют выявить степень нарушений основных параметров гомеостаза. Морфологические изменения крови характеризуются высокой гематокритной величиной, высокими показателями гемоглобина, лейкоцитов, СОЭ. Все это говорит об обезвоживании организма. В начальных стадиях в крови повышено содержание белка (за счет сгущения крови), прогрессивно нарастает снижение натрия, хлоридов и калия. Снижается диурез, в моче появляется белок, цилиндры («токсическая почка»). Может развиться острая почечная недостаточность, поэтому необходим контроль за содержанием мочевины в крови.

ДИФФЕРЕНЦИАЛЬНАЯ ДИАГНОСТИКА

Дифференциальную диагностику ОКН у детей проводят с острым аппендицитом, острым панкреатитом, перекрутом кисты яичника, перитонитом, почечной коликой, кишечной инфекцией.

У ряда больных ОКН может быть принята за острый аппендицит. Обычно это отмечается в начальном периоде заболевания, когда основными жалобами ребёнка являются боль в животе и рвота. Дифференциально-диагностическое значение имеют схваткообразный характер абдоминальных болей, беспокойное поведение больного (ребенок мечется), усиленная перистальтика кишечника, отсутствие повышения температуры тела, мягкая брюшная стенка, в то время как при остром аппендиците дети,

наоборот, стараются не шевелиться в постели, т.к. каждое движение приводит к усилению болей в животе, принимают вынужденное положение на правом боку с подтянутыми к животу нижними конечностями, отмечается повышение температуры тела, напряжение мышц и локальная болезненность в правой подвздошной области.

Острый панкреатит начинается с сильнейших болей в животе, многократной рвоты и может сопровождаться вздутием живота и задержкой стула. Вопрос о правильном диагнозе решается при использовании дополнительных методов исследования: для панкреатита характерно повышение ферментативной активности (повышение цифр амилазы крови и диастазы мочи) и отсутствие характерных для ОКН рентгенологических данных.

Перекрут кисты яичника характеризуется внезапно начавшимися схваткообразными болями в животе, которые в дальнейшем, в отличие от кишечной непроходимости, принимают постоянный характер. Для перекрута кисты яичника застойная рвота нехарактерна, вздутие живота отсутствует, имеется напряжение брюшной стенки и положительный симптом Щеткина-Блюмберга. Помогает диагностике ректальное исследование, при котором с помощью бимануальной пальпации можно прощупать в животе болезненную опухоль.

У ОКН и перитонита также много общего: боли в животе, многократная рвота, вздутие живота (за счет пареза кишок), тяжелый интоксикационный синдром. Так как перитонит в большинстве случаев является не самостоятельным заболеванием, а осложнением ряда заболеваний органов брюшной полости (в том числе и ОКН), необходимо тщательно собрать анамнез, чтобы правильно предположить основное заболевание и уловить момент, когда оно осложнилось перитонитом. При объективном обследовании больные с ОКН ведут себя очень беспокойно, а при перитоните лежат, не шевелясь. Для перитонита характерными симптомами являются напряжение и разлитая болезненность брюшной стенки при пальпации, в то время как при ОКН (в ранней стадии заболевания) живот остается мягким, доступным для пальпации, визуально и пальпаторно можно определить расширенные и перистальтирующие кишечные петли. В крайнем случае, при невозможности отдифференцировать эти два тяжелейших процесса, тактический вопрос решается одинаково: оперативное вмешательство по экстренным показаниям, но с обязательным проведением предоперационной подготовки.

Почечная колика, как и механическая непроходимость кишечника, характеризуется сильным болевым синдромом и беспокойным поведением больного, при этом живот остается мягким и доступным пальпации, иногда наблюдается его вздутие, так что в

ранние сроки заболевания картина почти идентична. Помогают дифференциальной диагностике такие симптомы, как дизурические расстройства и иррадиация болей при почечной колике в паховые области. Окончательный диагноз ставится по результатам УЗИ почек и экскреторной урографии.

Острые кишечные инфекции также обычно сопровождаются схваткообразными болями в животе и многократной рвотой. Но в отличие от ОКН при кишечных инфекциях есть ещё один ведущий симптом, который нехарактерен для непроходимости – это учащенный и разжиженный стул с наличием патологических примесей: слизи, зелени, крови. Труднее решить вопрос в поздней стадии заболевания, когда повышенная деятельность толстой кишки при кишечной инфекции сменяется парезом кишечника. При этом отхождение стула и газов прекращается и появляется вздутие живота, усиливается рвота, нарастают симптомы гидроионных нарушений и интоксикации. При такой клинической картине очень трудно решить вопрос об истинном диагнозе. Поэтому очень важны анамнестические сведения о наличии жидкого стула в начале развития заболевания. Помогает диагностике рентгенологическое исследование с барием и консервативная терапия (противовоспалительная, дезинтоксикационная и борьба с парезом кишок), которая помогает при воспалении и динамических расстройствах кишечника и неэффективна при механических препятствиях.

ЛЕЧЕНИЕ ОКН

Лечение острой кишечной непроходимости только хирургическое. Перед операцией проводится кратковременная предоперационная подготовка (в пределах одного часа), направленная на коррекцию нарушенных параметров гомеостаза с целью уменьшения степени интоксикации, восстановления объёма циркулирующей крови (с помощью инфузионной терапии) и назначения симптоматических средств (сердечные гликозиды, борьба с гипертермией и пр.). Объем операции зависит от причины, вызвавшей непроходимость кишок и найденных изменений (жизнеспособность кишки, наличие перитонита и т. д.) и заключается в устранении причины непроходимости: минимально – рассечение спаек, максимально – резекция сегмента кишки в пределах здоровых тканей (20 см приводящего конца и 10 см – отводящего). Если перитонита нет, операция заканчивается наложением кишечного анастомоза. В условиях перитонита анастомозы не накладываются, а после резекции пораженного сегмента кишки оба ее конца выводятся на переднюю брюшную стенку (двойная энтеростомия).

В послеоперационном периоде осуществляется посиндромная терапия с целью коррекции нарушенных параметров гомеостаза в условиях реанимационного отделения.

Восстановительные операции стомированным больным проводятся через 2-6 месяцев в зависимости от уровня стомы (чем выше, тем раньше).

В заключение, с целью улучшения результатов лечения, следует акцентировать внимание будущих педиатров и детских хирургов на более ранней диагностике такой тяжелой патологии, как острая кишечная непроходимость в детском возрасте.

СПАЕЧНАЯ КИШЕЧНАЯ НЕПРОХОДИМОСТЬ

Отдельно рассмотрим вопросы спаечной болезни (СБ) и спаечной кишечной непроходимости (СКН).

Спаечная кишечная непроходимость в детском возрасте занимает среди всех других видов кишечной непроходимости второе место после инвагинации и составляет по данным разных авторов от 10% до 20% (Долецкий С.Я., Исаков Ю.Ф., 1970г., Баиров Г.А. и др., 1977г., Баиров Г.А., 1983г., Долецкий С.Я. и др., 1983г.). Многие авторы отмечают в последние годы возрастание ее удельного веса. Нашими данными эта статистика также подтверждается. Учащение СКН у детей идет за счет послеоперационной разновидности заболевания, которая составляет более 95% этого вида илеуса.

ЭТИОЛОГИЯ, ПАТОГЕНЕЗ И ПАТОЛОГИЧЕСКАЯ АНАТОМИЯ СКН

Среди причин образования спаек и сращений в брюшной полости ведущее место занимают 5 факторов:

1. Воспалительный процесс
2. Травма серозного покрова, в т. ч. и операционная
3. Гипоксия тканей
4. Длительный парез кишечника
5. Инородные тела (тампоны, дренажи)

Степень развития спаечного процесса в БП зависит от сочетаний и выраженности указанных факторов. Первое место среди заболеваний, являющихся первопричиной СБ и СКН у детей, принадлежит острому аппендициту и его осложнениям (аппендикулярный инфильтрат, перитонит) – 47,5% (Баиров Г.А., Ситковский Н.Г., Топузов В.С., 1977г.). Спаечный процесс сопровождает любое воспаление или травму серозного покрова в БП, что связано с повреждением мезотелия. Процесс спайкообразования обусловлен способностью брюшины вырабатывать склеивающий экссудат, который появляется при повреждении брюшины или ее воспалении (Топузов В.С. и др., 1978г.), а также при развитии гипоксии тканей в результате перерастяжения стенки кишки с нарушением микроциркуляции при длительном парезе кишок (Бурков И.С., Строганов В.А., 1978г., Buchman R. et al., 1976г., Cieslik K., 1978г.). При отсутствии инфекции фибрин в виде тонких нитей оседает на поврежденную поверхность серозного покрова, а клеточные элементы экссудата претерпевают инволюцию и дают начало образованию эластических и коллагеновых волокон, которые, переплетаясь с нитями фибрина, образуют сетку. Ее поверхность покрывается тонким слоем мезотелия и, таким образом, очень быстро (за несколько часов) восстанавливается покров брюшины. В случае наличия в брюшной полости инфекции, процесс образования спаек идет медленнее и с извращениями. В

экссудате в первые часы фибрина мало, его увеличение происходит только к четвертым суткам. Гибель мезотелия при воспалении высвобождает тромбокиназу, под действием которой фибриноген переходит в фибрин. Другие ферментативные процессы ведут к образованию эластических и коллагеновых волокон, которые оседают на поврежденную поверхность брюшины, образуют нежную сетку, а в последующем покрываются мезотелием. Если эти процессы не происходят своевременно, то в очаге повреждения образуется грануляционная ткань – основа будущих спаек (Симонян К.С., 1966г.). Этому способствует длительный послеоперационный парез кишечника и гипоксия тканей. В последующие 5-7 суток при благоприятном течении основного заболевания спайки обычно самопроизвольно рассасываются. Однако в некоторых случаях рассасывание их может идти замедленно и тогда часть из них прорастает тонкими капиллярами и постепенно (к 4-ой – 6-ой неделе) формируются шнуровидные спайки. Большинство из них в связи с восстановившейся перистальтикой кишечника перерастягивается, истончается и атрофируется. Но некоторые спайки прорастают более крупными сосудами, мышечными волокнами, нервными элементами и рассасывание их становится невозможным. Тогда они могут стать причиной спаечной болезни и спаечной кишечной непроходимости. По механизму возникновения спаечную непроходимость кишечника разделяют на обтурационную и странгуляционную. После операции на фоне пареза кишечника развивается вначале перегиб кишечной петли. В месте перегиба и области приводящей и отводящей петель кишки формируются нежные плоскостные спайки. В дальнейшем исход будет зависеть от восстановления кишечной перистальтики. Если парез сохраняется длительно, спайки становятся более прочными и развивается полная кишечная механическая непроходимость обтурационного характера. Странгуляционная спаечная непроходимость кишечника характеризуется вовлечением в процесс сосудов брыжейки, когда петля кишки и ее брыжейка сдавливаются шнуровидной спайкой, что приводит к нарушению кровообращения и развитию некротических изменений в кишке. Нарушения гомеостаза при кишечной непроходимости описаны выше.

Патологические изменения при спаечной кишечной непроходимости зависят от ее формы и срока заболевания. Наиболее быстро и в наиболее тяжелой степени морфологические изменения выражены при странгуляции, более медленно и в менее выраженной форме при обтурационной непроходимости. При обтурации кишка над местом препятствия становится резко раздутой, в стенке ее развивается отек и венозный стаз, вследствие чего стенка кишки утолщается и приобретает цианотическую окраску. Кишечник ниже уровня препятствия не изменен. При странгуляционной непроходимости на стенке кишки образуется участок с нарушенным кровообращением (синюшного или черного цвета) – странгуляционная борозда. Вначале сдавлению подвергаются вены, в то время как артерии продолжают кровоснабжать ущемленный участок кишки, что способствует прогрессированию венозного застоя и выраженного отека стенки кишки и брыжейки. При дальнейшем прогрессировании патологического процесса происходит полное прекращение кровообращения. Некроз стенки кишки наступает уже через несколько часов (от 4 до 6-8).

КЛАССИФИКАЦИЯ СКН И СБ

Острую спаечную кишечную непроходимость следует разделить на две группы, имеющие определенные различия в клинических проявлениях, в хирургической тактике и способах оперативного пособия:

1. **Раннюю спаечную кишечную непроходимость,** развивающуюся в первые 3-4 недели после операции (обтурационная форма) за счет образования двустволок, перегибов кишки или за счет сдавления просвета ее плоскостными спайками.

2. **Позднюю спаечную кишечную непроходимость,** возникающую спустя многие годы после хирургического вмешательства (странгуляционная форма) за счет перетяжек и сдавления кишечника шнуровидными спайками.

Возникновение ранней спаечной кишечной непроходимости может произойти на различных этапах послеоперационного периода. Имеется определенная зависимость между сроками развития СКН, ее видом и течением основного заболевания. В первые 3-4 дня после операции по поводу гнойного перитонита СКН возникает на фоне тяжелого пареза кишечника, поэтому ее называют ранней спаечно-паретической кишечной непроходимостью. СКН, развившаяся за счет перегиба и сдавления кишечных петель плоскостными спайками в сроки от 5 до 13-14 дня, называется простой формой ранней *СКН*. В эти же сроки на 13-14 день непроходимость кишечника может возникнуть за счет формирующегося послеоперационного инфильтрата, отсюда ещё один вариант ранней кишечной непроходимости – спаечно-инфильтративная форма. На 3-4 неделе после операции говорят об отсроченной форме ранней СКН. И, наконец, непроходимость, проявляющаяся в отдаленные сроки после операции – через месяцы и годы – трактуют как позднюю СКН. Кроме этого, следует принять концепцию К.С. Симоняна 1966г., распространив ее на детский возраст, о возможности возникновения спаечной болезни в ее интерметтирующем (рецидивирующем) и хроническом (перивисцеритном) вариантах.

Таким образом, описанную классификациию СКН и СБ Г.А. Баирова, с учётом классификации К.С. Симоняна, можно представить в виде следующей схемы:

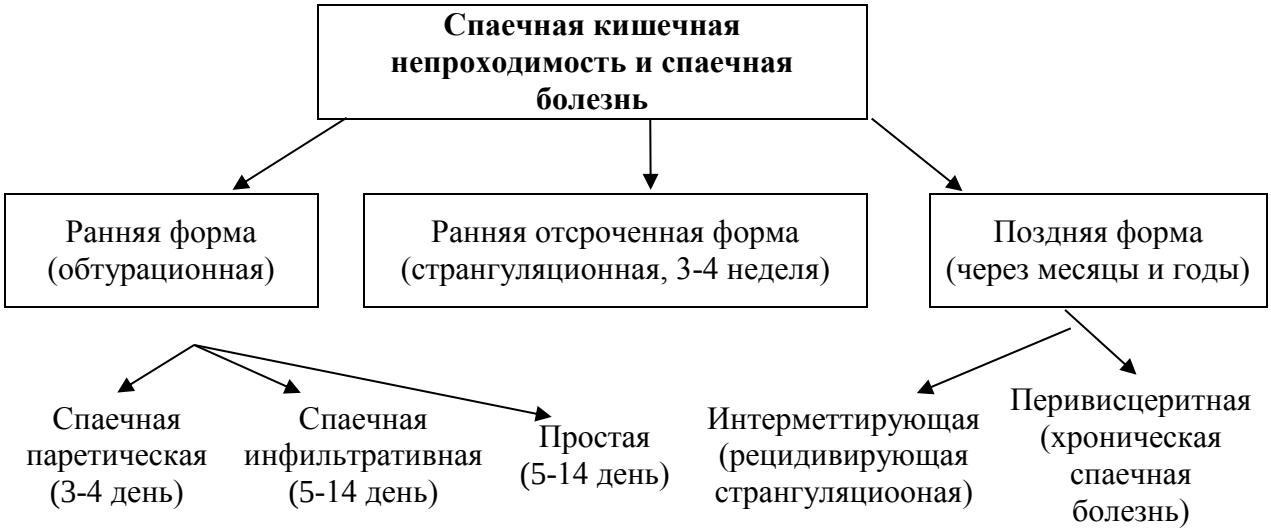

Подобное разделение СКН и СБ обусловлено тем, что каждая форма имеет свои особенности клинических проявлений и, следовательно, выбор врачебной тактики при их лечении будет разным.

КЛИНИКА РАЗНЫХ ФОРМ СКН

1. Спаечно-паретическая форма ранней СКН

Ранняя спаечно-паретическая непроходимость кишечника развивается в первые дни после оперативного вмешательства у детей с перитонитом. Поэтому клинические формы этой непроходимости нарастают постепенно на фоне тяжелого общего состояния, продолжающейся интоксикации и выраженного пареза кишок. О присоединении механического компонента непроходимости говорят повторяющаяся, более частая и обильная, рвота, усиление болей в животе и переход их из постоянных в схваткообразные. Типичное для пареза кишок равномерное вздутие живота сменяется его асимметрией. Временами прослеживается вялая перистальтика и аускультативно можно выслушать перистальтические шумы. Пальпация живота болезненна из-за имеющихся перитонеальных явлений и провоцирует возникновение схваткообразных болей из-за усиления перистальтики. Газы не отходят, самостоятельный стул отсутствует. После сифонной клизмы иногда можно получить незначительное количество каловых масс, слизи и газов. Диагноз подтверждается рентгенологическим исследованием, при котором выявляются многочисленные чаши Клойбера и единичные, значительно раздутые, петли кишок в виде арок. Раннее исследование ЖКТ с барием позволяет объективно следить за эффективностью консервативной терапии.

2. Спаечно-инфильтративный вариант ранней СКН

Диагностика ранней СКН усложняется, если непроходимость возникает на фоне формирующегося инфильтрата или межкишечного абсцесса, т.к. рвоту, отсутствие пассажа по кишечнику, боли в животе и явления интоксикации вначале обычно объясняют прогрессирующим перитонитом. Таким образом, для этой формы характерно сравнительно постепенное начало, однако явлениям непроходимости обычно предшествует ухудшение общего состояния ребёнка. В брюшной полости пальпируется болезненный плотный инфильтрат. Результаты анализов крови указывают на гнойный процесс в организме (высокий лейкоцитоз и СОЭ, сдвиг формулы влево). Нарастание явлений кишечной непроходимости и данные рентгенологического обследования (чаши Клойбера) на фоне пальпирующегося уплотнения в животе уточняют этот диагноз.

3. Простая форма ранней СКН

Данная форма, развивающаяся на 5-14-й день после операции, имеет более острое начало. К этому времени обычно проходит послеоперационный парез кишечника, стихают перитонеальные явления, улучшается самочувствие и состояние больного. В связи с этим, картина возникающей механической кишечной непроходимости приобретает более отчетливый характер: появляются приступообразные боли в животе с нарастанием их

интенсивности, быстрое развитие вздутия живота и его асимметрии, видимая на глаз перистальтика кишечника, присоединение частой рвоты застойным содержимым. В процессе наблюдения за больным ребенком можно отметить быстрое ухудшение состояния за счет нарастания симптомов интоксикации и обезвоживания: вялость, сухость слизистых оболочек, бледность кожных покровов, заострение черт лица, тахикардию, олигоурию и т.д. Обзорные рентгенологические снимки брюшной полости выявляют неравномерные по величине горизонтальные уровни без характерной локализации.

4. Ранняя отсроченная СКН

Отсроченная форма ранней СКН, возникающая обычно на 3-4 неделе послеоперационного периода, как правило, осложняет тяжелые, длительно текущие, перитониты. В этот период кишечная непроходимость развивается на фоне относительного благополучия, когда явления перитонита уже купировались, причем ребенок даже может быть выписан домой. Непроходимость протекает с бурной клинической картиной, т.к. обусловлена странгуляцией кишки шнуровидными спайками: боли в животе интенсивные, рвота многократная застойным содержимым, вздутие живота чаще асимметричное, положительный симптом Вааля, рентгенологически – чаши Клойбера.

5. Поздняя СКН

Этот вид обычно развивается через несколько месяцев или лет после перенесенной лапаротомии среди полного здоровья ребёнка. Иногда приступы непроходимости повторяются через различные промежутки времени. Тогда говорят об интерметтирующем варианте поздней СКН или ещё ее называют рецидивирующей формой. Это странгуляционный вид кишечной непроходимости. При развитии острой СКН у ребёнка внезапно появляются сильные схваткообразные боли в животе, от которых он периодически беспокоится, кричит, принимает вынужденное положение. Вскоре присоединяется рвота, которая становится упорной и носит застойный характер, вплоть до кишечного содержимого. Стула нет, газы не отходят. Появляется асимметрия живота за счет раздутой приводящей петли кишки. Перкуторно определяется симптом «пестроты звука», аускультативно отчетливо выслушивается кишечная перистальтика, которая усиливается при поглаживании брюшной стенки. Видимая на глаз перистальтика прослеживается через брюшную стенку. Вначале живот при пальпации безболезненный, но, по мере прогрессирования нарушений кровообращения в странгулированной кишке, появляется пальпаторная болезненность и положительные симптомы раздражения брюшины. Постепенно происходит вздутие живота за счет нарастающего пареза кишок, перистальтические шумы ослабевают. При ректальном исследовании отмечается

расслабление сфинктера и пустая ампула прямой кишки (симптом Обуховской больницы). Общее состояние детей с поздней спаечной непроходимостью быстро ухудшается за счет нарастающих расстройств гомеостаза в виде интоксикации, обезвоживания и электролитных нарушений.

Периодические болевые ощущения в животе или другие явления дискомфорта, обусловленные спаечной болезнью, называют перивисцеритной формой спаечной болезни.

ЛЕЧЕНИЕ СКН И СБ

Лечение спаечной кишечной непроходимости у детей является непростой задачей, т.к. перед хирургом в этих случаях стоит дилемма своевременного и оправданного выбора консервативной терапии или оперативного вмешательства этого сложного и тяжелого заболевания. Для ранней спаечной непроходимости кишечника требуется индивидуальный подход в зависимости от основного заболевания, сочетанных осложнений, сроков, прошедших от момента первой операции, и от общего состояния больного. Лечение ее следует начинать с консервативных мероприятий. В первые дни послеоперационного периода, когда имеется спаечно-паретическая форма непроходимости, в задачу хирурга входит, в первую очередь, ликвидация явлений пареза и выраженной интоксикации, что достигается применением инфузионной терапии и средств, усиливающих перистальтику кишечника (прозерин 0,05% р-р или питуитрин по схеме через 15-30 минут в/м из расчета 0,1 мл на год жизни, гипертонический 10% р-р хлорида натрия в/в по 10,0-20,0 мл, пресакральная новокаиновая блокада 0,25% р-ром новокаина в объёме 100,0-200,0 мл, промывание желудка 2% р-ром соды, сифонная клизма). Эти мероприятия повторяют 3-4 раза через 2-3 часа. Такая терапия проводится в течение 24 часов. Если за этот период консервативное лечение не дает эффекта, то больной подлежит срочной релапаротомии.

При наличии простой и спаечно-инфильтративной форм ранней СКН консервативная терапия не должна превышать 6-8 часов, если явления непроходимости не ликвидируются и состояние больного не улучшается. При достижении хотя бы частичного эффекта (отсутствие застойного содержимого в желудке, появление отхождения газов и стула) консервативные мероприятия (стимуляцию моторики кишечника, инфузионную терапию) продолжают до 18-24 часов.

Консервативная терапия при ранней отсроченной форме СКН, обусловленной, как правило, странгуляцией, не должна превышать 3-4 часа и является предоперационной подготовкой. Если в течение этого срока не появляются признаки нормализации пассажа по кишечнику, больного следует оперировать.

Объем и характер хирургического вмешательства определяется формой ранней СКН. Тактика врача во время хирургического вмешательства зависит от формы СКН, выраженности спаечного и воспалительного процессов. Следует помнить, что разделение множественных плоскостных спаек в раннем послеоперационном периоде неизбежно ведет к повреждению серозного покрова кишечника и создает тем самым условия для ещё более бурного спайкообразования и рецидива непроходимости. В то же время, если «свежие» плоскостные спайки на травмировать, то при активном противовоспалительном и физиотерапевтическом лечении их обратное развитие у детей наступает сравнительно быстро. Поэтому наиболее разумным при спаечно-паретической форме следует считать необходимость пересечения тех спаек, которые вызывают кишечную непроходимость, а также сращений, деформирующих кишечные петли и потенциально опасных для возникновения непроходимости на этих участках.

При обтурационной непроходимости, обусловленной формированием инфильтрата или абсцесса БП, первоначально производят дренирование гнойника через отдельный разрез, а затем через лапаротомный доступ проводят ревизию БП, инфильтрат не разделяют, находят приводящую петлю кишечника, наиболее близкую к инфильтрату и накладывают на нее энтеростому. Однако, чем меньше возраст ребёнка и выше уровень непроходимости, тем чаще возникают показания к выполнению одномоментной радикальной операции – разделению инфильтрата или резекции пораженного участка кишки и наложению кишечного анастомоза с обязательной декомпрессией ЖКТ и надежной санацией БП.

При ранней отсроченной СКН при релапаротомии проводят тщательную ревизию БП, пересекают шнуровидные спайки, вызывающие странгуляцию. Имеющиеся рыхлые сращения разделять не следует.

Лечение многократно рецидивирующей поздней СКН представляет большие трудности. Оно, как правило, должно быть оперативным. Промедление с хирургическим вмешательством чревато некрозом кишечника вследствие странгуляции петли кишки шнуровидной спайкой. Однако при раннем поступлении ребёнка консервативные мероприятия, проводимые с целью предоперационной подготовки, в ряде случаев полностью ликвидируют явления непроходимости. В качестве предоперационной подготовки назначают инфузионную терапию, стимуляцию работы кишечника прозерином, промывание желудка, сифонную клизму, пресакральную новокаиновую блокаду. Если в течение 3-4 часов такого лечения состояние не улучшается – продолжается рвота, сохраняются боли в животе, не удается получить отхождение стула и

газов – больного надо немедленно оперировать. В случае эффективного консервативного лечения, т.е. полного разрешения явлений непроходимости, ребёнка оставляют в клинике для наблюдения и проведения противоспаечной терапии. При позднем поступлении больных состояние тяжелое за счет выраженности эндотоксикоза и дегидратации. Предоперационную подготовку, направленную на устранение нарушенных параметров гомеостаза, проводят в течение не более 2-3 часов, после чего приступают к операции. В настоящее время детские хирурги отказываются от выполнения операции энтеропликации Нобля, поскольку по мере роста ребёнка происходит деформация петель кишечника и появляется опасность функциональных нарушений (Долецкий С.П. и др., 1983г.). Брюшную полость широко вскрывают срединным доступом. Надо не забывать, что при иссечении старого послеоперационного рубца, необходимо соблюдать чрезвычайную осторожность, т.к. в этом месте к брюшине могут быть подпаяны кишечные петли. Проводят тщательную ревизию БП, находят место непроходимости, шнуровидные и плотные плоскостные спайки рассекают острым путем, выравнивают деформированные и перегнутые петли кишок, оценивают жизнеспособность кишки. При некрозе кишки производят резекцию омертвевшего ее участка в пределах здоровых тканей с наложением анастомоза «конец в конец» при высоком уровне непроходимости или выведение двойной илеостомы при низком уровне непроходимости в случае очень «тяжелых» петель кишечника. Если жизнеспособность кишки сохранена, то операцию после устранения непроходимости заканчивают проведением шинирующего декомпрессионного зонда. «Гофрировка» тонкой кишки на зонде и укладывание ее во время операции в виде горизонтальной «батареи» позволяют фиксировать кишечник естественным спаечным процессом в выгодном положении. Это дает возможность у детей с хронической формой спаечной болезни, ведущей к повторным операциям, отказаться от выполнения трудоемкой и рискованной операции Нобля. В связи с тем, что у подавляющего большинства больных явления спаечной непроходимости развиваются на 1-м году после операции, проведение настойчивой профилактической противовоспалительной и рассасывающей терапии в этот срок является обязательным.

Основной профилактикой СКН в послеоперационном периоде является раннее восстановление перистальтики кишечника. Этому способствуют, как декомпрессионный зонд в кишечнике и медикаментозная стимуляция моторики кишечника, так и активная абдоминальная гимнастика в первые дни после операции (втягивание и выпячивание брюшной стенки) и раннее, с первых суток после операции, применение физиотерапевтических процедур (чрезкожная электростимуляция, УВЧ). После выписки

из стационара детям, перенесшим абдоминальные операции, особенно по поводу аппендикулярного перитонита или спаечной непроходимости, назначают противовоспалительную и рассасывающую противоспаечную терапию – лидазу в/м (32-64 ЕД в зависимости от возраста), электрофорез с ронидазой или с 10% р-ром йодистого калия, ЛФК – все перечисленное курсами по 10-15 дней от 2 до 4 раз в год.

В заключение следует подчеркнуть, что подразделение послеоперационной спаечной непроходимости кишечника на ранние и поздние формы позволяет выбрать правильную тактику, более точно определить продолжительность консервативной терапии и объём хирургического вмешательства. Вероятность консервативного разрешения СКН тем выше, чем меньше времени прошло с момента операции. Настойчивое проведение всего комплекса консервативных и оперативных мероприятий по профилактике и лечению спаечной непроходимости кишечника в детском возрасте позволяет снизить число послеоперационных осложнений и летальных исходов.

ИНВАГИНАЦИЯ КИШОК У ДЕТЕЙ

Инвагинация представляет собой внедрение одного участка кишки в просвет другого. Инвагинация, являясь самым частым (60-70%) видом острой кишечной непроходимости у детей, может возникать в любом возрасте. В первый месяц жизни она наблюдается крайне редко, на второй год жизни приходится около 10% диагностированных случаев инвагинаций. Наиболее часто (более 80%) инвагинация возникает между 4 месяцем и 1 годом жизни (причём, преимущественно илео-цекальная инвагинация). Учитывая, что в большинстве случаев (от 80% до 93%) инвагинация встречается в илео-цекальном отделе кишечной трубки, причину возникновения связывают с функциональными и анатомическими особенностями этой области у детей раннего возраста. При этом выделяют **предрасполагающие и разрешающие факторы**.

К первым относят:

1. недостаточность баугиниевой заслонки,
2. несоответствие диаметров подвздошной кишки и ее “ампулы”с преобладанием на границе их циркулярного мышечного слоя (так называемый илео-цекальный сфинктер), а также несоответствие диаметров “ампулы” подвздошной кишки и слепой кишки
3. низкое прикрепление “ампулы” к слепой кишке с наличием тупого илео-цекального угла
4. высокую подвижность илео-цекального угла и часто общую брыжейку подвздошной и слепой кишок, объясняющих глубокое внедрение инвагината.

Разрешающим моментом считают временную дискоординацию перистальтики кишечника, т.е. нарушение правильного волнообразного ритма перистальтических движений кишки с образованием отдельных участков спазма и расслабления мышечного слоя, способствующих внедрению одного сегмента кишки в другой. К дискоординации перистальтики могут привести изменение режима питания (введение прикорма, приём более грубой пищи), а также воспалительные заболевания кишечника (дизентерия, другие виды кишечных инфекций, энтеровирусная инфекция).

Механические причины инвагинации (дивертикул Меккеля, опухоль кишечника, полип, стеноз кишки, увеличение брыжеечных лимфоузлов разного генеза) выявляют только у 5-6% больных и, как правило, у детей старше 1 года.

Мальчики подвержены заболеванию в 4 раза чаще девочек.

КЛАССИФИКАЦИЯ ИНВАГИНАЦИИ

Инвагинация относится к смешанному виду механической кишечной непроходимости, в которой сочетаются элементы странгуляции (ущемление брыжейки внедренной кишки) и обтурации (закрытие просвета кишки инвагинатом).

По течению выделяют **острую, рецидивирующую** и **хроническую инвагинацию.**

Острой называют **инвагинацию**, которая имеет острое начало, развивается бурно и чревата развитием тяжёлых осложнений в виде некроза кишки и перитонита.

Под термином "**рецидивирующая**" понимают инвагинацию, которая повторяется более 1 раза и имеет острое или хроническое течение.

Под **хроническим течением инвагинации** подразумевают состояние, когда внедрение одного участка кишки в другой произошло постепенно и существует постоянно, но резкого нарушения кровообращения инвагината при этом не происходит.

У детей превалируют острые формы инвагинации(98,5%), редко встречается рецидивирующая инвагинация(1,5%) и ещё реже – хронические формы.

По уровню или **по локализации** различают также 3 вида инвагинации:

1. **Тонко-тонкокишечная** (3,5%)
2. **Тонко–толстокишечная** (или **илео-цекальная**) -93,7%
3. **Толсто-толстокишечная**(2,8%)

В свою очередь, в области илео-цекального угла выделяют 3 варианта инвагинации:

- **Простую подвздошно-ободочную** (40%) – внедрение подвздошной кишки в ободочную через баугиниеву заслонку (при этом слепая кишка и червеобразный отросток остаются на месте неизменёнными)
- **Сложную,** или **двойную подвздошно-ободочную инвагинацию** (около 1-2%) когда участок подвздошной кишки внедряется в нижерасположенный её сегмент, а затем этот конгломерат ещё раз инвагинируется в ободочную кишку через баугиниеву заслонку
- **Слепо-ободочную**(52,7%) когда головкой инвагината является дно слепой кишки. Червеобразный отросток и терминальный отдел подвздошной кишки пассивно втягиваются между цилиндрами инвагината, не проходя через баугиниеву заслонку. При этой форме внедрения пассивно вовлеченный конечный отдел подвздошной кишки обычно меньше изменён (по сравнению с подвздошно-ободочными формами инвагинации),т.к. он не подвергается сильному ущемляющему действию баугиниевой заслонки.

И, наконец, существуют ещё **редкие формы инвагинации**:

- **Изолированная инвагинация червеобразного отростка**
- **Множественная инвагинация** одновременно на нескольких участках кишечника
- **Ретроградная инвагинация** (внедрение против хода перистальтики)

Таким образом, схематически классификацию инвагинации можно представить таким образом:

КЛАССИФИКАЦИЯ ИНВАГИНАЦИИ КИШОК

1.**По течению**: Острая, рецидивирующая, хроническая

2.**По локализации**: Тонко-тонкокишечная, илео-цекальная (простая, двойная, слепо-ободочная), толсто-толстокишечная

3.**Редкие формы**: Изолированная инвагинация червеобразного отростка, множественная инвагинация, ретроградная инвагинация.

ПАТОЛОГИЧЕСКАЯ АНАТОМИЯ ИНВАГИНАТА

Инвагинат состоит из 3 цилиндров: наружного (влагалище инвагината), среднего и внутреннего (2 последних–собственно инвагинат). ”Вершину” инвагината принято называть “головкой”, которая соответствует переходу внутреннего цилиндра в средний. Остальная часть инвагината называется “тело”.

Увеличение протяженности инвагинируемой части кишки происходит за счёт вворачивания наружного цилиндра, “головка” инвагината остается неизменённой. Продвижение инвагината сопровождается втягиванием и ущемлением брыжейки внедрённой части кишки между серозными оболочками обращённых друг к другу внутреннего и среднего цилиндров.

При двойной инвагинации образуется 5 цилиндров. Патолого-анатомические изменения кишки при инвагинации зависят от локализации внедрения и его продолжительности.

При тонко-кишечной инвагинации омертвение кишки обычно наступает через 12-24 часа, а при подвздошно-ободочных формах (в связи с ущемлением баугиниевой заслонкой) некроз может наступить даже в первые 6-12 часов от начала заболевания.

При слепо-ободочной и толсто-толстокишечной инвагинациях некроз стенки кишки наступает позднее, т.к. циркуляторные нарушения развиваются медленнее.

КЛИНИЧЕСКАЯ КАРТИНА

Клиника острой формы кишечной инвагинации зависит от уровня внедрения кишки, возраста ребёнка и срока заболевания. В связи с тем, что наиболее часто встречается илео-цекальная (простая подвздошно-ободочная и слепо-ободочная (инвагинация у детей до 1 года), клиническую картину этих форм считают типичной. Тонкокишечная и толстокишечная инвагинации имеют несколько иную симптоматику.

Клиника илео-цекальной инвагинации

Этот вид инвагинации возникает чаще у здорового упитанного ребёнка. Самым первым признаком является появление болей в животе. Заболевание начинается остро, среди полного здоровья, иногда во сне. Внезапно ребенок начинает резко беспокоиться, кричать, судорожно сучить ножками. Появляются бледность лица, холодный пот. Ребёнок отказывается от груди матери, не успокаивается на её руках, карабкается по ней как обезьянка по стволу дерева (с-м “обезьянки”). Приступ болей обычно бывает кратковременным (3-7минут), сопровождается рвотой и прекращается так же внезапно, как и начался. Через несколько минут (10-15) приступ болей повторяется вновь и отмечается повторная рвота. Светлые промежутки между схватками постепенно делаются более продолжительными, а приступы теряют характерную остроту. Но состояние ребёнка при этом прогрессивно ухудшается: он становится вялым, адинамичным, отказывается от пищи. Возникновение болей обусловлено ишемией кишечной стенки вследствие ущемления и натяжения брыжейки, а периодическое усиление перистальтики объясняет имеющийся при этой патологии схваткообразный характер болевого синдрома.

Рвота вначале носит чисто рефлекторный характер вследствие раздражения брюшины и состоит из желудочного содержимого. Однако, по мере прогрессирования заболевания, в более поздние сроки принимает вид дуоденального содержимого с наличием желчи, а затем и каловый характер.

Отсутствие рвоты наблюдается редко, лишь у 11-14% больных.

Одним из самых важных и частых симптомов этого вида инвагинации является наличие крови в стуле. В первые часы заболевания у ребёнка может быть самостоятельный каловый стул. Часто нормальный стул родители получают после клизмы. Однако поле стула боли в животе не исчезают, а через несколько часов (обычно через 4-6 часов) в стуле появляется примесь крови тёмно-вишнёвого оттенка в разных количествах (от прожилок до сгустков) с обязательным наличием слизи (вид “малинового желе”).

Появление крови в стуле объясняется диапедезом эритроцитов вследствие повышения сосудистой проницаемости при циркуляторных расстройствах в кишечнике. Ценность этого симптома несколько снижена тем, что только у 40% больных кровь из прямой кишки выделяется в первые 4 часа заболевания, у 70 % – в первую половину суток и у 30% – во вторую половину суток.

В начале заболевания живот имеет нормальную конфигурацию, не вздут, мягкий и безболезненный. Напряжение мышц брюшной стенки не характерно. Вздутие живота и видимая на глаз перистальтика кишечника, так характерные для других видов острой кишечной непроходимости, в ранние сроки инвагинации отсутствуют и могут появляться лишь в позднем периоде. Зато одним из ранних, постоянных и очень важных симптомов заболевания, является наличие инвагината в брюшной полости, который прощупывается в виде валика по ходу ободочной кишки. Это – пальпация инвагината по схеме Февра (см. рис.1).

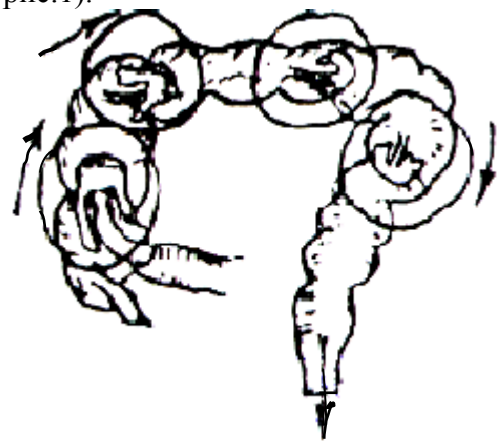

рис.1 Схема Февра

Запустевание правой подвздошной ямки (положительный симптом Данса) имеет место в значительном проценте случаев при слепо-ободочной, реже наблюдаются при подвздошно-ободочной инвагинации.

Повышение температуры в ранние сроки заболевания также нехарактерно, этот симптом появляется лишь при наступлении некроза кишки и развитии перитонита.

Таким образом, наиболее характерными симптомами инвагинации, которые в таком сочетании позволяют поставить этот диагноз даже по телефону, являются: **схваткообразные боли в животе, примесь крови в кале и наличие инвагината в брюшной полости**, которые и составляют известную **“триаду Мондора”.**

Однако приведенная клиническая картина характерна для ранних проявлений илео-цекальной инвагинации (в первые 12 часов). В более поздние сроки больные дети беспокоятся меньше, крик становится слабым, нарастают явления интоксикации и

эксикоза. Температура тела повышается до субфебрильных и даже фебрильных цифр. Язык суховат, обложен бурым налетом, пульс частый, слабого наполнения. Появляются парез кишечника, признаки перитонита: живот вздут, напряжён, резко болезнен при пальпации, стула нет, газы не отходят. При пальцевом ректальном исследовании можно получить данные, свойственные инвагинации: вялый сфинктер, пустую ампулу прямой кишки, определение головки инвагината в виде “шейки матки”, выделение крови и слизи за извлечённым пальцем. На обзорных рентгенограммах брюшной полости видны множественные чаши Клойбера.

Следует отметить, что при позднем поступлении больных с наличием указанной симптоматики диагноз инвагинации поставить крайне трудно и чаще в таких случаях ставится диагноз “острого живота” или перитонита.

Таким образом, в клиническом течении инвагинации кишок выделяют три стадии:

а) **начальную (или типичную),**
б) **стадию псевдодизентерии (после появления примеси крови в стуле)**
в) **и позднюю, или стадию осложнений (некроз кишки, перфорация, перитонит).**

Клиника тонко-тонкокишечной инвагинации

Эта локализация инвагинации имеет некоторые особенности, зависящие от тяжести нейротрофических нарушений в кишке.

Первыми признаками тонкокишечной инвагинации у грудных детей является сильное беспокойство, пронзительный крик и многократная рвота. Продолжительность приступа большая (до 20 минут), а “светлый” промежуток не наступает совсем, больной лишь чуть-чуть успокаивается, а затем крик вновь возобновляется. Старшие дети указывают, что в межприступный период боли несколько стихают, но совсем не проходят. Во время приступа старшие дети принимают вынужденное коленно-локтевое положение. Рвота многократная и быстро принимает каловый характер. Состояние больных тяжёлое за счёт болевого шока, выраженной интоксикации и быстро развивающегося обезвоживания. Уже через несколько часов ребёнок становится вялым, адинамичным, кожные покровы приобретают сероватый оттенок, пульс частый, нитевидный, повышается температура тела. Стул длительное время остаётся нормальным, но через 10-12 часов появляется мелена (черный дёгтеобразный кал). Живот не вздут, мягкий, инвагинат прощупать труднее в силу его меньших размеров и непостоянного расположения (чаще в центральных отделах брюшной полости – вокруг пупка).

Таким образом, характерная для илео-цекальной инвагинации триада в случае тонко-тонкокишечной инвагинации имеет следующие особенности:

1. Болевой синдром носит интенсивный и более постоянный характер;
2. Кровь из прямой кишки появляется позднее и имеет вид мелены;
3. Инвагинат имеет меньшие размеры, локализуется в области пупка и определяется труднее.

Следует также отметить, что течение этого вида инвагинации тяжелее, т.к. быстрее наступает некроз кишки.

Клиника толсто-толстокишечной инвагинации

Внедрение толстой кишки в толстую проявляется менее выраженными клиническими признаками, чем при других видах инвагинации. Особенно «стёртая» симптоматология наблюдается у детей старшего возраста. Заболевание начинается нерезким кратковременным беспокойством. Приступы боли редкие. Может быть однократная рвота, но чаще она отсутствует. Неизменённая кровь в стуле, появляющаяся в течение первых часов от начала появления небольших болей в животе, служит одним из главных

симптомов толстокишечной инвагинации, особенно в сочетании с прощупываемым инвагинатом в левой половине живота. Пальцевое исследование через прямую кишку часто позволяет определить «головку» инвагината.

В некоторых случаях инвагинат может «родиться», т.е. «выпасть» через заднепроходное отверстие. При этом слизистая оболочка выпавшей кишки отёчна, синюшна, с участками кровоизлияний. Для решения вопроса дифференциальной диагностики «родившегося» инвагината от выпадения прямой кишки следует сделать ректальное пальцевое исследование. Последнее возможно при «рождении» инвагината и невозможно при выпадении прямой кишки, т.к. оно начинается от переходной складки (см. рис.2).

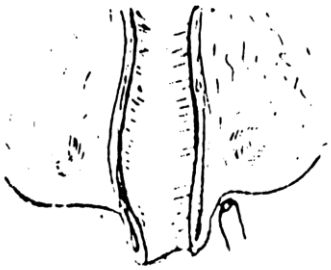

Выпадение прямой кишки

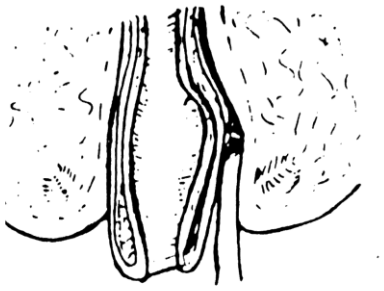

Рождение инвагината

Рис.2 Дифференциальная диагностика рождения инвагината и выпадения прямой кишки

Таким образом, при толсто-толстокишечной инвагинации клиническая картина более стёртая, признаки классической триады также имеют свои особенности:

1. Боли менее интенсивны и не имеют строгой периодичности;
2. Кровь появляется рано и не изменена, алого цвета, без сгустков;
3. Инвагинат больших размеров, определяется в левой половине живота и иногда «рождается» через прямую кишку.

Клиника редких форм

Клиника **изолированной инвагинации червеобразного отростка** не отличается от клинической картины острого аппендицита.

Множественная и ретроградная инвагинация встречаются крайне редко и являются, в основном, операционной находкой.

ДИАГНОСТИКА ИНВАГИНАЦИИ

Диагностика инвагинации основывается на клинической симптоматике и дополнительных методах исследования. Раннее применение дополнительных методов диагностики значительно сокращает время, необходимое для установления диагноза. К дополнительным методам диагностики относятся ректальное пальцевое исследование, поднаркозная пальпация живота, пневмоирригография.

Ректальное пальцевое исследование позволяет выявить головку инвагината кончиком пальца при её низком расположении. Особенно помогает этому бимануальная пальпация. Если головка не определяется, то необходимо обратить внимание после извлечения пальца из прямой кишки на наличие кровянистых выделений и слизи без каловых масс. Этот симптом можно считать одним из наиболее достоверных признаков инвагинации (симптом «малинового желе»).

При поднаркозной пальпации живота по схеме Февра последовательно обследуют все его отделы: вначале по ходу ободочной кишки, а затем и центральные отделы брюшной полости. Илео-цекальный инвагинат находят в проекции ободочной кишки, в разных её отделах (с учетом схемы Февра) в зависимости от места смещения. В центральных отделах брюшной полости обычно располагается тонкокишечный инвагинат. Оценивают размеры, подвижность, болезненность инвагината, а также определяют симптом Данса.

Из **рентгенологических методов** исследования применяют бесконтрастный обзорный снимок брюшной полости и **пневмоирригографию**, т.е. контрастное исследование толстой кишки с введением воздуха. Первый метод мало информативен, а наиболее ценные сведения дает контрастирование толстой кишки воздухом, которое позволяет выявить головку инвагината при толстокишечной и илео-цекальной инвагинации. Техника исследования: резиновую трубку, соединенную через тройник с манометром и баллончикам Ричардсона, вводят в прямую кишку. Воздух осторожно нагнетают в прямую кишку под контролем рентгеновского экрана. По мере заполнения толстой кишки воздухом (под давлением 40-50мм.рт.ст.) инвагинат определяется в виде гомогенной тени, окруженной по бокам воздухом, образующим фигуру **«двузубца», «серпа», «клешней рака».** При тонокишечной инвагинации это исследование не проводят. В более поздние сроки заболевания при развитии осложнений (перитонита, полной непроходимости кишечника, паралитического илеуса) на обзорной рентгенограмме брюшной полости можно найти горизонтальные уровни в петлях кишок – **чаши Клойбера**. Проведение пневмоирригографии в эту стадию противопоказано.

Для диагностики нарушений гомеостаза измеряют АД, ЦВД, ОЦК, определяют группу крови и резус-фактор, а из лабораторных данных – калий, натрий, хлор, кальций, мочевину, белковые фракции, гематокритную величину.

ДИФФЕРЕНЦИАЛЬНАЯ ДИАГНОСТИКА

Острую инвагинацию, особенно у детей грудного возраста, приходится дифференцировать с заболеваниями, сопровождающимися приступами болей в животе, рвотой, кровянистыми выделениями из прямой кишки, наличием опухолевидного образования в брюшной полости. Различные сочетания этих симптомов педиатры иногда ошибочно трактуют как проявления дизентерии, диспепсии, острого аппендицита и др. заболеваний.

1. Дифференцируя острую инвагинацию с **дизентерией**, необходимо помнить, что для дизентерии нехарактерно столь острое начало заболевания среди полного здоровья и столь сильные приступы болей. Особенно внимательно нужно осмотреть выделения из прямой кишки, которые при дизентерии представляют собой жидкие каловые массы, смешанные со слизью, комочками гноя, прожилками или сгустками крови, в то время как при инвагинации из ануса выделяется жидкая тёмная кровь со слизью, но без каловых масс. Решающим для уточнения диагноза является пальпация инвагината.

2. Ещё труднее спутать инвагинацию с **диспепсией**. При наличии последней нет ни схваткообразных болей в животе, ни кровянистых выделений из заднего прохода, ни опухолевидного образования в животе, а характерно наличие частого водянистого стула зеленоватой окраски и иногда белых комочков, а также усиленное выделение газов.

3. У старших детей инвагинацию приходится дифференцировать с **острым аппендицитом**. Это происходит в связи с тем, что симптомы инвагинации у старших детей выражены обычно менее ярко, чем в типичных случаях у грудных детей. Необходимо более тщательно оценивать анамнез и обнаруженные при обследовании объективные данные. В отличие от острого аппендицита, при котором боль носит

нарастающий характер, для инвагинации присущи чёткие схваткообразные боли со светлыми промежутками. При инвагинации живот всегда мягкий, в то время как для острого аппендицита характерно напряжение брюшной стенки.

4**. Абдоминальный синдром при болезни Шенлейн-Геноха** зачастую имеет сходные с инвагинацией проявления: внезапно возникшие приступообразные боли в животе, рвота, стул с кровью. Но для болезни Шенлейн-Геноха характерны непостоянство и нестойкость симптомов, тогда как при инвагинации они держатся стойко и нарастают. Решает вопрос в пользу инвагинации наличие в животе «колбасовидной» опухоли. Следует также помнить о возрасте: инвагинация чаще встречается у детей до 1 года, а болезнь Шенлейна Геноха- после 3 лет.

5. Наиболее сложна дифференциальная диагностика инвагинации с **пептической язвой дивертикула Меккеля**. При этом заболевании кишечное кровотечение является первым и основным симптомом. В отличие от инвагинации кровотечению не предшествуют болевые приступы, нет слизи и нет опухоли в животе. Кровотечение из дивертикула всегда более значительное, чем при инвагинации, и приводит к развитию острой постгеморрагической анемии.

6. **Гемангиома** кишки в случае кровотечения из неё протекает аналогично кровоточащей язве дивертикула Меккеля.

7. **Опухоль (чаще лимфо - или ретикулосаркома) илео-цекального угла** приводит к развитию хронической инвагинации. Уточнению диагноза помогает рентгенологическое исследование с барием (ирригография) и ФКС.

8. **Перекрученная киста брюшной полости** в отличие от инвагинации сопровождается интенсивными болями постоянного характера, не имеет признаков острой кишечной непроходимости, пальпируется в виде болезненного округлого образования (а при инвагинации - вытянутой «колбасовидной» формы). В более поздние сроки, когда развиваются перитонеальные явления, вопрос решается во время срочной операции.

9. **Полипоз толстой кишки** сопровождается массивным кишечным кровотечением, нарастает анемия. Болевой синдром отсутствует. Стул остается каловым с примесью алой крови. Диагноз уточняет пальцевое исследование, ФКС, ирригография.

10. **Синдром Пейтца-Егерса** – полипоз ЖКТ в сочетании с пигментными пятнами кожи, слизистой полости рта – часто даёт кишечные кровотечения и приступы болей в животе. Последние объясняются либо спазмом кишок, либо внедрением в области крупных полипов. Для уточнения диагноза необходимо проводить рентгенологическое исследование (ирригографию).

11. Дифференциальная диагностика родившегося толсто-толстокишечного инвагината и **выпадения прямой кишки** описана выше.

ЛЕЧЕНИЕ

Существует 2 основных способа дезинвагинации: консервативный и оперативный. Они не конкурируют между собой, а каждый из них имеет строгие показания и противопоказания.

Консервативное лечение инвагинации кишок показано только у детей грудного возраста при раннем поступлении больного в хирургический стационар (до12 часов от начала заболевания) и установленной локализации головки инвагината в толстой кишке, т.е. при толстокишечной, слепо-ободочной и простой подвздошно-ободочной инвагинации.

Противопоказания к консервативной дезинвагинации:

1. Тонко-тонкокишечная инвагинация;

2. Срок от начала заболевания более 12 часов;

3. Возраст ребёнка старше 1 года (у них инвагинацию преимущественно вызывает механическая причина, например, дивертикул, полип, опухоль, требующие сами по себе хирургического вмешательства);

4. Рецидивирующая и хроническая инвагинация.

Техника консервативной дезинвагинации: производят нагнетание в толстую кишку воздуха с помощью баллончика Ричардсона под контролем ЭОП. Давление в системе должно составлять не более40 мм. рт. ст. (контроль манометром).

Результаты расправления оценивают по рентгенологическим признакам (заполнение всей толстой кишки воздухом, исчезновение тени инвагината, прохождение воздуха в подвздошную кишку), а также по клиническим признакам (улучшение состояния, отсутствие приступов беспокойств и инвагината в брюшной полости). Дальнейшая тактика состоит в следующем: клиническое наблюдение за больным осуществляют в течение 1-2 суток. Дополнительным контролем служит рентгенологическое контрастное исследование ЖКТ с барием (следят за продвижением контраста в течение 12 часов).

Показания к оперативному лечению:

1. Тонко-тонкокишечная инвагинация;
2. Поздние сроки поступления (более 12 часов) с любой локализацией инвагинации;
3. Рецидив инвагинации;
4. Выпадение инвагината через прямую кишку;
5. Дети старше 1 года.

Предоперационная подготовка должна быть кратковременной, но интенсивной. Основу предоперационной подготовки составляет инфузионная терапия с целью дезинтоксикации и регидратации организма, а также посиндромная терапия (сердечные гликозиды, борьба с гипертермией при температуре свыше 38°С).

Объём оперативного вмешательства зависит от сроков заболевания и варьирует от дезинвагинации (методом выдавливания) до резекции инвагината в пределах здоровых тканей.

Послеоперационное лечение включает в себя интенсивную терапию, направленную на коррекцию нарушенных параметров гомеостаза (дезинтоксикация, регидратация, устранение электролитного дисбаланса, белкового дефицита), и поддерживающую терапию (сердечно-сосудистые препараты, жаропонижающие средства, иммуномодуляторы), а также антибиотики.

Кормление детей, у которых операция закончилась дезинвагинацией, начинают через 6 часов пищей, соответствующей возрасту (грудных детей – молоком по 15-20 мл через 2 часа, старших детей – жидкой пищей: чаем, киселем, бульоном). Детям, которым была произведена резекция кишки, в течение 3 суток проводят полное парентеральное питание, а с 4-х суток назначают щадящий жидкий послеоперационный стол.

ПОСЛЕОПЕРАЦИОННЫЕ ОСЛОЖНЕНИЯ

Осложнения в послеоперационном периоде наблюдаются довольно часто – до 20%, большинство из них связано с поздним поступлением больных или ошибочной тактикой хирурга.

Гипертермический синдром появляется в первые часы после операции, его развитие объясняется адсорбцией, всасыванием токсических продуктов из инвагинированного участка кишки.

Парез кишок также развивается в ранние сроки, т.к. его возникновение связано с микроциркуляторными расстройствами и поражением нервных окончаний в стенке инвагината.

Послеоперационный перитонит обусловлен несостоятельностью швов кишечного анастомоза или некрозом стенки кишки при неправильном выборе уровня резекции.

Эвентрация кишечника связана с расхождением краев раны из-за снижения репаративных свойств и стойкого пареза кишечника.

Нагноение послеоперационной раны отмечается, в основном, у больных с явлениями перитонита, осложняющего инвагинацию при поздней её диагностике.

Таким образом, инвагинация кишок в детском возрасте есть самый частый вид кишечной непроходимости, имеющий сходство с рядом инфекционных, соматических и хирургических заболеваний и дающих при поздней диагностике тяжёлое течение, осложнения и летальные исходы. Знание этой проблемы необходимо как врачам-педиатрам, так и хирургам общего профиля. Диагностика инвагинации в ранние сроки заболевания не сложна, базируется на выявлении характерной триады симптомов, знание которой врачами педиатрической сети будет способствовать своевременной диагностике и, следовательно, лучшим результатам лечения и снижению летальности при этом тяжёлом заболевании.

9. Вопросы для самоподготовки:

1. Этиопатогенез ОКН и кишечной инвагинации
2. Патологическая анатомия ОКН и кишечной инвагинации (морфологические изменения в кишке при нарушении кровообращения)
3. Классификация ОКН и кишечной инвагинации
4. Клиническая картина разных форм ОКН (включая спаечную непроходимость) и кишечной инвагинации
5. Диагностика (клиническая, рентгенологическая, лабораторная)
6. Дифференциальная диагностика
7. Лечение (предоперационная подготовка, принципы оперативных вмешательств, послеоперационное ведение больных)
8. Осложнения и их коррекция
9. Вопросы реабилитации и диспансеризации детей, перенесших операции по поводу ОКН и детей со спаечной болезнью и кишечной инвагинацией.

10. Тестовые задания по теме:

«Приобретённая острая кишечная непроходимость у детей»

1. Выберите виды острой механической кишечной непроходимости:(3)
   а) спастическая
   б) странгуляционная
   в) паралитическая
   г) обтурационная
   д) инвагинация
2. Какая операция не является типичной для спаечной кишечной непроходимости?(1):
   а) резекция кишки
   б) рассечение спаек
   в) ушивание перфорации
   г) энтеростомия
   д) интестинопликация
3. В схему противоспаечной терапии не входит:(1)
   а) рассасывающая терапия биопрепаратами
   б) ингибиторы протеолиза
   в) парафиновые аппликации
   г) электрофорез с 10 % йодитом калия
   д) ультразвук

4. Для острой кишечной непроходимости характерны все нарушения гомеостаза, кроме: (1)

а) метаболические расстройства
б) интоксикация
в) дегидратация
г) электролитный дисбаланс
д) дыхательная недостаточность

5. Составьте план послеоперационного ведения ребёнка со спаечной кишечной непроходимостью(6): а, б, в, г, д, е

6. К субъективным симптомам, патогномоничным для острой кишечной непроходимости не относится:(1)

а) многократная рвота
б) положительные симптомы раздражения брюшины
в) вздутие живота
г) отсутствие отхождения стула и газов
д) жажда

7. Что не относят к обтурационной кишечной непроходимости?(1)

а) узлообразование
б) закупорку опухолью
в) закупорку каловым камнем
г) закупорку инородным телом
д) закупорку клубком аскарид

8. Какую методику рентгенологического исследования применяют при подозрении на острую кишечную непроходимость:(1)

а) ирригоскопию и ирригографию
б) контрастную гастрографию
в) пневмоирригографию
г) обзорный снимок брюшной полости в вертикальном положении и контрастное исследование с динамическим контролем за продвижением контраста
д) фистулографию

9. Назовите нехарактерный симптом для острой кишечной непроходимости:(1)

а) усиленная перистальтика кишечника в ранние сроки заболевания и ее ослабление в поздние сроки
б) вздутие живота и симптом «пестроты перкуторного звука»
в) мышечное напряжение брюшной стенки
г) видимая на глаз перистальтика, положительный симптом Вааля
д) положительный симптом Обуховской больницы

10. Перечислите патологические изменения в стенке кишки при острой кишечной непроходимости в динамике их развития(5): а, б, в, г, д.

11. Назовите допустимые сроки консервативной терапии при поздней спаечной кишечной непроходимости:(1)

а) до 1 часа
б) 3-6 часов
в) 12 часов
г) 24 часа
д) 48 часов

12.Причинами образования спаек в брюшной полости является все, кроме:(1)

а) воспалительный процесс
б) операционная травма
в) аномалии развития
г) внутрибрюшное кровотечение
д) ушиб брюшной стенки

13. Выберите допустимые сроки консервативного лечения при спаечно-паретической непроходимости кишечника:(1)

а) до 3-6 часов
б) до 12 часов
в) 12-24 часа
г) 1-2 суток
д) 3-4 суток

14. Основными рентгенологическими признаками острой кишечной непроходимости являются все, кроме:(1)

а) чаши Клойбера
б) наличие аркад

в) резко раздутые кишечные петли
г) задержка продвижения контраста по кишечнику
д) серп газа под куполом диафрагмы

15. Профилактикой спайкообразования в брюшной полости во время операции является все, кроме:(1)
а) щадящее отношение к тканям
б) хороший гемостаз
в) использование влажных салфеток
г) тщательность наложения швов на кишках
д) использование масляных растворов в брюшной полости

16. Составьте план предоперационной подготовки ребенку с острой кишечной непроходимостью:(5)а, б, в, г, д

17. У ребёнка 12 лет на 7 сутки после аппендектомии развилось осложнение - странгуляционная спаечная непроходимость. Ваше тактическое решение:(1)
а) продолжить консервативное лечение
б) срочная операция
в) наблюдение
г) операция после предоперационной подготовки
д) операция при неэффективности консервативной терапии

18. Поздняя спаечная странгуляционная непроходимость кишечника с давностью приступа 20 часов у ребёнка 6 лет. Выберите правильную тактику(1):
а) консервативная терапия
б) операция при неэффективности консервативного лечения
в) исследование ЖКТ с барием
г) срочная операция после кратковременной предоперационной подготовки
д) операция после длительной предоперационной подготовки

19. К клиническим симптомам общей (вне- и внутриклеточной) дегидратации у детей с острой кишечной непроходимостью относятся все, кроме:(1)
а) сухость кожных покровов и слизистых оболочек
б) заостренные черты лица
в) гипотония, тахикардия, одышка
г) гипотермия
д) повышение t тела

20. Представьте классификацию острой спаечной кишечной непроходимости по Баирову Г.А.(5):а, б, в, г, д.

21. Представьте последовательно основные причины и этапы формирования спаек в брюшной полости(5):а, б, в, г, д.

22. К симптомам острой кишечной непроходимости относится все, кроме(1):
а) схваткообразные боли в животе
б) напряжение мышц брюшной стенки
в) многократная застойная рвота
г) интоксикация
д) водно–электролитные нарушения

23. Клиническими проявлениями нарушений минерального обмена (гипокалиемии, гипопротеинемии, гипохлоремии) являются все, кроме:
а) общая слабость,вялость,апатия
б) мышечная гипотония
в) расстройство слуха и зрения
г) снижение АД
д) тенденция к гипотермии

24. Рентгенологическими признаками кишечной непроходимости на уровне толстой кишки являются все, кроме(1):
а) чаши Клойбера встречаются реже

б) их вертикальный размер меньше, чем горизонтальный
в) горизонтальный уровень большой в латеропозиции
г) горизонтальный уровень меньше вертикального
д) размеры одинаковы

25. Какие из перечисленных назначений являются одновременно и консервативным методом лечения спаечной кишечной непроходимости и, в случае неэффективности его, служат предоперационной подготовкой?(3)

а) инфузионная терапия с целью дезинтоксикации и регидратации организма
б) спазмолитики
в) медикаментозная стимуляция кишечника
г) антибактериальная терапия
д) сифонная клизма

26. К характерным рентгенологическим признакам при контрастном исследовании больного со спаечной кишечной непроходимостью относятся все, кроме:(1)

а) расширение кишечных петель
б) сужение просвета кишки
в) сближение кишечных петель
г) ограничение их смещаемости
д) нарушение эвакуации контрастного вещёства

27. К клиническим проявлениям внеклеточной дегидратации при острой кишечной непроходимости не относятся(1):

а) пищеварительные симптомы (рвота, спазмы в желудке)
б) неврологические симптомы (головокружение, головная боль, астения, апатия)
в) дыхательные расстройства (одышка, цианоз, участие в дыхании вспомогательной мускулатуры)
г) циркуляторные симптомы (бледность кожи, слабый частый пульс)
д) гипертермический синдром

28. Установите соответствие симптомов виду острой кишечной непроходимости:

Вид ОКН:	**Симптомы**
А. Странгуляционная	а) острое начало
Б. Обтурационная	б) постепенное начало
	в) рефлекторная рвота
	г) застойная рвота
	д) мышечное напряжение брюшной стенки
	е) мягкая брюшная стенка
	ж) отсутствие стула и отхождения газов
	з) усиление перистальтики в ранние сроки
	е) ослабление перистальтики в поздние сроки

29. Установите соответствие:

Вид непроходимости

А. Атрезия кишки
Б. Болезнь Гиршпрунга
В. Инвагинация
Г. Непроходимость при перитоните
Д. Странгуляция
Е. Обтурация
Ж. Ущемлённая грыжа

Причина

а) ущемление
б) паралитический илеус
в) спастический илеус

г) внедрение отдела кишки
д) заворот
е) аганглиоз кишечника
ж) нарушение вакуолизации кишечной трубки
з) закупорка кишки опухолью.

30. Укажите рентгенологические признаки спаечной кишечной непроходимости на уровне тонкой кишки при бесконтрастном методе исследования(3):
а) расположение чаш Клойбера и аркад в центре брюшной полости
б) расположение чаш Клойбера и аркад в боковых отделах брюшной полости
в) отсутствие газа в толстой кишке
г) поперечная исчерченность кишечных петель
д) серп газа под диафрагмой.

«Инвагинация кишок в детском возрасте»

1. Какой фактор не предрасполагает к возникновению инвагинации у детей до 1 года?(1)
а) конусовидная форма слепой кишки и червеобразного отростка
б) недостаточность баугиниевой заслонки
в) низкое прикрепление подвздошной кишки и тупой илео-цекальный угол
г) повышенная подвижность илео-цекального угла
д) разница в диаметрах слепой и терминального отдела подвздошной кишок с преобладанием в последней циркулярной мускулатуры

2. Что включает в себя схема предоперационной подготовки при инвагинации кишок?(3)
а) зонд в желудок
б) очистительная клизма
в) инфузионная терапия
г) симптоматическая терапия
д) физиолечение

3. Какие слои не являются слоями инвагината?(2)
а) мышечный
б) внутренний
в) средний
г) слизистый
д) наружный

4. Какой фактор не может служить объяснением механизма появления крови в кале при инвагинации?(1)
а) сдавление сосудов брыжейки и кишки
б) изъязвление слизистой кишки
в) нарушение кровотока в сосудах брыжейки
г) повышение проницаемости сосудистой стенки
д) диапедез эритроцитов

5. Что не относится к составным элементам инвагината?(1)
а) головка
б) шейка
в) тело
г) влагалище инвагината
д) средний и внутренний цилиндр инвагината

6. Послеоперационными осложнениями после дезинвагинации кишечника могут быть все, кроме:(1)
а) парез кишечника
б) эвентрация кишечника
в) несостоятельность швов
г) кишечные свищи
д) гипертермический синдром

7. Что является разрешающим фактором для развития илео - цекальной инвагинации у детей до 1 года?(1)
а) дивертикул Меккеля
б) кишечное кровотечение

в) изменение пищевого режима
г) опухоль кишки
д) мезаденит

8. Составьте план послеоперационного ведения ребёнка после дезинвагинации(5 пунктов): а, б, в, г, д

9. Как проявляется болевой синдром у детей до 1 года при илео-цекальной инвагинации?(1)
а) плачем
б) внезапным началом в виде резкого беспокойства ребёнка, приступообразным характером и наличием светлых промежутков
в) вялостью, адинамичностью
г) постоянным беспокойством
д) всё верно

10. Что не является причиной инвагинации у детей старше 1 года?(1)
а) опухоль кишки
б) мезаденит
в) полип кишки
г) дивертикул Меккеля
д) спаечный процесс
е) стеноз кишки

11. Какая характеристика выделяемой из кишечника крови более всего соответствует тонкокишечной инвагинации?(1)
а) кровь тёмно-вишнёвого цвета, сроки появления через 4-6 часов
б) кровь типа «малинового желе», сроки появления через 4-6 часов
в) кровь алого цвета, сроки появления через 20-30 минут
г) сгустки крови, сроки появления через 1-2 часа
д) чёрный, дёгтеобразный вид кала, сроки – через 10-12 часов

12. В каком возрасте инвагинация кишечника встречается наиболее часто?(1)
а) 1 год-50%
б) 4-9 месяцев-80%
в) 2-3 года-60%
г) старше 5 лет-40%
д) до 1 месяца-70%

13. У ребёнка 6 месяцев диагностирована инвагинация кишечника. Давность заболевания 10 часов. Ваша тактика?(1)
а) операция в плановом порядке
б) консервативное расправление инвагината
в) срочная операция
г) поднаркозная пальпация живота
д) динамическое наблюдение

14. Какой местный признак характерен для ранних стадий илео-цекальной инвагинации?(1)
а) симптом Обуховской больницы
б) напряжение мышц брюшной стенки
в) видимая на глаз перистальтика кишечника
г) опухолевидное образование в правой подвздошной области
д) вздутие живота

15. Выберите из представленных симптомокомплексов триаду Мондора:(1)
а) боли в правой подвздошной области, мышечное напряжение и положительный симптом Щеткина-Блюмберга
б) вздутие живота, видимая на глаз перистальтика кишечника, схваткообразные боли в животе
в) жидкий стул с наличием кровянистых выделений, рвота, повышение температуры тела

г) схваткообразные боли в животе, наличие в брюшной полости «колбасовидного» опухолевидного образования, кровь в кале
д) высокая температура, рвота, головная боль

16. От какого фактора не зависит клиническая картина кишечной инвагинации?(1)
а) от возраста ребёнка
б) от пола ребёнка
в) от срока заболевания
г) от вида инвагинации
д) от уровня внедрения
17. Чем объясняются боли в животе и их характер при кишечной инвагинации?(2)
а) механической травмой ущемлённой кишки
б) отёком слизистой
в) сдавлением сосудов брыжейки и ишемией кишечной стенки
г) схваткообразный характер болей связан с перистальтикой
д) постоянный характер болей обусловлен ущемлением
18. Через какие сроки наступает некроз кишки при разных по локализации формах инвагинации?(3)
а) через 12-24 часа при тонкокишечной инвагинации
б) через 18-24 часа при илео-цекальной инвагинации
в) через 4-6 часов при илео-цекальной инвагинации
г) через 6 часов при толстокишечной инвагинации
д) через 36-48 часов при толсто-кишечной инвагинации
19. Критериями выздоровления после консервативного лечения инвагинации являются:(3)
а) появление нормального стула через 5-12 часов
б) стул с примесью крови через 4-5 часов
в) отсутствие приступов беспокойств
г) беспокойное поведение
д) отсутствие инвагината в брюшной полости
20. У ребёнка в возрасте 7 месяцев развилась инвагинация кишечника. Давность заболевания 30 часов. Ваша тактика?(1)
а) операция в плановом порядке
б) срочная операция
в) раздувание инвагината
г) сифонная клизма
д) пальпаторное поднаркозное расправление инвагината
21. Выберите правильную тактику ведения ребёнка после консервативного расправления кишечной инвагинации: (1)
а) можно выписать домой
б) перевести в соматический стационар
в) оставить в хирургическом отделении на 4-5 суток
г) наблюдение за состоянием в течение 1-2 суток, осмотр стула, контрольное исследование с барием
д) после контрольной ирригографии выписка под наблюдение педиатра
22. У ребёнка в возрасте 6 месяцев внезапно появились приступообразные боли в животе, рвота, отмечена задержка стула. При ректальном исследовании обнаружена тёмная кровь. Каков ваш предположительный диагноз?(1)
а) язва двенадцатиперстной кишки
б) дивертикул Меккеля
в) полип прямой кишки
г) анальная трещина
д) инвагинация кишечника
23. Назовите наиболее часто встречающиеся у детей виды кишечной инвагинации:(2)
а) тонкокишечная инвагинация
б) простая подвздошно-ободочная инвагинация

в) двойная подвздошно-ободочная инвагинация
г) слепо-ободочная инвагинация
д) толстокишечная инвагинация

24. У ребёнка в возрасте 9 месяцев через 2 недели после консервативного расправления илео - цекальной инвагинации вновь диагностирована инвагинация кишечника. Ваша тактика?(1)
а) консервативное расправление воздухом
б) консервативное расправление бариевой клизмой
в) обследование
г) операция в экстренном порядке
д) операция в плановом порядке

25. Абсолютными показаниями к хирургическому лечению кишечной инвагинации являются все, кроме:(1)
а) тонкокишечная инвагинация
б) двойная подвздошно– ободочная инвагинация
в) инвагинация у детей старше 1 года
г) давность заболевания более 24 часов независимо от возраста
д) рождение инвагината из прямой кишки
е) слепо-ободочная инвагинация у детей до 1 года

26. У ребёнка в возрасте 8 месяцев внезапно появились приступы беспокойства, была однократная рвота. Живот не вздут, мягкий, в центральных отделах живота удается пальпировать болезненное подвижное опухолевидное образование, размерами5*8см. Стул после клизмы скудный, без примесей. Давность заболевания 4 часа. Назовите наиболее вероятный диагноз:(1)
а) острый аппендицит
б) тонкокишечная инвагинация
в) удвоение кишечника
г) мезаденит
д) дивертикул Меккеля

27. К казуистически редким формам кишечной инвагинации относятся все, кроме:(1)
а) тонкокишечная инвагинация
б) двойная подвздошно-ободочная инвагинация
в) изолированная инвагинация аппендикса
г) множественная инвагинация
д) ретроградная инвагинация

28. Ребёнок в возрасте 5 лет доставлен с/п с клиникой повторно развившейся инвагинации кишечника. При первом поступлении месяц назад проводилась консервативная дезинвагинация. Ваша тактика?(1)
а) консервативное вправление
б) срочная операция
в) плановая операция
г) наблюдение
д) ФКС
е) ирригография

29. К клиническим проявлениям неэффективности консервативного лечения инвагинации относятся все, кроме:(1)
а) продолжается беспокойство
б) продолжается рвота
в) выделяется кровь из прямой кишки
г) состояние улучшается
д) нарастает тяжесть состояния

30. У ребёнка в возрасте 6 лет диагностирована тонкокишечная инвагинация. Ваша тактика?(1)
а) наблюдение
б) консервативное расправление инвагината
в) исследование кишечника с барием
г) операция в плановом порядке
д) операция в экстренном порядке

31. До какого срока возможно проведение консервативного расправления инвагинации кишечника от начала заболевания?(1)

а) до 28 часов
б) до 12 часов
в) до 48 часов
г) до 24 часов
д) до 36 часов

32. У ребёнка 4 лет при дефекации обнаружено выделение крови из прямой кишки. К симптомам, подтверждающим диагноз кишечная инвагинация, относятся все, кроме:(1)

а) схваткообразные боли в животе
б) вынужденное коленно-локтевое положение
в) рвота
г) повышение температуры тела
д) наличие колбасовидного образования в брюшной полости

33. Что такое симптом Данса?(1)

а) наличие инвагината в брюшной полости
б) видимая на глаз раздутая петля кишки
в) отсутствие напряжения мышц брюшной стенки над инвагинатом
г) запустевание правой подвздошной области за счет смещения слепой кишки кверху при продвижении инвагината
д) симптом “пестроты перкуторного звука”

34. Противопоказаниями к проведению консервативной дезинвагинации являются все, кроме:(1)

а) тонкокишечная инвагинация
б) двойная подвздошно-ободочная инвагинация
в) слепо-ободочная инвагинация у детей до 1 года с давностью заболевания до 12 часов
г) инвагинация у детей старше 1 года
д) давность заболевания более 12 часов

35. Чем отличается клиническая картина тонкокишечной инвагинации от илео - цекальной?(3)

а) болевой синдром менее выражен
б) болевой синдром резко выражен
в) рвота многократная
г) стул с кровью через 4-6 часов от начала заболевания
д) стул дегтеобразный через 10-12 часов

36. Представьте алгоритм действий при консервативном расправлении инвагината:(5)

37. Опишите клиническую картину инвагинации кишечника у детей на поздних стадиях заболевания:(6)

38. По каким рентгенологическим критериям оценивают результаты консервативного расправления инвагината воздухом?(3)

а) отсутствие прохождения воздуха в тонкую кишку
б) появление значительного количества воздуха в тонкой кишке
в) перемещение тени инвагината в дистальном направлении
г) исчезновение тени инвагината
д) заполнение воздухом всех отделов толстой кишки

39. Что такое схема Февра?(1)

а) запустевание правой подвздошной ямки при продвижении инвагината
б) пальпация раздутой петли кишки
в) пальпация головки инвагината в прямой кишке
г) пальпация инвагината вокруг пупка
д) пальпация инвагината по ходу ободочной кишки

40. Проведите дифференциальную диагностику толстокишечной инвагинации от полипоза толстой кишки:(3)

а) кровотечение при полипозе более массивное
б) кровотечение при полипозе менее массивное
в) болевой синдром при полипозе выражен
г) болевой синдром при полипозе отсутствует
д) анемия при полипозе выражена
е) анемия при полипозе не выражена

41. С каким заболеванием не проводят дифференциальную диагностику кишечной инвагинации?(1)

а) с острым аппендицитом
б) с кишечными инфекциями
в) с болезнью Шенлейн-Геноха
г) с пептической язвой дивертикула Меккеля
д) с полипозом толстой кишки
е) с опухолями, кистами брюшной полости
ж) с пиелонефритом

42. Почему детей старше года при подозрении на кишечную инвагинацию оперируют, а не проводят консервативную дезинвагинацию?(1)

а) для профилактики рецидива заболевания
б) потому, что причиной инвагинации может быть дивертикул Меккеля, опухоль кишки, мезаденит
в) с целью радикализма лечения
г) в связи с неэффективностью консервативного метода
д) в связи с приказом Министерства Здравоохранения

43. Что отличает кишечную инвагинацию от обтурационной кишечной непроходимости на почве закупорки кишки клубком аскарид?(2)

а) схваткообразные боли в животе
б) отсутствие кровянистых выделений из прямой кишки
в) наличие кровянистых выделений из прямой кишки
г) наличие округлой опухоли в животе
д) наличие колбасовидного образования в животе

44. Назовите правильные способы дезинвагинации:(2)

а) ручное расправление инвагината через брюшную стенку
б) расправление инвагината воздухом
в) расправление инвагината бариевой клизмой
г) дезинвагинация при лапаротомии
д) внебрюшинная резекция «родившегося» инвагината через прямую кишку

45. Показаниями к консервативному расправлению инвагината являются все, кроме:(1)

а) простой подвздошно-ободочной инвагинации
б) слепо-ободочной инвагинации
в) толстокишечной инвагинации
г) давности заболевания более24 часов
д) давности заболевания не более 12 часов

46. Что отличает болезнь Шенляйн-Геноха от кишечной инвагинации?(3)

а) рвота с кровью
б) более обильное кровотечение из кишечника без слизи
в) незначительное выделение крови из прямой кишки
г) отсутствие инвагината в брюшной полости
д) наличие инвагината в брюшной полости

47. Что отличает кровоточащий дивертикул Меккеля от кишечной инвагинации?(3)

а) болевой синдром
б) отсутствие болевого синдрома

в) кровотечение необильное, со слизью
г) кровотечение обильное, без слизи
д) прощупывается «опухоль» в брюшной полости
е) «опухоль» в брюшной полости отсутствует

48. У ребёнка 9 лет в течение 2-х месяцев отмечаются периодические схваткообразные боли в животе. Мальчик сам прощупывает у себя в правой подвздошной области опухолевидное образование. Предположительный диагноз: хроническая инвагинация. Какую тактику нужно выбрать?(1)
а) срочная операция
б) наблюдение в стационаре
в) амбулаторное наблюдение
г) дообследование и операция в плановом порядке
д) операция в плановом порядке без обследования

49. Ребенку 10 лет поставлен диагноз хронической инвагинации. Что может быть ее причиной? Верны все диагнозы, кроме:(1)
а) опухоль кишки
б) дивертикул Меккеля
в) полип кишки
г) мезаденит
д) хронический колит
е) гастроэнтерит

50. Что отличает острый аппендицит от кишечной инвагинации?(3)
а) постоянные боли в животе
б) схваткообразные боли в животе
в) отсутствие напряжения мышц брюшной стенки
г) выраженное напряжения мышц брюшной стенки
д) положительные симптомы раздражения брюшины
е) симптомы раздражения брюшины отсутствуют

51. Что отличает кишечную инфекцию от инвагинации?(3)
а) выделение крови со слизью из прямой кишки
б) жидкий стул со слизью, кровью, зеленью
в) рвота
г) повышение температуры тела
д) отсутствие опухоли в животе

52. Выберите признак, характерный для рентгенологической картины илео -цекальной инвагинации:(1)
а) чаши Клойбера
б) аркады
в) серп газа под куполом диафрагмы
г) пневматоз кишечника
д) симптом «серпа», или «двузубца» в области ободочной кишки

53. В клинику доставлен ребенок 7 месяцев с направительным диагнозом выпадение прямой кишки. Состояние крайней тяжести. Давность заболевания 4 суток. Вначале отмечались приступы беспокойства, имело место выделение крови из анального отверстия, а в день поступления выпала кишка. В приемном покое заподозрено рождение инвагината. Выберите признаки, подтверждающие диагноз инвагинации:(3)
а) приступы беспокойства
б) тяжелое состояние
в) слизистая выпавшей кишки переходит в кожу
г) между выпавшей кишкой и кольцом анального отверстия ввести палец невозможно
д) можно ввести палец или катетер между выпавшей кишкой и анальным отверстием

54. Что отличает толстокишечную инвагинацию от илео-цекальной?(3)
а) интенсивность болей менее выражена

б) цвет выделяемой из кишечника крови темно-вишневый, срок ее появления через 4-6 часов
в) цвет крови алый, срок появления в пределах 1 часа
г) инвагинат легко пальпируется
д) инвагинат определить трудно

55. Как отличить опухоль брюшной полости от инвагинации кишечника?(2)
а) кровотечение необильное
б) кровотечение обильное
в) наличие слизи в выделениях
г) болевой синдром умеренно выражен
д) болевой синдром выражен резко

56. К дополнительным методам диагностики толстокишечной инвагинации не относится:(1)
а) поднаркозная пальпация живота
б) рентгенологическое исследование с барием через рот
в) пневмоирригография
г) ФКС
д) ректальное пальцевое исследование

57. Что отличает кисту брюшной полости от кишечной инвагинации?(3)
а) боли резкие, схваткообразного характера
б) боли неинтенсивные, постоянные
в) «опухоль» округлой формы
г) «опухоль» овальной формы
д) наличие выделений крови из кишечника
е) отсутствие выделения крови из кишечника

58. Назовите признаки, которые находят при ректальном пальцевом исследовании у ребёнка с толстокишечной инвагинацией:(2)
а) повышение ректальной температуры
б) симптом «шейки матки»
в) нависание стенок прямой кишки
г) наличие слизи и крови
д) болезненность при исследовании

59. Для подтверждения диагноза кишечной инвагинации ребенку необходимо выполнить?(1)

60. Какие из перечисленных клинических симптомов характерны для первой стадии кишечной инвагинации?(6)
а) каловая рвота
б) рвота съеденной пищи
в) задержка стула и газов
г) вялость, адинамия
д) схваткообразные боли в животе
е) жидкий стул без примесей
ж) стул с кровью и слизью в виде «малинового желе»
з) равномерное вздутие живота
и) асимметричное вздутие живота
к) ослабленная перистальтика или ее отсутствие
л) усиленная перистальтика
м) отсутствие «опухоли» в животе
н) наличие «опухоли» в животе
о) запавший живот
п) напряженный живот

61. Какие из перечисленных клинических симптомов характерны для поздней стадии кишечной инвагинации?(6)
а) каловая рвота
б) рвота съеденной пищи

в) задержка стула и газов
г) вялость, адинамия
д) схваткообразные боли в животе
е) жидкий стул без примесей
ж) стул с кровью и слизью в виде «малинового желе»
з) равномерное вздутие живота
и) асимметричное вздутие живота
к) ослабленная перистальтика или ее отсутствие
л) усиленная перистальтика
м) отсутствие «опухоли» в животе
н) наличие «опухоли» в животе
о) запавший живот
п) напряженный живот

62. Какие из перечисленных дополнительных методов исследования наиболее информативны в диагностике инвагинации?(2)
а) УЗИ
б) пневмоирригография
в) исследование пассажа бария по кишечнику
г) обзорная рентгенография брюшной полости
д) поднаркозная пальпация живота

63. Укажите метод консервативного расправления инвагината?(1)
а) введение спазмолитических средств
б) воздушная клизма
в) сифонная клизма
г) тепло на живот
д) бимануальная пальпация под наркозом

64. Как отличить выпадение инвагината от выпадения прямой кишки?(1)
а) по виду слизистой оболочки
б) по виду серозного покрова
в) по цвету
г) можно ввести зонд между выпавшей кишкой и прямой кишкой
д) нельзя ввести зонд между выпавшей кишкой и прямой кишкой

65. Что может послужить причиной хронической кишечной инвагинации?(1)
а) полип прямой кишки
б) дивертикул Меккеля
в) хронический аппендицит
г) лимфо-, ретикулосаркома подвздошной кишки клубок аскарид**Ответы к тестовому контролю по теме:**

«Приобретённая острая кишечная непроходимость у детей»

1. б, г, д
2. в
3. б
4. д
5.
   а) инфузионная терапия
   б) антибиотики
   в) обезболивание
   г) стимуляция кишечника
   д) симптоматическая терапия
   е) рассасывающая терапия
6. б
7. а
8. г
9. в
10.
   а) венозный стаз
   б) тромбоз сосудов в микроциркуляторной системе кишечной стенки
   в) паралич кишечной стенки
   г) некроз
   д) перфорация
11. б

12. д
13. в
14. д
15. д
16.
    а) зонд в желудок
    б) инфузионная терапия
    в) оксигенотерапия
    г) поддержание ССС
    д) премедикация
17. г
18. г
19. г
20.
    а) ранняя спаечно-паретическая форма
    б) ранняя спаечно-инфильтративная форма
    в) простая форма спаечной кишечной непроходимости
    г) ранняя отсроченная форма
    д) поздняя спаечная кишечная непроходимость
21.
    а) наличие воспаления в брюшной полости
    б) повреждение мезотелия
    в) выработка брюшиной склеивающего экссудата с большим количеством фибрина
    г) организация фибрина в спайки
    д) созревание спаек (мезотелизация, врастание сосудов и нервов)
22. б
23. в
24. г
25. а, в, д
26. б
27. д
28. А – а, в, е, ж, з, и
    Б – б, г, е, ж, з, и
29. А – ж; Б – е; В - г; Г – б; Д – д; Е – з; Ж – а
30. а, в, г

Ответы к тестовому контролю по теме:
«Инвагинация кишок в детском возрасте»

1-а
2-а, в, г
3-а, г
4-б
5-б
6-в
7-в
8-
    а) инфузионная терапия
    б) антибиотики
    в) обезболивающие средства
    г) стимуляция кишечника
    д) симптоматическая терапия
9-б
10-д
11-д
12-б
13-б
14-г
15-г
16-б
17-в, г
18-а, б, д
19-а, в, д
20-б
21-г
22-д
23-б, г
24-г
25-е
26-б
27-а
28-б
29-г
30-д
31-б
32-г
33-г
34-в
35-б, в, д
36-

а) премедикация
б) наркоз в рентгенкабинете
в) введение резиновой трубки в прямую кишку
г) нагнетание воздуха в прямую кишку с помощью баллончика Ричардсона под контролем манометра (не более40мм.рт.ст.)
д) визуальный контроль за прохождением воздуха по кишечнику и расправлением инвагината

37-
а) нарастание симптомов интоксикации
б) нарастание симптомов обезвоживания
в) повышение температуры тела
г) развитие паралитического илеуса
д) напряжение брюшной стенки
е) положительные симптомы раздражения брюшины

38-б, г, д
39-д
40-а, г, д
41-ж
42-б
43-в, д
44-б, г
45-г
46-а, б, г
47-б, г, е
48-г
49-е
50-а, г, д
51-б, г, д
52-д
53-а, б, д
54-а, в, г
55-б, г
56-б
57-б, в, е
58-б, г
59-пневмоирригографию
60-б, д, ж, з, л, н
61-а, в, г, и, к, п
62-б, д
63-б
64-г
65-г.

11. Ситуационные задачи по теме: «Приобретённая острая кишечная непроходимость у детей»

Задача № 1

У ребёнка 5 лет внезапно появились резкие схваткообразные боли в животе, многократная рвота, которая постепенно стала носить каловый характер. В дальнейшем перестали отходить газы, отсутствует стул, появилось вздутие живота. Поступил в клинику через 10 часов от начала заболевания. При осмотре: состояние тяжелое, выражены интоксикация и гидро-ионные нарушения, живот вздут, имеются положительные с-мы Вааля, Обуховской больницы.

Задания:

1. Каков ваш предположительный диагноз?
2. Каким должно быть тактическое решение?

Задача № 2

У ребёнка 10 лет, неоднократно оперированного по поводу спаечной кишечной непроходимости, во время очередной операции в брюшной полости обнаружен спаечный процесс.

Выберите один правильный ответ, какой должна быть ваша тактика хирурга:

а) Разделение спаек, введение гидрокортизона в брюшную полость
б) Разделение всех спаек, интубация кишечника
в) Устранение причинной спайки, интубация кишечника
г) Операция Нобля
д) Энтеростомия на наиболее раздутую петлю кишки.

Задача № 3

У ребёнка 6 лет имеется поздняя спаечная странгуляционная кишечная непроходимость. 2 месяца назад оперирован по поводу острого аппендицита. В настоящее время болен в течение суток, состояние тяжелое. Ваша тактика? Выберите 1 правильный ответ:

а) Консервативная терапия
б) Исследование ЖКТ с барием
в) Операция при неэффективности консервативного лечения
г) Срочная операция без предварительной предоперационной подготовки
д) Операция после кратковременной предоперационной подготовки.

Задача № 4

У ребёнка 10 лет на 5 сутки после аппендэктомии развилось осложнение – спаечная кишечная непроходимость. Ваше тактическое решение?(1)

а) Консервативное лечение
б) Срочная операция
в) Наблюдение в динамике
г) Операция при неэффективности консервативной терапии
д) Перевод в реанимацию.

Задача № 5

У ребёнка 10 лет на фоне полного здоровья внезапно появились схваткообразные боли в животе, затем присоединилась многократная рвота, постепенно принявшая застойный характер. Поступил через 8 часов от момента появления первых симптомов заболевания, состояние тяжелое: адинамичен, стонет, бледен, пульс частый, нитевидный, АД 90/50 мм рт.ст., живот вздут, болезнен при пальпации, отмечается с-м «пестроты перкуторного звука», стула нет, газы не отходят, имеется зияние ануса.

Задания:

1. Поставьте предположительный диагноз
2. Составьте алгоритм действия по обследованию больного
3. Какой должна быть лечебная тактика?

Задача № 6

У ребёнка 4 лет внезапно на фоне полного здоровья появились резкие схваткообразные боли в животе, многократная рвота, которая постепенно стала приобретать застойный характер вплоть до калового. В дальнейшем перестали отходить газы, стул отсутствует, появилось вздутие живота. Обратился на прием к врачу в поликлинику через 12 часов после начала заболевания. При осмотре: состояние очень тяжелое, стонет, периодически мечется, хватается руками за живот, бледен, лицо осунувшееся, пульс частый, слабого наполнения, живот вздут, положительны симптомы Вааля, Обуховской больницы, "пестроты перкуторного звука”

Задания:

1. Поставьте предположительный диагноз
2. Какое решение следует принять?

Ситуационные задачи по теме:
«Инвагинация кишок в детском возрасте»

Задача № 1

У ребёнка 4 лет при дефекации обнаружено выделение крови из прямой кишки. Заподозрена инвагинация кишечника.

Какие симптомы могли бы подтвердить это подозрение?(3)

1. Схваткообразные боли в животе
2. Периодические ноющие боли в животе
3. Рвота
4. Повышение температуры тела
5. Наличие образования в брюшной полости.

Задача №2

Выберите правильную тактику ведения ребёнка 7 месяцев после консервативного расправления кишечной инвагинации:(1)

1. Можно выписать домой
2. Перевести в соматический стационар
3. Оставить в хирургическом отделении на 4-5 суток
4. Наблюдение за состоянием с осмотром стула и контрольным обследованием кишечника с барием в хирургическом стационаре в течение 1-2 суток
5. После контрольной рентгенографии выписать под наблюдение педиатра.

Задача №3

У ребёнка в возрасте 8 месяцев внезапно появились приступы беспокойства, была однократная рвота. Живот не вздут, удается пальпировать болезненное малоподвижное опухолевидное образование размерами 5*8 см в области правого подреберья. Стул после клизмы скудный, без примесей. Давность заболевания 4 часа.

Назовите наиболее вероятный диагноз:

1. Острый аппендицит
2. Илео-цекальная инвагинация
3. Удвоение кишечника

4. Мезаденит
5. Дивертикулит Меккеля.

Задача №4

Доставлен ребенок В.,9 месяцев. Заболел 2 дня назад. Заболевание началось остро через 3 часа после кормления (отец дал кусочек колбасы). Ребенок стал беспокоиться, кричать, сучить ножками, появилась рвота съеденной пищей. Периодически ребенок успокаивался, засыпал. Сделана клизма, получен стул. Ребенок успокоился, но самочувствие осталось тяжелым: вялый, бледный, появилась рвота с примесью желчи, вздутие живота. Через 8 часов был отмечен стул с примесью крови темно-вишневого цвета.

При поступлении общее состояние тяжелое. Рвота с желчью. Живот вздут, при пальпации отмечается напряжение мышц и положительные симптомы раздражения брюшины. Ректально на пальце определяется кровь. Температура 37,2°С, лейкоцитоз – $12*10^{12}$ /л со сдвигом влево.

Задания:

1. Поставьте диагноз.
2. Какой метод обследования необходимо предпринять?
3. Выберите правильную лечебную тактику.

Задача №5

У ребёнка в возрасте 6 месяцев внезапно появились приступообразные боли в животе, рвота, отмечена задержка стула. При ректальном пальцевом исследовании обнаружена темная кровь.

Каков ваш предположительный диагноз? Выберите один правильный ответ:

1. Язва ДПК
2. Пептическая язва дивертикула Меккеля
3. Полип прямой кишки
4. Инвагинация кишечника
5. Опухоль тонкой кишки.

Задача №6

У ребёнка в возрасте 7 месяцев имеется илео-цекальный вариант инвагинации с давностью заболевания 30 часов.

Ваша тактика? Выберите адекватный ответ:

1. Операция в плановом порядке на следующий день
2. Срочная операция
3. Раздувание инвагината воздухом
4. Расправление инвагината сифонной клизмой
5. Пальпаторное поднаркозное расправление инвагината.

Задача №7

У ребёнка 8 месяцев диагностирована илео-цекальная инвагинация кишечника. Давность заболевания 10 часов. Выберите правильное тактическое решение:

1. Операция в плановом порядке
2. Срочная операция
3. Динамическое наблюдение
4. Поднаркозная пальпация живота для расправления инвагината
5. Консервативное расправление инвагината введением воздуха в толстую кишку под контролем рентгеновского экрана.

Задача №8

У ребёнка в возрасте 7 лет диагностирована тонкокишечная инвагинация. Какой должна быть тактика хирурга?

1. Наблюдение
2. Консервативное расправление инвагината
3. Исследование кишечника с барием
4. Плановая операция
5. Экстренная операция.

Задача №9

В клинику доставлен ребенок 7 месяцев с направительным диагнозом «выпадение прямой кишки».Давность заболевания 4 суток. Вначале отмечались приступы беспокойства, затем -выделение крови из анального отверстия, а в день поступления «выпала» кишка. Состояние больного крайней тяжести за счет выраженного интоксикационного синдрома и водно-электролитных нарушений.

Задания:

1. Правилен ли направительный диагноз?
2. Какой диагноз наиболее вероятен?
3. Какой должна быть тактика хирурга?

Задача №10

У ребёнка 9 месяцев после консервативного расправления илео-цекального инвагината диагностирован рецидив инвагинации кишечника. Выберите правильное решение:

1. Консервативное расправление инвагината воздухом
2. Консервативное расправление бариевой клизмой
3. Обследование
4. Операция в экстренном порядке.
5. Операция в плановом порядке

Задача №11

Ребенок в возрасте 3 лет повторно поступил в клинику детской хирургии по поводу инвагинации кишечника. При первом поступлении месяц назад проводилась консервативная дезинвагинация.

Ваша тактика в данной ситуации?

1. Консервативное расправление инвагината
2. Срочная операция
3. Плановая операция
4. Наблюдение
5. Обследование толстой кишки эндоскопическое и с барием.

Задача №12

У ребёнка в возрасте 8 месяцев внезапно появились приступы беспокойства, была однократная рвота. Температура в норме. Давность заболевания 4 часа. Стула не было в течение 8 часов. После очистительной клизмы получен стул с примесью крови темно-вишневого цвета со слизью. При осмотре: живот мягкий, в правом подреберье удалось пропальпировать опухолевидное образование тестоватой консистенции, размерами 5*8 см, умеренно подвижное.

1. Каков ваш предположительный диагноз?(1)
    а) язва ДПК
    б) кровоточащий дивертикул Меккеля
    в) кишечная инфекция

г) подвздошно-ободочная инвагинация
д) опухоль тонкой кишки

2. Какие обследования помогут уточнить диагноз?(2)
   а) ФГС
   б) УЗИ
   в) обзорная Rg-графия брюшной полости в вертикальном положении
   г) поднаркозная пальпация живота
   д) исследование кала
   е) Rg-логическое исследование толстой кишки с воздухом (пневмоирригография)
3. Какой метод лечения наиболее адекватен в данной ситуации?(1)
   а) оперативное лечение
   б) антибактериальная и инфузионная терапия
   в) расправление инвагината воздухом
   г) гемостатическая терапия
   д) эндоскопическая коагуляция язвы.

Задача №13

У ребёнка 9 лет в течение 2-х месяцев отмечаются периодические схваткообразные боли в животе. Мальчик сам прощупывает у себя в правой подвздошной области опухолевидное образование. Предположительный диагноз: хроническая инвагинация. Какую тактику нужно выбрать?(1)

1. срочная операция
2. наблюдение в стационаре
3. амбулаторное наблюдение
4. дообследование (ФКС, ирригография) и операция в плановом порядке
5. операция в плановом порядке без обследования.

Задача №14

В клинику доставлен ребенок 7 месяцев с направительным диагнозом выпадение прямой кишки. Состояние крайней тяжести. Давность заболевания 4 суток. Вначале отмечались приступы беспокойства, имело место выделение крови из анального отверстия, а в день поступления выпала кишка. В приёмном покое заподозрено рождение инвагината. Выберите признаки, подтверждающие диагноз инвагинации?(3)

1. приступы беспокойства
2. тяжёлое состояние
3. слизистая выпавшей кишки переходит в кожу
4. между выпавшей кишкой и кольцом анального отверстия ввести палец невозможно
5. можно ввести палец или катетер между выпавшей кишкой и анальным отверстием.

Эталоны ответов к задачам по теме:
«Приобретённая острая кишечная непроходимость у детей»

№ 1
1. Острая странгуляционная кишечная непроходимость
3. Срочная операция после кратковременной предоперационной подготовки.

№ 2
в. Устранение причинной спайки, интубация кишечника

№ 3
д. Операция после кратковременной предоперационной подготовки.

№ 4
г. Операция при неэффективности консервативной терапии.

№ 5
1. Диагноз: острая кишечная непроходимость

2. Алгоритм действий врача по обследованию больного:
   а) срочная обзорная рентгенография брюшной полости в вертикальном положении
   б) контрастное исследование ЖКТ с барием
   в) биохимические анализы крови с целью выявления нарушений гомеостаза: K,Na,Cl, белковые фракции билирубин сахар мочевина амилаза
   г) групповая и резус – принадлежность
   д) исследование ССК

3.Лечебная тактика: срочное оперативное вмешательство после проведения кратковременной предоперационной подготовки (для уменьшения симптомов интоксикации и дегидратации).

№ 6
1. Острая странгуляционная кишечная непроходимость
2. Срочно отправить больного в хирургический стационар для экстренного оперативного вмешательства.

Эталоны ответов к задачам по теме:
«Инвагинация кишок в детском возрасте»

№1
1.Схваткообразные боли в животе
2.Рвота
3.Наличие образования в брюшной полости.

№2
4.Наблюдение за состоянием с осмотром стула и контрольным обследованием кишечника с барием в хирургическом стационаре в течение 1-2 суток.

№3
2. Илео-цекальная инвагинация.

№4

1.Диагноз: подвздошно–ободочная инвагинация, возможно осложненная некрозом кишки.

2.Методы дополнительного обследования: поднаркозная пальпация живота, рентгенологическое исследование толстой кишки с воздухом (пневмоирригография).

3.Лечебная тактика: учитывая большую давность заболевания, лечение должно быть только оперативным, предварительно необходимо провести кратковременную предоперационную подготовку с целью дезинтоксикации и восполнения ОЦК.

№5

4.Инвагинация кишечника.

№6

2.Срочная операция.

№7

5.Консервативное расправление инвагината введением воздуха в толстую кишку под контролем рентгеновского экрана.

№8

5.Экстренная операция.

№9

1.Нет

2.Кишечная инвагинация, осложнившаяся «рождением» инвагината

3.Срочное оперативное вмешательство после кратковременной предоперационной подготовки.

№10

4.Операция в экстренном порядке.

№11

2.Срочная операция.

№12

1-г

2-г, е

3-в.

№13

4. Дообследование (ФКС, ирригография) и операция в плановом порядке

№14

1. приступы беспокойства
2. тяжёлое состояние
3. можно ввести палец или катетер между выпавшей кишкой и анальным отверстием.

12. Рекомендации по учебно-исследовательской работе студентов:

1. Результаты лечения детей с острой кишечной непроходимостью.
2. Сходство и отличие клинических проявлений при обтурационной и странгуляционной кишечной непроходимости у детей.
3. Анализ лечения детей со спаечной болезнью.
4. Причины диагностических ошибок инвагинации кишок у детей.
5. Отдалённые результаты оперативного лечения кишечной инвагинации в детском возрасте.

13. Перечень практических умений:

1. Сбор анамнеза
2. Оценка общего состояния (цвет кожных покровов, измерение АД, пульса и т.д.)
3. Физикальное исследование живота (пальпация, перкуссия, аускультация, ректальное пальцевое исследование)
4. Пальпация инвагината в брюшной полости
5. Ректальное пальцевое исследование
6. Оценка характера стула при инвагинации
7. Дифференциальная диагностика ОКН с хирургическими и соматическими заболеваниями; инвагинации с кишечной инфекцией, острым отитом и т.д.
8. Проведение пневмоирригографии
9. Чтение рентгенограмм
10. Интерпретация анализов
11. Проведение сифонной клизмы
12. Составление инфузионных программ до и после операции
13. Оформление историй болезни
14. Реабилитация больных после операции по поводу ОКН, больных со спаечной болезнью и кишечной инвагинацией.

14. Список литературы по теме занятия:

№ п/п	Наименование	Издательство	Год выпуска
Обязательная			
1	Хирургические болезни детского возраста: учебник: в 2т./ под ред. Ю.Ф. Исакова Т1	М.: ГЭОТАР-Мед	2004
2	Хирургические болезни детского возраста: учебник: в 2т./ под ред. Ю.Ф. Исакова Т2	М.: ГЭОТАР-Мед	2004
Дополнительная			
4	Детская хирургия: национальное руководство / под ред. Ю.Ф. Исакова, А.Ф. Дронова	М.: ГЭОТАР-Медиа	2009
6	Хирургические болезни детского возраста: учебное пособие / В.В. Подкаменев	М.: Медицина	2005
7	Стандарты диагностики и алгоритмы практических навыков в детской хирургии / под ред. В.А. Юрчук, А.Н. Дарьиной	Красноярск: Элит	2005
9	Ургентная хирургия детского	Красноярск: КрасГМУ	2009

	возраста: метод. указания к внеауд. раб. 6 курса пед. и леч. фак. / под ред. В.А. Юрчук, А.Н. Дарьиной		
Электронные ресурсы			
1	Электронная библиотечная система КрасГМУ		
2	БД MedArt		
3	БД Медицина		

1. Тема занятия: «Перитониты у детей»

2. Практическое занятие

3. Актуальность темы: Гнойные перитониты у детей до настоящего времени остаются одним из самых тяжёлых осложнений ряда ургентных абдоминальных заболеваний, дающих всё ещё высокий процент летальных исходов.

4. Цели обучения:
4.1. Общая цель: Подготовить квалифицированного специалиста, ориентирующегося в вопросах клиники, диагностики, дифференциальной диагностики, лечения, реабилитации и диспансеризации детей, перенесших перитонит..
4.2. Учебная цель: Научить врачей-ординаторов диагностике перитонита в детском возрасте, дифференциальной диагностике, правильному формированию клинического диагноза в соответствии с принятой классификационной схемой, знанию лечебной тактики при разных формах перитонита, умению проведения реабилитации и диспансеризации детей, перенесших перитонит.
4.3. Психолого-педагогическая цель: Врач-ординатор должен на частном примере видеть закономерности причинно-следственных связей. Воспитательная роль занятия состоит также в том, чтобы научить будущих педиатров деонтологическим отношениям матери, врача, ребенка, понимать государственный характер необходимости охраны здоровья детей. Преподаватель обращает внимание на необходимость взятия письменного согласия на обследование и оперативное лечение больного.

5. Место проведения практического занятия: учебная комната, приёмный покой, палаты детского хирургического отделения, перевязочная, операционная.

6. Оснащение занятия: больные, истории болезни, анализы, таблицы (6), тестовые задания (92), ситуационные задачи (33), эталоны ответов.

7. Структура содержания занятия:

№	Этапы практического занятия	Продолжительность (мин.)	Содержание этапа и оснащенность
1	**2**	**3**	**4**
1	Утренняя конференция (планерка)	25	Отчёты дежурных врачей о состоянии тяжелых и вновь поступивших больных, разбор больных на операции
2	Организация занятия	5	Проверка посещаемости и внешнего вида обучающихся
3	Формулировка темы и цели	5	Обратить внимание студентов на актуальность темы, определить цели занятия

1	**2**	**3**	**4**

4	Контроль исходного уровня знаний, умений	20	Проверка анкет словесно-логического метода
5	Раскрытие учебно-целевого вопроса	30	Инструктаж обучающихся преподавателем (ориентировочная основа деятельности, истории болезни детей с перитонитами)
6	Самостоятельная работа студентов: а) курация больных с перитонитами б) беседа с детьми и родителями в) клинический осмотр больных г) разбор курируемых больных д) выявление ошибок в диагностике заболевания е) операции ж) перевязки з) расчёт ИТ до и после операции	120	Работа: а) в палате с больным ребёнком б) с историей болезни в) демонстрация куратором практических навыков по осмотру, физикальному обследованию больного г) совместная с преподавателем интерпретация результатов дополнительных методов исследования
7	Итоговый контроль знаний письменно и устно с оглашением оценки каждого обучающегося за теоретические знания и практические навыки по изученной теме	60	Тесты, ситуационные задачи, теоретический разбор темы «Перитониты у детей. Принципы интенсивной терапии (ИТ»
8	Задание на дом на следующее занятие	5	Выдать учебно-методические разработки по теме следующего занятия
Всего:		270	

8. Аннотация темы:

ПЕРИТОНИТЫ У ДЕТЕЙ. ПРИНЦИПЫ ИНТЕНСИВНОЙ ТЕРАПИИ (ИТ)

ПЕРИТОНИТЫ У ДЕТЕЙ

Перитонит – тяжелое осложнение деструктивных процессов в брюшной полости, которое сопровождается дезорганизацией всех органов, систем и функций организма. Причиной перитонита у детей чаще всего является острый аппендицит, хотя и другие заболевания брюшной полости (БП) могут осложниться развитием воспалительного процесса в брюшине. Аппендикулярный перитонит составляет до 85% среди перитонитов различного генеза. Значительно реже его причиной могут быть перфорация Меккелева девертикула или язв при язвенно-некротическом энтероколите, травматическое повреждение органов БП, пупочный сепсис и другие заболевания.

Анатомо-физиологические особенности БП у детей

Для понимания особенностей течения перитонита у детей следует не забывать особенности анатомо-физиологического состояния детского организма и, в частности, БП, а именно: тонкую стенку червеобразного отростка, незрелость интрамуральных нервных сплетений, недоразвитие фолликулярного лимфоидного аппарата кишечника, богатую лимфатическую сеть в области илео-цекального угла и его хорошую подвижность, короткий сальник, малую емкость БП, низкие пластические свойства брюшины и, наконец, относительно более низкое состояние иммунобиологических свойств детского организма. Все перечисленное объясняет более частое развитие перитонита у детей с превалированием распространенных форм и тяжелое течение заболевания. Необходимо помнить также о строении брюшины (6 слоев), особенностях ее в области диафрагмы (истонченные участки над насасывающими люками), о функциях брюшины (резорбтивная, транссудационная, защитная). В транссудирующих участках (тонкая кишка, широкая связка матки) преобладают кровеносные сосуды. В условиях разлитого перитонита в стадии вазодилатации транссудация является одним из основных патогенетических звеньев. Всасывающие отделы брюшины (диафрагма, слепая кишка) имеют преобладающее развитие лимфососудов. Следует отметить, что всасывание токсических продуктов гнойного экссудата БП происходит не только в начале заболевания (как считалось ранее), но и во все фазы перитонита. Защитная функция брюшины заключается в ее способности образовывать спайки с целью ограничения воспалительного процесса и в участии в реакции фагоцитоза содержащихся в перитонеальном транссудате макрофагальных элементов.

Патогенез перитонита

В патогенезе гнойного перитонита ведущая роль принадлежит фактору интоксикации, приводящему к нарушению циркуляции крови, дегидратации, уменьшению ОЦК, метаболическим расстройствам и другим изменениям, а также состоянию иммунологической защиты организма. Пусковым моментом служит бактериальная инвазия в БП. Защитной реакцией организма является миграция в зону источника инфекции фибробластов, гистиоцитов, нейтрофилов, лимфоцитов, тучных клеток и др. фагирующих элементов, которые активно захватывают внедрившуюся бактериальную флору и разрушают ее с помощью лисозомальных протеиназ. Вследствие борьбы клеток организма с бактериями происходит гибель не только микробных агрессоров, но и части защитных клеточных элементов. Микробные токсины и протеиназы разрушенных клеток организма активируют плазменные кинины, усиливая протеолитическую активность крови. Повреждение ряда клеточных элементов сопровождается выделением БАВ (гистамина, серотонина, гепарина). Эти вещества, микробные токсины, тканевые протеазы и другие полипептидные комплексы приводят к развитию токсемии, обусловливая, т.о., первый фактор в патогенезе перитонита – **интоксикационный синдром.** Неблагоприятное воздействие сосудисто-активных субстанций проявляется, прежде всего, **нарушениями в системе микроциркуляции** (2-ое звено (патогенеза).

Выделяют три стадии циркуляторных расстройств:

1 стадия – повышение тонуса микрососудов, увеличение количества и активации гиалуронидазы (что приводит к повышению гистогематической проницаемости сосудистой стенки), усиление адгезивной и агрегационной функции тромбоцитов и эритроцитов;

II стадия – вазодилатация, замедление скорости кровотока и обтурация микрососудистого русла тромбоэритроцитарными агрегатами, развитие ДВС-синдрома;

III стадия – прогрессирование ДВС-синдрома, депонирование крови в микрососудах, централизация кровообращения, гипофункция микроциркуляторной системы, ТГС-синдром. Эта стадия имеет место при развитии явлений септического шока.

В результате сосудистых расстройств развиваются последующие звенья патогенетического механизма: **дегидратация** (3-е звено) за счет потери жидкости с рвотой, в просвет паретически расширенного кишечника, с жидким стулом, через кожу, с учащенным дыханием; **водно-электролитный дисбаланс** в сторону гипокалиемии, гипонатриемии, гипохлоремии, **гиповолемия** с уменьшением ОЦК, централизация кровообращения; **гипоксия** тканей (4-е звено) вследствие нарушения транспорта кислорода. В связи с воздействием на центр терморегуляции бактериальных и тканевых токсинов, а также вследствие нарушения превращения тепловой энергии в макроэргические связи в организме образуется гиперпродукция тепла. Диссонанс, возникающий в результате накопления тепла и снижения теплоотдачи из-за спазма периферических сосудов, приводит к развитию **гипертермического синдрома** (5-е звено). В результате повышенного расхода энергии истощаются запасы углеводов, начинают использоваться жиры и белки, распад которых в условиях гипоксии ведет к накоплению большого количества недоокисленных продуктов. По мере истощения буферных систем, обеспечивающих поддержание **КОС** (6-е звено), развивается **метаболический ацидоз**, который к этому времени не компенсируется и дыхательной системой, а в результате плохого транспорта кислорода и усиления процессов анаэробного гликолиза переходит в глубокий тканевый ацидоз. В дальнейшем, при прогрессировании перитонита, в связи со значительными потерями хлора и калия развивается **метаболический алкалоз**. Он наблюдается в терминальной стадии перитонита и является прогностически неблагоприятным признаком.

Нарушается и **белковый обмен** (7-е звено) в сторону развития **гипопротеинемии** с диспротеинемией и уменьшением альбуминоглобулинового индекса.

Большое значение имеет развитие **пареза кишок**(8-е звено), который возникает в результате токсического поражения нервных элементов в стенке кишки и микроциркуляторных расстройств. В свою очередь, всасывание токсических продуктов из паретически расширенных кишок в кровеносное русло еще более усиливает интоксикационный синдром.

По мере прогрессирования патологических механизмов, развиваются прочие звенья патогенеза перитонита: страдает функция почек, печени, сердца, легких, надпочечников и т.д., т.е. развивается полиорганная недостаточность (ПОН).

Все нарушения протекают на фоне изменения мембран клеток и накопления свободных радикалов.

Итак, кратко механизм расстройств гомеостаза при перитоните можно представить следующим образом: в результате токсемии развиваются патологические изменения в системе микроциркуляции, которые приводят к нарушениям всех видов обмена, возникновению паралитического илеуса, дыхательным расстройствам, гипоксии тканей, нарушению КОС, гидроионному дисбалансу, дегидратации, гиповолемии и полиорганной недостаточности.

Классификация перитонита

Перитонит не является самостоятельным заболеванием, поэтому по вопросу его классификации нет единого мнения. Существует много классификаций (Грекова И.И., Шлапоберского Б.А., Петрова И.А., Беляева Н.И., Напалкова А.П., Сельцовского Н.С. и др.). В детской хирургии признаны классификации С.Я. Долецкого, Г.А. Баирова, Ю.Ф. Исакова и др.

Учитывая имеющиеся в литературе данные, целесообразно использовать следующую рабочую классификационную схему перитонита:

1. По путям проникновения инфекции в БП:

А. Первичный (гематогенный, лимфогенный, контактный, криптогенный, пельвиоперитонит)

Б. Вторичный (в результате заболевания органов БП)

2. По степени распространенности воспаления в БП

***А. Местный*:** (1 топографическая область БП)

а. ограниченный (абсцесс)

б. неограниченный (1 анатомическая область)

Б. Распространенный

а. диффузный (2-4 области)

б. разлитой (более 4 областей, т.е. более 50% БП)

3. По характеру экссудата:

А. серозный, Б. гнойный, В. гнойно-фибринозный

4. По клиническому течению:

А. Реактивная фаза (до 1 суток)

Б. Токсическая фаза (1-3 суток)

В. Терминальная фаза (более 3 суток)

5. По виду возбудителя:

1. Колибациллярный
2. Протейный
3. Синегнойный
4. Анаэробный
5. Стафилококковый
6. Ассоциативный (смешанная флора)

Клиника, диагностика перитонита

Клиническая картина перитонита очень многообразна и зависит от характера и быстроты развития патологического процесса, возраста и состояния иммунной системы ребенка и т.д.

У детей старшего возраста течение перитонита более типично и поэтому диагностика его в большинстве случаев не затруднена.

Все симптомы можно разделить на общие и местные. Основными общими симптомами являются боли в животе, рвота, повышение температуры тела, другие признаки интоксикации. Местная реакция со стороны передней брюшной стенки выражается в повышении мышечного напряжения, пальпаторной болезненности и положительных симптомов раздражения брюшины.

Значительные трудности вызывает диагностика перитонита у детей младшего возраста. Трудность диагностики - одна из основных особенностей и объясняется она сложностью сбора анамнеза и обследования ребенка вследствие несовершенства его нервно-психической сферы, негативной реакции на "белые халаты", превалирования общей симптоматики над местными признаками. Преобладание в клинической картине общих симптомов обусловлено развитием интоксикационного синдрома и гидроионных нарушений, которые встречаются и при других заболеваниях (о. пневмония, кишечные инфекции, отравления и т.п.). Однако внимательные родители могут заметить изменения в повседневном поведении ребенка: отказ от еды, снижение активности, поведения, положение на правом боку и прочие "малые" признаки. Одним из проявлений интоксикационного синдрома является гипертермия. У детей младшей группы температура уже в начале развития заболевания может подниматься до фебрильных цифр,

что объясняется лабильностью центра терморегуляции. В большинстве случаев можно выявить двухфазное течение болезни: на 2-й день после приступа аппендицита температура может снижаться до субфебрильных цифр, боли в животе стихают, что большинство авторов связывают с некрозом стенки червеобразного отростка. После этого мнимого "светлого промежутка" развивается вторая, "трагическая" волна заболевания, т.е. фаза развития перитонеальных явлений. Вследствие централизации гемодинамики и гемоконцентрации наступает нарушение периферического кровообращения. Кожа становится сухой, бледной, приобретает "мраморный" вид, появляются темные круги вокруг глаз (тени интоксикации или периорбитальный цианоз), западание глазных яблок.

В результате интоксикации и дефицита ОЦК у маленьких детей довольно быстро развивается сердечно-сосудистая недостаточность смешанного типа, проявляющаяся характерной триадой симптомов: тахикардией (150-160 в мин.), одышкой (40-50 в мин.), увеличением печени.

К общим симптомам относятся также многократная рвота и расстройства стула в виде кишечного синдрома (учащенный разжиженный стул).

Местные явления выражаются в отставании брюшной стенки в акте дыхания, ее пастозности, отеке наружных половых органов, наличии расширенного венозного рисунка, увеличении объема живота за счет паретически расширенных кишечных петель, напряжении передней брюшной стенки, болезненности ее при пальпации. Это затрудняет осмотр и не дает врачу возможности получить истинную информацию о ситуации в БП. Для решения вопроса о наличии истинного, защитного, напряжения мышц передней брюшной стенки необходимо отдифференцировать его от активного, связанного с негативным поведением ребенка. Для этого применяют методику осмотра ребенка в состоянии медикаментозного сна, при котором сохраняется болевая чувствительность. При этом, в случае перитонита мышечное напряжение сохраняется и выявляется симптом отталкивания рук хирурга.

Из дополнительных методов диагностики наибольшую практическую ценность имеет ректальное пальцевое исследование с целью определения нависания стенок кишки, пальпации инфильтрата, а также изменение ректальной температуры (повышение ее более чем на 1°), использование метода "шарящего" катетера, лабораторная диагностика (в анализе крови - лейкоцитоз, палочко-ядерный и биохимические сдвиги).

Дифференциальную диагностику перитонита проводят с рядом заболеваний:

- **Соматическимии** – острой пневмонией, сахарным диабетом, ревматизмом, гемморрагическим васкулитом, острым гастритом, дискенезией желчевыводящих путей;
- **Инфекционными** – ОРВИ, вирусным гепатитом, кишечными инфекциями;
- **Урологическими** – острым пиелонефритом, циститом, паранефритом, МКБ;
- **Хирургическими** – острой кишечной непроходимостью; инвагинацией, острым холециститом, панкреатитом, перекрутом кисты яичника.

Лечение перитонита

Лечение перитонита у детей – одна из труднейших задач в хирургии детского возраста. Сложный патогенез расстройств гомеостаза при перитоните диктует необходимость тщательной коррекции этих нарушений во все фазы периоперативного периода. Все лечение перитонита состоит из 3-х этапов: **А.** предоперационной подготовки, **Б.** оперативного вмешательства, **В.** послеоперационного периода.

А. Предоперационная подготовка:

Целью предоперационной подготовки является уменьшение степени интоксикации, регидратация организма для восполнения ОЦК, ликвидация гидроионного дисбаланса, оксигенация, а также симптоматические мероприятия – опорожнение желудка, борьба с гипертермией, поддержание деятельности сердечно-сосудистой системы . Длительность

проведения предоперационной подготовки зависит от возраста ребенка, тяжести состояния, длительности заболевания, но не должна превышать 6 часов. Схемы для расчета инфузионной терапии разнообразны: по формуле Рачева, 20 мл/кг массы, 1/3 от суточной потребности, 3-5% от массы тела и др. Результатом практической реализации предоперационной подготовки должно быть устранение гиповолемии, снижение температуры, уменьшение степени эксикоза, снижение гематокритной величины, устранение декомпенсированных сдвигов КОС.

Б. Оперативное лечение:

Оперативное лечение перитонита в детском возрасте на современном этапе развития хирургии включает в себя широкий комплекс мероприятий: радикальное удаление источника перитонита, интраоперационную санацию БП, декомпрессию ЖКТ, рациональное дренирование БП.

Выбор оперативного доступа зависит от форм перитонита (смотри таблицу).

Схема адекватной стандартизированной хирургической тактики

ПРИ РАЗНЫХ ФОРМАХ АППЕНДИКУЛЯРНОГО ПЕРИТОНИТА У ДЕТЕЙ

Формы перитонита		Объем хирургической помощи						
		Доступ	**Удаление источника перитонита**	**Лаваж брюшной полости**	**Декомпрес-сия ЖКТ**	**Способ ушивания БП**	**Способы дренирования**	
							прав.подвзд. область	**Лев.подвзд. область**
1		2	3	4	5	6	7	8
Периаппендикулярный абсцесс	*Абсцесс I*	косой	аппендэктомия	-	-	послойно до дренажа	полоска из перчаточной резины	-
	Абсцесс II	косой	+	-	-	послойно до дренажа	то же	-
	Абсцесс III	косой	+	-	-	не ушивается	то же	-
Местный неограниченный перитонит		косой	+	-	-	послойно до дренажа	то же	-
Диффузный гнойный перитонит		косой или средин-ный	+	- при косом + при средин.	-	через все слои (при сред. дост.)	то же	полоска из перчаточной резины
Разлитой гнойный перитонит I (реактивная фаза)		средин-ный	+	+	-	через все слои	то же ± микроирриг-р	то же ± микроирриг-р
Разлитой гнойный перитонит II (токсическая фаза)		средин-ный	+	+	наружными методами	через все слои	то же ± микроирриг-р	то же ± микроирриг-р
Разлитой гнойный перитонит III (терминальная фаза)		средин-ный	+	+	то же или двойная илеостомия	управляемая лапаростомия	то же ± микроирриг-р	то же + микроирриг-р

ПРОДОЛЖЕНИЕ ТАБЛИЦЫ

1		2	3	4	5	6	7	8
Комбинированные формы перитонита	Абсцесс I, Перитонит I	срединный	+	+	–	через все слои	резиновая полоска ± микроирригатор	резиновая полоска ± микроирригатор
	Абсцесс I, Перитонит II	срединный	+	+	–	через все слои	то же	то же
	Абсцесс II, Перитонит II	срединный	+	+	наружными методами	через все слои	то же	то же
	Абсцесс III, Перитонит I	срединный	+	+	–	через все слои	тампонада по Микуличу	резиновая полоска ± микроирригатор
	Абсцесс III, Перитонит II	срединный	+	+	двойная илеостомия	управляемая лапаростомия	резиновая полоска + микроирригатор	то же
	Абсцесс III, Перитонит III	срединный	+	+	двойная илеостомия	управляемая лапаростомия	то же	то же

При местном аппендикулярном перитоните используют косой разрез Волковича-Дьяконова в правой повздошной области. При диффузном перитоните операцию также начинают косым разрезом, а затем, при необходимости, переходят на срединную лапаротомию, используя косой разрез в качестве контрапертуры для дренирования БП. Разлитой перитонит требует применения широкой срединной лапаротомии. Далее проводят ревизию БП и устранение источника перитонита.

Интраоперационный лаваж БП осуществляют только при разлитом перитоните, используя для этого до 10 литров антисептических растворов (фурацилин, фурагин К). Санацию БП проводят до чистых промывных вод. Промывание БП при местном и диффузном перитоните не делают, чтобы не распространять инфекцию по БП. Перитонеальный диализ у детей не применяют, т.к. он имеет много недостатков: значительные потери белка и электролитов, большой процент эвентраций и межкишечных абсцессов и прочие осложнения.

Делом первостепенной важности является ликвидация паралитического илеуса. С этой целью используют метод механической декомпрессии ЖКТ. Он может быть выполнен в 2-х вариантах: наружным и открытым способами. Наружные способы - назогастральный и трасанальный, открытые - это использование различного вида стом (гастростомы, илеостомы и т.д.) Тотальная интубация кишечника позволяет разгрузить ЖКТ, что уменьшает внутрикишечное давление, улучшает микроциркуляцию, восстанавливает перистальтику кишечника, быстрее снижает интоксикационный синдром. Зонд держат в течение 5-6 дней, ежедневно, по 2-3 раза в день, промывая его с целью устранения закупорки.

Операция заканчивается закрытием БП и ее дренированием. Ушивание раны производят через все слои. Рациональное дренирование осуществляют применением полос из перчаточной резины, вводимых в БП через контрапертурные разрезы в подвздошных областях. В случаях разлитого перитонита большой давности и при развитии осложнений операцию заканчивают наложением лапаростомы. Управляемая лапаростомия дает возможность ежедневно производить ревизию и санацию БП. Закрытие лапаростомы производят через 5-7 дней. Использование открытого метода ведения перитонита позволяет выхаживать наиболее тяжелый контингент больных и уменьшает процент летальности при данной патологии.

В. Ведение послеоперационного периода

Адекватное ведение послеоперационного периода включает в себя борьбу с нарушениями гомеостаза - дезинтоксикацию, коррекцию вводно-электролитного обменов, КОС, нарушений гемодинамики, оксигенацию и т.д., а также обезвреживание микробной флоры, применение ингибиторов протеаз, ликвидацию пареза кишок, повышение иммунобиологических защитных сил организма, симптоматическую терапию.

Основой патогенетического лечения является инфузионная терапия. Расчет инфузионной программы проводится с учетом физиологической потребности (ФП) ребенка в воде и коррекции патологических потерь (ПП), т.е. по формуле V = ФП+ПП. Физиологическая потребность в жидкости (суточная) определяется по номограмме Абердина и Томпсона в зависимости от веса и возраста ребенка. Жидкость, необходимая для компенсации патологических потерь, складывается из нескольких компонентов: на неучтенную рвоту (если не стоит зонд) назначается 20 мл/кг, на парез кишечника 2 ст. - 20 мл/кг, 3 ст. -- 40 мл/кг; на гипертермическую реакцию - по 10 мл/кг на каждый градус выше 37°С; на одышку - 15 мл/кг на каждые 20 дыханий выше возрастной нормы. Для проведения массивной инфузионной терапии должна быть решена проблема "вены".

Неменьшее значение при проведении инфузионной терапии имеет качественный состав вводимых веществ, с учетом коллоидно-кристаллоидных соотношений (1/2).

Прежде всего, нужно рассчитать необходимое количество белка. Его назначают в дозе 2-3 г/кг для усиления репарации и профилактики белкового голодания. Наиболее приемлемыми являются аминокислотные смеси: альвезин, аминазол и др., а также альбумин, протеин, плазма. Оставшийся объем коллоидов восполняют синтетическими препаратами. Остальное количество жидкости из всего инфузируемого объема приходится на кристаллоидные растворы в виде глюкозо-солевых смесей из расчета 4/1 у новорожденных и 2/1 у детей старшего возраста. Традиционным является применением 10% р-ра глюкозы. Соотношение белков и углеводов должно быть 1/3; 1/4. Для нормализации реологических свойств крови хорошим эффектом обладают реополиглюкин, гемодез, реомакродекс и др.), которые улучшают микроциркуляцию, предотвращают внутрисосудистую агрегацию эритроцитов, тромбоцитов, уменьшая тем самым тканевую гипоксию.

Неотъемлемой проблемой является коррекция калиевого обмена. Калий корригируют, суммируя суточную возрастную потребность (находят по номограмме) и дефицит, который определяют по формуле, исходя из данных биохимического исследования: К = ($К_n$-$К_б$) х вес х коэффициент. Калий вводится в виде 7.5% или 4% растворов хлорида калия на р-ре глюкозы с инсулином.

Терапия метаболического ацидоза проводится путем нормализации периферического кровообращения применением декстранов и восстановления буферных систем крови бикарбонатом или лактатом натрия.

Антибактериальная терапия заключается в применении соответствующих антибиограмме чувствительных препаратов в возрастных дозировках. Наиболее эффективно применение аминогликозидов, полусинтетитических пенициллинов, метронидазола, левомицетина, а также препаратов последних поколений: цефалоспоринов III поколения, ванкомицина, карбапенемов, тиенама, фторхинолонов, аугментина и пр., вводимых в мышцу, вену и БП.

Ингибаторы протеолиза - контрикал, гордокс, амбен и др. позволяют уменьшить интоксикационный синдром.

Коррекция нарушений гемостаза обеспечивается применением различных видов управляемой коагуляции с помощью гепарина.

Ликвидация интоксикации и расстройств гомеостаза немыслима без устранения пареза кишечника. Если во время операции не удалась декомпрессия ЖКТ интубационным зондом, применяют блокаду корня брыжейки новокаином, девульсию ануса, ППБ на уровне $Т_5$-$Т_7$ 3% р-ром тримекаина. Кроме того, используют традиционные средства возбуждения кишечника (прозерин, калимин, питуитрин), физиопроцедуры (чрескожная стимуляция кишечника, УВЧ на область солнечного сплетения), новокаиновые блокады (в основном пресакральную), гипертонические клизмы, газоотводную трубку.

Симптоматическая терапия заключается в назначении анальгетиков, борьбе с гипертермическим синдромом.

Важная роль принадлежит стимуляции иммунологической системы организма применением иммуностимуляторов.

Большое значение придается общему уходу за больным: гигиеническому содержанию, уходу за кожей, профилактике образования пролежней, правильному питанию и т.д.).

В последние годы для дезинтоксикации широко применяются методы экстракорпоральной детоксикации организма. К ним относят гемосорбцию, лимфосорбцию, УФ и лазерное облучение крови. Для ликвидации гипоксии нашла свое применение при перитоните и гипербарическая оксигенация организма с помощью барокамер.

Использование представленной многокомпонентной, комплексной схемы интенсивной терапии позволяет значительно улучшить результаты лечении такого тяжелого заболевания, как перитонит.

9. Вопросы для самоподготовки:

1. Особенности анатомии брюшной полости у детей
2. Понятие перитонита
3. Этиология и основные звенья патогенеза перитонита
4. Классификационные схемы перитонита
5. Клинические проявления (общие и местные) в зависимости от формы и стадии перитонита и возраста ребенка
6. Дополнительные методы диагностики (лабораторные, рентгенологические, эндоскопические, УЗИ)
7. Дифференциальная диагностика
8. Хирургическая тактика
9. Предоперационная подготовка
10. Послеоперационное ведение больных
11. Осложнения послеоперационного периода и их коррекция
12. Методы экстракорпоральной детоксикации организма
13. Вопросы реабилитации и диспансеризации больных, перенесших перитонит

10. Тестовые задания по теме «Перитониты у детей»:

1. Какой возбудитель встречается наиболее часто при аппендикулярном перитоните у детей? (1)

а. стафилококк
б. стрептококк
в. кишечная палочка
г. синегнойная палочка
д. анаэроб

2. Какая особенность брюшной полости не влияет на развитие аппендикулярного перитонита в детском возрасте? (1)

а. короткий сальник
б. малая ёмкость брюшной полости
в. низкие пластические свойства брюшины
г. тупой илеоцекальный угол
д. высокая подвижность илеоцекального угла

3. Выберите правильный ответ, отражающий логическую последовательность развития основных звеньев патогенеза перитонита: (1)

а. метаболические расстройства, дегидратация, гипоксия, гиповолемия
б. дегидратация, метаболические нарушения, расстройства, микроциркуляции, интоксикация
в. гипоксия, ацидоз, гиповолемия, интоксикация
г. водно-электролитный дисбаланс, нарушения КОС, гипоксия, интоксикация
д. интоксикация, микроциркулярные нарушения, гипоксия, водно-электролитный дисбаланс, метаболические расстройства

4. Какие биохимические изменения электролитного обмена характерны для перитонита? Выберите один правильный ответ.

а. гипохлоремия, гиперкалиемия, гипернатриемия
б. гипохлоремия, неклеточная и внутриклеточная гипокалиемия, внеклеточная гипонатриемия, внутриклеточная гипернатриемия
в. гиперкалиемия вне- и внутриклеточная, гипернатриемия, гиперхлоремия
г. гиперхлоремия, внутриклеточная гиперкалиемия, внеклеточная гиперкалиемия
д. внутриклеточная гиперкалиемия и гипернатриемия, внеклеточная гиперхлоремия

5. К патогенетическим механизмам развития пареза кишечника при перитоните относятся все, кроме одного:

а. дефицит натрия
б. дефицит калия
в. дефицит ЛТФ
г. повреждение токсинами нервных элементов в стенке кишки
д. микроциркуляторные расстройства и кишечнике

6. Найдите в предложенных вариантах описание периаппендикулярного абсцесса 3 (1).

а. капсула гнойника выражена, стенки её спадаются после удаления отростка и она принимает щелевидную форму
б. капсула выражена, стенки её ригидны, после аппендэктомии не спадаются
в. капсула выражена, стенки её спадаются, за пределами абсцесса в брюшной полости гнойный выпот
г. капсула рыхлая, после аппендэктомии спадается
д. полость гнойника располагается внутри аппендикулярного инфильтрата

7. Какой признак характеризует морфологическую картину перитонита 2?

а. отек брюшины с серозным выпотом
б. гиперемия брюшины с серозным выпотом
в. инфильтрация брюшины с серозным выпотом
г. гнойный экссудат с фибринозными наложениями
д. осумкованные гнойники в брюшной полости

8. К симптомам интоксикации при перитоните относятся все, кроме одного:

а. слабость
б. вялость
в. нарушение самочувствия
г. высокая температура
д. напряжение брюшной стенки

9. Основными местными симптомами перитонита являются все, кроме одного:

а. отставание брюшной стенки при дыхании
б. напряжение мышц брюшной, стенки
в. пальпаторная болезненность брюшной стенки
г. симптом «Ваньки-встаньки»
д. положительные симптомы раздражения брюшины

10. К особенностям течения перитонита у детей младшей возрастной группы не относится один из перечисленных признаков. Какой?

а. преобладают распространенные формы

б. характерно бурное течение
в. общие симптомы преобладают над местными
г. диагностика трудна
д. преобладает местная симптоматика

11. Установлению какого симптома помогает ректальное пальцевое исследование при перитоните?

а. слабости анального сфинктера
б. сужения анального канала
в. пустой ампулы прямой кишки
г. опухоли и малом тазу
д. написания и болезненности стенок прямой кишки

12. Перитонит у детей дифференцируют со всеми соматическими заболеваниями, кроме одного:

а. пневмония
б. ревматизм
в. анемия Минковского-Шаффара
г. Болезнь Верльгофа
д. болезнь Шенлейн-Геноха

13. Назовите основной симптом, отличающий кишечную инфекцию от перитонита:

а. боли в животе
б. отрицательные симптомы раздражения брюшины
в. многократная рвота
г. частый разжиженный стул
д. высокая температур

14. Назовите основной симптом, отличающий пневмонию от перитонита:

а. высокая температура
б. многократная рвота
в. одышка
г. симптомы интоксикации
д. отрицательные симптомы раздражения брюшины

15. Выберите основной симптом, отличающий периаппендикулярный абсцесс от перекрута яичника

а. боли в животе
б. напряжение брюшной стенки
в. положительные симптомы раздражения брюшины
г. гектические размахи температуры
д. наличие "опухоли" в нижних отделах живота

16. Что отличает острый панкреатит от аппендикулярного перитонита у детей старшего возраста(1)?

а. высокая температура
б. многократная рвота
в. локализация и иррадиация болей в животе
г. напряжение брюшной стенки
д. положительные симптомы раздражения брюшины

17. Что отличает острый пиелонефрит от перитонита?

а. высокая температура

б. боли в животе
в. интоксикация
г. рвота
д. лейкоцитурия

18. При поддиафрагмальном абсцессе обязательно присутствуют все симптомы, кроме 1:

а. боли в подреберьях
б. высокая температура
в. частый жидкий стул
г. сглаженность межреберий
д. увеличение размеров печени

19. Какой симптом из представленных ниже не характерен для "тазового" перитонита?

а. боли внизу живота
б. жидкий стул
в. разница подмышечной и прямокишечной температуры более чем на 1С
г. иррадиация болей в поясничную область
д. дизурические расстройства

20. Какова наиболее вероятная последовательность развития клинических проявлений при перитоните у детей?

а. повышение температуры, боли в животе, рвота
б. жидкий стул, рвота, повышение температуры
в. жидкий стул, рвота, боли в животе
г. боли в животе, рвота, повышение температуры
д. рвота, жидкий стул, повышение температуры

21. Токсическая фаза перитонита проявляется всеми симптомами, кроме одного:

а. снижение АД
б. тахикардия
в. рвота
г. увеличение печени
д. брадикардия

22. Какой путь потери жидкости не характерен для перитонита}

а. через кожу
б. с рвотными массами
в. путем увеличения диуреза
г. с жидким стулом
д. через легкие

23. Боли в животе, рвота, высокая температура, жидкий стул, интоксикация являются ранними симптомами при одном из представленных заболеваний:

а. острой кишечной непроходимости
б. кишечной инвагинации
в. пельвиоперитоните
г. перекруте кисты яичника
д. поддиафрагмальном абсцессе

24. Какое осложнение наименее вероятно при перитоните? (1)

а. спаечная кишечная непроходимость
б. абсцессы брюшной полости
в. пилефлебит
г. абсцесс легкого
д. эвентрация

25. Формула Рачева используется для:
а. расчета инфузионной терапии в предоперационном периоде при перитоните
б. расчета инфузионной терапии в послеоперационном периоде при перитоните
в. расчета дефицита калия
г. расчета дефицита белка
д. коррекции метаболических расстройств

26. Какое сочетание антибиотиков наиболее эффективно и безвредно при лечении перитонита?
а. левомицетии + тетрациклин
б. левомицетии +полимиксии
в. полимиксин + линкомицин
г. пенициллин +линкомицин
д. аминогликозиды + цефалоспорины

27. Определите оптимальный сочетания и последовательность введения жидкостей при проведении инфузионной терапии для лечения перитонита у детей: (1)
а. кровь, плазма, глюкоза
б. кровь, гемодез, глюкоза
в. плазма, кровь, полиглюкин
г. реополиглюкин, (глюкозо-солевые растворы)
д. глюкоза, гемодез, солевые растворы

28. Какой метод лечения наименее эффективен при парезе кишок в условиях перитонита? (1)
а. чрезкожная электростимуляция кишечника
б. механическая декомпрессия кишок
в. медикаментозная стимуляция кишечной деятельности
г. гипербаротерапия
д. стимуляция перистальтики лазером

29. Какой препарат используют для пассивной иммунизации при перитоните у детей? (1)
а. Т-активин
б. тималин
в. продигиозан
г. пентоксил
д. иммуноглобулин

30. Какой из перечисленных препаратов не относится к ингибиторам протеолиза? (1)
а. ЕАКК
б. амбен
в. контрикал
г. продигиозан
д. цалол

31. К особенностям, предрасполагающим к распространению перитонита у детей, не относится одна, Назовите ее:

а. недоразвитие сальника
б. снижение пластических функций брюшины
в. преобладание экссудации в воспалительном процессе
г. особенности возбудителя
д. малый объём брюшной полости

32. Предоперационная подготовка у ребенка 3 лет с общим перитонитом второй фазы требует всего перечисленного, кроме (1):

а. промывания желудка
б. дезинтоксикационной терапии
в. кислородотерапии
г. введения белковых растворов
д. физиотерапии

Ответы к тестовому контролю по теме
«ПЕРИТОНИТЫ У ДЕТЕЙ»

1-в	**17**-д
2-г	**18**-в
3-д	**19**-г
4-б	**20**-г
5-а	**21**-д
6-б	**22**-в
7-г	**23**-в
8-д	**24**-г
9-г	**25**-а
10-д	**26**-д
11-д	**27**-г
12-в	**28**-г
13-б	**29**-д
14-д	**30**-г
15-г	**31**-г
16-в	**32**-д.

11. Ситуационные задачи по теме: «Перитониты у детей»

Задача № 1

У ребенка 5 лет имеется аппендикулярный перитонит с давностью заболевания более недели. В брошной полости - значительное количество гноя с каловым запахом, фибринозные наложения на органах, межпетлевые гнойники, парез кишечника.

Укажите возможные способы операционной декомпрессии кишок: (2)

1. Энтеротомия
2. Энтеростомия

3. Декомпрессия по Дededеру
4. Ретроградная интубация кишечника
5. Трансназальная декомпрессия тонкой кишки

Задача № 2

Аппендикулярный перитонит у мальчика 12 лет с давностью заболевания 10 суток. При вскрытии брюшной полости доступом Волковича-Дъяконова обнаружен перитонит 3.

Ваша тактика по оптимальному доступу в данной ситуации? (1)

1. Расширить разрез Волковича-Дъяконова
2. Перейти на парамедианный доступ
3. Перейти на срёдинную лапаротомию
4. Ограничиться произведенным косым разрезом

Задача № 3

Во время операции по поводу перитонита хирург обнаружит у ребенка в брюшной полости перфорацию подвздошной кишки на расстоянии 10 см от илео-цекального угла.

1. Как следует закончить операцию?

2. Какова дальнейшая тактика ведения данного больного?

Задача №4

Девочка 11 лет заболела остро, появились боли в животе, повысилась температура 38,5С, присоединилась рвота, через 6 часов - жидкий частый стул. В тот же день фельдшер поставил диагноз дизентерия, назначил левомицитин, фталазол, витамины, ограничил диету. Состояние девочки не улучшилось. Вызван врач скорой помощи, который провел осмотр, ректального исследования не сделал, согласится с диагнозом фельдшера и оставил ребенка на дому. Вызванная повторно скорая помощь, доставила ребенка к гинекологу, т. к. над лоном пальпировалась опухоль. Гинеколог направил больную к хирургу. При тщательном обследовании был поставлен диагноз острого аппендицита, перитонита. Ребенок оперирован, послеоперационный диагноз: гангренозный аппендицит, разлитой перитонит. Не смотря на лечение, девочка умерла.

Укажите на ошибки, допущенные при оказании помощи ребенку.

Задача №5

У ребенка 4 лет перегонит 3 аппендикулярного происхождения. Давность заболевания 5 суток. Проведена операция - срединная лапаротомия, аппендэктомия, интубация кишечника ретроградным способом, санация и дренирование брошкой полости, лапаростомия. Показатели состояния в раннем послеоперационном периоде следующие: АД 80/40 мм р. ст., пульс 130 уд/мин., Т- 38,0°, одышка - 50 дых/мин., по желудочному зонду - 400,0 застойного содержимого, по кишечному зонду – 540,0, общий белок плазмы 52г/л, K^+ плазмы 2,5 ммоль/л.

Составьте схему лечения данному ребенку с учетом всех имеющихся данных.

Задача №6

Ребенку 6 лет, оперирован по поводу разлитого послеоперационного перитонита, развившегося в результате несостоятельности культи червеобразного отростка. **Перечислите кратко действия хирурга во время повторного оперативного вмешательства (6 пунктов).**

Задача №7

Выберите метод обезболивания при перитоните у новорожденного:

1. Местная анестезия новокаином

2. Масочный наркоз
3. Перидуральная анестезия
4. Внутривенный наркоз
5. Эндотрахеальный наркоз с ИВЛ

Задача №8

Периаппендикулярный абсцесс 3, перитонит 3 у больной 10 лет. Произведена аппендэктомия.

Определите дальнейшую тактику

1. Промывание и дренирование брюшной полости
2. Разделение абсцесса, дренирование его полости
3. Интубация кишечника, лапаростомия, дренаж в полость абсцесса
4. Лаваж брюшной полости, интубация кишечника, лапаростомия, дренирование брюшной полости через контрапертуру в левой подвздошной области, в полость периаппендикулярного абсцесса - тампон Микулича
5. Санация брюшной полости, дренирование абсцесса

Задача №9

Разлитой аппендикулярный перитонит 1 у ребенка 8 лет.

Ваша тактика во время операции?

1. Однократное введение антибиотика в брюшную полость
2. Дренаж из перчаточной резины
3. Наложение системы перитониального диализа
4. Лаваж брюшной полости с глухими швами
5. Лаваж брюшной полости, дренирование через контрапертуры

Задача №10

У ребенка 12 лет с "холодным" аппендикулярным инфильтратом, несмотря на проводимое консервативное лечение, наступило ухудшение состояния: усилились боли в животе, температура повысилась до фебрильных цифр, появились симптомы раздражения брюшины.

Выберите правильный ответ из предлагаемых вариантов:

1. Смена антибиотиков
2. Увеличение доз антибиотиков
3. Холод на живот, наблюдение, анализы крови в динамике
4. Лапароскопия
5. Срочная операция

Задача №11

Ребенок 5 лет заболел остро, появились боли в животе, высокая температура, рвота. Родители лечили ребенка антибиотиками. На 2-ой день присоединилось частое, болезненное мочеиспускание. Лейкоцитоз крови $15x10^9$/л, в анализе мочи изменений нет. Состояние средней тяжести кожные покровы бледные, язык влажный. Живот мягкий, болезненны при пальпации. Симптомы Щеткина-Блюмберга, Ситковского, Ровзинга положительны. Ректально: тонус сфинктера сохранен, бимануально пальпируется болезненный инфильтрат.

Задания:

1. Поставьте диагноз.
2. Определите дальнейшую тактику

Задача №12

Во время операции выявлено: острый гангренозно-перфоративный аппендицит с небольшим количеством мутного выпота, произведена аппендэктомия.

Ваша дальнейшая тактика? Выберите один правильный ответ:

1.Промывание брюшной полости
2. Тампонада по Микуличу
3. Глухой шов брюшной стенки
4. Дренирование брюшной полости дренажем из перчаточной резины
5. Одномоментное введение антибиотиков без дренирования брюшной полости

Задача №13

У ребенка 7 лет имеет место разлитой аппендикулярный перитонит.

Ваша тактика во время операции (1)

1. Интраоперационное введение антибиотиков в брюшную полость
2. Наложение системы перитонеального диализа
3. Дренаж из перчаточной резины в срединную рану
4. Промывание брюшной полости, интубация кишечника, дренаж перчаточной резины
5. Интубация кишечника, дренаж; санация брюшной полости не показана

Задача №14

Аппендикулярный перитонит 5-дневной давности у ребенка 7 лет. Выражен парез кишечника.

Определите наиболее оптимальный доступ: (1)

1. Косой разрез в правой подвздошной области
2. Косметический разрез по кожной складке
3. Срединная лапаротомия
4. Поперечный доступ
5. Парамедианный разрез

Задача №15

У ребенка 4 лет терминальная фаза аппендикулярного перитонита.

Выберите адекватное этой ситуации тактическое решение во время операции, после проведения аппендектомии: (1)

1. Перитонеальный диализ
2. Промывание брюшной полости, дренирование через контрапертуру
3. Промывание брюшной полости лапаростомия
4. Интубация кишечника, лапаростомия
5. Промывание брюшной полости, интубация кишечника, лапаростомия, дренирование брюшной полости через контрапертуры

Задача №16

Аппендикулярный перитонит у 7-летнего ребенка с давностью заболевания 7 дней. Выражен парез кишечника. Дефицит ОЦК 35%.

Ваша тактика? (1)

1. Срочная операция без подготовки
2. Холод на живот, обезболивающие средства, операция
3. Предоперационная подготовка до полного восстановления ОЦК
4. Предоперационная подготовка 6-12 часов и операция
5. Предоперационная подготовка 3-4 часа и операция

Задача №17

У 10-летнего мальчика во время операции обнаружен периаппендикулярный абсцесс с плотными ригидными стенками. Червеобразный отросток найти не удалось.

Ваша дальнейшая тактика? (1)

1. Расширение раны, поиски отростка
2. Микроирригатор в полость абсцесса
3. Промывание полости абсцесса
4. Тампонада по Микуличу
5. Срединная лапаротомия

Задача №18

В клинику детской хирургии поступил ребенок,2 лет в очень тяжелом состоянии, давность заболевания составляет 5 дней. Вначале отмечались боли в животе, затем присоединилась рвота и повысилась температура. За медпомощью родители не обращались. Постепенно нарастала тяжесть заболевания: ребенок стал адинамичен, продолжалась рвота темно-зеленым содержимым, появилось вздутие живота. Газы не отходят. Стула нет 4 суток.

Какое заболевание наиболее вероятно у данного ребенка?

1. Неосложненный острый аппендицит
2. Дивертикул Меккеля
3. Терминальная стадия перитонита
4. Инвагинация кишечника
5. Острая странгуляционная кишечная непроходимость

Задача №19

У больного 10 лет обнаружен перфоративный аппендицит, периаппендикулярный абсцесс 1 со спадающимися стенками.

Ваша тактика после аппендэктомии? (1)

1. Одномоментное введение антибиотиков
2. Введение микроирригатора в полость абсцесса
3. Введение марлевого тампона в полость абсцесса
4. Промывание брюшной полости
5. Введение в полость абсцесса дренажа из перчаточной резины и микроирригатора

Задача №20

Боли в животе отмечаются у ребенка в течение б дней, температура 39 С, лейкоцитоз $17*10^9$/л. В правой подвздошной области пальпируется болезненное образование. **Ваша тактика? (1)**

1. Холод на живот, антибиотики в/м
2. Инфузионная терапия, холод на живот, операция в плановом порядке

3. Срочная операция
4. Лапароскопия
5. Осмотр под наркозом

Задача №21

Во время операции обнаружен периаппендикулярный абсцесс в сочетании с тяжелим гнойным перитонитом. Произведена аппендэктомия. При ревизии обнаружен некроз участка тонной кишки размером 3Х2 см, входящий в стенку абсцесса.

Ваша тактика? (1)

1. Выведение пораженного участка кишки
2. Двойная илеостомия, декомпрессионный зонд
3. Декомпрессионный зонд
4. Резекция кишки, анастомоз
5. Резекция кишки, декомпрессионный зонд

Задача №22

Боли в животе у ребенка 5 лет отмечаются в течение 6 дней. Живот мягкий, перитонеальных симптомов нет. Мочеиспускание учащено. Температура 38°, лейкоцитоз $17*10^9$/л.

Тактика дежурного врача после обнаружения во время осмотра через прямую кишку плотной болезненной опухоли с правой стороны? (1)

1. Наблюдение до утра, пункция через прямую кишку в плановом порядке
2. Срочная диагностическая пункция, далее операция
3. Экстренная срединная лапаротомия
4. Антибиотики в/м, пункция через прямую кишку утром
5. Экстренная лапаротомия в правой подвздошной области

Задача №23

Периаппендикулярный абсцесс с плотными ригидными стенками. В брюшной полости обильный гнойный выпот, фибрин на органах, выраженный парез кишечника.

Выберите правильный диагноз: (1)

1. Периаппендикулярный абсцесс 1, перитонит 2
2. Периаппендикулярный абсцесс 3, перитонит 3
3. Периаппендикулярный абсцесс 2, перитонит 3
4. Периаппендикулярный абсцесс 3, перитонит 2
5. Периаппендикулярный абсцесс 2, перитонит 2

Задача №24

Найдите в предложенных вариантах описание абсцесса 2:

1. Капсула гнойника выражена, стенки ее спадаются после удаления отростка и она принимает щелевидную форму
2. Капсула выражена, стенки ее ригидны и не спадаются после аппендэктомии
3. Капсула отсутствует, стенками гнойной полости являются прилежащие органы
4. Капсула выражена, стенки ее спадаются, за пределами абсцесса в брюшной полости - гнойный выпот
5. Капсула тонкая, легко повреждается во время манипуляций

Задача №25

У ребенка 9 лет перитонит 3 семидневной давности. Выражен парез кишок.

Чем следует закончить операцию? (1)

1. Дренированием брюшной полости в обеих подвздошных областях
2. Интубацией кишечника и лапаростомией
3. Наложением илеостомы
4. Наложением колостомы
5. Глухим швом брюшной стенки

Задача №26

У ребенка 10 лет 1 месяц назад было произведено дренирование полости гнойника по поводу периаппендикулярного абсцесса. Червеобразный отросток удалить не удалось. К настоящему времени рана зажила, инфильтрата нет.

Ваша тактика? (1)

1. Аппендэктомия без выписки больного
2. Ребенка выписать и рекомендовать операцию через 2-3 месяца
3. Рекомендовать Операцию через 1-2 года
4. Рекомендовать операцию при возникновении болей в животе
5. Выписать больного под наблюдение хирурга поликлиники

Задача №27

Во время операции по поводу острого аппендицита обнаружен периаппендикулярный абсцесс со спадающимися стенками, а в брюшной полости – обильный гнойный выпот.

Как следует правильно трактовать диагноз? (1)

1. Периаппендикулярный абсцесс 1
2. Периаппендикулярный абсцесс 2
3. Периаппендикулярный абсцесс 3
4. Комбинированный перитонит: периаппендикулярный абсцесс 1, перитонит 1
5. Комбинированный перитонит: периаппендикулярный абсцесс 2, перитонит 2

Задача №27

У ребенка, оперированного по поводу острого аппендицита и перитонита, на 5 сутки после операции отмечаются боли в правом подреберье, высокая температура, сглаженность межреберий справа, при рентгеноскопии - высокое стояние и ограничение подвижности правого купола диафрагмы.

Какое осложнение можно заподозрить?(1)

1. Гепатит
2. Поддиафрагмальный абсцесс
3. Холецистит
4. Подпеченочны абсцесс
5. Панкреатит

Задача №28

У ребенка разлитой аппендикулярный перитонит.

Какой должна быть хирургическая тактика? (1)

1. Доступ Волковича - Дъяконова, промывание брюшной полости

2. Срединная лапаротомия, наложение системы перитониального диализа
3. Наложение системы перитонеального диализа через косой разрез
4. Срединная лапаротомия, лаваж брюшной полости, дренирование через контрапертуры
5. Санация брюшной полости, лапаростомия

Задача №30

Имеется подозрение на первичный перитонит у девочки 5 лет.

Ваша тактика? (1)

1. Антибиотикотерапия
2. Холод на живот, наблюдение
3. Антибиотики, холод на живот, инфузионная терапия
4. Срочная операция
5. Плановая операция

Эталоны ответов к задачам по теме « Перитониты у детей»

№1. 4. Ретроградная интубация кишечника
5.Трансназальная декомпрессия тонкой кишки

№ 2. 3. Перейти на срединную лапаротомию

№ 3. 1.Операцию следует закончить выведением двойной илеостомы и интубацией кишечника через приводящий отдел выведенной кишки.

2. Реконструктивная операция - анастомоз подвздошной кишки "конец в конец" - через 6 месяцев.

№ 4. Ошибки, допущенные на разных этапах при оказании мед. помощи:

1. Фельдшер поставил неправильный диагноз и назначил антибиотики которые смазали клиническую картину острого аппендицита.

2. Врач скорой помощи также неправильно оценил ситуацию, не сделал ректальное исследование и оставил ребенка на дому.

№5. Эталон ответа прилагается отдельно.

№6. 1. Срединная лапаротомия

2. Удаление гноя из брюшной полости электроотсосом и тщательная санация брюшной полости

3. Ушивание культи с экстраперитонизацией: этого участка кишки.

4. Интубация кишечника.

5. Наложение лапаростомы.

6.Дренирование брюшной полости.

№7. Эндотрахеальный наркоз с ИВЛ

№8. 4.

№9. 5. Лаваж брюшной полости, дренирование через контрапертуры

№10. Срочная операция.

№11. 1. Острый аппендицит, абсцедирующий аппендикулярный инфильтрат.

2. Тактика хирурга должна быть активной: оперативное лечение после предоперационной подготовки.

N12. 4. Дренирование брюшной полости дренажом из перчаточной резины.

№13. 4. Промывание брюшной полости + дренаж из перчаточной резины.

№14. 3.Срединная лапаротомия.

№15. 5.Промывание брюшной полости, интубация кишечника, лапаростомия, дренирование брюшной полости через контрапертуры.

№16. 5. Предоперационная подготовка 3-4 часа и операция.

№17. 4. Тампонада по Микуличу.

№18. 3. Терминальная стадия перитонита.

№19. 5. Введение в полость абсцесса дренажа из перчаточной резины и микроирригатора.

№20. 3. Срочная: операция.

№21. 2. Двойная илеостомия, декомпрессионный зонд.

№22. 5. Экстренная операция.

№23. 2. Периаппендикулярный абсцесс 3, перитонит 3.

№24. 1. Капсула гнойника выражена, стенки ее спадаются после удаления отростка и она принимает щелевидную форму.

№25. 2. Интубация кишечника и лапаростомия.

№26. 2. Ребенка выписать и рекомендовать операцию через 2-3 месяца.

№27. 5. Комбинированный перитонит: периаппендикулярный абсцесс 2, перитонит 2.

№28. 2. Поддиафрагмальный абсцесс.

№29. 4. Срединная лапаротомия, Лаваж брюшной полости, дренирование через контрапертуры.

№30. 4. Срочная операция.

Эталон ответа к задаче №5

Схема лечения больного перитонитом в первые сутки послеоперационного периода.

1. Голод
2. Холод на живот
3. Ингаляция увлажненного кислорода
4. Массаж грудной клетки и конечностей /2 раза в сутки/
5. Дыхательная гимнастика /2 раза в сутки/

6. Обтирание кожи спиртом /3 раза в сутки/
7. Горчичники на грудную клетку на ночь
8. Анальгин 50 % 0,4 мл. 3р. в сут. в/м.
9. Димедрол 1 % 0,4 мл 3р. в сут. в/м.
10. Промедол 1% 0,4 мл. 3р. в сут. в/м.
11. Коргликон 0,06 % 0,2 мл. на физ. растворе (5 мл) 2 р. в сутки (в 10 часов и в 22 часа) в/в.
12. Кокарбоксилаза 25 мг 2р. в сут. в/в.
13. Хлорид кальция 5 % 5 мл. 1 р. в сутки в/в
14. Витамин B_6 0,5 мл. чередовать через день с витамином B_{12} 100 гамм 1 р. в сутки в/м
15. Канамицин 250 мг 2р. в сут. в/в.
16. Цефтриаксон 300 мг 3р. в сут. в/в.
17. Пенициллин 500 мг + левомицитин 250 мг в 20 мл 0,25 % новокаина в микроирригаторы в брюшную полость
18. Гепарин 2500 МЕ п/к через 6 часов /4 раза в сутки/
19. Эуфиллин 2,4 % 5 мл. на физ. растворе/5 мл/ 3р. в сут. в/в.
20. Лазикс 0,4 мл 2 р. в сут. в/в.
21. Почасовая термометрия
22. При повышении температуры выше 38° - физические методы охлаждения: церебральная гипотония, холод на область крупных сосудов, обтирание кожи спиртом, вентилятор, промывание желудка и кишечника холодными растворами, охлажденные растворы в вену + литическая смесь в/м.
- анальгин 50 % 0,4 мл.,
- димедрол 1 % 0,4 мл.,
- дроперидол 0,4 мл.
23. Инфузионная терапия на сутки. Расчет по формуле:
V = ФП + КПП (физиологическая потребность + коррекция патологических потерь)
ФП: 115 мл. х 17 кг= 1955 мл.
КПП: на Т 38° -10 мл х 17 кг = 170 мл., на одышку -15млх17кг = 255 мл., на потери из желудка - 400 мл.,
на потери из кишечника - 540 мл.
ВСЕГО: 1365 мл.
Таким образом, общий объем инфузионной программы составляет: V = 1955 мл + 1365 мл. = 3320 мл.
Качественный состав инфузионных сред: соотношение коллоидных и кристаллоидных растворов должно быть 1/2, т.е. соответственно 1100 мл и 2200 мл. Расчет белка: 2-3 г/кг массы тела, т.е. 34-51 г. сухого вещества или приблизительно 300-500 мл 10 % раствора альбумина или плазмы.
Следовательно, удельный вес белковых препаратов среди коллоидов составляет 1/3 или 1/2 объема. Остальная часть должна быть представлена препаратами на основе поливинилпиролидона - гемодезом, реомакродексом, реоглюманом, реополиглюкином и т.д. Соотношение глюкозы и солевых растворов 2:1. С учетом того, что коллоидные растворы считаются электролитными, это соотношение должно быть следующим: 2200 мл глюкозы + 1100 электролитных растворов.
Расчет калия:
$V\ K^+ = ФПК^+ + КДК^+$ (физиологическая потребность в K^+ + коррекция дефицита
$ФПК^+$ = 1,7 ммоль х 17 кг = 28,9 ммоль
$ДК^+$ = (Кн-Кб)хmхк
$ДК^+$ = $(4,5-2_T5)$х17х0,2 = 6,8 ммоль
VK^+ = 28,9 +6,8 = 35,7 = 36 ммоль или 36 мл 7,5 % раствора KCl
Таким образом, инфузионная программы должна быть следующей:

23. А. Реополиглюкин 100 мл х 2 р. в сут. в/в кап.,
23. Б. Альбумин 10 % 175 мл х2р. в сут. в/в кап.,
23. В. 10 % р-ор глюкозы 500,0 + инсулин 10 ЕД + Kcl 7,% 9 мл + аскорбиновая кислота 5 % 1 мл*4р. в сутки в/в кап.,
23. Г. Плазма нативная 150 мл в/в кап. 1 раз в сутки
23. Д. Физраствор 100 мл + контрикал 10т ЕД * 3р. в сут. в/в кап.
23. Е. Гемодез 150 х 2 р. в сут. в/в. капельно
24. Контроль за почасовым и суточным диурезом
25. Динамика ОАК
26. Контроль за биохимическим составом плазмы (К, Na, CI, общий белок и его фракции, мочевина, сахар, билирубиновые фракции и общий билирубин, амилаза)
27. Контроль за ОАМ
28. Наблюдение дежурных врачей

12. Рекомендации по учебно-исследовательской работе студентов:

1. Зависимость объёма оперативного вмешательства от формы и стадии перитонита у детей
2. Анализ результатов лечения больных с перитонитом
3. Управляемая лапаростомия при лечении тяжёлых перитонитов в детском возрасте.
4. Инфузионная терапия при перитоните в детском возрасте
5. Коррекция водно-электролитного дисбаланса при перитоните у детей.

13. Перечень практических умений:

1. Сбор анамнеза
2. Измерение АД
3. Измерение пульса
4. Пальпация живота с определением мышечного напряжения брюшной стенки и выявлением симптомов раздражения брюшины
5. Перкуссия живота для выявления симптома исчезновения симптома «печёночной тупости»
6. Аускультация живота для выявления шумов кишечной перистальтики
7. Интерпретация лабораторных анализов
8. Интерпретация результатов УЗИ
9. Чтение рентгенограмм
10. Выбор оптимального объёма оперативного вмешательства в зависимости от формы, фазы перитонита и возраста больного
11. Составление схем предоперационной подготовки и послеоперационного ведения больного
12. Диагностика возможных осложнений
13. Определение критериев выздоровления
14. Оформление истории болезни
15. Реабилитация и диспансеризация больных после выписки из стационара
16. Определение степени обезвоживания
17. Определение вида дегидратации
18. Интерпретация биохимических анализов крови на предмет электролитного состава крови
19. Интерпретация метаболических нарушений
20. Расчет инфузионной программы в до и послеоперационном периодах
21. Реализация инфузионной программы при различных заболеваниях
22. Пути введения жидкостей в организм

14. Список литературы по теме занятия:

№ п/п	Наименование	Издательство	Год выпуска
Обязательная			
1	Хирургические болезни детского возраста: учебник: в 2т./ под ред. Ю.Ф. Исакова Т1	М.: ГЭОТАР-Мед	2004
2	Хирургические болезни детского возраста: учебник: в 2т./ под ред. Ю.Ф. Исакова Т2	М.: ГЭОТАР-Мед	2004
Дополнительная			
4	Детская хирургия: национальное руководство / под ред. Ю.Ф. Исакова, А.Ф. Дронова	М.: ГЭОТАР-Медиа	2009

6	Хирургические болезни детского возраста: учебное пособие / В.В. Подкаменев	М.: Медицина	2005
7	Стандарты диагностики и алгоритмы практических навыков в детской хирургии / под ред. В.А. Юрчук, А.Н. Дарьиной	Красноярск: Элит	2005
9	Ургентная хирургия детского возраста: метод. указания к внеауд. раб. 6 курса пед. и леч. фак. / под ред. В.А. Юрчук, А.Н. Дарьиной	Красноярск: КрасГМУ	2009
Электронные ресурсы			
1	Электронная библиотечная система КрасГМУ		
2	БД MedArt		
3	БД Медицина		

1. Тема занятия: «Принципы интенсивной терапии (ИТ)»

2. Практическое занятие

3. Актуальность темы: Инфузионная терапия (ИТ) является чрезвычайно важной составной частью лечения тяжелых хирургических больных. В связи с этим актуальность изучения данных проблем несомненна.

4. Цели обучения:
4.1. Общая цель: Подготовить квалифицированного специалиста, ориентирующегося в вопросах клиники, диагностики, дифференциальной диагностики, лечения, реабилитации и диспансеризации детей, перенесших перитонит..
4.2. Учебная цель: Научить врача-ординатора диагностике перитонита в детском возрасте, дифференциальной диагностике, правильному формированию клинического диагноза в соответствии с принятой классификационной схемой, знанию лечебной тактики при разных формах перитонита, умению проведения реабилитации и диспансеризации детей, перенесших перитонит. Научить диагностировать расстройство гомеостаза (водно-электролитный дисбаланс, метаболические нарушения, белковое голодание и пр.) у детей с хирургической патологией и проводить коррекцию этих нарушений.
4.3. Психолого-педагогическая цель: Врач-ординатор должен на частном примере видеть закономерности причинно-следственных связей. Воспитательная роль занятия состоит также в том, чтобы научить будущих педиатров деонтологическим отношениям матери, врача, ребенка, понимать государственный характер необходимости охраны здоровья детей. Преподаватель обращает внимание на необходимость взятия письменного согласия на обследование и оперативное лечение больного.

5. Место проведения практического занятия: учебная комната, приёмный покой, палаты детского хирургического отделения, перевязочная, операционная.

6. Оснащение занятия: больные, истории болезни, анализы, таблицы (6), тестовые задания (92), ситуационные задачи (33), эталоны ответов.

7. Структура содержания занятия:

№	Этапы практического занятия	Продолжительность (мин.)	Содержание этапа и оснащенность
1	**2**	**3**	**4**
1	Утренняя конференция (планерка)	25	Отчёты дежурных врачей о состоянии тяжелых и вновь поступивших больных, разбор больных на операции
2	Организация занятия	5	Проверка посещаемости и внешнего вида обучающихся
3	Формулировка темы и цели	5	Обратить внимание студентов на актуальность темы, определить цели занятия

1	**2**	**3**	**4**

4	Контроль исходного уровня знаний, умений	20	Проверка анкет словесно-логического метода
5	Раскрытие учебно-целевого вопроса	30	Инструктаж обучающихся преподавателем (ориентировочная основа деятельности, истории болезни детей с перитонитами)
6	Самостоятельная работа студентов: а) курация больных с перитонитами б) беседа с детьми и родителями в) клинический осмотр больных г) разбор курируемых больных д) выявление ошибок в диагностике заболевания е) операции ж) перевязки з) расчёт ИТ до и после операции	120	Работа: а) в палате с больным ребёнком б) с историей болезни в) демонстрация куратором практических навыков по осмотру, физикальному обследованию больного г) совместная с преподавателем интерпретация результатов дополнительных методов исследования
7	Итоговый контроль знаний письменно и устно с оглашением оценки каждого обучающегося за теоретические знания и практические навыки по изученной теме	60	Тесты, ситуационные задачи, теоретический разбор темы «Перитониты у детей. Принципы интенсивной терапии (ИТ»
8	Задание на дом на следующее занятие	5	Выдать учебно-методические разработки по теме следующего занятия
Всего:		270	

8. Аннотация темы:

ОСНОВНЫЕ ПРИНЦИПЫ ИНФУЗИОННОЙ ТЕРАПИИ

Ребёнок нуждается в жидкости на 1 кг массы тела больше, нежели взрослый в силу того, что обменные процессы у детей идут интенсивней.

В норме баланс вводимой и выводимой воды должен быть нулевым. Задержка воды определяется взвешиванием. Обмен воды в течение суток у ребёнка составляет 14% от массы тела. Вся вода в организме распределяется по двум пространствам:

- в клетках;
- внеклеточно – сосуды, межклеточное пространство.

Вода клетки всегда связана с белками и другими веществами. Она более связана в отличие от воды сосудов и межклеточного пространства, т. е. более инертна. Вода сосудистого пространства является буфером между водой внешней среды и водой клетки

Нарушение водного баланса, в первую очередь, идёт в сосудах. Чем меньше ребёнок, тем больше воды в организме и во внеклеточном пространстве, чем старше, тем меньше воды во внеклеточном пространстве.

ОБЪЁМ ВНЕКЛЕТОЧНОЙ ЖИДКОСТИ:

Недоношенный – 50% - 0,5 массы тела
До 1 года – 40% - 0,4 массы тела
До 5 лет – 30 % - 0,3 массы тела
Старше 5 лет – 20% - 0,2 массы тела

Вся вода движется, переходя из одного пространства в другое. Нормальные потери организма: с диурезом, перспирацией – потери с дыханием, потом и с калом.

СРЕДНИЕ ВЕЛИЧИНЫ НОРМАЛЬНЫХ ПОТЕРЬ:

1 – 2 дня – 30-60 мл	1 – 3 года – 500-600 мл
3 – 10 дн. – 100-300 мл	3 – 5 лет – 600-700 мл
1 – 2 мес .– 250-450 мл	5 – 7 лет – 650-1000 мл
2 – 1 год – 400-500 мл	8 – 14 лет – 700-1400 мл

ПОТЕРИ С ПЕРСПИРАЦИЕЙ:

Вес (в кг)	4	10	20	30	40	50
Без темпер.	100	225	400	550	650	750
При температуре (38° и выше)	170	375	650	900	1150	1250

Патологические потери нормальным путем происходят за счёт повышения количества потерь естественным путем – перспирация и через кишечник.
Патологические потери ненормальным путем: рвота, кишечные свищи, ожоговая поверхность, раны.

СРЕДНИЕ ПОТЕРИ У РЕБЁНКА ПРИ ОПЕРАЦИИ БЕЗ КРОВОПОТЕРИ:

Возраст	новорождённый	до 1 года	до 6 лет	до 10 лет
Мл/час	50	112-150	200-300	до 300.

Малое количество глюкозо-солевых растворов должно вводиться каждый час операции.

Понятие третьего пространства – это пространство полостей, где скапливается жидкость, транссудат, гной – плевральная полость, брюшная полость, кишечник, суставы. Жидкость третьего пространства секвестрируется и обратно не возвращается.

РЕГУЛЯЦИЯ ВОДНО-СОЛЕВОГО ОБМЕНА

Три механизма:

1. Центральная нервная система, эндокринная – например, при поражении подкорковых узлов – полиурия, потливость.
2. Регуляция почками.
3. Регуляция водно-солевого обмена сердечно-сосудистой системой.

Почки – наиболее подвижная регулирующая система. При АД ниже 70 мм.рт.ст. диурез прекращается, нарушается кровообращение в почечной ткани, и при длительном снижении давления почка гибнет, если гибнет почечный эпителий и если вовремя поднять АД, то диурез сразу не восстановится, но если провести ребёнка 14-20 дней, то частично восстанавливаются почечные клетки и ткань (почка) может снова заработать.

Вся вода в организме находится в виде:

- коллоидных соединений – соединяется с белками, они хорошо удерживаются в сосудистом пространстве, в клетках, плохо поддаются диффузии, т.е. коллоидные растворы инертны с точки зрения водно-солевого обмена;
- кристаллоидных растворов – все глюкозо-солевые растворы – очень лабильны, имеют ведущее значение в обмене воды.

Натрия – больше всего в межклеточном пространстве.
Калия – в клетке.
Клеточные ионы – калий, магний, кальций (катионы).
Внеклеточные ионы – натрий, хлор (анионы).
Поровну- HCO_3 – сода – щелочной ион.

ТРИ СТЕПЕНИ ОБЕЗВОЖИВАНИЯ

1ст. :Потери жидкости в объёме до 5% от веса тела: жажда, беспокойство. Внутривенной коррекции, если ребёнок пьет, не надо – дать воду с солями через рот.
2ст. : За короткий период времени больной теряет от 5 до 10% жидкости от веса тела: жажда, беспокойство, галлюцинации, снижение тургора, западение глазных яблок, снижение диуреза, увеличение концентрации мочи, тахикардия, снижение ЦВД.
3ст. : Дефицит жидкости от 10-15% веса тела: резкая заторможенность или возбуждение, судороги, олигоурия или анурия, снижение тургора, западение глазных яблок, высыхание роговицы, тахикардия, снижение АД, снижение ЦВД до 0, иногда – до отрицательных цифр, нарушение периферического кровообращения – мраморность кожных покровов, резкое глубокое дыхание – клиника тяжёлого шока.
При 2 и 3 ст. необходимо немедленное внутривенное введение жидкостей – из группы коллоидных препаратов (полиглюкин) до нормализации гемодинамики (около 20мл на кг массы тела в течение 1часа) – фаза экстренной коррекции, ориентир – восстановление диуреза, исчезновение мраморности кожи.

ДИСБАЛАНС ОБМЕНА ВОДЫ ПО СЕКТОРАМ

Внутриклеточный сектор:

- **дефицит воды** – жажда, сухость кожи, возбуждение;
- **избыток воды** – тошнота, отвращение к воде.

Интерстициальная жидкость (межклеточный сектор):

- **дефицит воды** – снижение тургора, западение глазных яблок;
- **избыток воды** – отёки.

Внутрисосудистый сектор:

- дефицит воды – спавшиеся вены, падение АД, цианоз ногтей;
- избыток воды – набухание шейных вен, одышка, хрипы, тенденция к брадикардии.

НАРУШЕНИЯ В ОБМЕНЕ КАЛИЯ

У человека ежедневно имеется потребность в калии – он участвует в окислительных процессах, макроэргических соединениях, его запасов в организме нет, и, если есть потеря, то сразу возникает его дефицит в организме. Калий поступает с пищей, теряется с мочой.

Причины гипокалиемии:

- после операции
- после травмы
- при назначении гормонов, диуретиков
- при рвоте, кишечных свищах, поносе, нарушении пассажа по кишечнику
- при недостаточности введения калия с пищей или с растворами.

Симптомы гипокалиемии:

- **Слабость скелетной мускулатуры:** чувство усталости, вялость, слабость диафрагмальной мускулатуры, неустойчивость психики, раздражительность.
- **Симптомы поражения гладкой мускулатуры:** метеоризм, вздутие живота, снижение перистальтики, дисбактериоз, снижение всасываемости из кишечника, выделение в просвет кишки калия – это опять газообразование и дизбактериоз.
- **Симптомы со стороны сердца:** тахикардия, аритмия, повышение чувствительности в сердечным гликозидам – это проявляется тенденцией к брадикардии и стойкой экстрасистолии – снять гликозиды на 2 дня. Гипокалиемию можно поставить по ЭКГ, по 2-му отведению: Т – ниже изолинии, Р – ниже изолинии, появление декомпенсированного зубца, уширение зубца Т.

Больному, получающему гормоны, диуретики, необходимо дать фруктовые соки, изюм, чернослив.

Причины гиперкалиемии:

- при олигоурии (анурии)
- недостаточности надпочечников: аддисоновой болезни
- при гемолизе, переливании несовместимой крови, массивном парентеральном введении.

Гиперкалиемия – причина гибели больного при анурии, критическая цифра – 7,5 моль/л .

Симптомы гиперкалиемии
(при калии выше 5,5 моль/л):

- рвота
- спастические боли в кишечнике, понос
- парастезия кожи
- со стороны сердца – тахикардия, нарушение ритма.

Если олугоурия – стимулировать диурез, снять все препараты калия, кормить только углеводами, можно немного жиров.

При гиперкалиемии выше 7,5 моль/л – показан гемодиализ. Если есть грубое нарушение ритма при гиперкалиемии, необходимо вводить в/в хлорид кальция, хлорид натрия, медленно ввести гипертонический раствор глюкозы с инсулином.

ЗАДАЧИ ИНФУЗИОННОЙ ТЕРАПИИ

1. Восполнение объёма циркулирующей крови
2. Восполнение объёма и состава жидкости
3. Проведение специфической, симптоматической ИТ
4. Проведение парентерального питания.

РЕАЛИЗАЦИЯ ПРОГРАММЫ ИТ

1. Определить общий объём жидкости. необходимой больному
2. Определить качественный состав инфузата
3. Рассчитать соотношение коллоидов и кристаллоидов
4. Определить способ введения жидкости
5. Определить темп введения
6. Регистрировать продолжающиеся потери
7. Проводить контрольное исследование ежедневно – диурез, вес, цвет кожи, тургор, глазные яблоки, калий, натрий, ЦВД. Если коррекция правильна, то прирост веса за 1 сутки составляет 5-7%. Целесообразно при переводе от в/в к энтеральному введению жидкости в первые сутки вводить половину суточной потребности, во вторые сутки – 2/3 и т.д.

СХЕМА ИНФУЗИОННОЙ ТЕРАПИИ

Средняя потребность в воде – 2000 мл на 1 квадратный метр поверхности тела, исключая новорождённых (у новорождённых – 1000 мл. на 1 $м^2$). Определение дефицита жидкости идёт на основании общего вида, тургора кожи, диуреза, гиподинамии, низких показателей АД, тахикардии, снижения цифр ЦВД и т.д.
ЦВД в норме 30-50 мм водного столба – у новорождённых, 50-100 мм водного столба – у детей до 1 года, 100-50 мм водн. ст. у детей старше 1 года.

Повышение ЦВД – абсолютный избыток крови или сердце не успевает справиться с объёмом крови, т.е. имеется сердечная недостаточность – это 100% противопоказания для в/в вливания растворов. Снижение цифр ЦВД – это дефицит объёма циркулирующей крови.

Количественный расчёт ИП

Для коррекции расстройств водно-электролитного обмена можно воспользоваться простым способом расчёта необходимого объёма жидкости (по Деннису).

Определение количества жидкости по Деннису

Степень обезвоживания	Возраст: До 1 года	1 – 5 лет	6 – 10 лет
5% - 1 ст.	130-170 мл/кг	100-120мл/кг.	75-100мл/кг

10%- 2 ст.	175-200 мл/кг	130-170мл/кг	110мл/кг
15% -3 ст.	220 мл/кг	175мл/кг	130мл/кг

Здесь: и норма, и покрытие дефицита – всё вместе.

Чтобы ввести весь объём жидкости при условии, что ребёнок не выключен из энтерального питания, необходимо от общего объёма жидкости вычесть то , что он за сутки принимает per os. Например, ребёнку надо ввести 2000 мл жидкости (съедает 250 мл), значит в/в вводят: 2000-250 = 1750 мл.

Более точный расчёт ИП осуществляется следующим образом:

При условии полного отсутствия энтерального питания **весь объём жидкости**, неоходимый больному, рассчитывается путём сложения **трёх показателей :**

- **нормальная физиологическая потребность** в жидкости определяется по номограмме Абердина.
- **дефицит жидкости на момент начала ИТ** – определяем по клинике и весу ребенка
- **продолжающиеся потери** – определяем в процессе наблюдения за ребёнком.

Они складываются из следующих компонентов:

- на рвоту добавляется 10 мл/кг
- на t – 10 мл на каждый градус выше 37
- на одышку – 15 мл/кг на каждые 20 дых. выше возрастной нормы
- на парез кишок II ст. – 20 мл/кг
- на парез кишок III ст. – 40 мл/кг

Если во время операции проводилось тотальное шинирование кишечника, то, вместо объёма жидкости на покрытие потерь при парезе кишок, добавляется количество жидкости, равное объёму, полученному из кишечника. Аналогичная ситуация складывается и с потерями при рвоте: при наличии зонда в желудке, вместо расчёта объёма на неучтённую рвоту, в ИП добавляется количество жидкости, равное объёму полученного желудочного содержимого.

Т.О., формула для расчёта ИП в послеоперационном периоде такова:

$$V = ФП + ПП ,$$

где ФП – физиологическая суточная потребность ребёнка в жидкости, определяемая по номограммам (если всё вводим парентерально, то уменьшаем цифры на 20%), ПП – объём жидкости, необходимый для коррекции патологических потерь.

Целесообразно при переводе от в/в к энтеральному введению жидкости в первые сутки вводить половину суточной потребности, во вторые сутки – 2/3 и т.д.

Качественный состав инфузата

В инфузате сочетание **коллоидов и кристаллоидов** должно быть **1:2.**

Расчёт белка – 1-2 гр. сухого вещества на 1 кг массы тела ребёнка, остальной дефицит коллоидов восполняется синтетическими коллоидами из расчёта 10-20 мл/кг.

Кристаллоиды – глюкозо-солевые растворы – 1:1.

Таким образом, вводится 1 часть коллоидов, 1 часть глюкозы, 1 часть солевых растворов (у новорождённых во избежание передозировки натрия и возможного при этом внутриклеточного отёка, в т.ч. отёка мозга, соотношение глюкозы и солей составляет 4:1 в пользу глюкозы).

При 2 степени обезвоживания вводится не менее 1/3 в/в, а при 3 степени – не менее 2/3 в/в, даже если ребёнок пьет через рот.

По косвенным симптомам можно определить дефицит крови при кровопотере: тахикардия, снижение АД, диуреза, как правило, при шоке – олигоурия – это большие потери крови.

Формула для расчёта дефицита крови:

$$X = K \times HT_б / HT_N,$$

где X – дефицит крови (в литрах), HT_N – гематокрит в норме по таблице Абердина (у новорождённых – 60, в 6 мес. – 35), $HT_б$– гематокрит больного, К – ОЦК в норме.

Пример: ребёнку 5 лет, $HT_N = 39$, $HT_б = 20$, К – 1,4 (л);

X = 1,4 x 20/39 = 0,7 литра – это дефицит крови.

В ряде случаев имеются изолированные плазмопотери.

Формула для расчёта дефицита плазмы:

$$V = (П_N – П_б) \times Ht$$

где V – дефицит плазмы в литрах, Ht – гематокрит в норме , $П_N$ – ОЦК в норме, $П_б$ – ОЦК больного.

Гематокрит – соотношение плазмы и эритроцитов – набирают кровь в капилляр 0,1-0,2 мл и ставят в центрифугу при 3000 об./ мин в течение 30 минут.Кровь делится на столбик плазмы и эритроцитов. Повышение гематокритной величины говорит об обезвоживании. Низкие цифры гематокрита чаще всего говорят об анемии. Если гематокрит ниже 30%, то такая анемия может давать признаки гипоксии.

Скорость введения жидкости

Число капель в минуту = весь объём жидкости / 4 x число часов, за которое нужно прокапать раствор.

Но если есть необходимость в срочной коррекции, то можно ввести 20 мл на 1 кг веса в течение 1 часа.

1 степень обезвоживания – за **4-8** часов можно скорригировать дефицит; затем – всё остальное.

2 степень – дефицит восстанавливают в первые **12** часов.

3 степень – в течение **24** часов.

Если сразу корригировать жидкость до нормы, можно вызвать отёк лёгких и мозга.

Коррекция дефицита калия

Удобнее всего использовать 7,5% р-р хлорида калия, т. к. молярность его такова, что в 1 мл содержится 1 ммоль калия. Ацетат калия 10%р-р –1 мл. – 1 ммоль. Вводить растворы калия следует в разведении глюкозой, чтобы получился р-р не более, чем 1%. Ещё одно важное условие при введении препаратов калия – присутствие в смеси глюкозы с калием инсулина и аскорбиновой кислоты (закон Кеслера).

Формула для расчёта дефицита калия:

Дефицит калия ($ДК^+$) = ($К^+_N$ – $К^+_б$) х вес х к, где $К^+_N$ – показатели калия в норме, $К^+_б$ – калий больного, к – возрастной коэффициент (для новорож -дённых – 0,7; до 1 года – 0,5; до 5 лет – 0,3; старше 5 лет – 0,2).

Норма калия для всех = 4,5 ммоль/л
Всё необходимое количество калия складывается из цифр физиологической возрастной суточной потребности в калии ($ФПК^+$) и рассчитанного дефицита калия ($ДК^+$) конкретного больного, т. е. V $К^+$= $ФПК^+$+$ДК^+$.
Калий вводится в 10% р-ре глюкозы в разведении до 1% р-ра калия в присутствии инсулина и аскорбиновой кислоты внутривенно медленно под контролем пульса, или, при наличии соответствующей аппаратуры, осуществлять мониторинг.

ГРУППЫ ЖИДКОСТЕЙ

1.Группа жидкостей, переносящих кислород:
эр. масса, эр. взвесь – эритроцитов в 2 раза больше, чем в цельной крови. Кровь – прямое переливание. Эригем – раствор гемоглобина, но он быстро переходит почечный барьер, выпадает в осадок, забивает канальцевую систему и вызывает почечную недостаточность. Кислород – акцептор электронов – участвует в окислительно-восстановительных процессах.
2.Группа жидкостей, удерживающаяся в сосудистом русле и удерживающая воду в сосудистом русле – **коллоиды.**
Подгруппы: А) коллоиды человеческой плазмы – нативная, сухая, крио- плазма (100 мл – 6 гр.белка). Белок плазмы состоит из альбуминов и глобулинов. Альбумины – мелкодисперсные – удерживают воду в кровеносном русле (1 гр.альбумина привлекает в сосудистое русло 16 мл.интерстициальной воды). У экстренных больных снижение альбумино-глобулинового индекса (соотношение меньше 1) является показанием для введения альбумина даже при нормальных показателях общего белка.
Альбумин бывает в виде 5, 10, 20% растворов. Чем больше концентрация, тем больше дегидратационный эффект – учитывать при лечении отёка лёгких и травмах. Протеин – в нем 80% альбумина, остальное – гаммаглобулины – чаще даёт реакции.
Б) Плазмозаменяющие растворы – синтетические коллоиды. Они по химическому составу чужеродны для организма и в обмен не вступают, не ращепляются, но биологически инертны – не вызывают реакций. Они оказывают временный эффект: наполняют кровеносное русло. Кроме того, они адсорбируют на себе токсины и выводят их через почки. Все они разделяются по молекулярному весу: чем больше, тем они дольше удерживаются в кровеносном русле. Крупномолекулярные коллоиды – молекулярный вес более 40000. Полиглюкин – 60000 (декстран –полимер глюкозы). В крови циркулирует 24-48 часов. Через сутки 70% полиглюкина покидает кровеносное русло. Полиглюкин равномерно распределяется в плазме: окутывает тромбоциты и при травмах, кровопотерях – тромбоциты не могут вступать в процесс тромбообразрования – снижают свёртываемость. Если вводить внутривенно больше 2 гр. На 1 кг. массы тела. могут быть осложнения.
Среднемолекулярные коллоиды – молекулярный вес 20000-40000. Реополиглюкин покидает кровеносное русло через 12 часов. Желатиноль – готовят из желатина кожи скота – не вступает в обмен. Низкомолекулярные коллоиды – молекулярный вес менее 20000, в крови удерживаются 10-12 часов. К ним относятся гемодез, неокомпенсан, перистон. При интоксикации лучше вводить гемодез, при шоке – полиглюкин. При перитоните на первом этапе выгоден реополиглюкин, а затем – гемодез. Если не разобрался, что делать, что переливать, то следует начинать с полиглюкина, однако нельзя применять его при сердечной патологии – перикардите, миокардите – перегрузка малого круга кровообращения.

3.Группа – кристаллоиды – глюкозо-солевые растворы.
Функциональное назначение – введение воды с электролитами (физ.раствор, раствор Рингера и т.д.). Кристаллоиды уходят из кровеносного русла через 1-2 часа, особенно, если там мало белков. В отношении физ. раствора – это, в основном, натрий, а натрий – типичный ион межклеточного пространства, поэтому он удерживает воду в этом пространстве. При недостатке калия натрий идет в клетку вместе с водой – блокада обменных процессов на уровне клетки (срабатывает калиево-натриевый «насос»). Раствор Рингера (калий,натрий,кальций) – более физиологичен. Более физиологична морская вода (воду, разведенную в 3 раза, американцы у Багамских островов используют в качестве основного кристаллоидного раствора). Модифицированный раствор Дарроу: хлорид натрия – 6 гр., хлорид калия – 3 гр., рибофлавин (B_2) – 0,02 гр., плюс 1 литр дистиллированной воды: (ацесоль, дисоль, трисоль и т.д.).

Растворы глюкозы 5, 10, 20% – это, в основном, вода; глюкоза уходит через 1 час, идёт в межклеточное пространство, затем – в клетку. Глюкоза при нормальном окислении расщепляется на воду и углекислый газ, который выделяется через лёгкие.

4.Растворы специального назначения – преследуется одна цель : 1 % раствор хлорида кальция, сода, растворы антибиотиков, фибриноген, фибринолизин и пр.

5.Препараты для парантерального питания. Это, прежде всего, **белки.**Скорость расщепления и утилизации цельного белка 15-60 дней (поэтому лучше применять гидролизаты белка): гидролизат казеина, ЦОЛИПК, аминопептид, аминокровин, гидролизин, аминосол (Швеция), аминон (ФРГ), амиген (США – Италия), изовак (Франция) и т.д.

Еще лучше использовать растворы кристаллических аминокислот: полиамин, папамин (СССР), альвезин (ФРГ), вамин (Швеция), левамин (Финляндия), мориамин – 2 (Япония).

Жиры (стабилизированные жировые эмульсии): при введении жировой эмульсии (интралипид – Швеция), последний нужно сочетать с введением аминокислот (аминосол) в соотношении 2:3, через 1 иглу одновременно вводится два препарата, тогда они строят белки организма.

Углеводы – (растворы глюкозы 30 – 40 – 60%) – расчёт составляющих ИТ по калоражу:1 часть белки, 2 части – жиры, 4 части – углеводы.

Таким образом, представленные основы инфузионной терапии являются основополагающими принципами, позволяющими проводить адекватную терапию с целью коррекции нарушений гомеостаза при любой тяжёлой хирургической патологии.

9. Вопросы для самоподготовки:

14. Особенности анатомии брюшной полости у детей
15. Понятие перитонита
16. Этиология и основные звенья патогенеза перитонита
17. Классификационные схемы перитонита
18. Клинические проявления (общие и местные) в зависимости от формы и стадии перитонита и возраста ребенка
19. Дополнительные методы диагностики (лабораторные, рентгенологические, эндоскопические, УЗИ)
20. Дифференциальная диагностика
21. Хирургическая тактика
22. Предоперационная подготовка
23. Послеоперационное ведение больных
24. Осложнения послеоперационного периода и их коррекция
25. Методы экстракорпоральной детоксикации организма
26. Вопросы реабилитации и диспансеризации больных, перенесших перитонит

27. Нормальные показатели гомеостаза
28. Регуляция водно-солевого обмена
29. Патологические потери жидкости и электролитов
30. Характер и степени обезвоживания
31. Определение потерь жидкости
32. Клиническая симптоматика гиповолемии и разных видов дегидратации
33. Классификация инфузионных средств, их характеристики, показания к их применению
34. Задачи инфузионной терапии
35. Схемы расчета инфузионной программы до и после операции
36. Качественный состав инфузата
37. Реализация инфузионной программы (ИП)

10. Тестовые задания по теме «Интенсивная терапия у детей»

1. Назовите 3 пространства распределения воды в организме:

а) брюшная полость
б) клетки
в) межклеточное пространство
г) сосуды
д) суставы
е) плевральная полость

2. Где, в первую очередь, наступает нарушение водного баланса?(1)

а) в клетках
б) в полостях
в) в межклеточном пространстве
г) в сосудах
д)в кишечнике

3. Выберите правильные возрастные показатели объема внеклеточной жидкости: (А или Б)

А. а) новорожденные – 50%
б)до 1 года – 40%
в) до 5 лет – 30%
г) старше 5 лет – 20%
Б. а) новорожденные – 20%
б) до 1 года – 30%
в) до 5 лет – 40%
г) старше 5 лет – 50%

4. Нормальными потерями воды из организма являются все виды, кроме: (1)

а) диурез
б) перспирация
в) с рвотой
г) с потом
д) со стулом

5. Нормальными потерями воды с перспирацией у детей первого года жизни являются (выберите 1 правильный ответ):

а) 80-90 мл
б) 100-225 мл
в) 170-375 мл
г) 900-1000 мл
д) 10-20 мл

6. Нормальными потерями воды из организма с перспирацией у детей 5 лет являются (выберите 1 правильный ответ):
а) 400 мл
б) 650 мл
в) 1100 мл
г) 250 мл
д) 100 мл
7. Выберите 1 правильный ответ нормальных потерь воды из организма с перспирацией у детей старшего возраста:
а) 200-225 мл
б) 300-375 мл
в) 900-1150 мл
г) 550-650 мл
д) 100 мл
8. Назовите пути патологических потерь жидкости из организма: (8)
а, б, в, г, д, е, ж, з.
9. Назовите 3 механизма регуляции водно-солевого обмена:
а) ЖКТ
б) ЦНС
в) почками
г) печенью
д) ССС
е) легкими
10. При каком АД прекращается диурез?(1)
а) выше 200 мл.рт.ст
б) выше 150 мл.рт.ст
в) ниже 70 мл.рт.ст
г) 20 мл.рт.ст
д) ниже 80 мл.рт.ст

11. Каково содержание электролитов в водных секторах?
а) в равном количестве в клетках и межклеточном пространстве
б) натрия больше в межклеточном пространстве, калия в - клетках
в) натрия меньше в межклеточном пространстве, калия в - клетке
г) натрия больше в клетке, калия - в межклеточном пространстве
д) все неверно
12. Выберите клеточные ионы: (3)
а) натрий
б) калий
в) хлор
г) магний
д) кальций
13. Выберите внеклеточные ионы: (2)
а) натрий
б) калий
в) хлор
г) магний
д) кальций
14. Выберите степени обезвоживания по описанной клинической картине и подставьте процент потери жидкости к каждой степени.

а) резкая заторможенность или возбуждение и судороги, олигонурия или анурия, западение глазных яблок, высыхание роговицы, тахикардия, снижение АД и ЦВД
б) жажда, беспокойство, сухость слизистых оболочек, снижение тургора
в) жажда, беспокойство, галлюцинации, снижение тургора, западение глазных яблок, снижение диуреза, тахикардия, снижение ЦВД

15. Найдите соответствие клинической симптоматики дефицита воды и водного сектора:

Сектор

А – внутриклеточный сектор
Б – межклеточный сектор
В – внутрисосудистый сектор

Симптоматика

а) снижение тургора, впадение глазных яблок
б) спавшиеся вены, падение АД
в) жажда, сухость кожи, возбуждение

16. Найдите соответствие – к какому возрасту относятся нормальные показатели ЦВД:

Возраст:

А – новорожденные
Б – дети до 1 года
В – дети старше 1 года

ЦВД:

а – 50-100 мл
б – 100-150 мл
в – 30-50 мл

17. Дайте краткую характеристику группам жидкостей для инфузионной терапии: а, б, в, г, д.

18. Выберите из представленного ниже списка препарат, не относящийся к группе жидкостей, переносящих кислород: (1)

а) эр.масса
б) эр.взвесь
в) цельная кровь
г) нативная плазма
д) эригем

19. Какие препараты входят в подгруппу естественных коллоидов? (5)

а, б, в, г, д.

20. Как подразделяются синтетические коллоиды? (3)

а, б, в.

21. Найдите соответствие – какие препараты соответствуют своей подгруппе?

подгруппы:	**Препараты**
А – Крупномолекулярные р-ры	а – полиглюкин
Б – Среднемолекулярные р-ры	б – гемодез, неокомпенсан
В – Низкомолекулярные р-ры	в – реополиглюкин, желатиноль

22. Какой молекулярный вес имеет полиглюкин? (1)

а) 30000
б) 40000
в) 10000
г) 20000
д) 60000

23. Какой молекулярный вес имеет реополиглюкин? (1)

а) 5000-10000

б) 10000-15000
в) 15000-20000
г) 20000-40000
д) 50000-60000

24. Какой молекулярный вес имеет гемодез? (1)

а) более 20000
б) менее 20000
в) более 40000
г) 30000-40000
д) 50000-60000

25. Найдите соответствие между препаратом и временем его циркуляции в сосудистом русле:

Препарат:	**Время:**
А – полиглюкин	а – 12 часов
Б – реополиглюкин	б – 24-48 часов
В – гемодез	в – менее 12 часов

26. Сколько времени циркулируют в кровеносном русле кристаллоиды? (1)

а) 12 ч
б) 24 ч
в) 48 ч
г) 1-2 ч
д) 6-8 ч

27. Какой препарат не относится к кристаллоидам? (1)

а) р-р Рингера
б) ацесоль
в) дисоль
г) морская вода
д) р-р Дарроу
е) реополиглюкин
ж) глюкоза

28. Что входит в группу растворов специального назначения? (5)

а, б, в, г, д.

29. Какие препараты входят в группу жидкостей для парентерального питания? (4)

а, б, в, г.

30. Какова скорость расщепления гидрализата белка в сосудистом русле? (1)

а) 5 дней
б) 1 неделя
в) 15-60 дней
г) 3-4 месяца
д) 6 месяцев

31. Найдите соответствие - какие препараты к какой группе относятся:

Группа:	Препарат:
А – гидролизаты белка	
Б – кристаллические аминокислоты	

а – казеин
б – полиамин
в – аминопептид
г – левамин
д – аминокровин
е – папамин
ж – гидролизин
з – вамин
и – аминозол
к – аминон
л – амиген
м – изован
н – папамин
о – мориамин

32. Выберите жировые эмульсии из представленных ниже препаратов: (2)

а) левамин
б) липофундин
в) изован
г) мориамин
д) интралипид

33. Выберите правильное соотношение белков, жиров, углеводов для проведения парентерального питания: (1)

а) 2:3:4
б) 3:1:4
в) 2:3:1
г) 1:2:4
д) 3:2:2

34. Каким должно быть соотношение глюкозы и солевых р-ов при проведении инфузионной терапии у новорожденных? (1)

а) 1:1
б) 1:2
в) 2:1
г) 4:1
д) 1:3

35. Задачами инфузионной терапии являются: (4)

а, б, в, г.

36. Из каких 3 составных частей складывается объем инфузионной терапии?

а, б, в.

37. К патологическим потерям воды из организма приводит все, кроме: (1)

а) высокая температура
б) рвота
в) жидкий стул
г) диурез
д) одышка
е) парез кишок

ж) раневые и ожоговые поверхности

38. Представьте расчет жидкости при патологических потерях из организма: (5)

а, б, в, г, д.

39. Расчёт необходимого количества жидкости у детей до 1 года по Деннису при обезвоживании (найдите соответствие):

Степень обезвоживания:	**необходимое кол-во жидкост и:**
А – 1 степень обезвоживания	а – 175-200 мл/кг
Б – 2 степень обезвоживания	б – 200-300 мл/кг
В – 3 степень обезвоживания	в – 200-220 мл/кг
	г – 100-200 мл/кг
	д – 130-170 мл/кг
	е – 80-100 мл/кг

40. Расчёт необходимого количества жидкости по Деннису у детей 1-5 лет при обезвоживании (найдите соответствия):

Степень обезвоживания:	**Кол-во жидкости:**
А – 1 степень обезвоживания	а – 175 мл/кг
Б – 2 степень обезвоживания	б – 200 мл/кг
В – 3 степень обезвоживания	в – 130-170 мл/кг
	г – 190 мл/кг
	д – 100-120 мл/кг
	е – 80 мл/кг

41. Расчёт необходимого количества жидкости по Деннису у детей 6-10 лет при обезвоживании (найдите соответствия):

Степень обезвоживания:

А – 1 степень обезвоживания
Б – 2 степень обезвоживания
В – 3 степень обезвоживания

Кол-во жидкости:

а – 50 мл/кг
б – 110 мл/кг
в – 150 мл/кг
г – 130 мл/кг
д – 75-100 мл/кг
е – 200 мл/кг

42. Какое сочетание коллоидов и кристаллоидов является оптимальным при проведении ИТ? (1)

а) 1:2
б) 2:1
в) 2:3
г) 3:2
д) 4:1

43. Представьте формулу для расчета скорости введения жидкости при проведении ИТ.

44. При необходимости срочной коррекции дегидратации жидкость вводится из расчета: (1)

а) 10 мл/кг в течение 1-го часа
б) 20 мл/кг в течение 1-го часа
в) 70 мл/кг в течение 1-го часа
г) 100 мл/кг в течение 1-го часа
д) 150 мл/кг в течение 1-го часа

45. Найдите соответствие, за какое время можно скорригировать дефицит жидкости в зависимости от степени дегидратации:

Степень обезвоживания:

А – 1 степень обезвоживания
Б – 2 степень обезвоживания
В – 3 степень обезвоживания

Срок:

а) 2-3 ч
б) 4-8 ч
в) 10-12 ч
г) 18-24 ч
д) 48 ч

46. Почему нельзя очень быстро корригировать дефицит жидкости? (2)

а) из-за опасности развития шока
б) из-за опасности развития гиповолемии
в) из-за опасности развития отека мозга
г) из-за опасности развития отека легких
д) из-за опасности развития гиперкапнии

47. Какая цифра гематокрита не соответствует возрасту? (1)

а) 1 мес – 47-50
б) 3 мес - 35
в) 1 год -32-42
г) 4 года – 37-38
д) 10-14 лет – 39-41
е) 1-3 года -28-30

48. Найдите соответствие между видом дегидратации и клиническими симптомами:

Вид дегидратации:

А – Изотоническая
Б – Вододефицитная
В – Соледефецитная

Симптоматика:

а – вялость, сухая холодная кожа, рвота, олигоурия
б – беспокойство, возбуждение, гипертермия, сухие запекшиеся слизистые, гипервентиляция
в – кома, судороги, кожа дряблая, цианотичная, гипотония, мышечные подергивания, олигоурия

49. Перечислите причины гипокалиемии: (9)

а, б, в, г, д, е, ж, з, и.

50. Назовите 3 группы симптомов гипокалиемии:

а) слабость скелетной мускулатуры
б) повышение тонуса скелетной мускулатуры
в) симптомы поражения гладкой мускулатуры
г) нарушение сердечной деятельности
д) печеночная недостаточность

51. Найдите соответствие между видом дегидратации и лабораторными показателями:
Вид дегидратации:
А – Изотоническая
Б – Вододефицитная
В – Соледефецитная

Лабораторные показатели:
а – осмотическая концентрация повышена, концентрация натрия повышена, концентрация белка в норме, количество эритроцитов и гематокрит в норме, удельный вес мочи в норме
б- осмотическая концентрация плазмы нормальная, концентрация натрия в норме, концентрация белка повышена, количество эритроцитов повышено, гематокрит повышен, удельный вес мочи выше 1020
в – осмотическая концентрация понижена, концентрация натрия понижена, концентрация общего белка повышена, ко-во эритроцитов и гематокрит повышено, удельный вес мочи выше 1025

52. Выберите нормальные показатели цифр калия плазмы: (1)
а) 3,0 ммоль/л
б) 3,5 ммоль/л
в) 4,0-4,5 ммоль/л
г) 6,0-6,5 ммоль/л
д) 1,5-2,5 ммоль/л

53. Перечислите причины гиперкалиемии: (7)
а, б, в, г, д, е, ж.

54. Назовите клинические проявления гиперкалиемии: (6)
а, б, в, г, д, е.

55. Представьте формулу для расчета дефицита калия:

56. Реализация программы ИТ предполагает 8 действий:
а, б, в, г, д, е, ж, з.

57. Определите оптимальную последовательность введения жидкостей при проведении инфузионной терапии для лечения детей с перитонитом: (1)
а) кровь, плазма, глюкоза
б) кровь, глюкоза, гемодез
в) кровь, плазма, полиглюкин

г) реополиглюкин, плазма, глюкоза, солевые растворы
д) глюкоза, солевые растворы, гемодез

58. Формула Рачева используется для: (1)

а) расчета ИТ в предоперационном периоде
б) расчета ИТ в послеоперационном периоде
в) расчета дефицита калия
г) расчета дефицита натрия
д) коррекции метаболических расстройств

59. Какой путь потерь жидкости не характерен для перитонита? (1)

а) через кожу
б) с рвотными массами
в) с увеличенным диурезом
г) в паретически расширенный кишечник
д) через легкие

60. Какие б/химические изменения электролитного обмена характерны для перитонита? (1)

а) гипохлоремия, гипернатриемия, гиперкалиемия
б) гипохлоремия, вне- и внутриклеточная гипернатриемия
в) вне- и внутриклеточная гиперкалиемия, гипернатриемия, гиперхлоремия
г) внутриклеточная гиперкалиемия и гипернатриемия, гипохлоремия
д) вне- и внутриклеточная гипокалиемия, внутриклеточная гипернатриемия, внеклеточная гипонатриемия, гипохлоремия.

Эталоны ответов к тестам по теме «Интенсивная терапия у детей»:

1. б, в, г
2. г
3. а
4. в
5.б
6. а
7. г
8. а) при высокой температуре через кожу
б) с рвотными массами
в) при парезе кишок
г)с жидким стулом
д) при обширных ранах
е) с ожоговых поверхностей
ж) с одышкой
з) накопление в полостях
9. б, в, д
10. в
11. б
12. б, г, д
13. а, в
14. а) 3 ст -10-15%
б) 1 ст – до 5%
в) 2 ст 5-10%
15. А-в; Б-а; В-б
16. А-в; Б-а; В-б
17. а - группа жидкостей, переносящих кислород
б – коллоиды – удерживающие жидкость в сосудистом русле
в – кристаллоиды - глюкозо-солевые р-ры
г – р-ры специального назначения
д- препараты для парентерального питания
18. г
19 а) нативная плазма
б)сухая плазма
в) криоплазма
г) альбумин
д) протеин
20. а) крупномолекулярные р-ры
б) среднемолекулярные р-ры
в) низкомолекулярные р-ры
21. А-а; Б-в; В-б
22. д
23. г
24. б
25. А-б; Б-а; В-в
26. г
27. е
28. а) р-ры антибиотиков
6) сода
в) хлорид кальция 5%

г) фибриноген
д) фибринолизин
29. а) гидролизаты белка
б) кристаллические аминокислоты
в) жиры
г) углеводы
30. в
31. А-а, в, д, ж, и, к, л, м
Б – б, г, е, з, н, о
32. б, д
33. г
34. г
35. а) восполнение ОЦК
б) восполнение объема и состава внеклеточной жидкости
в) проведение специфической ИТ
г) проведение парентерального питания
36. а) нормальная физиологическая потребность в жидкости
б) коррекция дефицита жидкости на момент начала ИТ
в) коррекция продолжающихся патологических потерь
37. г
38. а) на t-10 мл на каждый градус выше 37°
б) на рвоту – 20 мл/кг
в) на парез 2 ст. – 20 мл/кг; 3 ст. – 40 мл/кг
г) на одышку – 15 мл/кг
д) на жидкий стул – 20 мл/кг
39. А-д, Б-а. В-в
40. А-д, Б-в, В-а
41. А-д, Б-в, В-г
42. а
43. число капель в 1 минуту = объем жидкости/4*число часов
44. б
45. А-б, Б-в, В-г
46. в, г
47. е
48. А-а, Б-б, В-в

49. а) после операции
б) после травмы
в) при рвоте
г) при поносе
д) при кишечных свищах
е) при нарушении пассажа по кишечнику
ж) при назначении диуретиков
з) при назначении гормонов
и) при недостаточном поступлении с пищей
50. а, в, г
51. А-б, Б-а, В-в
52. в
53. а) олигоурия
б) анурия

в) надпочечниковая недостаточность
г) Адиссонова болезнь
д) гемолиз эритроцитов
е) переливание несовместимой крови
ж) массивное парентеральное питание

54. а) рвота
б) спастические боли в кишечнике
в) понос
г) парестезии кожи
д) брадикардия
е) остановка сердца в диастоле
55. Дефицит К=($К_н$-$К_б$)*вес*возрастной коэффициент
56. а) определение общего объема жидкости
б) определение ее качественного состава
в) расчет соотношения коллоидов и кристаллоидов
г) расчет глюкозо-солевой пропорции
д) определение способа введения жидкости
е) определение темпа введения жидкости
ж) регистрация и коррекция продолжающихся потерь жидкости
з) назначение контроля за диурезом
57. г
58. а
59. в
60. д

10. Ситуационные задачи по теме: «Принципы инфузионной терапии у детей»

Задача №1.

У ребенка 4 лет перитонит 3 аппендикулярного происхождения. Давность заболевания 5 суток. Проведена операция – срединная лапаротомия, аппендектомия, интубация кишечника ретроградным способом, санация брюшной полости, лапаростомия, дренирование брюшной полости.

Показатели состояния в раннем послеоперационном периоде следующие: Т-38С, одышка 50 дых/мин., пульс 130 уд/мин., АД 80/40 мм рт.ст., по желудочному зонду – 400,0 застойного содержимого, по кишечному зонду – 540,0. Общий белок плазмы – 52 г/л, $К^+$ плазмы – 2,5 ммоль/л.

Задание:

Составьте схему лечения данному ребенку в послеоперационном периоде с учетом всех имеющихся показателей.

Задача №2.

У ребенка 2-х лет имеется обезвоживание (изотоническая дегидратация) 2 степени с дефицитом массы от должной на 7%, что составляет 1 кг. Вес на момент поступления 11 кг (норма 12 кг).

Задание:

Составьте инфузионную программу (ИП):

1. Определите необходимое количество жидкости по схеме Денниса.
2. Представьте качественный состав ИП
3. Рассчитайте скорость введения инфузата.

Задача №3.

У ребенка 3-х лет с массой тела 15 кг имеются признаки гипокалиемии. При лабораторном исследовании K^+ плазмы составил 2,7 ммоль/л.

Задание:

Произведите расчет необходимого количества калия для внутривенной коррекции.

Эталоны ответов к задачам «Инфузионная терапия у детей»:

Задача №1.

Схема лечения больного перитонитом в первые сутки послеоперационного периода:

1. Голод,
2. Холод на живот,
3. Ингаляция увлажненного кислорода,
4. Массаж грудной клетки и конечностей /2 раза в сутки/,
5. Дыхательная гимнастика /2 раза в сутки/,
6. Обтирание кожи спиртом /3 раза в сутки/,
7. Горчичники на грудную клетку на ночь,
8. Анальгин 50 % 0,4 мл. 3р. в сут. в/м.,
9. Димедрол 1 % 0,4 мл 3р. в сут. в/м.,
10. Промедол 1% 0,4 мл. 3р. в сут. в/м.,
11. Коргликон 0,06 % 0,2 мл. на физ. растворе (5 мл) 2 р. в сутм (в 10 часов и в 22 часа) в/в.,
12. Кокарбоксилаза 25 мг 2р. в сут. в/в.
13. Хлорид кальция 5 % 5 мл. 1 р. в сутки в/в,
14. Витамин B_6 0,5 мл. чередовать через день с витамином B_{12} 100 грамм 1 р. в сутки в/м,
15. Канамицин 250 мг2р. в сут. в/в.,
16. Цефотаксим 250 мг 4р. в сут. в/в.,
17. Пеницилин 500 мг + левомицитин 250 мг в 20 мл 0,25 % новокаина ч/з микроирригаторы в брюшную полость,
18. Гепарин 2500 МЕ п/к через 6 часов /4 раза в сутки/,
19. Эуфиллин 2,4 % 5 мл. на физ. растворе /5 мл/ 3р. в сут. в/в.,
20. Лазикс 0,4 мл 2 р. в сут. в/в.,
21. Почасовая термометрия,
22. При повышении температуры выше 38° С - физические методы охлаждения : церебральная гипотония, холод на область крупных со судов, обтирание кожи спиртом, вентилятор, промывание желудка и кишечника холодными растворами, охлажденные растворы в вену + литическая смесь в/м. :

анальгин 60 % 0,4 мл.,
димедрол 1 % 0,4 мл.,
дроперидол 0,4 мл.

23. Инфузионная терапия на сутки. Расчет по формуле :

V = ФП + КПП (физиологическая потребность + коррекция патологических потерь)

ФП : 115 мл. х 17 кг =1955 мл.,

КПП : на Т 38° -10 мл х 17 кг = 170 мл., на одышку -15 мл х 17 кг = 255 мл., на потери из желудка - 400 мл.,
на потери из кишечника - 540 мл.

ВСЕГО: 1365 мл.

Таким образом, общий объем инфузионной программы составляет: V = 1955 мл + 1365 мл. = 3320 мл.

Качественный состав инфузионных сред : соотношение коллоидных и кристаллоидных растворов должно быть 1 : 2, т.е. соответственно 1100 мл и 2200 мл. Расчет белка : 2-3 г/кг массы тела, т.е. 34-51 г. сухого вещества или приблизительно 300-500 мл 10 % раствора альбумина или плазмы.

Следовательно, удельный вес белковых препаратов среди коллоидов составляет 1/3 или 1/2 объема. Остальная часть должна быть представлена препаратами на основе поливинилпиролидона – гемодезом, реомакродексом, реоглюманом, реополиглюкином и т.д. Соотношение глюкозы и солевых растворов 2 : 1. С учетом того, что коллоидные растворы считаются электролитными, это соотношение должно быть следующим : 2200 мл глюкозы + 1100 электролитных растворов.

Расчет калия :

V K^+= ФП K^++ КД K^+ (физ. потребность в K^+ + коррекция дефицита K^+

ФПK^+= 1,7 ммоль х 17 кг = 28,9 ммоль

Д K^+= (Кн-Кб)хmхk

Д K^+ = (4,5-2,б)х17х0,2 = 6,8 ммоль

V K^+ = 28,9 +6,8 = 35,7 = 36 ммоль, или 36 мл 7,5 % раствора KCl

Таким образом, инфузионная программы должна быть следующей : .

23.А. Реополиглюкин 100 мл х 2 р. в сут. в/в кап.,

23.Б. Альбумин 10 % 175 мл х2р. в сут. в/в кап.,

23.В. глюкоза 10 % 500,0 + инсулин 10 ЕД + KCl 7,% % 9 мл + аскорбиновая кислота 5 % 1 мл 4 р. в сутки в/в кап.,

23. Г. Плазма нат. 150 мл в/в кап. 1 раз в сутки,

23.Д. Физраствор 100 мл + контрикал 10т ЕД 3 р. в сут. в/в кап.,

23.Е. Гемодез 150 х 2 р. в сут. в/в. увп.,

24. Контроль за почасовым и суточным диурезом.
25. Контроль за ОАК.
26. Контроль за биохимическим составом плазмы (K, Na, Cl, общий белок и его фракции, мочевина, сахар, билирубиновые фракции и общ. билирубин, амилаза).
27. Контроль за ОАМ.
28. Наблюдение дежурных врачей.

Задача №2.

1. Расчет количества жидкости для ИП по Деннису: 150 мл*11 кг=1650,0 мл
2. Качественный состав ИП:

Коллоиды – 1 часть (550,0 мл)
- реополиглюкин 200 мл в/в кап.
- плазма одногруппная 150 мл в/в кап.
- альбумин 10% р-р 200 мл в/в кап.

Кристаллоиды – 2 части (1100,0 мл)
- глюкоза 10 % р-р 850,0 мл
- солевые р-ры (дисоль, р-р Рингера) 250,0 мл.

3. Скорость введения инфузата по формуле: число кап/мин=1650 (мл)/4*10(час)=41 кап/мин.

Задача №3.

Общее кол-во калия определяется по формуле: $VK^+=ФПК^++ДК^+$, где VK^+ - общее кол-во $К^+$, $ФПК^+$ - суточная возрастная потребность в калии, $ДК^+$ - дефицит $К^+$. Формула для расчета дефицита $К^+$: $ДК^+=(К^+_n-К^+_б)*m*k$, где $К^+_n$ – $К^+$ в норме, $К^+_б$ – $К^+$ больного, m – масса тела больного, k – возрастной коэффициент.
Таким образом, $ДК^+=(4,5-2,7)*15*0,3=8$ ммоль, $VK^+=1,6*15+8=32$ ммоль, т.е. 32 мл 7,5% р-ра хлорида калия.

12. Рекомендации по учебно-исследовательской работе студентов:

6. Зависимость объёма оперативного вмешательства от формы и стадии перитонита у детей
7. Анализ результатов лечения больных с перитонитом
8. Управляемая лапаростомия при лечении тяжёлых перитонитов в детском возрасте.
9. Инфузионная терапия при перитоните в детском возрасте
10. Коррекция водно-электролитного дисбаланса при перитоните у детей.

13. Перечень практических умений:

23. Сбор анамнеза
24. Измерение АД
25. Измерение пульса
26. Пальпация живота с определением мышечного напряжения брюшной стенки и выявлением симптомов раздражения брюшины
27. Перкуссия живота для выявления симптома исчезновения симптома «печёночной тупости»
28. Аускультация живота для выявления шумов кишечной перистальтики
29. Интерпретация лабораторных анализов
30. Интерпретация результатов УЗИ
31. Чтение рентгенограмм
32. Выбор оптимального объёма оперативного вмешательства в зависимости от формы, фазы перитонита и возраста больного
33. Составление схем предоперационной подготовки и послеоперационного ведения больного
34. Диагностика возможных осложнений
35. Определение критериев выздоровления
36. Оформление истории болезни
37. Реабилитация и диспансеризация больных после выписки из стационара
38. Определение степени обезвоживания
39. Определение вида дегидратации
40. Интерпретация биохимических анализов крови на предмет электролитного состава крови
41. Интерпретация метаболических нарушений
42. Расчет инфузионной программы в до и послеоперационном периодах
43. Реализация инфузионной программы при различных заболеваниях
44. Пути введения жидкостей в организм

15. Список литературы по теме занятия:

№ п/п	Наименование	Издательство	Год выпуска
Обязательная			
1	Хирургические болезни детского возраста: учебник: в 2т./ под ред. Ю.Ф. Исакова Т1	М.: ГЭОТАР-Мед	2004
2	Хирургические болезни детского возраста: учебник: в 2т./ под ред. Ю.Ф. Исакова Т2	М.: ГЭОТАР-Мед	2004
Дополнительная			
4	Детская хирургия: национальное руководство / под ред. Ю.Ф. Исакова, А.Ф. Дронова	М.: ГЭОТАР-Медиа	2009

6	Хирургические болезни детского возраста: учебное пособие / В.В. Подкаменев	М.: Медицина	2005
7	Стандарты диагностики и алгоритмы практических навыков в детской хирургии / под ред. В.А. Юрчук, А.Н. Дарьиной	Красноярск: Элит	2005
9	Ургентная хирургия детского возраста: метод. указания к внеауд. раб. 6 курса пед. и леч. фак. / под ред. В.А. Юрчук, А.Н. Дарьиной	Красноярск: КрасГМУ	2009
Электронные ресурсы			
1	Электронная библиотечная система КрасГМУ		
2	БД MedArt		
3	БД Медицина		

1. Тема занятия: «Принципы интенсивной терапии (ИТ)»

2. Практическое занятие

3. Актуальность темы: Инфузионная терапия (ИТ) является чрезвычайно важной составной частью лечения тяжелых хирургических больных. В связи с этим актуальность изучения данных проблем несомненна.

4. Цели обучения:
4.1. Общая цель: Подготовить квалифицированного специалиста, ориентирующегося в вопросах клиники, диагностики, дифференциальной диагностики, лечения, реабилитации и диспансеризации детей, перенесших перитонит..
4.2. Учебная цель: Научить врача-ординатора диагностике перитонита в детском возрасте, дифференциальной диагностике, правильному формированию клинического диагноза в соответствии с принятой классификационной схемой, знанию лечебной тактики при разных формах перитонита, умению проведения реабилитации и диспансеризации детей, перенесших перитонит. Научить диагностировать расстройство гомеостаза (водно-электролитный дисбаланс, метаболические нарушения, белковое голодание и пр.) у детей с хирургической патологией и проводить коррекцию этих нарушений.
4.3. Психолого-педагогическая цель: Врач-ординатор должен на частном примере видеть закономерности причинно-следственных связей. Воспитательная роль занятия состоит также в том, чтобы научить будущих педиатров деонтологическим отношениям матери, врача, ребенка, понимать государственный характер необходимости охраны здоровья детей. Преподаватель обращает внимание на необходимость взятия письменного согласия на обследование и оперативное лечение больного.

5. Место проведения практического занятия: учебная комната, приёмный покой, палаты детского хирургического отделения, перевязочная, операционная.

6. Оснащение занятия: больные, истории болезни, анализы, таблицы (6), тестовые задания (92), ситуационные задачи (33), эталоны ответов.

7. Структура содержания занятия:

№	Этапы практического занятия	Продолжительность (мин.)	Содержание этапа и оснащенность
1	**2**	**3**	**4**
1	Утренняя конференция (планерка)	25	Отчёты дежурных врачей о состоянии тяжелых и вновь поступивших больных, разбор больных на операции
2	Организация занятия	5	Проверка посещаемости и внешнего вида обучающихся
3	Формулировка темы и цели	5	Обратить внимание студентов на актуальность темы, определить цели занятия

1	**2**	**3**	**4**

4	Контроль исходного уровня знаний, умений	20	Проверка анкет словесно-логического метода
5	Раскрытие учебно-целевого вопроса	30	Инструктаж обучающихся преподавателем (ориентировочная основа деятельности, истории болезни детей с перитонитами)
6	Самостоятельная работа студентов: а) курация больных с перитонитами б) беседа с детьми и родителями в) клинический осмотр больных г) разбор курируемых больных д) выявление ошибок в диагностике заболевания е) операции ж) перевязки з) расчёт ИТ до и после операции	120	Работа: а) в палате с больным ребёнком б) с историей болезни в) демонстрация куратором практических навыков по осмотру, физикальному обследованию больного г) совместная с преподавателем интерпретация результатов дополнительных методов исследования
7	Итоговый контроль знаний письменно и устно с оглашением оценки каждого обучающегося за теоретические знания и практические навыки по изученной теме	60	Тесты, ситуационные задачи, теоретический разбор темы «Перитониты у детей. Принципы интенсивной терапии (ИТ»
8	Задание на дом на следующее занятие	5	Выдать учебно-методические разработки по теме следующего занятия
Всего:		270	

8. Аннотация темы:

ОСНОВНЫЕ ПРИНЦИПЫ ИНФУЗИОННОЙ ТЕРАПИИ

Ребёнок нуждается в жидкости на 1 кг массы тела больше, нежели взрослый в силу того, что обменные процессы у детей идут интенсивней.

В норме баланс вводимой и выводимой воды должен быть нулевым. Задержка воды определяется взвешиванием. Обмен воды в течение суток у ребёнка составляет 14% от массы тела. Вся вода в организме распределяется по двум пространствам:

- в клетках;
- внеклеточно – сосуды, межклеточное пространство.

Вода клетки всегда связана с белками и другими веществами. Она более связана в отличие от воды сосудов и межклеточного пространства, т. е. более инертна. Вода сосудистого пространства является буфером между водой внешней среды и водой клетки

Нарушение водного баланса, в первую очередь, идёт в сосудах. Чем меньше ребёнок, тем больше воды в организме и во внеклеточном пространстве, чем старше, тем меньше воды во внеклеточном пространстве.

ОБЪЁМ ВНЕКЛЕТОЧНОЙ ЖИДКОСТИ:

Недоношенный – 50% - 0,5 массы тела
До 1 года – 40% - 0,4 массы тела
До 5 лет – 30 % - 0,3 массы тела
Старше 5 лет – 20% - 0,2 массы тела

Вся вода движется, переходя из одного пространства в другое. Нормальные потери организма: с диурезом, перспирацией – потери с дыханием, потом и с калом.

СРЕДНИЕ ВЕЛИЧИНЫ НОРМАЛЬНЫХ ПОТЕРЬ:

1 – 2 дня – 30-60 мл	1 – 3 года – 500-600 мл
3 – 10 дн. – 100-300 мл	3 – 5 лет – 600-700 мл
1 – 2 мес .– 250-450 мл	5 – 7 лет – 650-1000 мл
2 – 1 год – 400-500 мл	8 – 14 лет – 700-1400 мл

ПОТЕРИ С ПЕРСПИРАЦИЕЙ:

Вес (в кг)	4	10	20	30	40	50
Без темпер.	100	225	400	550	650	750
При температуре (38° и выше)	170	375	650	900	1150	1250

Патологические потери нормальным путем происходят за счёт повышения количества потерь естественным путем – перспирация и через кишечник.
Патологические потери ненормальным путем: рвота, кишечные свищи, ожоговая поверхность, раны.

СРЕДНИЕ ПОТЕРИ У РЕБЁНКА ПРИ ОПЕРАЦИИ БЕЗ КРОВОПОТЕРИ:

Возраст	новорождённый	до 1 года	до 6 лет	до 10 лет
Мл/час	50	112-150	200-300	до 300.

Малое количество глюкозо-солевых растворов должно вводиться каждый час операции.

Понятие третьего пространства – это пространство полостей, где скапливается жидкость, транссудат, гной – плевральная полость, брюшная полость, кишечник, суставы. Жидкость третьего пространства секвестрируется и обратно не возвращается.

РЕГУЛЯЦИЯ ВОДНО-СОЛЕВОГО ОБМЕНА

Три механизма:

1. Центральная нервная система, эндокринная – например, при поражении подкорковых узлов – полиурия, потливость.
2. Регуляция почками.
3. Регуляция водно-солевого обмена сердечно-сосудистой системой.

Почки – наиболее подвижная регулирующая система. При АД ниже 70 мм.рт.ст. диурез прекращается, нарушается кровообращение в почечной ткани, и при длительном снижении давления почка гибнет, если гибнет почечный эпителий и если вовремя поднять АД, то диурез сразу не восстановится, но если провести ребёнка 14-20 дней, то частично восстанавливаются почечные клетки и ткань (почка) может снова заработать.

Вся вода в организме находится в виде:

- коллоидных соединений – соединяется с белками, они хорошо удерживаются в сосудистом пространстве, в клетках, плохо поддаются диффузии, т.е. коллоидные растворы инертны с точки зрения водно-солевого обмена;
- кристаллоидных растворов – все глюкозо-солевые растворы – очень лабильны, имеют ведущее значение в обмене воды.

Натрия – больше всего в межклеточном пространстве.
Калия – в клетке.
Клеточные ионы – калий, магний, кальций (катионы).
Внеклеточные ионы – натрий, хлор (анионы).
Поровну- HCO_3 – сода – щелочной ион.

ТРИ СТЕПЕНИ ОБЕЗВОЖИВАНИЯ

1ст. :Потери жидкости в объёме до 5% от веса тела: жажда, беспокойство. Внутривенной коррекции, если ребёнок пьет, не надо – дать воду с солями через рот.
2ст. : За короткий период времени больной теряет от 5 до 10% жидкости от веса тела: жажда, беспокойство, галлюцинации, снижение тургора, западение глазных яблок, снижение диуреза, увеличение концентрации мочи, тахикардия, снижение ЦВД.
3ст. : Дефицит жидкости от 10-15% веса тела: резкая заторможенность или возбуждение, судороги, олигоурия или анурия, снижение тургора, западение глазных яблок, высыхание роговицы, тахикардия, снижение АД, снижение ЦВД до 0, иногда – до отрицательных цифр, нарушение периферического кровообращения – мраморность кожных покровов, резкое глубокое дыхание – клиника тяжёлого шока.

При 2 и 3 ст. необходимо немедленное внутривенное введение жидкостей – из группы коллоидных препаратов (полиглюкин) до нормализации гемодинамики (около 20мл на кг массы тела в течение 1часа) – фаза экстренной коррекции, ориентир – восстановление диуреза, исчезновение мраморности кожи.

ДИСБАЛАНС ОБМЕНА ВОДЫ ПО СЕКТОРАМ

Внутриклеточный сектор:

- **дефицит воды** – жажда, сухость кожи, возбуждение;
- **избыток воды** – тошнота, отвращение к воде.

Интерстициальная жидкость (межклеточный сектор):

- **дефицит воды** – снижение тургора, западение глазных яблок;
- **избыток воды** – отёки.

Внутрисосудистый сектор:

- дефицит воды – спавшиеся вены, падение АД, цианоз ногтей;
- избыток воды – набухание шейных вен, одышка, хрипы, тенденция к брадикардии.

У человека ежедневно имеется потребность в калии – он участвует в окислительных процессах, макроэргических соединениях, его запасов в организме нет, и, если есть потеря, то сразу возникает его дефицит в организме. Калий поступает с пищей, теряется с мочой.

Причины гипокалиемии:

- после операции
- после травмы
- при назначении гормонов, диуретиков
- при рвоте, кишечных свищах, поносе, нарушении пассажа по кишечнику
- при недостаточности введения калия с пищей или с растворами.

Симптомы гипокалиемии:

- **Слабость скелетной мускулатуры:** чувство усталости, вялость, слабость диафрагмальной мускулатуры, неустойчивость психики, раздражительность.
- **Симптомы поражения гладкой мускулатуры:** метеоризм, вздутие живота, снижение перистальтики, дисбактериоз, снижение всасываемости из кишечника, выделение в просвет кишки калия – это опять газообразование и дизбактериоз.
- **Симптомы со стороны сердца:** тахикардия, аритмия, повышение чувствительности в сердечным гликозидам – это проявляется тенденцией к брадикардии и стойкой экстрасистолии – снять гликозиды на 2 дня. Гипокалиемию можно поставить по ЭКГ, по 2-му отведению: Т – ниже изолинии, Р – ниже изолинии, появление декомпенсированного зубца, уширение зубца Т.

Больному, получающему гормоны, диуретики, необходимо дать фруктовые соки, изюм, чернослив.

Причины гиперкалиемии:

- при олигоурии (анурии)
- недостаточности надпочечников: аддисоновой болезни
- при гемолизе, переливании несовместимой крови, массивном парентеральном введении.

Гиперкалиемия – причина гибели больного при анурии, критическая цифра – 7,5 моль/л .

Симптомы гиперкалиемии
(при калии выше 5,5 моль/л):

- рвота
- спастические боли в кишечнике, понос
- парастезия кожи
- со стороны сердца – тахикардия, нарушение ритма.

Если олугоурия – стимулировать диурез, снять все препараты калия, кормить только углеводами, можно немного жиров.

При гиперкалиемии выше 7,5 моль/л – показан гемодиализ. Если есть грубое нарушение ритма при гиперкалиемии, необходимо вводить в/в хлорид кальция, хлорид натрия, медленно ввести гипертонический раствор глюкозы с инсулином.

ЗАДАЧИ ИНФУЗИОННОЙ ТЕРАПИИ

5. Восполнение объёма циркулирующей крови
6. Восполнение объёма и состава жидкости
7. Проведение специфической, симптоматической ИТ
8. Проведение парентерального питания.

РЕАЛИЗАЦИЯ ПРОГРАММЫ ИТ

8. Определить общий объём жидкости. необходимой больному
9. Определить качественный состав инфузата
10. Рассчитать соотношение коллоидов и кристаллоидов
11. Определить способ введения жидкости
12. Определить темп введения
13. Регистрировать продолжающиеся потери
14. Проводить контрольное исследование ежедневно – диурез, вес, цвет кожи, тургор, глазные яблоки, калий, натрий, ЦВД. Если коррекция правильна, то прирост веса за 1 сутки составляет 5-7%. Целесообразно при переводе от в/в к энтеральному введению жидкости в первые сутки вводить половину суточной потребности, во вторые сутки – 2/3 и т.д.

СХЕМА ИНФУЗИОННОЙ ТЕРАПИИ

Средняя потребность в воде – 2000 мл на 1 квадратный метр поверхности тела, исключая новорождённых (у новорождённых – 1000 мл. на 1 $м^2$). Определение дефицита жидкости идёт на основании общего вида, тургора кожи, диуреза, гиподинамии, низких показателей АД, тахикардии, снижения цифр ЦВД и т.д.
ЦВД в норме 30-50 мм водного столба – у новорождённых, 50-100 мм водного столба – у детей до 1 года, 100-50 мм водн. ст. у детей старше 1 года.

Повышение ЦВД – абсолютный избыток крови или сердце не успевает справиться с объёмом крови, т.е. имеется сердечная недостаточность – это 100% противопоказания для в/в вливания растворов. Снижение цифр ЦВД – это дефицит объёма циркулирующей крови.

Количественный расчёт ИП

Для коррекции расстройств водно-электролитного обмена можно воспользоваться простым способом расчёта необходимого объёма жидкости (по Деннису).

Определение количества жидкости по Деннису

Степень обезвоживания	Возраст: До 1 года	1 – 5 лет	6 – 10 лет
5% - 1 ст.	130-170 мл/кг	100-120мл/кг.	75-100мл/кг

10%- 2 ст.	175-200 мл/кг	130-170мл/кг	110мл/кг
15% -3 ст.	220 мл/кг	175мл/кг	130мл/кг

Здесь: и норма, и покрытие дефицита – всё вместе.

Чтобы ввести весь объём жидкости при условии, что ребёнок не выключен из энтерального питания, необходимо от общего объёма жидкости вычесть то , что он за сутки принимает per os. Например, ребёнку надо ввести 2000 мл жидкости (съедает 250 мл), значит в/в вводят: 2000-250 = 1750 мл.

Более точный расчёт ИП осуществляется следующим образом:

При условии полного отсутствия энтерального питания **весь объём жидкости**, неоходимый больному, рассчитывается путём сложения **трёх показателей :**

- **нормальная физиологическая потребность** в жидкости определяется по номограмме Абердина.
- **дефицит жидкости на момент начала ИТ** – определяем по клинике и весу ребенка
- **продолжающиеся потери** – определяем в процессе наблюдения за ребёнком.

Они складываются из следующих компонентов:

- на рвоту добавляется 10 мл/кг
- на t – 10 мл на каждый градус выше 37
- на одышку – 15 мл/кг на каждые 20 дых. выше возрастной нормы
- на парез кишок II ст. – 20 мл/кг
- на парез кишок III ст. – 40 мл/кг

Если во время операции проводилось тотальное шинирование кишечника, то, вместо объёма жидкости на покрытие потерь при парезе кишок, добавляется количество жидкости, равное объёму, полученному из кишечника. Аналогичная ситуация складывается и с потерями при рвоте: при наличии зонда в желудке, вместо расчёта объёма на неучтённую рвоту, в ИП добавляется количество жидкости, равное объёму полученного желудочного содержимого.

Т.О., формула для расчёта ИП в послеоперационном периоде такова:

$$V = ФП + ПП ,$$

где ФП – физиологическая суточная потребность ребёнка в жидкости, определяемая по номограммам (если всё вводим парентерально, то уменьшаем цифры на 20%), ПП – объём жидкости, необходимый для коррекции патологических потерь.

Целесообразно при переводе от в/в к энтеральному введению жидкости в первые сутки вводить половину суточной потребности, во вторые сутки – 2/3 и т.д.

Качественный состав инфузата

В инфузате сочетание **коллоидов и кристаллоидов** должно быть **1:2.**

Расчёт белка – 1-2 гр. сухого вещества на 1 кг массы тела ребёнка, остальной дефицит коллоидов восполняется синтетическими коллоидами из расчёта 10-20 мл/кг.

Кристаллоиды – глюкозо-солевые растворы – 1:1.

Таким образом, вводится 1 часть коллоидов, 1 часть глюкозы, 1 часть солевых растворов (у новорождённых во избежание передозировки натрия и возможного при этом внутриклеточного отёка, в т.ч. отёка мозга, соотношение глюкозы и солей составляет 4:1 в пользу глюкозы).

При 2 степени обезвоживания вводится не менее 1/3 в/в, а при 3 степени – не менее 2/3 в/в, даже если ребёнок пьет через рот.

По косвенным симптомам можно определить дефицит крови при кровопотере: тахикардия, снижение АД, диуреза, как правило, при шоке – олигоурия – это большие потери крови.

Формула для расчёта дефицита крови:

$$X = K \times HT_б / HT_N,$$

где X – дефицит крови (в литрах), HT_N – гематокрит в норме по таблице Абердина (у новорождённых – 60, в 6 мес. – 35), $HT_б$– гематокрит больного, К – ОЦК в норме.

Пример: ребёнку 5 лет, $HT_N = 39$, $HT_б = 20$, К – 1,4 (л);

X = 1,4 x 20/39 = 0,7 литра – это дефицит крови.

В ряде случаев имеются изолированные плазмопотери.

Формула для расчёта дефицита плазмы:

$$V = (П_N – П_б) \times Ht$$

где V – дефицит плазмы в литрах, Ht – гематокрит в норме , $П_N$ – ОЦК в норме, $П_б$ – ОЦК больного.

Гематокрит – соотношение плазмы и эритроцитов – набирают кровь в капилляр 0,1-0,2 мл и ставят в центрифугу при 3000 об./ мин в течение 30 минут.Кровь делится на столбик плазмы и эритроцитов. Повышение гематокритной величины говорит об обезвоживании. Низкие цифры гематокрита чаще всего говорят об анемии. Если гематокрит ниже 30%, то такая анемия может давать признаки гипоксии.

Скорость введения жидкости

Число капель в минуту = весь объём жидкости / 4 x число часов, за которое нужно прокапать раствор.

Но если есть необходимость в срочной коррекции, то можно ввести 20 мл на 1 кг веса в течение 1 часа.

1 степень обезвоживания – за **4-8** часов можно скорригировать дефицит; затем – всё остальное.

2 степень – дефицит восстанавливают в первые **12** часов.

3 степень – в течение **24** часов.

Если сразу корригировать жидкость до нормы, можно вызвать отёк лёгких и мозга.

Коррекция дефицита калия

Удобнее всего использовать 7,5% р-р хлорида калия, т. к. молярность его такова, что в 1 мл содержится 1 ммоль калия. Ацетат калия 10%р-р –1 мл. – 1 ммоль. Вводить растворы калия следует в разведении глюкозой, чтобы получился р-р не более, чем 1%. Ещё одно важное условие при введении препаратов калия – присутствие в смеси глюкозы с калием инсулина и аскорбиновой кислоты (закон Кеслера).

Формула для расчёта дефицита калия:

Дефицит калия ($ДК^+$) = ($К^+_N$ – $К^+_б$) х вес х к, где $К^+_N$ – показатели калия в норме, $К^+_б$ – калий больного, к – возрастной коэффициент (для новорож -дённых – 0,7; до 1 года – 0,5; до 5 лет – 0,3; старше 5 лет – 0,2).

Норма калия для всех = 4,5 ммоль/л
Всё необходимое количество калия складывается из цифр физиологической возрастной суточной потребности в калии ($ФПК^+$) и рассчитанного дефицита калия ($ДК^+$) конкретного больного, т. е. V $К^+$= $ФПК^+$+$ДК^+$.
Калий вводится в 10% р-ре глюкозы в разведении до 1% р-ра калия в присутствии инсулина и аскорбиновой кислоты внутривенно медленно под контролем пульса, или, при наличии соответствующей аппаратуры, осуществлять мониторинг.

ГРУППЫ ЖИДКОСТЕЙ

1.Группа жидкостей, переносящих кислород:
эр. масса, эр. взвесь – эритроцитов в 2 раза больше, чем в цельной крови. Кровь – прямое переливание. Эригем – раствор гемоглобина, но он быстро переходит почечный барьер, выпадает в осадок, забивает канальцевую систему и вызывает почечную недостаточность. Кислород – акцептор электронов – участвует в окислительно-восстановительных процессах.
2.Группа жидкостей, удерживающаяся в сосудистом русле и удерживающая воду в сосудистом русле – **коллоиды.**
Подгруппы: А) коллоиды человеческой плазмы – нативная, сухая, крио- плазма (100 мл – 6 гр.белка). Белок плазмы состоит из альбуминов и глобулинов. Альбумины – мелкодисперсные – удерживают воду в кровеносном русле (1 гр.альбумина привлекает в сосудистое русло 16 мл.интерстициальной воды). У экстренных больных снижение альбумино-глобулинового индекса (соотношение меньше 1) является показанием для введения альбумина даже при нормальных показателях общего белка.
Альбумин бывает в виде 5, 10, 20% растворов. Чем больше концентрация, тем больше дегидратационный эффект – учитывать при лечении отёка лёгких и травмах. Протеин – в нем 80% альбумина, остальное – гаммаглобулины – чаще даёт реакции.
Б) Плазмозаменяющие растворы – синтетические коллоиды. Они по химическому составу чужеродны для организма и в обмен не вступают, не ращепляются, но биологически инертны – не вызывают реакций. Они оказывают временный эффект: наполняют кровеносное русло. Кроме того, они адсорбируют на себе токсины и выводят их через почки. Все они разделяются по молекулярному весу: чем больше, тем они дольше удерживаются в кровеносном русле. Крупномолекулярные коллоиды – молекулярный вес более 40000. Полиглюкин – 60000 (декстран –полимер глюкозы). В крови циркулирует 24-48 часов. Через сутки 70% полиглюкина покидает кровеносное русло. Полиглюкин равномерно распределяется в плазме: окутывает тромбоциты и при травмах, кровопотерях – тромбоциты не могут вступать в процесс тромбообразрования – снижают свёртываемость. Если вводить внутривенно больше 2 гр. На 1 кг. массы тела. могут быть осложнения.
Среднемолекулярные коллоиды – молекулярный вес 20000-40000. Реополиглюкин покидает кровеносное русло через 12 часов. Желатиноль – готовят из желатина кожи скота – не вступает в обмен. Низкомолекулярные коллоиды – молекулярный вес менее 20000, в крови удерживаются 10-12 часов. К ним относятся гемодез, неокомпенсан, перистон. При интоксикации лучше вводить гемодез, при шоке – полиглюкин. При перитоните на первом этапе выгоден реополиглюкин, а затем – гемодез. Если не разобрался, что делать, что переливать, то следует начинать с полиглюкина, однако нельзя применять его при сердечной патологии – перикардите, миокардите – перегрузка малого круга кровообращения.

3.Группа – кристаллоиды – глюкозо-солевые растворы.
Функциональное назначение – введение воды с электролитами (физ.раствор, раствор Рингера и т.д.). Кристаллоиды уходят из кровеносного русла через 1-2 часа, особенно, если там мало белков. В отношении физ. раствора – это, в основном, натрий, а натрий – типичный ион межклеточного пространства, поэтому он удерживает воду в этом пространстве. При недостатке калия натрий идет в клетку вместе с водой – блокада обменных процессов на уровне клетки (срабатывает калиево-натриевый «насос»). Раствор Рингера (калий,натрий,кальций) – более физиологичен. Более физиологична морская вода (воду, разведенную в 3 раза, американцы у Багамских островов используют в качестве основного кристаллоидного раствора). Модифицированный раствор Дарроу: хлорид натрия – 6 гр., хлорид калия – 3 гр., рибофлавин (B_2) – 0,02 гр., плюс 1 литр дистиллированной воды: (ацесоль, дисоль, трисоль и т.д.).

Растворы глюкозы 5, 10, 20% – это, в основном, вода; глюкоза уходит через 1 час, идёт в межклеточное пространство, затем – в клетку. Глюкоза при нормальном окислении расщепляется на воду и углекислый газ, который выделяется через лёгкие.

4.Растворы специального назначения – преследуется одна цель : 1 % раствор хлорида кальция, сода, растворы антибиотиков, фибриноген, фибринолизин и пр.

5.Препараты для парантерального питания. Это, прежде всего, **белки.**Скорость расщепления и утилизации цельного белка 15-60 дней (поэтому лучше применять гидролизаты белка): гидролизат казеина, ЦОЛИПК, аминопептид, аминокровин, гидролизин, аминосол (Швеция), аминон (ФРГ), амиген (США – Италия), изовак (Франция) и т.д.

Еще лучше использовать растворы кристаллических аминокислот: полиамин, папамин (СССР), альвезин (ФРГ), вамин (Швеция), левамин (Финляндия), мориамин – 2 (Япония).

Жиры (стабилизированные жировые эмульсии): при введении жировой эмульсии (интралипид – Швеция), последний нужно сочетать с введением аминокислот (аминосол) в соотношении 2:3, через 1 иглу одновременно вводится два препарата, тогда они строят белки организма.

Углеводы – (растворы глюкозы 30 – 40 – 60%) – расчёт составляющих ИТ по калоражу:1 часть белки, 2 части – жиры, 4 части – углеводы.

Таким образом, представленные основы инфузионной терапии являются основополагающими принципами, позволяющими проводить адекватную терапию с целью коррекции нарушений гомеостаза при любой тяжёлой хирургической патологии.

9. Вопросы для самоподготовки:

38. Особенности анатомии брюшной полости у детей
39. Понятие перитонита
40. Этиология и основные звенья патогенеза перитонита
41. Классификационные схемы перитонита
42. Клинические проявления (общие и местные) в зависимости от формы и стадии перитонита и возраста ребенка
43. Дополнительные методы диагностики (лабораторные, рентгенологические, эндоскопические, УЗИ)
44. Дифференциальная диагностика
45. Хирургическая тактика
46. Предоперационная подготовка
47. Послеоперационное ведение больных
48. Осложнения послеоперационного периода и их коррекция
49. Методы экстракорпоральной детоксикации организма
50. Вопросы реабилитации и диспансеризации больных, перенесших перитонит

51. Нормальные показатели гомеостаза
52. Регуляция водно-солевого обмена
53. Патологические потери жидкости и электролитов
54. Характер и степени обезвоживания
55. Определение потерь жидкости
56. Клиническая симптоматика гиповолемии и разных видов дегидратации
57. Классификация инфузионных средств, их характеристики, показания к их применению
58. Задачи инфузионной терапии
59. Схемы расчета инфузионной программы до и после операции
60. Качественный состав инфузата
61. Реализация инфузионной программы (ИП)

10. Тестовые задания по теме «Интенсивная терапия у детей»

1. Назовите 3 пространства распределения воды в организме:

а) брюшная полость
б) клетки
в) межклеточное пространство
г) сосуды
д) суставы
е) плевральная полость

2. Где, в первую очередь, наступает нарушение водного баланса?(1)

а) в клетках
б) в полостях
в) в межклеточном пространстве
г) в сосудах
д)в кишечнике

3. Выберите правильные возрастные показатели объема внеклеточной жидкости: (А или Б)

А. а) новорожденные – 50%
б)до 1 года – 40%
в) до 5 лет – 30%
г) старше 5 лет – 20%
Б. а) новорожденные – 20%
б) до 1 года – 30%
в) до 5 лет – 40%
г) старше 5 лет – 50%

4. Нормальными потерями воды из организма являются все виды, кроме: (1)

а) диурез
б) перспирация
в) с рвотой
г) с потом
д) со стулом

5. Нормальными потерями воды с перспирацией у детей первого года жизни являются (выберите 1 правильный ответ):

а) 80-90 мл
б) 100-225 мл
в) 170-375 мл
г) 900-1000 мл
д) 10-20 мл

6. Нормальными потерями воды из организма с перспирацией у детей 5 лет являются (выберите 1 правильный ответ):
а) 400 мл
б) 650 мл
в) 1100 мл
г) 250 мл
д) 100 мл
7. Выберите 1 правильный ответ нормальных потерь воды из организма с перспирацией у детей старшего возраста:
а) 200-225 мл
б) 300-375 мл
в) 900-1150 мл
г) 550-650 мл
д) 100 мл
8. Назовите пути патологических потерь жидкости из организма: (8)
а, б, в, г, д, е, ж, з.
9. Назовите 3 механизма регуляции водно-солевого обмена:
а) ЖКТ
б) ЦНС
в) почками
г) печенью
д) ССС
е) легкими
10. При каком АД прекращается диурез?(1)
а) выше 200 мл.рт.ст
б) выше 150 мл.рт.ст
в) ниже 70 мл.рт.ст
г) 20 мл.рт.ст
д) ниже 80 мл.рт.ст

11. Каково содержание электролитов в водных секторах?
а) в равном количестве в клетках и межклеточном пространстве
б) натрия больше в межклеточном пространстве, калия в - клетках
в) натрия меньше в межклеточном пространстве, калия в - клетке
г) натрия больше в клетке, калия - в межклеточном пространстве
д) все неверно
12. Выберите клеточные ионы: (3)
а) натрий
б) калий
в) хлор
г) магний
д) кальций
13. Выберите внеклеточные ионы: (2)
а) натрий
б) калий
в) хлор
г) магний
д) кальций
14. Выберите степени обезвоживания по описанной клинической картине и подставьте процент потери жидкости к каждой степени.

а) резкая заторможенность или возбуждение и судороги, олигонурия или анурия, западение глазных яблок, высыхание роговицы, тахикардия, снижение АД и ЦВД
б) жажда, беспокойство, сухость слизистых оболочек, снижение тургора
в) жажда, беспокойство, галлюцинации, снижение тургора, западение глазных яблок, снижение диуреза, тахикардия, снижение ЦВД

15. Найдите соответствие клинической симптоматики дефицита воды и водного сектора:

Сектор

А – внутриклеточный сектор
Б – межклеточный сектор
В – внутрисосудистый сектор

Симптоматика

а) снижение тургора, впадение глазных яблок
б) спавшиеся вены, падение АД
в) жажда, сухость кожи, возбуждение

16. Найдите соответствие – к какому возрасту относятся нормальные показатели ЦВД:

Возраст:

А – новорожденные
Б – дети до 1 года
В – дети старше 1 года

ЦВД:

а – 50-100 мл
б – 100-150 мл
в – 30-50 мл

17. Дайте краткую характеристику группам жидкостей для инфузионной терапии: а, б, в, г, д.

18. Выберите из представленного ниже списка препарат, не относящийся к группе жидкостей, переносящих кислород: (1)

а) эр.масса
б) эр.взвесь
в) цельная кровь
г) нативная плазма
д) эригем

19. Какие препараты входят в подгруппу естественных коллоидов? (5)

а, б, в, г, д.

20. Как подразделяются синтетические коллоиды? (3)

а, б, в.

21. Найдите соответствие – какие препараты соответствуют своей подгруппе?

подгруппы:	**Препараты**
А – Крупномолекулярные р-ры	а – полиглюкин
Б – Среднемолекулярные р-ры	б – гемодез, неокомпенсан
В – Низкомолекулярные р-ры	в – реополиглюкин, желатиноль

22. Какой молекулярный вес имеет полиглюкин? (1)

а) 30000
б) 40000
в) 10000
г) 20000
д) 60000

23. Какой молекулярный вес имеет реополиглюкин? (1)

а) 5000-10000

б) 10000-15000
в) 15000-20000
г) 20000-40000
д) 50000-60000

24. Какой молекулярный вес имеет гемодез? (1)

а) более 20000
б) менее 20000
в) более 40000
г) 30000-40000
д) 50000-60000

25. Найдите соответствие между препаратом и временем его циркуляции в сосудистом русле:

Препарат:	**Время:**
А – полиглюкин	а – 12 часов
Б – реополиглюкин	б – 24-48 часов
В – гемодез	в – менее 12 часов

26. Сколько времени циркулируют в кровеносном русле кристаллоиды? (1)

а) 12 ч
б) 24 ч
в) 48 ч
г) 1-2 ч
д) 6-8 ч

27. Какой препарат не относится к кристаллоидам? (1)

а) р-р Рингера
б) ацесоль
в) дисоль
г) морская вода
д) р-р Дарроу
е) реополиглюкин
ж) глюкоза

28. Что входит в группу растворов специального назначения? (5)

а, б, в, г, д.

29. Какие препараты входят в группу жидкостей для парентерального питания? (4)

а, б, в, г.

30. Какова скорость расщепления гидрализата белка в сосудистом русле? (1)

а) 5 дней
б) 1 неделя
в) 15-60 дней
г) 3-4 месяца
д) 6 месяцев

31. Найдите соответствие - какие препараты к какой группе относятся:

Группа:	Препарат:
А – гидролизаты белка	
Б – кристаллические аминокислоты	

а – казеин
б – полиамин
в – аминопептид
г – левамин
д – аминокровин
е – папамин
ж – гидролизин
з – вамин
и – аминозол
к – аминон
л – амиген
м – изован
н – папамин
о – мориамин

32. Выберите жировые эмульсии из представленных ниже препаратов: (2)

а) левамин
б) липофундин
в) изован
г) мориамин
д) интралипид

33. Выберите правильное соотношение белков, жиров, углеводов для проведения парентерального питания: (1)

а) 2:3:4
б) 3:1:4
в) 2:3:1
г) 1:2:4
д) 3:2:2

34. Каким должно быть соотношение глюкозы и солевых р-ов при проведении инфузионной терапии у новорожденных? (1)

а) 1:1
б) 1:2
в) 2:1
г) 4:1
д) 1:3

35. Задачами инфузионной терапии являются: (4)

а, б, в, г.

36. Из каких 3 составных частей складывается объем инфузионной терапии?

а, б, в.

37. К патологическим потерям воды из организма приводит все, кроме: (1)

а) высокая температура
б) рвота
в) жидкий стул
г) диурез
д) одышка
е) парез кишок

ж) раневые и ожоговые поверхности

38. Представьте расчет жидкости при патологических потерях из организма: (5)

а, б, в, г, д.

39. Расчёт необходимого количества жидкости у детей до 1 года по Деннису при обезвоживании (найдите соответствие):

Степень обезвоживания:	**необходимое кол-во жидкост и:**
А – 1 степень обезвоживания	а – 175-200 мл/кг
Б – 2 степень обезвоживания	б – 200-300 мл/кг
В – 3 степень обезвоживания	в – 200-220 мл/кг
	г – 100-200 мл/кг
	д – 130-170 мл/кг
	е – 80-100 мл/кг

40. Расчёт необходимого количества жидкости по Деннису у детей 1-5 лет при обезвоживании (найдите соответствия):

Степень обезвоживания:	**Кол-во жидкости:**
А – 1 степень обезвоживания	а – 175 мл/кг
Б – 2 степень обезвоживания	б – 200 мл/кг
В – 3 степень обезвоживания	в – 130-170 мл/кг
	г – 190 мл/кг
	д – 100-120 мл/кг
	е – 80 мл/кг

41. Расчёт необходимого количества жидкости по Деннису у детей 6-10 лет при обезвоживании (найдите соответствия):

Степень обезвоживания:	**Кол-во жидкости:**
А – 1 степень обезвоживания	а – 50 мл/кг
Б – 2 степень обезвоживания	б – 110 мл/кг
В – 3 степень обезвоживания	в – 150 мл/кг
	г – 130 мл/кг
	д – 75-100 мл/кг
	е – 200 мл/кг

42. Какое сочетание коллоидов и кристаллоидов является оптимальным при проведении ИТ? (1)

а) 1:2
б) 2:1
в) 2:3
г) 3:2
д) 4:1

43. Представьте формулу для расчета скорости введения жидкости при проведении ИТ.

44. При необходимости срочной коррекции дегидратации жидкость вводится из расчета: (1)

а) 10 мл/кг в течение 1-го часа
б) 20 мл/кг в течение 1-го часа
в) 70 мл/кг в течение 1-го часа
г) 100 мл/кг в течение 1-го часа
д) 150 мл/кг в течение 1-го часа

45. Найдите соответствие, за какое время можно скорригировать дефицит жидкости в зависимости от степени дегидратации:

Степень обезвоживания:

А – 1 степень обезвоживания
Б – 2 степень обезвоживания
В – 3 степень обезвоживания

Срок:

а) 2-3 ч
б) 4-8 ч
в) 10-12 ч
г) 18-24 ч
д) 48 ч

46. Почему нельзя очень быстро корригировать дефицит жидкости? (2)

а) из-за опасности развития шока
б) из-за опасности развития гиповолемии
в) из-за опасности развития отека мозга
г) из-за опасности развития отека легких
д) из-за опасности развития гиперкапнии

47. Какая цифра гематокрита не соответствует возрасту? (1)

а) 1 мес – 47-50
б) 3 мес - 35
в) 1 год -32-42
г) 4 года – 37-38
д) 10-14 лет – 39-41
е) 1-3 года -28-30

48. Найдите соответствие между видом дегидратации и клиническими симптомами:

Вид дегидратации:

А – Изотоническая
Б – Вододефицитная
В – Соледефецитная

Симптоматика:

а – вялость, сухая холодная кожа, рвота, олигоурия
б – беспокойство, возбуждение, гипертермия, сухие запекшиеся слизистые, гипервентиляция
в – кома, судороги, кожа дряблая, цианотичная, гипотония, мышечные подергивания, олигоурия

49. Перечислите причины гипокалиемии: (9)

а, б, в, г, д, е, ж, з, и.

50. Назовите 3 группы симптомов гипокалиемии:

а) слабость скелетной мускулатуры
б) повышение тонуса скелетной мускулатуры
в) симптомы поражения гладкой мускулатуры
г) нарушение сердечной деятельности
д) печеночная недостаточность

51. Найдите соответствие между видом дегидратации и лабораторными показателями:
Вид дегидратации:
А – Изотоническая
Б – Вододефицитная
В – Соледефецитная

Лабораторные показатели:

а – осмотическая концентрация повышена, концентрация натрия повышена, концентрация белка в норме, количество эритроцитов и гематокрит в норме, удельный вес мочи в норме
б- осмотическая концентрация плазмы нормальная, концентрация натрия в норме, концентрация белка повышена, количество эритроцитов повышено, гематокрит повышен, удельный вес мочи выше 1020
в – осмотическая концентрация понижена, концентрация натрия понижена, концентрация общего белка повышена, ко-во эритроцитов и гематокрит повышено, удельный вес мочи выше 1025

52. Выберите нормальные показатели цифр калия плазмы: (1)
а) 3,0 ммоль/л
б) 3,5 ммоль/л
в) 4,0-4,5 ммоль/л
г) 6,0-6,5 ммоль/л
д) 1,5-2,5 ммоль/л

53. Перечислите причины гиперкалиемии: (7)
а, б, в, г, д, е, ж.

54. Назовите клинические проявления гиперкалиемии: (6)
а, б, в, г, д, е.

55. Представьте формулу для расчета дефицита калия:

56. Реализация программы ИТ предполагает 8 действий:
а, б, в, г, д, е, ж, з.

57. Определите оптимальную последовательность введения жидкостей при проведении инфузионной терапии для лечения детей с перитонитом: (1)
а) кровь, плазма, глюкоза
б) кровь, глюкоза, гемодез
в) кровь, плазма, полиглюкин

г) реополиглюкин, плазма, глюкоза, солевые растворы
д) глюкоза, солевые растворы, гемодез

58. Формула Рачева используется для: (1)

а) расчета ИТ в предоперационном периоде
б) расчета ИТ в послеоперационном периоде
в) расчета дефицита калия
г) расчета дефицита натрия
д) коррекции метаболических расстройств

59. Какой путь потерь жидкости не характерен для перитонита? (1)

а) через кожу
б) с рвотными массами
в) с увеличенным диурезом
г) в паретически расширенный кишечник
д) через легкие

60. Какие б/химические изменения электролитного обмена характерны для перитонита? (1)

а) гипохлоремия, гипернатриемия, гиперкалиемия
б) гипохлоремия, вне- и внутриклеточная гипернатриемия
в) вне- и внутриклеточная гиперкалиемия, гипернатриемия, гиперхлоремия
г) внутриклеточная гиперкалиемия и гипернатриемия, гипохлоремия
д) вне- и внутриклеточная гипокалиемия, внутриклеточная гипернатриемия, внеклеточная гипонатриемия, гипохлоремия.

Эталоны ответов к тестам по теме «Интенсивная терапия у детей»:

1. б, в, г
2. г
3. а
4. в
5.б
6. а
7. г
8. а) при высокой температуре через кожу
б) с рвотными массами
в) при парезе кишок
г)с жидким стулом
д) при обширных ранах
е) с ожоговых поверхностей
ж) с одышкой
з) накопление в полостях
9. б, в, д
10. в
11. б
12. б, г, д
13. а, в
14. а) 3 ст -10-15%
б) 1 ст – до 5%
в) 2 ст 5-10%
15. А-в; Б-а; В-б
16. А-в; Б-а; В-б
17. а - группа жидкостей, переносящих кислород
б – коллоиды – удерживающие жидкость в сосудистом русле
в – кристаллоиды - глюкозо-солевые р-ры
г – р-ры специального назначения
д- препараты для парентерального питания
18. г
19 а) нативная плазма
б)сухая плазма
в) криоплазма
г) альбумин
д) протеин
20. а) крупномолекулярные р-ры
б) среднемолекулярные р-ры
в) низкомолекулярные р-ры
21. А-а; Б-в; В-б
22. д
23. г
24. б
25. А-б; Б-а; В-в
26. г
27. е
28. а) р-ры антибиотиков
6) сода
в) хлорид кальция 5%

г) фибриноген
д) фибринолизин
29. а) гидролизаты белка
б) кристаллические аминокислоты
в) жиры
г) углеводы
30. в
31. А-а, в, д, ж, и, к, л, м
Б – б, г, е, з, н, о
32. б, д
33. г
34. г
35. а) восполнение ОЦК
б) восполнение объема и состава внеклеточной жидкости
в) проведение специфической ИТ
г) проведение парентерального питания
36. а) нормальная физиологическая потребность в жидкости
б) коррекция дефицита жидкости на момент начала ИТ
в) коррекция продолжающихся патологических потерь
37. г
38. а) на t-10 мл на каждый градус выше 37°
б) на рвоту – 20 мл/кг
в) на парез 2 ст. – 20 мл/кг; 3 ст. – 40 мл/кг
г) на одышку – 15 мл/кг
д) на жидкий стул – 20 мл/кг
39. А-д, Б-а. В-в
40. А-д, Б-в, В-а
41. А-д, Б-в, В-г
42. а
43. число капель в 1 минуту = объем жидкости/4*число часов
44. б
45. А-б, Б-в, В-г
46. в, г
47. е
48. А-а, Б-б, В-в

49. а) после операции
б) после травмы
в) при рвоте
г) при поносе
д) при кишечных свищах
е) при нарушении пассажа по кишечнику
ж) при назначении диуретиков
з) при назначении гормонов
и) при недостаточном поступлении с пищей
50. а, в, г
51. А-б, Б-а, В-в
52. в
53. а) олигоурия
б) анурия

в) надпочечниковая недостаточность
г) Адиссонова болезнь
д) гемолиз эритроцитов
е) переливание несовместимой крови
ж) массивное парентеральное питание

54. а) рвота
б) спастические боли в кишечнике
в) понос
г) парестезии кожи
д) брадикардия
е) остановка сердца в диастоле
55. Дефицит К=($К_н$-$К_б$)*вес*возрастной коэффициент
56. а) определение общего объема жидкости
б) определение ее качественного состава
в) расчет соотношения коллоидов и кристаллоидов
г) расчет глюкозо-солевой пропорции
д) определение способа введения жидкости
е) определение темпа введения жидкости
ж) регистрация и коррекция продолжающихся потерь жидкости
з) назначение контроля за диурезом
57. г
58. а
59. в
60. д

10. Ситуационные задачи по теме: «Принципы инфузионной терапии у детей»

Задача №1.

У ребенка 4 лет перитонит 3 аппендикулярного происхождения. Давность заболевания 5 суток. Проведена операция – срединная лапаротомия, аппендектомия, интубация кишечника ретроградным способом, санация брюшной полости, лапаростомия, дренирование брюшной полости.

Показатели состояния в раннем послеоперационном периоде следующие: Т-38С, одышка 50 дых/мин., пульс 130 уд/мин., АД 80/40 мм рт.ст., по желудочному зонду – 400,0 застойного содержимого, по кишечному зонду – 540,0. Общий белок плазмы – 52 г/л, $К^+$ плазмы – 2,5 ммоль/л.

Задание:

Составьте схему лечения данному ребенку в послеоперационном периоде с учетом всех имеющихся показателей.

Задача №2.

У ребенка 2-х лет имеется обезвоживание (изотоническая дегидратация) 2 степени с дефицитом массы от должной на 7%, что составляет 1 кг. Вес на момент поступления 11 кг (норма 12 кг).

Задание:

Составьте инфузионную программу (ИП):

4. Определите необходимое количество жидкости по схеме Денниса.
5. Представьте качественный состав ИП
6. Рассчитайте скорость введения инфузата.

Задача №3.

У ребенка 3-х лет с массой тела 15 кг имеются признаки гипокалиемии. При лабораторном исследовании K^+ плазмы составил 2,7 ммоль/л.

Задание:

Произведите расчет необходимого количества калия для внутривенной коррекции.

Эталоны ответов к задачам «Инфузионная терапия у детей»:

Задача №1.

Схема лечения больного перитонитом в первые сутки послеоперационного периода:

10. Голод,
11. Холод на живот,
12. Ингаляция увлажненного кислорода,
13. Массаж грудной клетки и конечностей /2 раза в сутки/,
14. Дыхательная гимнастика /2 раза в сутки/,
15. Обтирание кожи спиртом /3 раза в сутки/,
16. Горчичники на грудную клетку на ночь,
17. Анальгин 50 % 0,4 мл. 3р. в сут. в/м.,
18. Димедрол 1 % 0,4 мл 3р. в сут. в/м.,
18. Промедол 1% 0,4 мл. 3р. в сут. в/м.,
19. Коргликон 0,06 % 0,2 мл. на физ. растворе (5 мл) 2 р. в сутм (в 10 часов и в 22 часа) в/в.,
20. Кокарбоксилаза 25 мг 2р. в сут. в/в.
21. Хлорид кальция 5 % 5 мл. 1 р. в сутки в/в,
22. Витамин B_6 0,5 мл. чередовать через день с витамином B_{12} 100 грамм 1 р. в сутки в/м,
23. Канамицин 250 мг2р. в сут. в/в.,
24. Цефотаксим 250 мг 4р. в сут. в/в.,
25. Пеницилин 500 мг + левомицитин 250 мг в 20 мл 0,25 % новокаина ч/з микроирригаторы в брюшную полость,
21. Гепарин 2500 МЕ п/к через 6 часов /4 раза в сутки/,
22. Эуфиллин 2,4 % 5 мл. на физ. растворе /5 мл/ 3р. в сут. в/в.,
23. Лазикс 0,4 мл 2 р. в сут. в/в.,
23. Почасовая термометрия,
24. При повышении температуры выше 38° С - физические методы охлаждения : церебральная гипотония, холод на область крупных со судов, обтирание кожи спиртом, вентилятор, промывание желудка и кишечника холодными растворами, охлажденные растворы в вену + литическая смесь в/м. :

анальгин 60 % 0,4 мл.,
димедрол 1 % 0,4 мл.,
дроперидол 0,4 мл.

23. Инфузионная терапия на сутки. Расчет по формуле :

V = ФП + КПП (физиологическая потребность + коррекция патологических потерь)

ФП : 115 мл. х 17 кг =1955 мл.,

КПП : на Т 38° -10 мл х 17 кг = 170 мл., на одышку -15 мл х 17 кг = 255 мл., на потери из желудка - 400 мл.,
на потери из кишечника - 540 мл.

ВСЕГО: 1365 мл.

Таким образом, общий объем инфузионной программы составляет: V = 1955 мл + 1365 мл. = 3320 мл.

Качественный состав инфузионных сред : соотношение коллоидных и кристаллоидных растворов должно быть 1 : 2, т.е. соответственно 1100 мл и 2200 мл. Расчет белка : 2-3 г/кг массы тела, т.е. 34-51 г. сухого вещества или приблизительно 300-500 мл 10 % раствора альбумина или плазмы.

Следовательно, удельный вес белковых препаратов среди коллоидов составляет 1/3 или 1/2 объема. Остальная часть должна быть представлена препаратами на основе поливинилпиролидона – гемодезом, реомакродексом, реоглюманом, реополиглюкином и т.д. Соотношение глюкозы и солевых растворов 2 : 1. С учетом того, что коллоидные растворы считаются электролитными, это соотношение должно быть следующим : 2200 мл глюкозы + 1100 электролитных растворов.

Расчет калия :

V K^+= ФП K^++ КД K^+ (физ. потребность в K^+ + коррекция дефицита K^+

ФПK^+= 1,7 ммоль х 17 кг = 28,9 ммоль

Д K^+= (Кн-Кб)хmхk

Д K^+ = (4,5-2,б)х17х0,2 = 6,8 ммоль

V K^+ = 28,9 +6,8 = 35,7 = 36 ммоль, или 36 мл 7,5 % раствора KCl

Таким образом, инфузионная программы должна быть следующей : .

23.А. Реополиглюкин 100 мл х 2 р. в сут. в/в кап.,

23.Б. Альбумин 10 % 175 мл х2р. в сут. в/в кап.,

23.В. глюкоза 10 % 500,0 + инсулин 10 ЕД + KCl 7,% % 9 мл + аскорбиновая кислота 5 % 1 мл 4 р. в сутки в/в кап.,

23. Г. Плазма нат. 150 мл в/в кап. 1 раз в сутки,

23.Д. Физраствор 100 мл + контрикал 10т ЕД 3 р. в сут. в/в кап.,

23.Е. Гемодез 150 х 2 р. в сут. в/в. увп.,

29. Контроль за почасовым и суточным диурезом.

30. Контроль за ОАК.

31. Контроль за биохимическим составом плазмы (K, Na, Cl, общий белок и его фракции, мочевина, сахар, билирубиновые фракции и общ. билирубин, амилаза).

32. Контроль за ОАМ.

33. Наблюдение дежурных врачей.

Задача №2.

3. Расчет количества жидкости для ИП по Деннису: 150 мл*11 кг=1650,0 мл
4. Качественный состав ИП:

Коллоиды – 1 часть (550,0 мл)
- реополиглюкин 200 мл в/в кап.
- плазма одногруппная 150 мл в/в кап.
- альбумин 10% р-р 200 мл в/в кап.

Кристаллоиды – 2 части (1100,0 мл)
- глюкоза 10 % р-р 850,0 мл
- солевые р-ры (дисоль, р-р Рингера) 250,0 мл.

3. Скорость введения инфузата по формуле: число кап/мин=1650 (мл)/4*10(час)=41 кап/мин.

Задача №3.

Общее кол-во калия определяется по формуле: $VK^+=ФПК^++ДК^+$, где VK^+ - общее кол-во $К^+$, $ФПК^+$ - суточная возрастная потребность в калии, $ДК^+$ - дефицит $К^+$. Формула для расчета дефицита $К^+$: $ДК^+=(К^+_n-К^+_б)*m*k$, где $К^+_n$ – $К^+$ в норме, $К^+_б$ – $К^+$ больного, m – масса тела больного, k – возрастной коэффициент.
Таким образом, $ДК^+=(4,5-2,7)*15*0,3=8$ ммоль, $VK^+=1,6*15+8=32$ ммоль, т.е. 32 мл 7,5% р-ра хлорида калия.

12. Рекомендации по учебно-исследовательской работе студентов:

11. Зависимость объёма оперативного вмешательства от формы и стадии перитонита у детей
12. Анализ результатов лечения больных с перитонитом
13. Управляемая лапаростомия при лечении тяжёлых перитонитов в детском возрасте.
14. Инфузионная терапия при перитоните в детском возрасте
15. Коррекция водно-электролитного дисбаланса при перитоните у детей.

13. Перечень практических умений:

45. Сбор анамнеза
46. Измерение АД
47. Измерение пульса
48. Пальпация живота с определением мышечного напряжения брюшной стенки и выявлением симптомов раздражения брюшины
49. Перкуссия живота для выявления симптома исчезновения симптома «печёночной тупости»
50. Аускультация живота для выявления шумов кишечной перистальтики
51. Интерпретация лабораторных анализов
52. Интерпретация результатов УЗИ
53. Чтение рентгенограмм
54. Выбор оптимального объёма оперативного вмешательства в зависимости от формы, фазы перитонита и возраста больного
55. Составление схем предоперационной подготовки и послеоперационного ведения больного
56. Диагностика возможных осложнений
57. Определение критериев выздоровления
58. Оформление истории болезни
59. Реабилитация и диспансеризация больных после выписки из стационара
60. Определение степени обезвоживания
61. Определение вида дегидратации
62. Интерпретация биохимических анализов крови на предмет электролитного состава крови
63. Интерпретация метаболических нарушений
64. Расчет инфузионной программы в до и послеоперационном периодах
65. Реализация инфузионной программы при различных заболеваниях
66. Пути введения жидкостей в организм

16. Список литературы по теме занятия:

№ п/п	Наименование	Издательство	Год выпуска
Обязательная			
1	Хирургические болезни детского возраста: учебник: в 2т./ под ред. Ю.Ф. Исакова Т1	М.: ГЭОТАР-Мед	2004
2	Хирургические болезни детского возраста: учебник: в 2т./ под ред. Ю.Ф. Исакова Т2	М.: ГЭОТАР-Мед	2004
Дополнительная			
4	Детская хирургия: национальное руководство / под ред. Ю.Ф. Исакова,	М.: ГЭОТАР-Медиа	2009

	А.Ф. Дронова		
6	Хирургические болезни детского возраста: учебное пособие / В.В. Подкаменев	М.: Медицина	2005
7	Стандарты диагностики и алгоритмы практических навыков в детской хирургии / под ред. В.А. Юрчук, А.Н. Дарьиной	Красноярск: Элит	2005
9	Ургентная хирургия детского возраста: метод. указания к внеауд. раб. 6 курса пед. и леч. фак. / под ред. В.А. Юрчук, А.Н. Дарьиной	Красноярск: КрасГМУ	2009
Электронные ресурсы			
1	Электронная библиотечная система КрасГМУ		
2	БД MedArt		
3	БД Медицина		

1. **Тема занятия: «Аномалии развития желудочно кишечного тракта. Врожденная кишечная непроходимость».**

26. Практическое занятие

27. Актуальность темы:
Атрезия пищевода, врожденная кишечная непроходимость, врожденный пилоростеноз и атрезия желчевыводящих путей являются наиболее частыми и тяжелыми пороками развития пищеварительного тракта. До настоящего времени летальность при данных пороках остается высокой. Исход заболевания зависит от своевременной диагностики и адекватности лечебно-тактических мероприятий на этапах оказания медицинской помощи. Реабилитация детей с рассматриваемой патологией заслуживает особого внимания.

28. Цели обучения:

4.1. Общая цель: Подготовить высококвалифицированного специалиста, ориентирующегося в вопросах патогенеза, клиники, диагностики, дифференциальной диагностики, лечебно-тактических мероприятий при атрезии пищевода, врожденной кишечной непроходимости, врожденном пилоростенозе и атрезии желчевыводящих путей, принципах диспансеризации и реабилитации больных.
4.2. Учебная цель: В процессе занятия обучить врачей-ординаторов знаниям этиологии, клиники, дифференциальной диагностики атрезии пищевода, врожденной кишечной непроходимости, врожденного пилоростеноза и атрезии желчевыводящих путей. Научить практическим навыкам при обследовании детей с данной патологией, предоперационной подготовке, методам оперативного лечения, тактике, научить студентов интерпретировать рентгенограммы, оценивать лабораторные данные.
4.3. Психолого–педагогическая цель: На примере изучаемой патологии усвоить принципы медицинской деонтологии при общении с родителями и родственниками новорожденного. Научиться соблюдать этические нормы поведения врача.

29. Место проведения практического занятия: учебная комната, палаты детского специализированного отделения, рентген – кабинет, манипуляционная, перевязочная, операционная.

30. Оснащение занятия: Таблицы (12), слайды (35), рентгенограммы (60), муляжи (15), оверхет (1), мультимедийный аппарат (1).

31. Структура содержания занятия:

№	Этапы практических занятий	Продолжительность (мин)	Содержание этапа и оснащенности
1	2	3	4
1	Планерка	25	Отчёт дежурных врачей о состоянии тяжелых и экстренных больных. Разбор больных на операции.

2	Организация занятия	5	Проверка посещаемости и внешнего вида обучающихся
3	Формулировка темы и цели	5	Обратить внимание студентов на актуальность темы, эмбриологию, тератогенные факторы, клинику, дифференциальную диагностику и лечение атрезии пищевода, врожденной кишечной непроходимости, врожденного пилоростеноза и атрезии желчевыводящих путей.
4	Контроль исходного уровня	20	Тестирование, индивидуальный контроль (словесно-логический метод).
5	Раскрытие учебно - целевых вопросов	30	Разбор темы: эмбриогенез, этиология, патогенез атрезии пищевода, врожденной кишечной непроходимости, врожденного пилоростеноза и атрезии желчевыводящих путей, классификация, клиника, диагностика, лечение и реабилитация.
6	Самостоятельная работа студентов: а) курация детей с изучаемой патологией б) беседа с родителями в) запись результатов обследований детей в истории болезни г) разбор курируемых больных д) участие в перевязках, обследованиях и операциях е) выявление ошибок в диагностике и лечении детей	120	—Работа в палате детского специализированного отделения —Разбор истории болезни —Интерпретация результатов дополнительных методов исследования —Отработка практических навыков —Работа в рентген–кабинете —Работа в манипуляционной —Работа в перевязочной —Работа в операционной
7	Итоговый контроль знаний, письменно и устно с оглашением оценок за практические занятия и практические навыки по изученной теме занятия	60	Тесты, ситуационные и нетиповые задачи по теме занятия.
8	Задание на дом	5	Учебно-методические разработки по теме следующего занятия, индивидуальные задания (словесно-логических метод).
Всего:		270	

8. Аннотация темы:

АТРЕЗИЯ ПИЩЕВОДА

– врожденная непроходимость пищевода, обусловленная отсутствием просвета данного участка пищеварительной системы. Среди пороков развития пищевода (трахео-пищеводные соустья, стеноз, халазия, ахалазия пищевода) атрезия пищевода - наиболее частый порок и встречается по данным Г.А.Баирова, С.Я.Долецкого (1968,1976,1983) у одного из 3500 новорожденных.

Формируется данный порок развития пищевода на ранних этапах эмбриогенеза. Основные этапы эмбриогенеза пищевода: пищевод образуется из начального (переднего или краниального, верхнего) отдела первичной кишечной трубки энтодермального происхождения (из внутреннего зародышевого листка). На этом же участке первичной кишечной трубки закладываются верхние отделы дыхательной системы (трахея, главные бронхи легких) – из абдоминальной части первичной кишечной трубки формируется дыхательная, а из задней, дорсальной – пищеварительная (пищевод) системы. Не полное разделение этих двух, разноплановых по функциональной значимости для организма систем на данном участке первичной кишечной трубки и объясняет формирование свищевых форм атрезии пищевода.

Вероятной причиной развития атрезии пищевода считают нарушение онтогенеза пищеварительного тракта в ранние сроки эмбриогенеза (2-3-5 недели): на стадии солидной (пролиферации эпителия первичной кишечной трубки) и стадии вакуолизации (рассасывание пролиферированного, слущенного в просвет первичной кишечной трубки эпителия).

Нарушение эмбриогенеза возникают в результате воздействия на систему мать-плацента-плод в ранние сроки беременности различных факторов: экологических, химических, физических, радиационного облучения, токсических и инфекционных и др. Четко прослежена наследственность порока.

Различают 6 основных вариантов атрезии пищевода:

1. Атрезия пищевода, при которой часть пищевода представлена фиброзным тяжом.
2. Пищевод представлен двумя изолированными слепыми мешками, не соединенными друг с другом.
3. Верхний (проксимальный) сегмент пищевода оканчивается слепо, нижний (дистальный) сообщается с трахеей над местом ее бифуркации (87-95%).
4. Верхний сегмент оканчивается слепо, нижний имеет соустье с трахеей в месте ее бифуркации.
5. Верхний сегмент соединен с трахеей свищевым ходом, нижний оканчивается слепо.
6. Оба сегмента пищевода имеют соединения с трахеей, представленные изолированными или общим соустьем.

Наиболее частый (87-95%) вариант атрезии пищевода (3), когда имеется атрезия верхнего отрезка и нижнего трахео-пищеводного свища. Наиболее редкий вариант (3-5%) - несвищевая форма атрезии пищевода (2). Самым «тяжелым» вариантом считается (5) свищевая форма атрезии, при которой проксимальный сегмент имеет соустье с трахеей или правым главным бронхом, а нижний отдел пищевода оканчивается слепо. У детей с атрезией пищевода в 20-50% случаев наблюдаются сочетанные пороки развития.

Клиническая картина при атрезии пищевода отчетлива. Уже при рождении у новорожденного отмечаются признаки синдрома дыхательных расстройств (СДР), обусловленного развитием аспирационных осложнений. У большинства детей в первые 2-3 часа после рождения имеются обильные пенистые выделения изо рта, носовых ходов

(так как при атрезии пищевода слепой отдел пищевода переполняется слизью, она попадает в ротоглотку, потоком воздуха (на выдохе) выделяется наружу, при вдохе аспирируется в дыхательные пути, вызывая приступы асфиксии, цианоза. (Персонал родильного дома, может не обратить внимание на эти признаки). После отсасывания слизи состояние ребенка улучшается, но не надолго. Пенистые выделения изо рта и приступы цианоза упорно повторяются, быстро развивается тяжелая аспирационная пневмония. При наличии широкого нижнего трахео-пищеводного свища состояние ребенка может быть очень тяжелым и обусловлено развитием СДР в результате заброса желудочного, химически активного содержимого в дыхательные пути и быстрого развития трахеобронхиолита (синдром Мендельсона), аспирационной пневмонии.

Наиболее тяжелое состояние у новорожденных после рождения с атрезией пищевода при наличии верхнего трахео-пищеводного свища. В этом случае слизь, слюна, содержимое родовых путей попадают в более ранние сроки непосредственно в дыхательные пути. Приступы асфиксии, внезапного ухудшения состояния могут наступить в момент или сразу после кормления новорожденного. При этом отмечается срыгивание, излитие молока в ротоглотку (при слепом верхнем отделе пищевода), попадание (аспирация) молока в дыхательные пути, что проявляется нарушением дыхания (может наступить остановка дыхания), появляется кашель, цианоз. «Упорное» кормление ребенка приводит к повторным приступам аспирации, асфиксии. Общее состояние таких детей прогрессивно ухудшается, в связи с развитием тяжелой аспирационной пневмонии, ДН, обуславливающей гибель ребенка.

Диагностика.

В настоящее время общепризнанна ранняя, антенатальная диагностика пороков развития у детей – метод УЗИ в ранние сроки (первые 30-40 дней) беременности. Диагноз атрезии пищевода может быть заподозрен по таким признакам УЗИ: многоводие, отсутствие газа в желудке, петлях кишечника. В группу «риска» относят детей, рожденных от матерей, у которых беременность протекала с гестозом, отягощенной наследственностью.

Общепринято проведение ***зондирование пищевода:*** всем новорожденным в родильном доме в первые минуты после рождения. Этот простой метод дает возможность своевременно поставить диагноз атрезии пищевода. Абсолютно показан данный метод у детей с признаками СДР, наличием гиперсоливации. Описание метода: тонким (2-2,5 мм в диаметре) зондом с закругленным концом через носовой ход проводят зондирование пищевода до желудка. При наличии атрезии зонд упирается в слепой отрезок пищевода, появляется ощущение «препятствия» для продвижения зонда. Устанавливают уровень (длину) возможного прохождения зонда. Исходя из анатомических размеров пищевода (длина 10-12 см), необходимая длина зонда для зондирования не менее 24-25 см, так как возможны пороки в нижней абдоминальной части пищевода и при этом вероятно закручивание, обратный ход в сторону ротоглотки, что может быть принято за нормальную проходимость пищевода.

Введение воздуха через зонд, установленного в пищевод, с помощью шприца (10-15 мл), позволяет уточнить проходимость пищевода. Выхождение воздуха с шумом из носоглотки подтверждает атрезию пищевода (**проба Элефанта**). Поступление воздуха в желудок (аускультация!) исключает атрезию пищевода, но не установит стеноз, ахалазию пищевода, наличие изолированного трахео-пищеводного свища.

Уточнение диагноза достигается ***рентгенологическими методами*** (рентгеноскопия, рентгенография). После введения зонда в пищевод, удаления шприцем слизи, в вертикальном положении ребенка: по катетеру шприцем вводят до 1-1,5 мл водорастворимого, либо подогретого до 37 градусов жирорастворимого (йодолипол) рентгенконтрастного вещества. ***Рентгеноскопически***, либо на обзорной рентгенограмме грудной клетки и брюшной полости определяют проходимость пищевода. Диагноз

атрезии пищевода устанавливают по уровню контрастированного «слепого» отдела пищевода. При наличии свищевой формы атрезии пищевода:

А) при проксимальном трахео-пищеводном свище R-контрастное вещество попадает в дыхательные пути, выполняется бронхография;

Б) при дистальном трахео-пищеводном свище контрастируется «слепой» проксимальный отдел пищевода и определяется газ (воздух) в желудке и кишечнике;

В) при выполнении бронхографии (попадание R-контраста в дыхательные пути) и наличии газа в желудке и кишечнике - свидетельство наличия трахео-пищеводных соустий (или общего соустья) двух отделов пищевода. После R-обследования важно сразу же удалить шприцем контрастное вещество!

Тактика и объем лечебных мероприятий по установлении диагноза атрезии пищевода.

Полностью исключается кормление и введение энтерально жидкости! Через установленный в пищеводе зонд периодически отсасывается слизь. Используют для санации возможные варианты: резиновые груши, водоструйный и электроотсос, шприцы с резиновыми или силиконовыми катетерами. Важно соблюдать правила асептики, помнить о возможной травматизации пищевода. Ребенку назначаются оптимальные условия микроклимата (кювез, грелки), периодически проводится кислородотерапия, при клинике ОДН – санация трахео-бронхеального дерева, интубация трахеи, в крайне тяжелых случаях с применением АИВЛ. Проводится медикаментозная предоперационная подготовка: антибиотикотерапия, введение викасола (в возрастной дозировке). При задержке сроков транспортировки больного – выполняются парентеральное введение белковых (альбумин, протеин, аминокислоты), глюкозо-солевых растворов (10% раствор глюкозы), либо переливается одногруппная плазма, исходя из физиологических потребностей организма. Ребенок с подробной выпиской направляется в клинику детской хирургии. R-граммы прилагаются к направленной документации. Транспортировка ребенка выполняется в оптимальных условиях (транспортный кювез), проводится периодическое (через каждые 15-20 мин) отсасывание слизи из пищевода, ротоносоглотки. Очень важно с момента первых клинических признаков патологии придать новорожденному возвышенное (до вертикального) положение, чем предупреждается попадание слизи и химически агрессивного желудочного содержимого в легкие.

В ДХО проводится клинико-лабораторное обследование: определяются показатели периферической крови, биохимический анализ крови, общий анализ мочи, определяют группу крови и резус-фактор. При отсутствии на догоспитальном этапе R-обследования выполняют его. Уточняют диагноз, оценивают общее состояние ребенка, проводят предоперационную подготовку.

Лечение атрезии пищевода оперативное. Сроки оперативного лечения, объем и длительность предоперационной подготовки, зависят от сроков поступления, тяжести состояния ребенка. Дети, поступившие в клинику в первые 10-12 часов при отсутствии соматической, либо сочетанной врожденной аномалии, как правило, не требуют длительной предоперационной подготовки. При позднем поступлении детей, с явлениями выраженной аспирационной пневмонии, ателектазом легких, предоперационная подготовка проводится по общим правилам до улучшения состояния больного, клинико-рентгенологических данных.

Хирургическая коррекция порока.

Доступ: правосторонняя боковая торакотомия (предпочтительно экстраплевральная) в четвертом межреберье справа. Обезболивание – интубационный наркоз с ИВЛ. Устраняют трахео-пищеводное соустье (прошивают+первязывают+отсекают). Определяют диастаз между двумя сегментами пищевода. Считается оптимальным наложение прямого анастомоза пищевода «конец в

конец» при диастазе не более 1,5 см. При значительном диастазе (2см и более) методом выбора является наложение двойной эзофагостомы (Баиров Г.А.), либо гастростомы с обязательным устранением трахеопищеводного соустья. При несвищевой форме атрезии пищевода – гастростомия и верхняя эзофагостомия или гастростомия и пролонгированное удлинение верхнего сегмента пищевода методом бужирования с последующим анастомозом пищевода.

Послеоперационный период проходит в реанимационном отделении, палате интенсивной терапии, при участии в лечении ребенка врачей смежных специальностей. Проводится комплексное лечение в условиях оптимального микроклимата, частичное зондовое питание, лечение пневмонии, профилактика осложнений (хирургическая инфекция, рубцовое сужение пищевода и др.).

По данным зарубежных и отечественных авторов результаты лечения в последние годы улучшились. До 85% новорожденных, поступивших в первые 1,5-2 суток с момента рождения, оперированных по поводу атрезии пищевода, спасены. Дети после выписки из стационара требуют диспансерного наблюдения детского хирурга, педиатра.

ВРОЖДЕННАЯ КИШЕЧНАЯ НЕПРОХОДИМОСТЬ

Врожденная кишечная непроходимость (10.2 % по Сурину 1 случай на 3-6 тыс. родов) у новорожденных может быть связана с различными причинами врожденного характера.

Различают внутренний тип закрытия просвета кишечника и наружный.

Внутренний тип закрытия просвета кишечника может быть полным - атрезия и неполным – стеноз, мембрана с отверстием.

Наружный тип непроходимости чаще обусловлен сдавлением нормально сформированной кишечной трубки, различными причинами:

А) неправильно расположенными сосудами брыжейки. При этом чаще всего сдавливается нижний отдел 12-ти перстной кишки – верхнее-брыжеечной артерией, верхний отдел 12-ти перстной кишки - желудочно-двенадцатиперстной артерией;

Б) спайками брюшины эмбрионального происхождения;

В) головкой поджелудочной железы, кольцевидно охваывающей нисходящий отдел двенадцатиперстной кишки

Г) сдавление новообразованием брюшной полости увеличенной печенью или почкой.

Эмбриогенез

Большая часть внутренних органов: легкие, ЖКТ, мочевая система, печень, поджелудочная железа и т.д. формируются из первичной кишки. Кишечная трубка зародыша формируется из энтодермы (первичная кишка) и представляется полой, выстланной однослойным эпидермальным эпителием. Со второй - пятой недели внутриутробной жизни плода кишечный эпителий начинает бурно пролиферировать, превращается в многослойный. Размножающиеся клетки эпителия к 45-му дню внутриутробного развития заполняют весь просвет кишечной трубки (**стадия плотного шнура- пролиферации**).

После 45 дня начинается процесс постепенного разряжения эпителиальных клеток вследствие их рассасывания. Между эпителиальными клетками, заполняющими кишечный просвет, в начале образуются небольшие пустоты - вакуоли, которые укрупняются путем слияния между собой. Просвет кишки в это время представляет ряд полостей, разъединенных эпителиальными мостиками. Эта **стадия вакуолизации**. Полное восстановление просвета кишечной трубки заканчивается к 70-80 дню внутриутробной жизни – **стадия реканализации.**

Различные тератогенные факторы, влияющие на эволюцию первичной кишечной трубки в данные сроки эмбриогенеза обуславливают формирование кишечной непроходимости по «внутреннему типу». Одной из частых причин «наружного типа» кишечной непроходимости является нарушение эмбрионального поворота(вращения) кишечника, в частности «средней кишки».

«Средней кишкой» принято считать часть кишечной трубки, которая питается верхней брыжеечной артерией, и включает в себя: тощую, подвздошную и правую половину толстой кишки.

В самом раннем периоде развития у эмбриона человека кишечная трубка находится в вертикальном положении и фиксирована к задней стенке целомической полости по средней линии при помощи первичной дорсальной брыжейки.

В сроки 5-7 неделя эмбрионального развития кишечная трубка растет быстрее, чем брюшная полость, не помещается в ней. Часть средней кишки выходит в пупочный канатик, возникает, «физиологическая пуповинная грыжа».

К 8-10 неделе активно растет брюшная полость, петля средней кишки, находящаяся в пупочном канатике, поворачивается на 90 градусов против часовой стрелки из сагиттальной плоскости в горизонтальную, происходит вправление (самоустранение) физиологической пуповинной грыжи. Так заканчивается первый период поворота средней кишки.

Во втором периоде (10-12 недели) продолжается поворот средней кишки против хода часовой стрелки вокруг оси – верхней брыжеечной артерии, на 180 градусов. К концу второго периода поворота кишечника слепая кишка оказывается в эпигастральной, подпеченочной (впереди ДПК) области, т.е достигает правый верхний квадрант.

В 3-ем периоде нормального поворота кишечника (с 12 недели эмбриогенеза) слепая кишка опускается из правого верхнего квадранта в правый нижний. На этом поворот заканчивается. В этот же период происходит разделение общей брыжейки на брыжейку для тонкой и толстой кишки и их прикрепление к задней стенке брюшной полости.

По клинико- рентгенологической картине все виды врожденной кишечной непроходимости подразделяют на **высокую и низкую**.

К **высокой** кишечной непроходимости относится непроходимость ЖКТ на уровне ДПК и начального отдела тощей кишки. К **низкой** непроходимости относится непроходимость со средних отделов тощей кишки и ниже – подвздошной, толстой кишки.

По **клиническому течению** ВКН делится на острую**, подострую, хронически-рецидивирующую формы.**

Причины высокой кишечной непроходимости:

1. Атрезия ДПК, тощей кишки.
2. Мембрана ДПК, тощей кишки
3. Врожденный стеноз ДПК, тощей кишки;
4. Кольцевидная поджелудочная железа, сдавливающая ДПК;
5. Эмбриональные спайки брюшины, сдавливающие ДПК, начальные отделы тощей кишки
6. Аберрантный сосуд, сдавливающий ДПК и начальные отделы тощей кишки
7. Высокое расположение слепой кишки со сдавлением ДПК
8. Врожденный заворот средней кишки;
9. Синдром Ледда

Причины врожденной низкой кишечной непроходимости

1. Атрезия среднего отдела тощей кишки, подвздошной, толстой кишки
2. Стеноз среднего отдела тощей кишки, подвздошной, толстой кишки
3. Мекониальная кишечная непроходимость
4. Острая форма болезни Гиршпрунга

5. Заворот толстой кишки
6. Внутренняя грыжа

Клиническая картина острой формы врожденной высокой кишечной непроходимости.

Проявляется кишечная непроходимость с 1-ого дня, а иногда с первых часов жизни ребенка. Наиболее постоянным симптомом является рвота.

Если непроходимость выше р. Fater (что бывает довольно редко), рвота обильная, нередко фонтаном, без примеси желчи, возникает вскоре после рождения.

При непроходимости ниже р. Fater в ДПК, и начальном отделе тощей кишки - рвоте нередко предшествует срыгивание, затем рвота становится многократной и обильной. Рвотные массы густо окрашены желчью, иногда с примесью крови (это объясняется авитаминозом К). Рвота при полной непроходимости (атрезии) кишечника бывает многократной, упорной, приводящей к дегидратации.

Для высокой кишечной непроходимости характерно быстрое падение в весе (200 – 300 гр. в сутки). На вторые сутки отмечается обезвоживание – наблюдаются сухость кожных покровов и слизистых, западение родничка, снижение тургора тканей, олигурия. Наблюдаются вялость, адинамичность ребенка.

Живот увеличен в верхних отделах за счет растянутого желудка и ДПК. После обильной рвоты вздутие в эпигастральной области уменьшается, иногда полностью исчезает. Отмечается некоторое западение нижних отделов живота (ладьевидная форма живота). Как правило видимой перистальтики желудка нет.

При пальпации живот мягкий, безболезненный. Аускультативно – возможно грубая перистальтика желудка.

При полной врожденной высокой кишечной непроходимости – однократное отхождение мекония в небольшом количестве, напоминающего слизистую пробку.

При подострой форме врожденной высокой кишечной непроходимости переходный стул отходит в более поздние сроки (на 6-7 день). Клиника непроходимости кишечника развертывается постепенно. Ухудшение состояния ребенка прогрессирует во времени. Отдифференцировать полную врожденную КН (атрезию) от неполной помогает проба Фарбера (цитологическое исследование первородого кала – мекония позволяет выявлять клетки плоского эпителия, лануго, являющиеся составными частями околоплодных вод, попадающими в кишечник при заглатывании ребенком).

Дифференциальный диагноз проводится с заболеваниями:

Атрезия пищевода, ахалазия, халазия пищевода, пилороспазм, пилоростеноз, родовая травма головного и спинного мозга (синдром вегето-висцеральных нарушений ЖКТ), адрено-генитальный синдром, параэзофагеальная диафрагмальная грыжа, функциональная кишечная непроходимость.

Наряду с анализом анамнестических, клинико-лабораторных, инструментальных исследований (зондирование пищевода, желудка, ФГС, УЗИ) в ранней диагностике ВКН большое значение придается рентгенологическому обследованию ребенка.

При обзорной рентгенографии органов грудной и брюшной полостей при высокой ВКН наблюдается - две чаши Клойбера, «немой живот» - отсутствие пневматизации кишечника. При ирригографии (применяют водорастворимые рентгенконтрастные вещества, крахмал-контрастную смесь) исключают мальротацию (незавершенный поворот кишечника) по расположению толстой кишки, в частности слепой.

Клиническая картина врожденной низкой кишечной непроходимости.

1. Отсутствие мекония – основной симптом. После клизмы выделяются лишь комочки бесцветной слизи.
2. Рвота появляется поздно, к концу 2-3 дня жизни, с приемом пищи обычно не связана. Рвотные массы окрашены желчью, затем зеленью, имеют кишечный характер.

В первые часы ребенок спокоен, затем появляются двигательные беспокойства. Ребенок сучит ножками, отказывается от груди. Нарастают симптомы интоксикации: ребенок становится вялым, адинамичным, кожные покровы приобретают серо-землистую окраску, температура может повышаться до 37,6 – 38 градусов.

Объективно: живот равномерно вздут, вздутие прогрессирует. После рвоты живот не уменьшается (больше нижние отделы). Через растянутую брюшную стенку контурируют растянутые меконием и газами кишечные петли. Нередко видна их перистальтика (симптом Валя), которая в поздние сроки не прослеживается (парез кишечника). Перкуторно тимпанит во всех отделах живота. При аускультации определяются редкие глухие шумы кишечной перистальтики. Пальпация живота болезненная, ребенок реагирует беспокойством, плачем. Иногда удается пропальпировать опухолевидное образование (заполненный кишечным содержимым отдел кишечника). Перерастянутый отрезок кишки выше места непроходимости может перфорировать и развиться мекониальный перитонит. При этом наступает резкое ухудшение в состоянии ребенка (шок). Передняя брюшная стенка становится резко напряженной, блестящй, видна сеть расширенных подкожных венозных сосудов. В боковых отделах брюшной стенки, паховых областях, области наружных половых органов появляется отек. Перекуторно - исчезает печеночная тупость, притупление в отлогих местах брюшной полости.

Рентгенологические исследования.

На обзорный рентгенограмме брюшной полости при низкой кишечной непроходимости – раздутый живот, петли кишечника, с множественными неравномерными горизонтальными уровнями (непроходимость толстой кишки) или несколькими крупными газовыми пузырями с широкими уровнями, идущими поперек брюшной полости (непроходимость подвздошной кишки).

При перфорации кишечника свободный газ в брюшной полости, нередко в сочетании с гидроперитонеумом.

ХРОНИЧЕСКО-РЕЦИДИВИРУЮЩАЯ НЕПРОХОДИМОСТЬ КИШЕЧНИКА

Основные причины врожденной рецидивирующей кишечной непроходимости:

1. Врожденные циркулярные стенозы тонкой и толстой кишки;
2. Нарушение нормального поворота средней кишки;
3. Мезоколико париетальные грыжи.
4. Аномалии желточного протока;
5. Удвоение кишечника;
6. Эмбриональные спайки брюшины
7. Кисты, опухоли брыжейки, кишечника

Клиника.

Признаки беспокойства, дисфункции ЖКТ в раннем грудном возрасте. Вздутие живота, рвота, задержка стула, отхождение газов. Приступы беспокойства кратковременны, по нескольку раз в день. Потеря аппетита, плохая прибавка в весе.

Постепенно приступы учащаются, состояние ухудшается. При легком течении светлые промежутки продолжительны, а обострение кратковременное. Вздутие и асимметрия живота. Видимая перистальтика кишечника.

Истощение, отставание в физическом развитии, анемия, полиавитаминоз. Пневмония. Нарушение белкового и водно-солевого обмена.

Дети в старшем возрасте при хронической непроходимости жалуются на изжогу, отрыжку, чувство тяжести в эпигастральной области.

Дети малоактивны, малоподвижны, предпочитают спокойные игры, спят понемногу, иногда после еды вызывают рвоту сами, что облегчает их состояние.

Лечение

1. Предоперационная подготовка

При врожденной высокой кишечной непроходимости (острая форма)- регидратационная терапия, коррекция гидроионных нарушений, профилактика аспирационных осложнений (постоянный зонд в желудок), профилактика геморрагического синдрома (викасол), парентеральное питание (аминокислоты), устранение гиповолемии, превентивная антибиотикотерапия. Продолжительность подготовки к операции от 3-6 часов до 24 часов.

При низкой кишечной непроходимости - кратковременная предоперационная подготовка – дезинтоксикация организма ребенка, продолжительностью 1,5-3 часа. Экстренная операция.

2. Операция под интубационным наркозом срединная лапаротомия, ревизия органов брюшной полости, кишечника.

Хирургическая коррекция порока развития зависит от варианта врожденной аномалии ЖКТ. Применяются методы радикального и этапного лечения. При атрезии кишечника на различных уровнях – кишечные анастомозы, разгрузочные Т и У-образные анастомозы. При мекониальной непроходимости предпочтительна двойная илеостомия по Микуличу. Осложненные формы врожденной низкой кишечной непроходимости требуют колостомии.

3. Послеоперационный период – проводится многокомпонентная интенсивная терапия в условиях РХО, ОРИТ, ДХО, с участием в лечении детей врачей смежных специальностей – реаниматолога, детского хирурга, педиатра-неонатолога, невролога. Реабилитация детей – сложный процесс с диспансеризацией, контрольным наблюдением, обследованием специалистов детской хирургии, педиатрии.

ВРОЖДЕННЫЙ ПИЛОРОСТЕНОЗ

- это заболевание детей первых недель жизни, которое проявляется упорной рвотой, и быстрым прогрессивным падением массы тела. Частота, по данным литературы, различна: от 1:250 до 1: 13 тыс. родившихся.

Этиопатогенез

Вопросы этиологии и патогенеза пилоростеноза длительное время дискутировались, т. к. хирургами широко употребляется термин гипертрофии привратника при пилоростенозе, но это не объясняет сущность заболевания.

Существовало несколько взглядов на этиопатогенез:

1. некоторые авторы считали, что пилорическая непроходимость развивается из-за нервного спазма, а затем вторично возникает утолщение привратника (В. П. Кусков и др.).
2. первично врожденное утолщение мышечного слоя привратника, спазм присоединяется вторично
3. недоразвитие нервно-мышечных сплетений.

Все эти теории не имеют достаточных научных оснований. С 1929 года, благодаря работам М. А. Скворцова, С. И. Федынского, Н. И. Лапгового, Г. П. Краснобаева, С. Д. Терновского, а в более поздние сроки Розанов П. А., возникла теория врожденного порока развития пилоростеноза, вторично присоединяется спазм. Это основывается на патогистологическом материале. Морфологические изменения обнаружены во всех слоях привратника:

1. утолщение всех слоев привратника в 2-3 раза, особенно мышечного слоя
2. большее развитие соединительной ткани
3. большая величина гладких мышечных волокон и их ядер
4. некоторый атипизм строения слизистой оболочки.

Изменения в стенке желудка возникают в поздних случаях пилоростеноза в виде истончения мышечного слоя, атрофии слизистой - эти изменения вторичны, связаны с длительной задержкой пищи в желудке и расширением желудка.

Клиническая картина пилоростеноза

Выраженная форма врожденного пилоростеноза имеет характерную клиническую картину. У ребенка, не имевшего сначала заметных нарушений в развитии, с 2-4 недельного возраста появляется рвота "фонтаном" почти после каждого кормления. Рвотные массы не содержат желчи, выбрасываются с большой силой в виде струи. Иногда рвоте предшествует срыгивание, которое не отражается на общем состоянии.

Постепенно рвота становится редкой, но она обильна, имеет резкий застойный, кислый запах. Появляются запоры, иногда бывает самостоятельный скудный стул. Мочеиспускание до 5-6 раз в сутки и даже реже (2-3). Вес начинает быстро падать. Ребенок истощается. Подкожно- жировой слой полностью отсутствует, кожа дряблая, сухая, снижен тургор, появляются складки. Черты лица заострены, запавшие щеки и большой родничок. Выраженные морщины на лбу, голодное выражение лица, ребенок, как правило, жадно сосет грудь. В эпигастральной области периодически появляется видимая на глаз перистальтика желудка в виде двух округлых выпячиваний, разделенные между собой перемычкой. Выпячивание перемещается слева направо и сверху вниз, постепенно сглаживаясь, после исчезновения могут появиться новые волны Это симптом " песочных часов". Он является характерным для пилоростеноза и имеет большое значение для диагностики,

Патогномоничным симптомом для пилоростеноза является пальпация утолщенного привратника. Но пропальпировать его удается у небольшого количества больных с выраженной гипертрофией привратника (Н. И. Ланговой, Н. А. Розанова). Иностранные авторы (Ледд, Хендрен и др.) придают большое значение этому симптому. Рекомендуется прощупывать привратник на середине расстояния между пупком и мечевидным отростком несколько кнаружи от правой прямой мышцы живота.

По клиническому течению в зависимости от тяжести проявления симптомов, потери массы различают следующие **формы**:

- легкая
- среднетяжелая
- тяжелая

Легкая форма - меньшая выраженность симптомов, ежедневная потеря массы тела составляет до 0,1% веса при рождении

Среднетяжелая - потеря массы ежедневно 0,2- до 0,3% веса при рождении

Тяжелая форма - характеризуется яркостью клинических симптомов (рвота фонтаном, быстрое падение массы тела, редкое мочеиспускание и т.д.) ежедневная потеря массы составляет 0,4% и выше.

У детей с врожденным пилоростенозом вследствие частых и обильных рвот развивается обезвоживание, объективным показателем которого является повышение гематокрита. В тяжелых случаях отмечается снижение электролитов К, Cl, а щелочной резерв повышается, что возникает вследствие больших потерь соляной кислоты при рвотах, на пополнение которой расходуются хлориды крови, возникает состояние алкалоза, которое может вести к повышенной возбудимости ребенка. Гипохлоремия проявляется поверхностным дыханием, зевотой, мышечной гипертонией, сонливостью, тремором конечностей. Однако гипохлоремическая кома не развивается (М. С. Маслов и Н. А. Розанова), у этих детей в связи с задержкой кислых метаболитов, которые компенсируют алкалоз.

В общем анализе крови отмечается умеренная анемия, но может быть и повышение гемоглобина, лейкоцитов вследствие сгущения крови.

Одним из дополнительных методов диагностики является **рентгенологическое обследование** ребенка. Вначале производят обзорную рентгенограмму в вертикальном положении больного. При этом виден желудок, растянутый воздухом и жидким содержимым (горизонтальный уровень). В петлях кишечника газов меньше обычного. **Контрастное исследование.** В качестве контраста применяют 3-5% взвесь бария в грудном молоке (25 - 30 мл). После дачи бария производят серийное рентгенологическое исследование при вертикальном положении ребенка. Рентгенограммы производят через 15-20 мин. после дачи контраста, затем через 3,6 и 24 часа. Нормальный желудок ребенка опорожняется через 3-4 часа, задержка бария после этого срока указывает на нарушения проходимости пилорического отдела. Перистальтика при пилоростенозе резко усилена, имеет сегментирующий характер, часто принимает форму "песочных часов". Перистальтика в области привратника отсутствует, привратник ригидный, неподвижный. Ряд авторов (Русеель, Гефке и др.) большое значение придают симптому сужения и удлинения канала привратника, его можно выявить в правом косом положении в виде тонкого клювовидного тяжа «симптом клювика» длиной 1-2 см. это специфический рентгенологический симптом. При наличии его дальнейшее обследование ребенка прекращается. В последние годы в диагностике врожденного пилостеноза находят широкое применение методы – ФГС и УЗИ.

Дифференциальная диагностика при тяжелых, классически протекающих формах заболевания не представляет трудностей. Особенно важным симптомом является рвота фонтаном без примеси желчи, падение веса, видимая на глаз перистальтика желудка «симптом песочных часов».

Наибольшее практическое значение имеет дифференциальная диагностика пилоростеноза и пилороспазма, особенно в начальном периоде.

Дифференциальная диагностика пилоростеноза и пилороспазма

(по Н. И. Ланговому)

	пилороспазм		пилоростеноз
1.	рвота с рождения	1.	рвота с двухнедельного возраста
2.	рвота частая небольшими количествами	2.	рвота более редкая, большой массой
3.	рвота чаще свежим молоком	3.	рвота створоженным молоком
4.	количество вырванного молока меньше, чем высосанного	4.	количество вырванного молока больше высосанного
5.	чаще самостоятельный стул, редко запоры	5.	Почти всегда редкие запоры
6.	число мочеиспусканий незначительно уменьшено	6.	Редкие мочеиспускания

7.	перистальтика желудка наблюдается редко	7.	Перистальтика желудка очень часто в виде «песочных часов»
8.	ребенок криклив	8.	ребенок более спокоен
9.	вес стоит или падает умеренно	9.	резкое падение в весе
10.	вес при поступлении больше, чем при рождении	10.	вес при поступлении меньше, чем при рождении

Легко протекающие формы часто имеют сходство с пилороспазмом. В случае больших затруднений в дифференцировании пилоростеноза и пилороспазма применяют спазмолитические препараты. Атропин 0.1% по 2-3 кап. 3 раза в день в течение 5-7 дней, аминазин, пипольфен.

ВРОЖДЕННОЕ СУЖЕНИЕ ПИЩЕВОДА И КАРДИОСПАЗМ, при которых также, как и при пилоростенозе основным симптомом является срыгивание и рвота, чаще всего проявляется после введения прикорма. Срыгивание возникает во время еды. Выходящая пища мало изменена, не имеет кислого запаха, содержит много слизи и слюны. Нет рвоты "фонтаном". Эзофагоскопия и рентгенологическое обследование пищевода с контрастным веществом, пилоростеноз исключается. **ВРОЖДЕННЫЕ АНОМАЛИИ ДВЕНАДЦАТИПЕРСТНОЙ КИШКИ**, при которых препятствие располагается ниже фатерова сосочка, обычно проявляются с первых дней жизни и их легко отличить от пилоростеноза т. к. рвота окрашена желчью и показательна рентгенологическая картина (два газовых пузыря или два уровня жидкости).

ГРЫЖА ПИЩЕВОДНОГО ОТДЕЛА ДИАФРАГМЫ. Рвота и срыгивание имеют примесь крови. Окончательно диагноз устанавливается рентгенологически.

Срыгивание и рвоту при перинатальной травме ЦНС иногда необходимо дифференцировать с пилоростенозом. При перинатальной травме ЦНС имеется неврологическая симптоматика, нет рентгенологических признаков, характерных для пилоростеноза – дилатации желудка и др.

Лечение.

При установлении диагноза врожденного пилоростеноза показано оперативное лечение. Проводится предоперационная подготовка. Длительность и интенсивность ее зависят от сроков поступления в стационар, тяжести состояния, степени истощения и глубины нарушения водно- солевого обмена.

Предоперационную подготовку проводят 1-3 дня. Проводится компенсация нарушений водно- электролитного баланса (глюкозо-солевые растворы 1:3). При снижении показателей К, С1 вводят хлористый калий 4% -7,5% р-р. Для коррекции белковых нарушений проводят двух- трехкратное переливание нативной плазмы, альбумина. Производят парентеральное введение витаминов группы В, С. при наличии сопутствующих заболеваний (пневмония, отит) проводится антибактериальная терапия.

Операция - пилоромиотомия по Фреде- Рамштедту- Веберу, проводится под общим наркозом.

Проводят верхний пара- или трансректальный разрез справа, или параллельно правой реберной дуге и ниже ее на 2 см. (разрез Робертсона). После вскрытия брюшной полости в рану выводят пилорический отдел желудка, который хирург фиксирует пальцами левой

руки. В бессосудистом участке в продольном направлении рассекают серозную оболочку и поверхностные слои мышц пилорического отдела. Затем тупым путем с помощью мягкого зажима, анатомического пинцета раздвигают мышечные волокна до полного освобождения подслизистой привратника и выбухания ее в рану. Осторожным нужно быть при разделении мышц в дистальном отделе привратника, рядом с двенадцатиперстной кишкой, т. к, в этом месте наиболее часто происходит ранение слизистой. Обнаружить повреждение слизистой не сложно. Пережимают пальцами двенадцатиперстную кишку и надавливают на желудок: в ране появляются пузырьки газа и слизь. При наличии осложнения рану ушивают и рассекают пилорус в другом месте, желудок опускают в брюшную полость, рану послойно ушивают.

ПОСЛЕОПЕРАЦИОННОЕ ВЕДЕНИЕ: через 2-3 часа после операции назначают дозированное кормление по 10 мл сцеженного молока через 2 ч., между кормлениями дают пить кипяченую воду. В последующем ежедневно добавляют общее количество молока по 100 мл в сутки.

Через 5 дней ребенка прикладывают к груди. Недостающее количество жидкости вводят парентерально (плазма глюкозо-солевые растворы). Применяется витаминотерапия, сердечно- сосудистые средства. Швы снимают через 10-12 дней. Ребенок выписывается под наблюдение педиатра, детского хирурга поликлиники. При ранении слизистой больной в течении 3-х дней находится на парентеральном питании, затем подключают дозированное кормление.

АТРЕЗИЯ ЖЕЛЧНЫХ ПРОТОКОВ

Атрезия желчных протоков является сравнительно редкой аномалией развития с неблагоприятным прогнозом. Первые клинические описания (52 случаев) этого заболевания принадлежат J.Tompson (1892). К 1916 г. J.Holms сообщает о 116 наблюдениях, причем 16 % из них считает возможным излечить оперативным путем.

Детальное изучение желтух раннего детского возраста позволило выделить из этой группы заболеваний атрезию желчных протонов как самостоятельную патологию, единственным методом лечения которой является операция.

Большая часть больных (более 80 %) с этим пороком развития считалась по разным соображениям неизлечимой (так называемые неоперабельные формы). Разрабатывалась теоретическая и техническая возможность пересадки печени при этих формах атрезии, описаны случаи успешной гетеротопической пересадки печени. Последующими работами японских хирургов M.Kasai (1959), K.Kimura (1979) доказана возможность полной или частичной коррекции „неоперабельных" вариантов атрезии внепеченочных желчных протоков. По существующей классификации различают три основных вида атрезии желчных протоков:

1) атрезию внепеченочных желчных ходов;
2) атрезию внутрипеченочных желчных ходов;
3) тотальную атрезию желчевыводящей системы.

В каждом виде атрезии Г.А.Баиров (1968) выделяет несколько типов в зависимости от уровня атрезии и сочетания атрезии с наличием желчного пузыря и пузырного протока (рис 1).

M.Kasai (1974) создал классификацию на основе возможности хирургической коррекции порока и подразделил их на два основных вида атрезии: корригируемый и некорригируемый, каждый из которых подразделяется на несколько подтипов.

1.Корригируемый тип

а) Атрезия общего желчного протока, в случае непроходимости его дистального отдела проксимальные отделы биллиарной системы расширены; желчный пузырь сохранен.

б) Атрезия общего печеночного протока; общий желчный проток непроходим или отсутствует.

Стенки проксимальных печеночных протоков фиброзно изменены, имеют точечный просвет. В воротах печени часто обнаруживается кистозное образование с плотными фиброзными стенками, заполненное густой желчью. Дистальные отделы желчных путей могут иметь различные варианты аномалийного развития вплоть до полного их отсутствия.

2.Некорригируемый тип. Характеризуется полным отсутствием протонов в воротах печени. Они либо полностью заменены фиброзной тканью, либо печеночные протоки имеют капиллярный просвет, либо в воротах печени отсутствуют и протоки, и фиброзная ткань.

В фиброзной массе на месте печеночных протоков имеются мелкие просветы желчных ходов, выстланные эпителием и связанные с внутрипеченочными протоками.

3.Истинная внутрипеченочная атрезия желчных ходов - встречается крайне редко. Происхождение атрезии, особенно наружных желчных ходов, связывалось исключительно с нарушением обратного развития солидной стадии в эмбриогенезе биллиарной системы. S.Okamoto (1978) предложил теорию локальной ишемии, связанную с пороками развития артериальной системы этой области.

Высказывались и ранее мысли об идентичности внутриутробного гепатита и атрезии желчных ходов [Тер-Григорова Е Н , 1967], однако связь между этими двумя процессами рассматривалась в зависимости от сроков поражения печеночной ткани (до или после формирования биллиарной системы в эмбриогенезе). Изучение морфологической картины на основе пункционной биопсии печени и аутопсийного материала, выявление цирротичесних изменений в печени, не всегда зависящие от возраста новорожденного, и прогрессирование этих изменений даже после устранения непроходимости желчных ходов дали возможность высказать новые взгляды на этиологию биллиарной атрезии Исследованиями B Landing (1974) все возможные виды атрезии, кисты общего желчного протона и врожденный гепатит объединены в одно понятие **обструктивная холангиопатия новорожденных**, основным субстратом которого является воспаление на всем протяжении желчевыделительной системы от гепатоцита до общего желчного протона

J Haas (1978) обнаружил дегенерацию гепатоцитов с образованием гигантских клеток, альтерацию с последующей пролиферацией и фиброзированием биллиарной системы По данным H Psacharopoulos (1980), при биллиарной атрезии гигантские клетки обнаруживаются в 25 % случаев, отек и воспаление - в 79 % наблюдений.

В зависимости от уровня поражения (гепатоцит или протоковая система) можно, видимо, говорить о превалировании гепатита или непроходимости желчных ходов. Высказывается мнение о постнатальном формировании атрезии вследствие нарушения кровообращения в этой области [Акопян В Г, 1982, MowatAP, 1981]

Прогноз заболевания и результат хирургического лечения зависят от выраженности цирротических изменений к моменту операции и прогрессирования их в послеоперационном периоде. Речь может идти и о лечебных мероприятиях, направленных на борьбу с прогрессированием этих процессов.

Клиническая картина. Основным симптомом атрезии желчных протонов является желтуха, которая появляется, как правило, вскоре после рождения и рассматривается часто как физиологическая. Однако, в отличие от последней, желтуха прогрессирует,

отмечается ахоличный кал и темная моча. Иногда каловые массы могут приобретать светло-лимонную окраску, что объясняется жизнедеятельностью кишечной флоры.

Печень постепенно увеличивается, становится плотной вследствие развития цирроза. Параллельно развивается спленомегалия. Со временем развивается синдром портальной гипертензии. Нарастает асцит, появляется сеть расширенных вен на передней брюшной стенке. Значительно увеличивается живот. За счет нарушения кишечного всасывания, дисбиоценоза появляется метеоризм, нарастает гипотрофия. Больные страдают от кожного зуда. С 4-5-месячного возраста появляются признаки печеночной недостаточности, которая и приводит детей к гибели на 8-10-м месяце жизни. В терминальной фазе заболевания возможны кровотечения из варикозно расширенных вен пищевода.

Диагностика атрезии желчных ходов затруднена из-за отсутствия каких-либо специфических симптомов, основной желтуха - встречается в период новорожденности довольно часто физиологическая желтуха, гемолитическая болезнь новорожденных, септическая желтуха, внутриутробные инфекции (токсоплазмоз, цитомегалия, сифилис).

Сложность состоит еще и в том, что диагноз должен быть поставлен как можно раньше. Результат оперативного лечения зависит от возраста оперируемого максимально до 11 нед. Таким образом, времени для наблюдений за течением заболевания и проведения методов исследования мало.

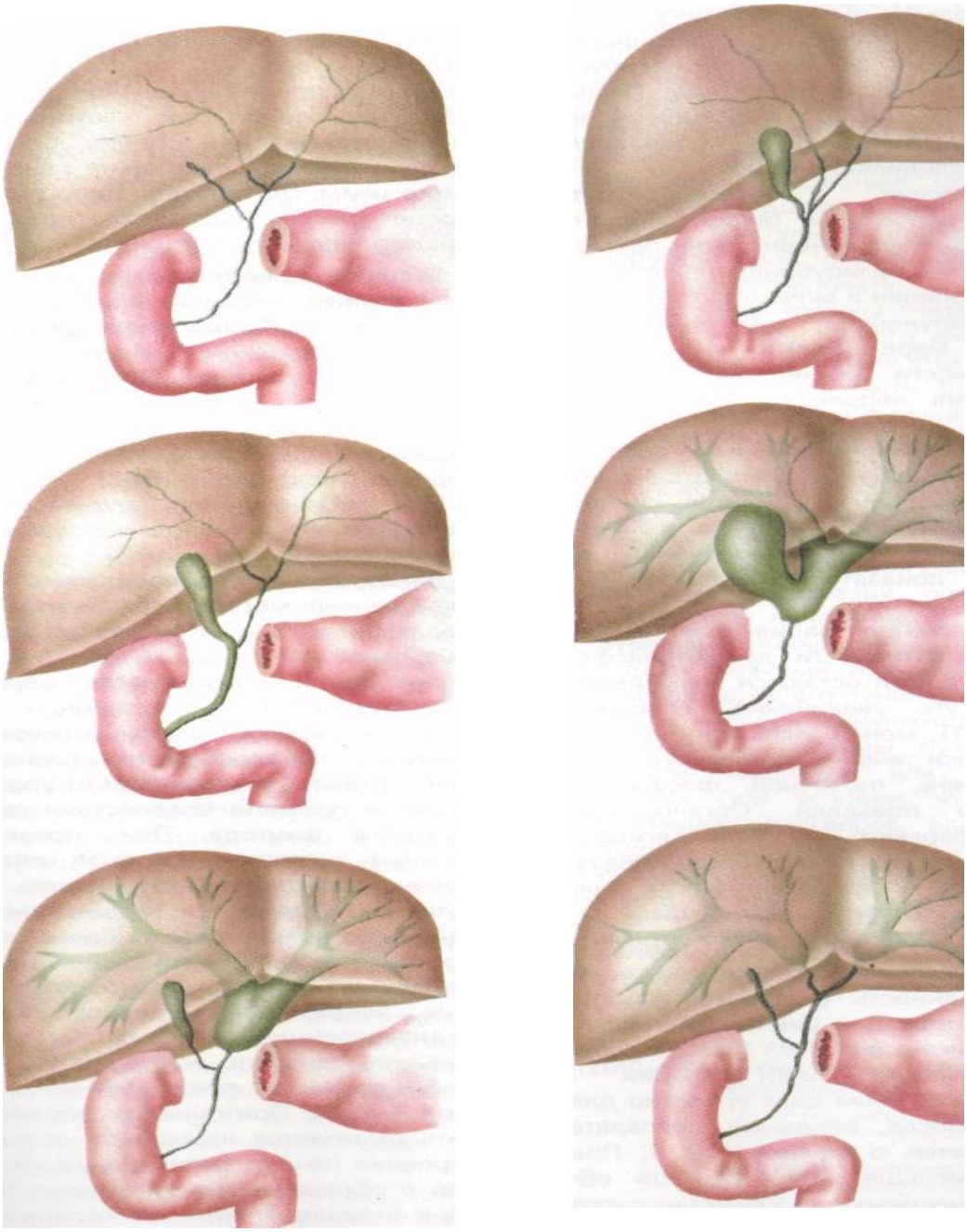

Рис 1. Виды атрезии желчных протоков. Некорригируемый тип: а, б, в;
Корригируемый тип: г, д, е.

Биохимические исследования выявляют нарушения билирубинового обмена: нарастает концентрация прямого (связанного) билирубина, стеркобилин в кале и уробилин в моче отсутствуют, в моче обнаруживают желчные пигменты. По мере развития печеночной недостаточности может нарастать и концентрация непрямого (свободного) билирубина.

Гипопротеинемия развивается после 4 мес. жизни, отмечается диспротеинемия (снижение уровня альбуминов), снижение протромбинового индекса, изменение осадочных проб (тимоловая, повышенные показатели, сулемовая - сниженные).

Нарастает концентрация холестерина. Показатели активности аминотрансфераз долгое время остаются мало измененными. Их увеличение, особенно фракции АЛТ,

может указывать на продолжающееся течение фетального гепатита. Уровень щелочной фосфатазы значительно повышен. Органоспецифические ферменты сорбитолдегидрогеназа, урониназа, лактатдегидрогеназа, (особенно ее V фракция) могут появляться лишь в терминальной фазе заболевания, и не характерны для атрезии.

Тест [Psacharopou-los H.T., Mowatt A.P., 1980] эскреции ^{131}I (rose bengal) с калом дает ориентир для диагноза. После введения препарата кал собирается в течение 72 ч. При эскреции меньше 10% диагноз обструкции желчных ходов становится практически несомненным.

Рентгенологический метод не дает никакой информации. **Радиоизотопные методы** позволяют судить о степени развития цирроза и нарушения портального кровотока. **При ультразвуковом сканировании** можно также обнаружить разную степень уплотнения печеночной паренхимы, связанную с цирротическим процессом. Этот метод точен при кистах общего желчного протока.

Гораздо более информативны инструментальные методы исследования и среди них - пункционная биопсия печени и лапароскопия. Идеально совмещать эти два метода. При обнаружении сохраненного желчного пузыря можно под контролем лапароскопа его пунктировать и провести **холецистохолангиографию**.

При обнаружении рудиментарного желчного пузыря или его отсутствии показана **лапаротомия**.

При морфологическом исследовании биоптата обнаруживается разнообразная картина в зависимости от уровня атрезии и времени воздействия повреждающего фактора. При атрезии наружных желчных протоков структура печеночной дольки, как правило, не нарушена, отмечается расширение портальных, дольковых и более мелких протоков, пролиферация холангиол, дегенерация гепатоцитов, наличие желчных инфарктов. Биопсия помогает отдифференцировать процесс от фетального гепатита, развивающегося при инфицировании плода вирусами гепатита А или В. При тяжелых формах гепатита отмечается нарушение дольковых строения печени, дегенерация гепатоцитов с образованием гигантских клеток, но в отличие от атрезии желчные ходы не расширены, часто не выделяются вовсе. Редко, при так называемой холестатической форме гепатита, обнаруживаются расширенные желчные капилляры, содержащие желчные тромбы.

При дифференциальной диагностике с физиологической желтухой следует помнить, что последняя редко бывает интенсивной и исчезает в течение первых 2-3 нед., кал и моча имеют нормальную окраску. При затянувшейся и нарастающей желтухе следует заподозрить атрезию желчных путей.

При гемолитической желтухе имеются и другие характерные симптомы, в частности анемия, наличие непрямого (не связанного) билирубина в крови, кал и моча интенсивно прокрашены, а также данные, подтверждающие конфликт между матерью и плодом по Rh-фактору или групповую несовместимость по системе АВО. Необходимо отметить, что при гемолитической болезни может возникать синдром сгущения желчи, сопровождающийся механической желтухой, чаще всего она разрешается самостоятельно. Ускорению этого процесса способствует назначение раствора сульфата магния (10% по 5 мл 2-3 дня, энтерально).

Подозрения на токсоплазмоз, цитомегалию, сифилис отвергают на основании серологических проб и других клинических симптомов, характерных для этих инфекций.

Лечение больного с атрезией желчных путей, возможно лишь оперативным путем.

Паллиативные методы (дренирование лимфатического кровотока с изоляцией от кровеносной системы путем соустья с пищеводом или дном полости рта), позволяющие лишь уменьшить билирубиновую интоксикацию, представляют лишь

исторический интерес. Операцией выбора считается наложение билиодигестивного анастомоза; его вид зависит от уровня атрезии.

Доступ может быть различным, но считается, что для манипуляций в области ворот печени наиболее удобен дугообразный разрез по Рио-Бранко.

По вскрытии брюшной полости край правой доли печени приподнимают кверху. Ревизию начинают с желчного пузыря. При отсутствии желчного пузыря вероятность атрезии подтверждается. Возникают показания к ревизии наружных желчных ходов.

Если желчный пузырь сформирован правильно, то его пунктируют. При получении желчи проверяют проходимость протоковой системы путем введения 0,25 % новокаина или метиленового синего. При условии, что 10-12 мл указанных растворов вливаются свободно, без напряжения, желчные ходы проходимы, атрезии нет; видимо, имеет место гепатит.

В.Г.Акопян (1981) в этих случаях рекомендует заканчивать операцию периартериальной неврэктомией и биопсией печени. Следует заметить, что неврэктомию можно производить лишь, имея представления о характере перестройки гемодинамики печени, хотя бы по показаниям реогепатографии.

При сохраненном желчном пузыре, но отсутствии в нем желчи показана холангиография. Облитерация пузырного протока или обнаружение нитевидных протоков является показанием к ревизии ворот печени.

При корригируемых видах атрезии показан один из видов билиодигестивного анастомоза.

Операция при атрезии желчных путей.

I - холедоходуоденоанастомоз; а -рассечение стенки холедоха; б - наложение швов на заднюю стенку анастомоза; в - завершение операции;

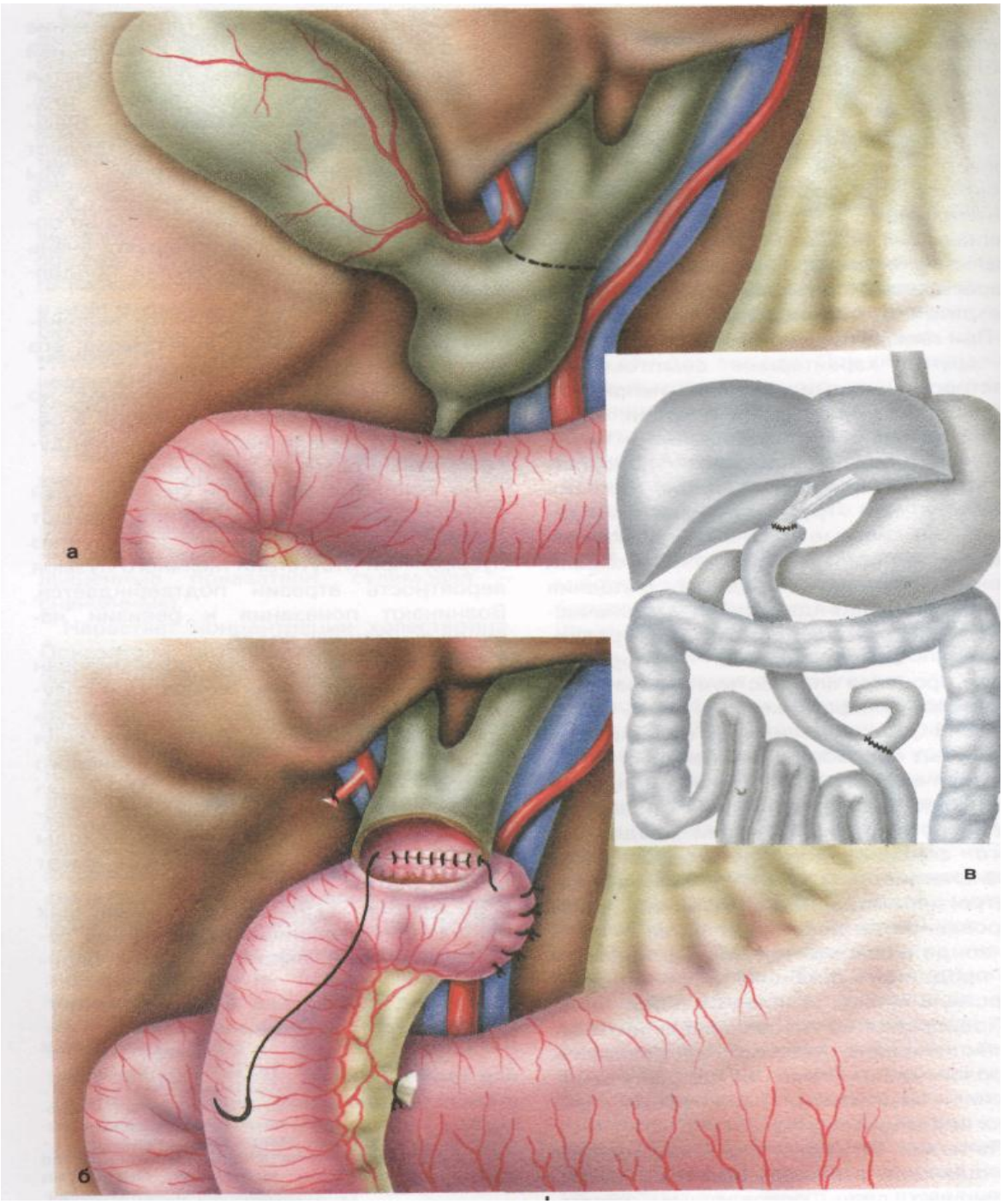
а
б
в

11 -холецистодуоденоанастомоз; а - вид порока; б - наложение швов на заднюю стенку; в - завершение операции

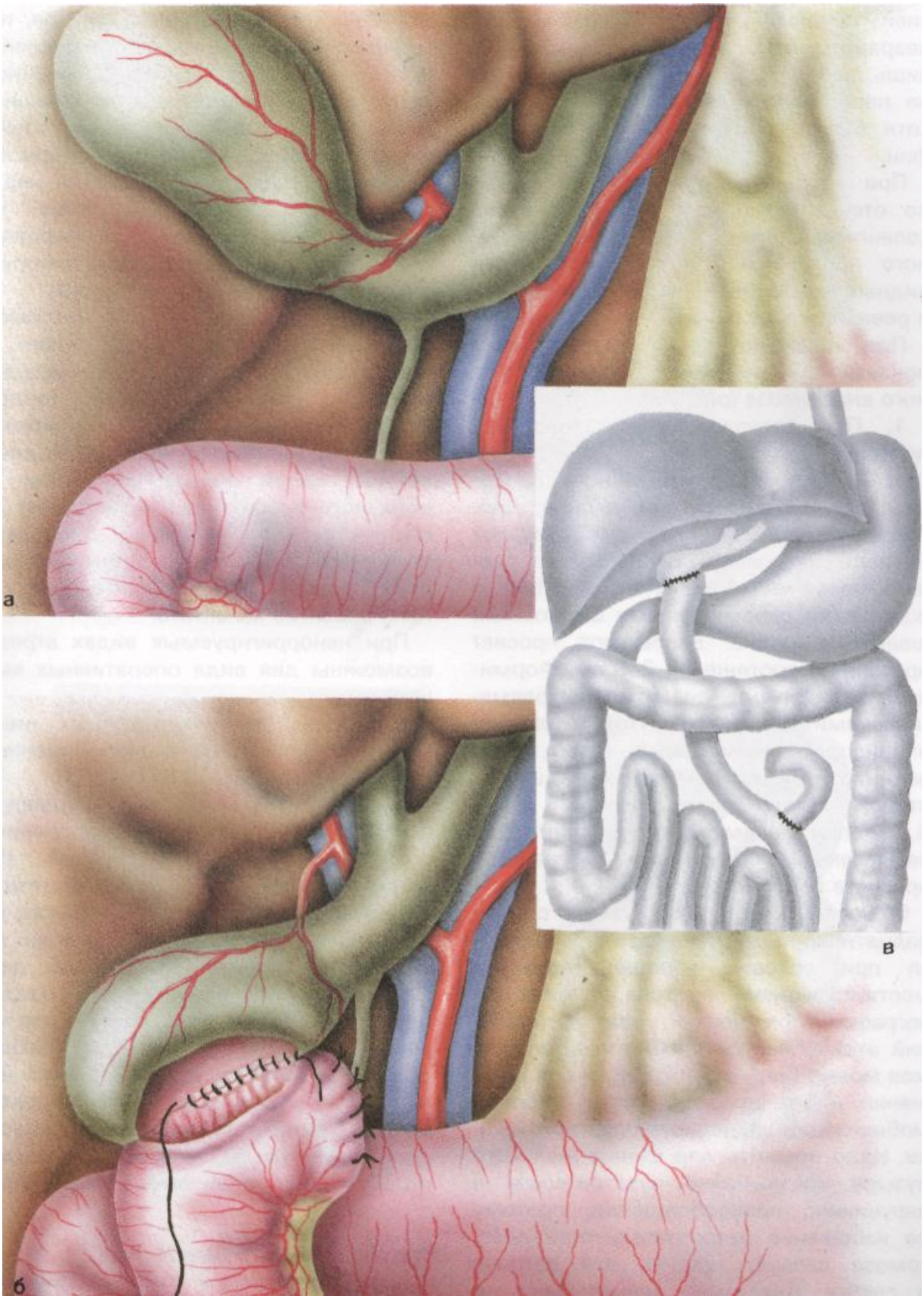

1. При атрезии общего желчного протока:

а) Соустье общего желчного протока с двенадцатиперстной кишкой. Двенадцатиперстную кишку подтягивают кпереди, несколько мобилизируют расширенную часть желчного протока и подшивают серосерозными шелковыми швами к кишке. Вскрывают просвет протока на протяжении 2-3 см. Формируют заднюю губу анастомоза атравматическими иглами, кетгутом (узловым или непрерывным швом), затем - переднюю губу, после чего накладывают второй ряд серосерозных швов. В.Г.Акопян рекомендует оставлять так называемый потерянный дренаж в просвете анастомоза.

б) Соустье желчного пузыря с двенадцатиперстной кишкой формируется при условии хорошей проходимости пузырного протока и таких топографоанатомических взаимоотношений этой области, при которых анастомоз может быть сформирован без натяжения и без необходимости широкой мобилизации двенадцатиперстной кишки. Надо помнить, что стенка желчного пузыря чрезвычайно чувствительна к нарушению кровообращения, поэтому во избежание несостоятельности анастомоза следует щадить все веточки a. cystica.

2. При атрезии желчного пузыря, терминального отдела общего печеночного протока показано соустье печеночного протока с двенадцатиперстной кишкой. После тщательной препаровки печеночных протоков в проксимальном направлении двенадцатиперстную кишку подтягивают кпереди и вправо. Накладывают первый ряд серосерозных швов. В последующем формируют анастомоз по обычной методике.

Во всех случаях к области анастомоза подводят страховочный дренаж и производят декомпрессию двенадцатиперстной кишки назальным зондом. Предпочтительным считается анастомозирование наружных желчных ходов с петлей тощей кишки по типу У-образного анастомоза по методике Ру, препятствующей рефлюксу дуоденального содержимого в желчные ходы и предупреждающей в значительной степени развитие холангита.

При некорригируемых видах атрезии возможны два вида оперативных вмешательств:

1. Соустье внутрипеченочных желчных протоков с желудочно-кишечным трактом по Баирову (1975).

Левую долю печени анастомозируют с антральным отделом желудка, правую с двенадцатиперстной кишкой. Для формирования гепатогастроанастомоза переднюю стенку препилорического отдела желудка подшивают к нижней поверхности средней части левой доли печени. В центре ее троакаром создают добавочный ход на глубину 2-3 см паренхимы печени, через который вводят дренаж длиной до 3 см. Просвет желудка вскрывают соответственно длине раны печени, отступя от линии первого ряда швов на 1 см. Стенку желудка подшивают к ткани печени циркулярно-узловыми кетгутовыми швами. Спереди накладывают второй ряд узловых шелковых швов.

Операции по Касаи.

а - выделение фиброзной пластинки; б - соустье с петлей тощей кишки по Ру (схема)

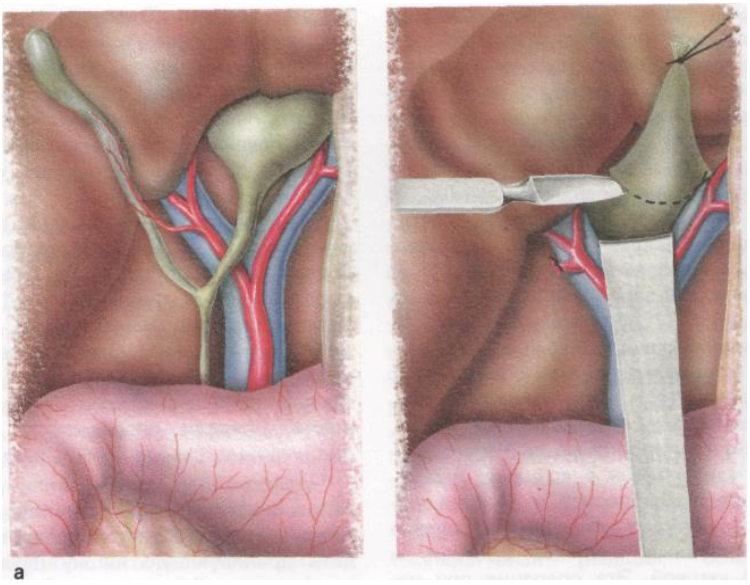

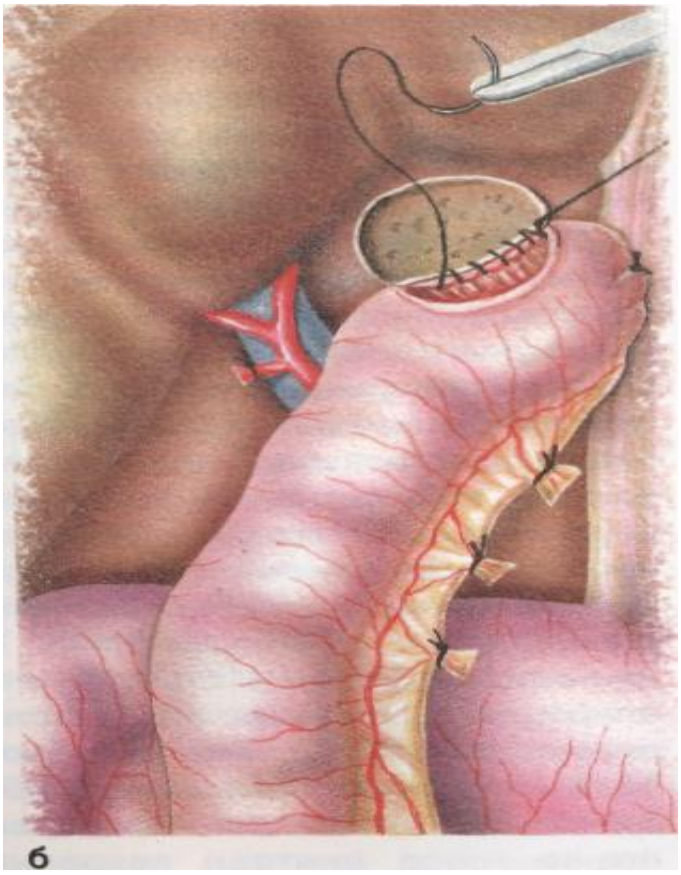

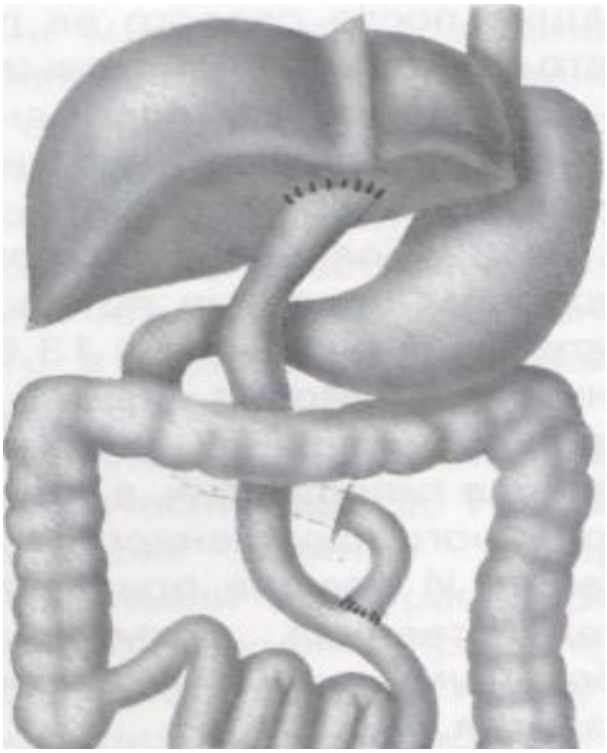

2. Портоэнтеростомия по Касаи. Операция заключается в создании анастомоза между фиброзной тканью в воротах печени, куда открываются мелкие множественные желчные протоки, и тонкой кишкой. Эта операция при некорригируемых формах атрезии получила широкое распространение. За годы, прошедшие после первого ее применения, метод претерпел некоторые уточнения и изменения. По данным A.P.Mowat (1981), у 50% выживших обнаружены фиброз печени и портальная гипертензия, а также синдром вторичного нарушенного кишечного всасывания. И все же пока эта операция - единственная возможность помочь больным с этим тяжелым пороком развития.

Ход операции. После ревизии ворот печени и выделения наружных желчных ходов производят их иссечение, начиная с пересечения общего желчного протока (вернее тяжа, который располагается на его месте). Мобилизуют рудимент желчного пузыря, пузырный проток и используют их в качестве проводника к воротам печени. Тщательно выделяют эти тяжи от прилежащих сосудов. Препаровку продолжают до обнаружения значительной массы фиброзной ткани в воротах печени, стараясь не повредить ткань печени. Затем фиброзную ткань срезают скальпелем, толщина удаляемой пластинки составляет не более 2-3 мм, образуется площадка диаметром около 1 см. Затем формируют У-образную энтеростому по Ру. Отступя от ушитого конца кишки на 1-1 ^{1}/г см, производят продольный разрез длиной 1-1 ^{1}/гсм. Стенку кишки сшивают по окружности через все слои с фиброзной тканью непрерывным кетгутовым швом. Спереди накладывают второй ряд узловых серосерозных швов.

Позже с целью профилактики развития холангита M.Kasai предложил выводить дренирующую кишку (временно) на переднюю брюшную стенку с целью декомпрессии и санации. Закрытие свищей производится через 6 мес после операции. Появились и разнообразные модификации этого метода.

По данным литературы, даже при корригируемых типах атрезии летальность после операции достигает 68-70 % [Carcasoune M., Bensousan A., 1977]. Есть надежда, что трансплантация печени при атрезии желчных ходов улучшит положение этого тяжелого контингента больных

9. Вопросы для самоподготовки:

1) Этапы формирования первичной кишечной трубки.
2) Схема нормального поворота кишечника.
3) Механизмы формирования пороков развития пищеварительного тракта с позиции дисэмбриогенеза.
4) Классификация пороков развития пищеварительного тракта.
5) Клиника атрезии пищевода, врожденной кишечной непроходимости, врожденного пилоростеноза и атрезии желчных ходов.
6) Современные методы диагностики врожденных аномалий пищевожа, желудка, кишечника и желчных ходов.
7) Дифференциальная диагностика атрезии пищевода, врожденной кишечной непроходимости, врожденного пилоростеноза и атрезии желчных ходов.
8) Осложнения при данных пороках развития.
9) Общие принципы оказания медицинской помощи новорожденным на этапах: род.дом – хирургический стационар – детская поликлиника.
10) Хирургическая коррекция при атрезии пищевода, врожденной кишечной непроходимости, врожденном пилоростенозе и атрезии желчных ходов.
11) Реабилитация детей с пороками развития пищеварительного тракта и желчных ходов.

10. Тестовые задания по теме

«Атрезия пищевода. Врожденная кишечная непроходимость».

13. Перед транспортировкой новорожденного с атрезией пищевода необходимо выполнить все манипуляции, за исключением:
а) ввести парентерально викасол
б) сделать очистительную клизму
в) ввести парентерально антибиотик
г) ввести в верхний отдел пищевода зонд для аспирации слюны и слизи
д) поместить ребёнка в транспортный кювез

14. При предоперационной подготовке больному с атрезией пищевода проводятся все перечисленные мероприятия, кроме:
а) антибактериальной терапии
б) кормления через зонд, введённый в желудок
в) оксигенотерапии
г) парентерального питания
д) санации трахеобронхиального дерева

15. Укажите наиболее правильное положение новорожденного с атрезией пищевода при транспортировке?
а) горизонтальное
б) вертикальное
в) с приподнятым тазовым отделом
г) на правом боку
д) на животе

16. Предельное расстояние между сегментами пищевода для наложения прямого анастомоза при атрезии пищевода должно составлять:
а) 0,5 см
б) 1,0 см
в) 1,5 см
г) 2,0 см
д) 2,5 см

5. Наиболее грозным осложнением раннего послеоперационного периода у новорожденных с атрезией пищевода является:
а) синдром дыхательных расстройств
б) гипотрофия
в) несостоятельность швов анастомоза
г) стеноз пищевода
д) синдром полиорганной недостаточности

6. Наиболее часто применяемым методом наложения анастомоза при атрезии пищевода у новорожденных является:
а) анастомоз «конец в конец» узловым однорядным швом
б) методика Баирова
в) метод «конец в бок»
г) наложение швов по Хайяту
д) циркулярная эзофагомиотомия по Левадитису

7. Для какого синдрома характерно сочетание: атрезия пищевода + атрезия ануса + порок сердца + пороки почек + пороки позвоночника?
а) Опица-Смита-Лемли
б) Видемана-Беквита
в) VACTER
г) Казабах-Меррита
д) Марфана

8. Первым исследованием для исключения атрезии пищевода у новорожденного является:
а) проба Элефанта
б) рентгенография грудной клетки
в) зондирование
г) УЗИ
д) эзофагоскопия

9. Тяжесть состояния больных врожденной низкой кишечной непроходимостью обусловлена:
а) глубокими водно-электролитными нарушениями
б) необратимыми гемодинамическими сдвигами
в) прогрессирующим эндотоксикозом
г) выраженной алиментарной гипотрофией
д) нарастающей дыхательной недостаточностью

10. Ведущим клиническим симптомом высокой врождённой кишечной непроходимости является:
а) задержка стула
б) рвота
в) вздутие живота
г) видимая перистальтика кишечника
д) гипотрофия

11. Основными симптомами острой врожденной низкой кишечной непроходимости являются все, кроме:
а) отсутствие мекония с рождения
б) после клизмы отходят слизистые пробки
в) мекониальная рвота на 2-3 сутки жизни
г) отсутствие стула переходного характера
д) видимая на глаз перистальтика кишечника

12. Проведением пробы Фарбера устанавливается:
а) кистофиброз поджелудочной железы
б) ложная диафрагмальная грыжа
в) полная врождённая кишечная непроходимость
г) уровень атрезии прямой кишки
д) тяжесть состояния ребёнка

13. Укажите, дефицитом фермента какого органа обусловлена мекониальная кишечная непроходимость:
а) печени
б) желудка

в) тонкой кишки
г) щитовидной железы
д) внешнесекреторного аппарата поджелудочной железы

14. Наиболее информативным диагностическим методом врождённой кишечной непроходимости является:
а) УЗИ
б) компьютерная томография
в) эндоскопический
г) клинический
д) рентгенологический

15. Укажите рентгенологические признаки врожденной низкой кишечной непроходимости:
а) два газовых пузыря
б) затенение брюшной полости («немой живот»)
в) пневматоз кишечной стенки
г) множественные чаши Клойбера
д) две чаши Клойбера

16. К симптомам заворота кишечника у новорожденного относятся все перечисленные, кроме:

а) беспокойства
б) гематурии
в) мелены
г) пальпируемого в животе опухолевидного образования
д) повторной рвоты

17. Для врождённой низкой кишечной непроходимости характерными симптомами являются все, за исключением:
а) рвоты кишечным содержимым
б) болезненного живота
в) отсутствия стула
г) запавшего живота
д) токсикоза

18. Мекониевый илеус относится к следующему варианту врождённой кишечной непроходимости:
а) странгуляционной
б) спаечной
в) функциональной
г) смешанной
д) обтурационной

19. Для врожденной низкой кишечной непроходимости характерно:
а) рвота на 1-2 сутки и запавший «ладьевидный живот»
б) рвота с каловым запахом на 3-4 сутки и отсутствие мекония
в) отсутствие мекония и явления перитонита
г) запавший «ладьевидный живот»
д) нормальный меконий и вздутый живот

20. Для высокой врожденной кишечной непроходимости характерны:
а) рвота в 1-2 сутки и вздутие живота
б) «каловая» рвота на 3-4 сутки
в) запавший ладьевидный живот и рвота на 1-2 сутки
г) вздутие живота и отсутствие мекония
д) отсутствие мекония

21. Клиника низкой кишечной непроходимости у новорожденных может быть обусловлена всеми заболеваниями, кроме:
а) перинатального поражения ЦНС
б) кистофиброза поджелудочной железы
в) болезни Гиршпрунга
г) мегадуоденум
д) некротического энтероколита

22. Для диагностики врожденной кишечной непроходимости используются:
а) обзорная рентгенография брюшной полости, и контрастное исследование ЖКТ
б) УЗИ и гастроскопия
в) лапароскопия
г) радионуклидное исследование ЖКТ
д) рентгенконтрастное исследование ЖКТ и гастродуоденоскопия

23. Ведущим рентгенологическим симптомом врожденной высокой кишечной непроходимости является:
а) две чаши Клойбера
б) равномерное повышенное газонаполнение кишечника
в) множественные уровни жидкости в кишечных петлях
г) пневмоперитонеум
д) наличие уровня жидкости в брюшной полости

«Врожденный пилоростеноз. Пороки развития желчевыводящих путей».

1. Морфологическая картина при пилоростенозе включает:
а) значительное разрастание соединительной ткани
б) атипизм строения слизистой
в) увеличение гладких мышечных волокон
г) сморщивание нервных клеток, деформацию нервных волокон
д) увеличение поперечно-полосатых мышечных волокон

2. Выберите наиболее информативный метод диагностики врожденного пилоростеноза у детей:
а) КТ
б) МРТ
в) УЗИ
г) ФГС
д) фиброколоноскопию
3. Наиболее объективным признаком пилоростеноза является:
а) гипотрофия
б) олигурия

в) вздутие эпигастрия после кормления
г) пальпация увеличенного привратника
д) симптом «песочных часов»

4. Для врожденного пилоростеноза характерно:
а) рвота с момента рождения с нарушением водно-электролитного баланса
б) рвота к концу 2 началу 3 недели без примеси желчи
в) срыгивание без примеси желчи с первых суток
г) рвота с момента рождения с небольшой примесью желчи
д) рвота без нарушений водно-электролитного баланса

5. Наиболее достоверным рентгенологическим признаком пилоростеноза является:
а) выявление в поздние сроки контраста в пищеводе
б) задержка контраста в желудке
в) повышенный рельеф слизистой желудка и привратника
г) поступление контраста мелкими порциями по кишечнику
д) суженный пилорический канал (синдром «клювика»)

6. При проведении предоперационной подготовки у ребёнка с пилоростенозом целесообразны все указанные мероприятия, кроме:
а) коррекции дефицита ОЦК
б) коррекции гипокалиемии, гипохлоремии и алкалоза
в) эндоскопического проведения зонда для энтерального питания
г) расчёта инфузионной терапии на долженствующий вес
д) расчёта инфузионной терапии на существующий вес

7. При врожденном пилоростенозе показано:
а) консервативное лечение
б) серозно-мышечная пилоротомия по Фреду-Рамштедту
в) наложение обходного анастомоза
г) все перечисленное верно
д) все неверно

8. Синдром рвоты молоком при пилоростенозе выявляется этиологически:
а) генетический порок привратника
б) пептический стеноз привратника
в) мембранозный стеноз привратника
г) ахалазия кардии
д) грыжа пищеводного отверстия диафрагмы

9 При пилоростенозе адекватной является операция:
а) лапаротомия, резекция пилорического отдела желудка
б) лапаротомия, пилоромиотомия по Фреде-Веберу-Рамштедту
в) лапаротомия, пилоротомия по Микуличу
г) лапаротомия, гастроэнтероанастомоз
д) лапаротомия, гастростомия

10. Синдром рвоты при пилороспазме выявляется симптомами:
а) срыгивания молоком с рождения
б) рвота молоком с 3-4 недели
в) рвота в горизонтальном положении

г) усиленная перистальтика желудка
д) усиленная перистальтика кишечника

11. Целью проведения консервативных мероприятий при пилоростенозе относится все, кроме:
а) лечения пилоростеноза
б) дифференциальной диагностики
в) устранения водно – электролитных нарушений
г) лечение аспирационной пневмонии
д) коррекция белкового обмена

12. Врожденный пилоростеноз необходимо дифференцировать со всем, кроме:
а) высокая врожденная кишечная непроходимость
б) низкая врожденная кишечная непроходимость
в) пилороспазм
г) врожденной диафрагмальной грыжей

13. Поздними клиническими симптомами атрезии желчных ходов являются все, кроме:
а) асцита
б) выраженного метеоризма
в) появления пупочных и паховых грыж
г) симптома головы медузы
д) пищеводно-желудочных кровотечений

14. Дифференциальную диагностику атрезии желчных ходов необходимо проводить со всеми указанными заболеваниями, кроме:
а) физиологической желтухи новорожденного
б) опухоли печени
в) врожденного сифилиса
г) гемолитической желтухи
д) токсоплазмоза

15. Какой из методов исследования наиболее информативен в диагностике атрезии внутренних желчных ходов?
а) ФГС
б) дуоденальное зондирование
в) лапароскопия
г) пункционная биопсия печени
д) КТ

16. Атрезия желчных ходов встречается в среднем:
а) 1:1000
б) 1:500
в) 1:2000-3000
г) 1:5000
д) 1:10000

17. Атрезия желчевыводящих путей характеризуется триадой симптомов:
а) желтуха, гипербилирубинемия с преобладанием непрямой фракции, ахоличный стул
б) желтуха, гипербилирубинемия с преобладанием прямой фракции, ахоличный стул
в) желтуха с нарушением осмотической стойкости эритроцитов, окраска мочи и кала обычная
г) желтуха, повышение непрямого билирубина, несовместимость групп крови с матерью по системе АВО

д) желтуха, положительная реакция на HbsAg, гипербилирубинемия с нестабильностью фракций

18. Определяющим в проведении дифференциальной диагностики синдрома желтухи у новорожденных является все, кроме:
а) анамнестических сведений
б) клинических данных
в) серологических исследований
г) цитологического исследования
д) УЗИ

19. Какой из методов исследования наиболее информативен в диагностике атрезии наружных желчных ходов?
а) ФГС
б) дуоденальное зондирование
в) лапароскопия
г) пункционная биопсия печени
д) КТ

20. Для атрезии желчных ходов наиболее характерными изменениями в биохимическом анализе крови являются все, кроме:
а) гипербилирубинемия за счет непрямой фракции
б) гипербилирубинемия за счет прямой фракции
в) гипопротеинемия, диспротеинемия
г) снижение протромбинового индекса
д) повышение уровня щелочной фосфатазы

21. Характерными изменениями в анализах мочи при атрезии желчных ходов являются: (2)
а) наличие билирубина
б) наличие уробилина
в) отсутствие уробилина
г) наличие желчных пигментов
д) отсутствие желчных пигментов

22. Характерным признаком в анализах кала при атрезии желчных ходов являются:
а) наличие желчных пигментов
б) отсутствие желчных пигментов
в) наличие стеркобилина
г) отсутствие стеркобилина
д) наличие билирубина

11. Ситуационные задачи по теме

«Атрезия пищевода. Врожденная кишечная непроходимость».

Ситуационная задача №1.

Родился ребенок массой 2600г., мальчик. Через три часа после рождения дежурная м\с отметила скопление слизи в полости рта и цианоз носогубного треугольника. После отсасывания слизи вновь появились пенистые выделения в углах рта, цианоз усиливается, одышка.

Приглашен педиатр.

1. О каком заболевании можно подумать у больного?
2. Опишите все действия педиатра роддома для уточнения диагноза.
3. Дальнейшая тактика.

Ситуационная задача №2.

Родился мальчик массой 3200г. При рождении оценка по шкале Апгар 6-7 баллов. Отмечен акроцианоз, цианоз носогубного треугольника, значительное скопление пенистой слизи в полости рта, носовых ходов, нарастает одышка.

Приглашен педиатр.

1. Какую неотложную помощь необходимо оказать ребенку?
2. Какие методы исследования следует применить в роддоме для уточнения диагноза?
3. Какова должна быть дальнейшая тактика?

Ситуационная задача №3.

У новорожденного З. через 3 часа после рождения появилась рвота с примесью желчи. Через 6 часов была отмечена повторная рвота сразу после кормления. Мекония не было. Кожные покровы бледно-розовые, чистые. Живот несколько увеличен в размерах в верхних отделах и запавший в нижних. Зонд свободно проходит в желудок. Содержание последнего – створоженное грудное молоко с желчью.

1. О каком заболевании необходимо подумать?
2. Какие методы исследования позволяют уточнить диагноз?
3. Ваша тактика в роли врача-педиатра?
4. Каковы общие принципы лечения больного?

Ситуационная задача №4.

В родильном доме у ребенка 2 суток, с массой 3500г. ухудшилось состояние. В анамнезе – гестоз I половины беременности. С конца первых суток жизни появилась рвота с примесью желчи, затем «каловая» рвота. Мекония не было. Кожные покровы сероватые, живот вздут, при пальпации мягкий. В нижних отделах живота видна на глаз перистальтика кишечника. Вас пригласили для осмотра ребенка.

1. О какой патологии следует подумать?
2. Какие методы обследования помогут уточнить диагноз?
3. Какова должна быть дальнейшая тактика?

Ситуационная задача №5.

Детский хирург вызван на консультацию в роддом. Три дня назад путем кесарева сечения родился мальчик с массой 4000г. Наблюдалось тугое обвите пуповины. У ребенка срыгивание после кормления, периодически – вздутие живота, стул – после

стимуляции. Отмечается тремор подбородка, верхних конечностей. Выражены «пяточные стопы». Живот умеренно вздут. Рвота после кормления, необильная, без примеси желчи.

1. Ваш предположительный диагноз?
2. Ваши рекомендации по уточнению диагноза и план обследования?

«Врожденный пилоростеноз.
Пороки развития желчевыводящих путей».

Задача №1

Ребенок, возраст 1 мес. Масса тела при рождении 3800.Беременность протекала с токсикозом первой половины, с 10 дня жизни появилось срыгивание, с 14 дня рвота после каждого кормления, затем рвота стала реже, но большей частью «фонтаном», створоженным молоком. Ребенок стал, редко мочится, появились запоры. Вес 2900. Участковый педиатр назначил атропин, но-шпу, улучшения нет. При поступлении состояние тяжелое. Кожа дряблая, складки на лице и бедрах, п/к жировой слой выражен слабо. При осмотре живота в эпигастральной области видны крупные волны перистальтики, которые переходят вправо и исчезают.

1. Поставьте предположительный диагноз.
2. Проведите дополнительное обследования.
3. Назначьте лечение.

Задача № 2

Ребенок, возраст 1,5 мес. Родился с массой 3200.Беременность протекала с токсикозом 1-й половины, было дородовое излитие вод. С рождения появилось срыгивание. Ребенок плохо прибывал в весе. При поступлении масса 3700. Периодически бывает рвота, стул ежедневно. Мочеиспускание 10 -15 раз в сутки. При осмотре перистальтика желудка не определяется. На R- графии желудка с барием желудок нормальных размеров, перистальтика волнообразного характера, задержки эвакуации нет. Ваш диагноз? Назначьте лечение больному.

Задача №3

У ребенка 1,5 месяцев 2 недели назад появилась рвота, запоры. За прошедшее от начала заболевания время ребенок потерял 1200грам массы тела. При осмотре определяется выраженная гипотрофия (II-III степени), бледность кожных покровов, положительный симптом «песочных часов». Живот доступен пальпации, мягкий во всех отделах, при ректальном пальцевом исследовании сужение в прямой кишке не определяется. На обзорной рентгенограмме брюшной полости чаш Клойбера нет.

О каком заболевании следует подумать?

Какие методы исследования для уточнения диагноза назначить?

Ваша дальнейшая тактика?

Общие принципы лечения больного?

Задача № 4

В роддоме 3 дня назад путем кесарева сечения родился ребенок (мальчик) массой 4кг было тугое обвитие пуповины. У ребенка отмечается синюшность кожных покровов, срыгивание после кормления ,периодически рвота, вздутие живота, стул после стимуляции со слизью, отмечаются неврологические симптомы (тремор подбородка, нистагм, парез нижних конечностей).

1. О какой патологии следует подумать?
2. Какие методы исследования помогут установить диагноз?

3. Ваши лечебно- тактические мероприятия

Задача № 5.

Ребенок в возрасте 1 месяца с жалобами на интенсивную желтуху, отсутствие прибавки в весе, периодическую рвоту.
Из анамнеза: желтуха с 4-5 суток после рождения, с нарастанием, появление темной мочи, стул обесцвечен. Находится на естественном вскармливании, периодически рвота без примеси желчи, необильная. Отмечено отсутствие прибавки в весе. Направлен в стационар на обследование.
В анамнезе: беременность с гестозом, угрозой выкидыша. В первом триместре беременности мать перенесла ОРВИ.
Объективно: Состояние ребенка тяжелое, вял, интенсивная желтуха с зеленоватым оттенком. Живот умеренно вздут, мягкий, безболезненный во всех отделах. Патологических образований и симптомов раздражения брюшины нет. Печень увеличена (правая доля +4-5 см от края реберной дуги), край её ровный, умеренно уплотнен. Селезенка увеличена (+ 3 см от края реберной дуги), подвижная, незначительно уплотнена. Почки не пальпируются.
В анализах крови: Нв 110 г/л, эр. – 3,2 х 10^{12}/л, ЦП – 0,9, л. – 6,7 х 109/л, п/я – 1%, с/я – 69%, э. – 2%, мон. – 11%, лимф. – 17%, СОЭ – 12 мм/час.
Биохимический анализ крови: билирубин 198 ммоль/л, реакция прямая, прямой 124 ммоль/л, непрямой 74 ммоль/л, АсАТ 1,15 ед., АлАТ 1,94 ед., щелочная фосфатаза 280 ед./л (норма до 70-140 ед./л), мочевина 4,58 ммоль/л, креатинин 0,189.

Задания

1. Поставьте диагноз
2. С какими заболеваниями следует дифференцировать данную патологию
3. Составьте план лечения.

Задача № 6.

У недоношенного ребенка К. с первых дней после рождения клиника желтухи. В биохимическом анализе крови: гипербилирубинемия – 370 ммоль/л, непрямая фракция – 350 ммоль/л. У ребенка А II Rh(+) группа крови, у матери АВ IV Rh (-) группа крови.
1. Какое заболевание следует предполагать?
2. Каковы должны быть тактика и лечебные мероприятия?
3. Определите план лечения ребенка?

Эталоны ответов к тестовым заданиям по теме

«Атрезия пищевода. Врожденная кишечная непроходимость».

1. б
2. б
3. б
4. в
5. в
6. г
7. в
8. в
9. в
10. б
11. г
12. в
13. д
14. д
15. г
16. б
17. г
18. д
19. в
20. в
21. г
22. а
23. а

«Врожденный пилоростеноз.
Пороки развития желчевыводящих путей».

1. Д
2. Г
3. Г
4. Б
5. Д
6. Г
7. Б
8. А
9. Б
10. А
11. А
12. Г
13. Д
14. Б
15. Г
16. В
17. Б
18. А
19. В
20. А
21. В, Г
22. Г

Эталоны ответов на задачи по теме

«Атрезия пищевода. Врожденная кишечная непроходимость»

Эталон ответа к задаче №1.

1. Атрезия пищевода.
2. После удаления слизи из ротовой полости, верхних дыхательных путей, дачи кислорода провести зондирование пищевода, желудка (зонд не менее 24 см).
3. При установлении данного диагноза:

   А) создать оптимальные условия микроклимата;

   Б) не кормить, не поить;

   В) обеспечить экстренную транспортировку ребенка в клинику детской хирургии для оперативного лечения (в оптимальных условиях транспортировки).

Эталон ответа к задаче №2.

1. Удалить слизь из ротовой полости, верхних дыхательных путей, обеспечить условия микроклимата (кювез), дать увлажненный кислород.
2. Провести зондирование пищевода, желудка (зонд не менее 24 см).
3. При постановке диагноза «Атрезия пищевода» не кормить, не поить, обеспечить оптимальные условия транспортировки в детское хирургическое отделение для оперативного лечения.

Эталон ответа к задаче №3.

1. Врожденная высокая кишечная непроходимость.
2. Обзорная рентгенография органов брюшной полости.
3. Срочная консультация детского хирурга, экстренная транспортировка в детское хирургическое отделение для оперативного лечения.
4. Предоперационная подготовка, оперативное лечение, комплексная терапия в послеоперационном периоде.

Эталон ответа к задаче №4.

1. Врожденная низкая кишечная непроходимость.
2. Обзорная рентгенография органов брюшной полости.
3. Срочная консультация детского хирурга, экстренная транспортировка в детское хирургическое отделение для оперативного лечения.

Эталон ответа к задаче №5.

1. Синдром вегето-висцеральных нарушений функции ЖКТ. (ППЦНС).
2. Консультация невролога. Лечение ППЦНС, включая спазмолитики. Обследование: обзорная рентгенография органов брюшной полости, контрастная рентгенография ЖКТ.

«Врожденный пилоростеноз.
Пороки развития желчевыводящих путей»

Эталон ответа к задаче №1

1 Ds:Врожденный пилоростеноз.

2 Дополнительные обследования: Пальпация живота для выявления измененного пилорического отдела желудка.
Фиброгастроскопия при невозможности рентгеноконтрастное исследование эвакуаторной функции желудка с 3 % бариевой взвесью.
3 А) Предоперационная подготовка – регидратационная терапия, коррекция электролитного дисбаланса, гипопротеинемии.
Б) Операция пилоромиотомия по Фреде - Веберу – Рамштедту.
В) Послеоперационное ведение: расширение дозированного питания, внутривенная инфузионная терапия, антибактериальная терапия.

Эталон ответа к задаче № 2

1. Ds: Пилороспазм.
2. Лечение данного больного должно проводиться врачом педиатром (спазмолитики, витамины.)
3. Дополнительные обследования включают: нейросонография.
4. Консультация врача невропатолога.

Эталон ответа к задаче № 3

1. Врожденный пилоростеноз. Гипотрофия II-III степени.
2. R-обследование желудка с контрастным веществом; пальпация пилорического отдела желудка.
3. Срочное направление в детский хирургический стационар.
4. Предоперационная подготовка, оперативное лечение, послеоперационное лечение.

Эталон ответа к задаче № 4

1. Перинатальное поражение ЦНС и спинного мозга. Пилороспазм, дисфункция пищеварительного тракта.
2. УЗИ головного мозга, R-графия позвоночника
3. Дегидратация головного мозга, церукал в/м, спазмолитическая терапия, консультация врача невропатолога.

Эталон ответа к задаче № 5

1. Д-з: Атрезия желчных ходов.
2. Дифференциальная диагностика:
- с заболеваниями, вызывающими механическую желтуху (закупорка протоков вязкой желчью, сдавление их увеличенным лимфоузлом, опухолью)
- с заболеваниями, вызывающими паренхиматозную желтуху (инфекционный гепатит, токсический гепатит, сифилис, токсоплазмоз, ЦМВ-инфекция)
- с заболеваниями, вызывающими гемолитическую желтуху (несовместимость по системе АВО, резус фактору)
3. План лечения: хирургическая коррекция порока желчевыводящих путей.

Эталон ответа к задаче №6

1. Гемолитическая болезнь новорожденного
2. Операция заменного переливания донорской эритроцитарной массы 0 I Rh (-) крови
3. Экстренное заменное переливание крови, фототерапия, билирубин-связывающая и дезинтоксикационная терапия

12. Рекомендация по учебно-исследовательской работе студентов

- Диагностика атрезии пищевода, врожденной кишечной непроходимости, врожденного пилоростеноза и атрезии желчных ходов.
- Современные методы хирургического лечения детей с атрезией пищевода, врожденной кишечной непроходимостью, врожденным пилоростенозом и атрезией желчных ходов.
- Пластика пищевода у детей.
- Реабилитация детей с атрезией пищевода, врожденной кишечной непроходимостью, врожденным пилоростенозом и атрезией желчных ходов.

13. Перечень практических умений

1) Оценить анамнестические сведения, выявляя существенные факторы, играющие роль в генезе патологии.
2) Провести клиническое обследование новорожденного, устанавливая ведущие симптомы врожденного порока.
3) Выполнить зондирование пищевода, желудка, установить непроходимость кишечника до операции.
4) Дать оценку характера содержимого желудка при его зондировании.
5) Подготовить ребенка и выполнить контрастирование пищевода и ЖКТ при рентгенологическом обследовании.
6) Оценить рентгенологическую картину, интерпретировать показатели лабораторных исследований.
7) Оказать адекватную мед.помощь на этапах лечения.
8) Определить адекватную по объему и качественному составу инфузионную терапию в предоперационном и послеоперационном периодах.
9) Диагностировать осложнения, определить мероприятия по их профилактике и устранению.
10) Дать оценку адекватности лечения новорожденного.

14. Список литературы по теме занятия

Основная:

1) Хирургические болезни детского возраста: Учеб.: В 2-х т./ под ред. Исакова Ю.Ф., М., ГЭОТАР, 2004 г.

Дополнительная:

1) Баиров Г.А. «Срочная хирургия детей. Руководство для врачей», С.-Пб., Медицина, 1999 г.
2) Красовская Т.В., Кобзева Т.Н., Диагностика и интенсивная терапия в хирургии новорожденных, Москва, 2001г.
3) «Стандарты диагностики и алгоритмы практических навыков в детской хирургии»/ под ред. Юрчук В.А., Дарьиной А.Н., Красноярск, 2005г.

1. Тема занятия: «Некротическая флегмона новорожденных. Псевдофурункулез Фингера. Гнойный мастит».

32. Практическое занятие

33. Актуальность темы:
Гнойная хирургическая инфекция является частой и тяжелой патологией новорожденных. Исход заболевания зависит от своевременной диагностики, сроков поступления и адекватности лечебно-тактических мероприятий на этапах оказания медицинской помощи. Вопросы реабилитации детей с рассматриваемой патологией заслуживают особого внимания.

34. Цели обучения:

4.1. Общая цель: научиться диагностике, тактике и принципам лечения детей раннего возраста с острыми гнойно-воспалительными заболеваниями (ОГВЗ), акцентируя внимание на особенности течения гнойной инфекции у новорожденных.
а. **Учебная цель:** Познакомить врачей-ординаторов с этиологией, причинами развития, клиникой, диагностикой, дифференциальной диагностикой и лечением детей с данными заболеваниями. Научиться выявлять возможные причины возникновения гнойной инфекции у новорожденных. Правильно решать ранние диагностические, лечебно-тактические вопросы при данных патологиях.
4.3. Психолого–педагогическая цель: На частном конкретном случае ОГВЗ новорожденных студенты должны проследить причинно-следственную связь в этиопатогенезе заболевания (влияние патологии перинатального периода, нарушение санэпидрежима ЛПУ, социальных факторов и др.). Особое внимание студенты должны уделить деонтологическим и этическим вопросам при работе с ребенком, мамой родственниками.

35. Место проведения практического занятия: учебная комната, палаты детского нейрохирургического отделения, рентген – кабинет, манипуляционная, перевязочная, операционная.

36. Оснащения занятия: Таблицы (5), слайды (14), рентгенограммы (27), оверхет (1), мультимедийный аппарат (1).

37. Структура содержания занятия:

№	Этапы практических занятий	Продолжительность (мин)	Содержание этапа и оснащенности
1	2	3	4
1	Планерка	25	Отчёт дежурных врачей о состоянии тяжелых и экстренных больных. Разбор больных на операции.
2	Организация занятия	5	Проверка посещаемости и внешнего вида обучающихся
3	Формулировка темы и цели	5	Обратить внимание студентов на актуальность темы, эмбриологию, тератогенные факторы, клинику, дифференциальную диагностику и

			лечение острых гнойно-воспалительных заболеваний новорожденных.
4	Контроль исходного уровня	20	Тестирование, индивидуальный контроль (словесно-логический метод).
5	Раскрытие учебно - целевых вопросов	30	Разбор темы: эмбриогенез, этиология, патогенез гнойных хирургических инфекционных заболеваний новорожденных, классификация, клиника, диагностика, лечение и реабилитация.
6	Самостоятельная работа студентов: а) курация детей с гнойной хирургической инфекцией б) беседа с родителями в) запись результатов обследований детей в истории болезни г) разбор курируемых больных д) участие в перевязках, обследованиях и операциях е) выявление ошибок в диагностике и лечении детей	120	–Работа в палате детского специализированного отделения –Разбор истории болезни –Интерпретация результатов дополнительных методов исследования –Отработка практических навыков –Работа в рентген–кабинете –Работа в манипуляционной –Работа в перевязочной –Работа в операционной
7	Итоговый контроль знаний, письменно и устно с оглашением оценок за практические занятия и практические навыки по изученной теме занятия	60	Тесты, ситуационные и нетиповые задачи по теме занятия.
8	Задание на дом	5	Учебно-методические разработки по теме следующего занятия, индивидуальные задания (словесно-логических метод).
Всего:		270	

8. Аннотация темы:

Некротическая флегмона новорожденных

Особой тяжестью течения хирургической инфекции у новорожденных отличается **некротическая флегмона новорожденных (НФН)** - своеобразное поражение мягкотканых структур (кожи, подкожной клетчатки), возникающее у детей первых недель жизни. Заболевание характеризуется тяжелым течением, быстрым развитием обширных некрозов клетчатки с последующей отслойкой и отторжением кожи. В очаге поражения некротические изменения преобладают над воспалительными, что отличает это заболевание от других гнойных процессов мягких тканей и определило термин «некротическая

флегмона новорожденных» (Каипов Ф.И., Остромоухова Г.А., 1971 г., Баиров Г.А.,1983 г. и др.). Заболевание может развиться первично и быть причиной сепсиса, либо бывает следствием генерализованной хирургической инфекции, т.е. возникает путем метастазирования. Прогноз при НФН всегда серьезен, как правило, с развитием тяжелых септических осложнений. Процент летальности при НФН до последнего времени остается высоким (6,5- 15%) и зависит от своевременной диагностики и начала комплексного лечения (Долецкий С.Я. и соавт. 1976 г., Ситковский Н.Б. и соавт. 1982г., Баиров Г.А. 1983 г., Исаков Ю.Ф., 2004).

В возникновении, развитии данной патологии имеют важное значение анатомо-физиологические особенности новорожденных.

Некоторые анатомо-физиологические особенности кожи новорожденных

Кожа состоит из 3 слоев: эпидермы, дермы и подкожно-жировой клетчатки. Строение этих слоев у новорожденных имеет ряд особенностей. Кожа новорожденных отличается своей мягкостью, бархатистостью. Роговой слой тонкий и состоит из 2-3 рядов клеток менее плотно прилегающих друг к другу и легко слущивающихся, что облегчает проникновение микробов. Зернистый слой, за исключением области ладоней и подошв, чаще всего прерывистый и состоит только из одного ряда клеток. Основная мембрана очень рыхлая, поэтому эпидермис и дерма слабо связаны между собой, а это способствует легкой ранимости кожи. Кожа ладоней и подошв отличается мощным развитием в дерме соединительных волокон. С этим связывают отсутствие флегмоны новорожденных в этих областях.

Подкожно-жировая клетчатка относительно более обильная, чем у взрослых. В клетчатке слабо развита эластическая ткань и недоразвиты мышечные волокна. По химическому составу подкожный жир новорожденных также своеобразен: в нем содержится большее количество твердых жирных кислот (пальмитиновая, стеариновая), что обусловливает более высокую точку плавления. Этим объясняется склонность к затвердеванию подкожного жира новорожденных.

Кровеносные сосуды, питающие кожу, широкие, стенки их тонкие, состоят из одного ряда эндотелиальных клеток, растут косо вверх и лишь с возрастом принимают горизонтальное расположение. Венозное сплетение более густое, причем вены менее дифференцированы и уже артерий.

Лимфатические сосуды, начинаясь в сосочках, образуют глубокую сеть между дермой и подкожной клетчаткой. Наличие богатой сети лимфатических щелей, более широких, чем у взрослых, способствует быстрому распространению проникающей инфекции.

У новорожденных вследствие **богатого нервного сплетения в коже** высоких пределов достигает температурная, болевая, тактильная чувствительность, что требует применения обезболивания при любом оперативном вмешательстве.

Кожа новорожденных, в связи с повышенным содержанием воды, сочна и отечна. Потоотделение, срыгивание, мочеиспускание, дефекация приводят к мацерации и инфицированию кожи. Несовершенны барьерные функции не только кожи, но и ретикулоэндотелиальной системы новорожденных.

Этиология и патогенез. Флегмоной новорожденных наиболее часто заболевают дети в возрасте 5-14 дней (60% наблюдений). Основным возбудителем НФН является патогенный стафилококк, резистентный к наиболее часто применяемым антибиотикам. В дальнейшем нередко присоединяется вторичная грамотрицательная инфекция (протей, кишечная палочка, синегнойная палочка, клебсиелла и др.). Входными

воротами гнойной инфекции у новорожденных обычно является кожа, возможно проникновение возбудителя через пупочную ранку, слизистые оболочки и др. Мацерация, опрелости, перегревание ребенка и другие погрешности в уходе, а также наличие пиодермических очагов облегчают проникновение инфекции. Возможен и гематогенный путь распространения возбудителя. В группу риска детей по возможному развитию гнойной инфекции, и в частности НФН, следует отнести новорожденных с перинатальной патологией: токсикозы и нефропатия беременных, острые и обострения хронических инфекционных заболеваний матери во второй половине гестации, длительный безводный период, родовспоможение, реанимация новорожденного в родах и др.

В патогенезе страдания определенное место имеют сенсибилизация организма, действие токсического фактора, сосудистые изменения. Ведущее значение в развитии и течении патологического процесса принадлежит особенностям реактивности организма новорожденного. Патологический процесс в очаге характеризуется некрозом подкожной клетчатки вследствие тромбоза кровеносных сосудов с явлениями эндо- и периартериита Быстрота некроза, распространения очага обусловлена особенностями кровоснабжения кожи новорожденного (сосуды, питающие кожу, имеют концевой тип с минимальным числом коллатералей), а также отличием клеточно-тканевых структур организма (большая гидрофильность, морфо-функциональная незрелость соединительной ткани, снижение ее барьерной функции, незавершенность фагоцитоза и др.).

Наиболее частой локализацией процесса являются: грудная клетка, пояснично-крестцовая область и ягодицы. Эти области наиболее часто подвергаются мацерации и опрелости, что способствует внедрению инфекции. Реже процесс локализуется на конечностях, голове, брюшной стенке. Области ладоней и подошв никогда не поражаются, что объясняется особенностями анатомического строения кожи и подкожной клетчатки данных областей.

Клиника. Различают **простую и токсико-септическую формы НФН** (Баиров Г.А. 1983.). В основе различия - выраженность токсикоза. Преобладает **токеико-септическая форма** (62%), когда заболевание начинается остро с бурной интоксикацией. Новорожденный отказывается от груди, температура тела повышается до 38-40°С. Беспокойство ребенка сменяется вялостью, может быть рвота, жидкий стул. Кожные покровы приобретают сероватый оттенок, язык обложен, сухой. Отмечаются резкая тахикардия, глухость сердечных тонов, одышка, иногда судороги. Прогрессируют явления токсикоза и эксикоза. В крови - лейкоцитоз до 12-18х10^9/л, сдвиг лейкоцитарной формулы влево, ТЗН, повышение СОЭ. Местные симптомы появляются лишь через несколько часов от начала заболевания. Если не предпринято своевременное лечение, ребенок погибает в первые 2-3 дня или развивается тяжелый затяжной сепсис с развитием множественных пиемических очагов (абсцедирующая пневмония, остеомиелит, гнойный отит, перитонит и др.).

Простая форма НФН встречается значительно реже (38%). При данной форме НФН заболевание развивается подостро, отсутствует выраженная интоксикация. Температура тела нарастает постепенно (37,2- 38 С), аппетит понижен. Ребенок несколько бледен, язык обложен, в крови отмечается умеренный лейкоцитоз. С первых часов заболевания появляется беспокойство, которое усиливается при пеленании ребенка. Местный процесс развивается значительно быстрее, чем изменяется общее состояние. Если ребенок не получает правильного лечения, болезнь прогрессирует, общее состояние быстро ухудшается из-за нарастающих явлений интоксикации, обезвоживания и анемии. Через несколько дней развивается клиническая картина септикопиемии.

Развитие местных явлений протекает при обеих формах НФН почти одинаково. Различают **4 периода клинико-морфологических изменений в динамике очага.** (Долецкий С.Я., Исаков Ю.Ф., 1970 г.).

1. **Начальный период прогрессирующего воспаления.** При осмотре ребенка на коже обнаруживается пятно красного цвета, плотное, болезненное при пальпации. Границы его четкие, кожа над ним горячая на ощупь, не собирается в складки. При надавливании пальцем на месте пятна ямки не остается. Пятно быстро, буквально по часам, распространяется по периферии и на высоте своего развития занимает большую площадь.
2. **Период некроза и абсцедирования подкожной клетчатки.** Через 36-40 часов кожа в центре очага принимает цианотичный оттенок. На месте очага инфильтрации возникают участки размягчения, а затем и флюктуация. В связи с некрозом подкожной клетчатки происходит отслойка кожи от подлежащих тканей. Могут образоваться мелкие свищевые ходы через кожу с гнойным отделяемым. Общее состояние ребенка в этот период улучшается, он активно сосет, меньше беспокоится, снижается температура тела. В благоприятном случае распространение местного процесса не происходит, заболевание может закончиться выздоровлением в этом периоде болезни. У других больных заболевание переходит в следующий период.
3. ***Период некроза кожи и образования раневых дефектов.*** Характеризуется подострым течением (с 3-5 дня заболевания). В центре очага кожа становится цианотичной, холодной на ощупь, безболезненной при пальпации. В результате недостаточного кровоснабжения кожа некротизируется, затем отторгается, образуется раневой дефект. Рана принимает характерный вид: края подрытые, неровные, дно покрыто обрывками серой омертвевшей клетчатки, обнажаются подлежащие ткани - фасции, мышцы, кости. Общее состояние ребенка прогрессивно ухудшается, нарастает интоксикация, развивается раневое истощение. Температура субфебрильная или нормальная. В этом периоде может развиться септикопиемия с метастатическими гнойными очагами или, в результате распространения местного процесса вглубь, возникают тяжелые местные осложнения: остеомиелит, гнойный плеврит, гнойный перикардит, перитонит и др.
4. **Период репарации.** На фоне лечения небольшие раны постепенно заполняются грануляциями и эпителизируются; значительные по размерам раны заживают длительно до 3-6 и более месяцев, оставляют косметические неблагоприятные, даже уродующие рубцы, часто с функциональными нарушениями.

Дифференциальный диагноз.

В ранней стадии заболевания (24-36 часов) наиболее трудно отличить некротическую флегмону от рожистого воспаления, подкожного адипонекроза, склеремы новорожденных. В ряде случаев возникает необходимость дифференцировать НФН с другими гнойно-воспалительными заболеваниями мягких тканей - абсцессом, лимфаденитом, маститом.

Рожистое воспаление у **новорожденных** возникает крайне редко, локализуется главным образом на лице, области пупка, промежности, характерно неравномерное распространение гиперемии и отека в виде «языков пламени». Иногда на гиперемированной коже появляются мелкие пузырьки. Часто видны входные ворота инфекции - потертость, ссадины. При флегмоне новорожденных наблюдается иная локализация поражения и равномерное распространение воспалительной инфильтрации во все стороны. В отличие от рожистого воспаления при НФН в центре гиперемии образуется размягчение и углубление, связанное с некрозом подкожного слоя.

Подкожный адипонекроз новорожденных (ПАН) характеризуется внезапным появлениям участков уплотнения кожи и подкожной клетчатки различной локализации (чаще: область спины, ягодиц). В анамнезе у детей имеются указания на травматические роды, применение пособий в родах, асфиксию и оживление ребенка. Обычно заболевают ПАН дети, рожденные с большой массой тела (более 4000 г.) от матерей страдающих ожирением. Заболевание проявляется множественными участками уплотнения кожи и подкожной клетчатки. Мелкие уплотнения порой сливаются в большие

очаги (до 3-5 см в диаметре). Пальпация инфильтратов безболезненна, кожа теплая на ощупь, не изменена или имеет синюшный оттенок, что делает сходным это заболевание с НФН. Однако инфильтраты при адипонекрозе не склонны к распространению, состояние ребенка остается удовлетворительным, температура нормальной. В неясных случаях правильной диагностике помогает наблюдение. Подкожно-жировой некроз специального лечения не требует, через 4-5 месяцев наступает самовыздоровление.

Склерема новорожденных характеризуется диффузным уплотнением тканей без видимых проявлений воспаления. Заболевание развивается постепенно без изменений общего состояния. В начале уплотнение появляется на лице, голенях, бедрах, затем распространяется дальше, захватывая значительные участки тела. Кожа бледная, холодная, сухая, температура тела снижена. Склерема наблюдается чаще у недоношенных детей. Заболевание прогрессирует и ведет к летальному исходу.

Нагноительные заболевания мягких тканей (абсцесс, мастит, лимфаденит) характеризуются ограниченной, часто флюктуирующей болезненной припухлостью, покрытой гиперемированной кожей. При этих локализованных формах хирургической инфекции реже встречается тяжелая интоксикация. В диагностике помогает пункция измененных тканей. При заболеваниях также показано срочное хирургическое лечение и проведение комплексной терапии.

Лечение некротической флегмоны новорожденных.

Объем и интенсивность проводимого лечения зависит от формы заболевания, степени выраженности токсико-септических проявлений и периода раневого процесса. Лечебные мероприятия слагаются из 3 факторов: воздействие на очаг, борьбы с инфекцией и мероприятий по повышению сопротивляемости организма, дезинтоксикации, коррекции обменных нарушений.

Местное лечение НФН должно быть экстренным, сразу же после установления диагноза. В начальной стадии НФН эффективна короткая блокада очага 0,25% раствором новокаина с антибиотиками (оксациллина натриевая соль, ампициллин) со здоровых тканевых участков в направлении к воспаленной зоне. Сразу же после блокады производят множественные разрезы кожи в шахматном порядке на всем протяжении очага и на здоровой коже, отступая кнаружи на 0,5-1,0 см от зоны поражения (см. рис.).

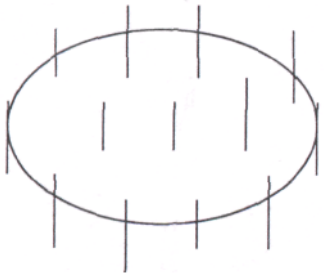

Рис. Разрезы при НФН наносят в очаге поражения и на здоровой пограничной коже (по С. Я. Долецкому).

Разрезы должны проникать в подкожную клетчатку. Длина каждого разреза 1,0 - 1,5 см, расстояние между ними не должно быть более 2,0 - 2,5 см. Разрезы не только дренируют очаг воспаления, но также уменьшают напряжение отечных тканей, улучшают местное кровообращение, служат барьером для дальнейшего распространения процесса, предотвращают некроз кожи. Во время операции, на перевязках после операции, после санации очага (некрэктомия, промывание ран 3% раствором перекиси водорода), раны не дренируют, а накладывают повязку с гипертоническим раствором (25% р-р сернокислой магнезии, 10% р-р натрия хлорида). Для своевременного обнаружения очага и нанесения дополнительных разрезов в первые 2-3 суток после операции делают перевязки через каждые 4-6 часов.

При простой форме НФН разрезы, произведенные в начальной стадии заболевания, на фоне комплексного лечения приводят к обратному развитию местного очага без некроза и отторжения кожи. Раны обычно заживают через 6-8 дней.

Лечение усложняется и затягивается при значительных некротических изменениях в подкожной клетчатке и особенно при некрозе кожи. В данных ситуациях необходимо добиваться быстрого удаления омертвевших тканей. С этой целью используют некрэктомию, повязки с протеолитическими ферментами (террилитин, хонсурид, ДНК-аза и др). После очищения ран лечение должно быть направлено на заживление раневой поверхности. Применяют мазевые повязки с периодической сменой мази (фурацилиновая, метилурациловая, каратолин, облепиховое масло, аэрозольные средства — «Пантеноль», «Аллозоль», «Гипозоль» и др). Устранение дефектов кожи в очаге поражения требует: стягивания краев раны лейкопластырем, аппликации плаценты, консервированной в 2% р-ре хлорамина, грыжевых мешков, фибринной пленки из крови донора и.т.д.; с целью стимуляции грануляции с последующей аутопластикой кожи или ауто-аллопластикой кожи.

В комплексной терапии больных НФН немалое значение придают рациональному вскармливанию больного, физиотерапевтическому лечению. Показано ежедневное УФО пораженного участка кожи, электрофорез антибиотиков, УВЧ на очаг. Токи УВЧ также назначаются на область солнечного сплетения, что способствует активации фагоцитоза. Новорожденному необходимо создать оптимальные условия микроклимата, исходя из его возраста и общего состояния (кювез с оптимальным режимом температуры, влажности, подачей кислорода).

Дети с **токсико-септической формой НФН** требуют проведения интенсивной комплексной терапии, дезинтоксикационного лечения в пред-, и послеоперационном периодах с коррекцией физиологических потребностей и патологических потерь по нормограмме Абердина в модификации И.А. Глазмана (Баиров Г.А. 1983). Парентеральное введение жидкости продолжают до снятия явлений токсикоза и эксикоза. Оптимальным методом парэнтерального питания для новорожденных является метод «изоалиментации» (Цыбулькин Я.К. 1977 г.). Коррекция водно-электролитных нарушений проводится с использованием 10% р-ра глюкозы, 7,5% р-ра хлористого калия, 25% р-ра сернокислой магнезии, 0,9% и 10% р-ров натрия хлорида, 10% р-ра глюконата кальция и др. кристаллоидов, декстранов. Сдвиги белкового обмена (гипо-, диспротеинемия с увеличением глобулиновой фракции, снижением альбуминов) требуют применения аминокислот, белковых препаратов, нативной, свежезамороженной плазмы. Большое значение придают гемотрансфузиям, особенно свежей донорской крови, предварительно прошедшей иммунизацию стафилококковым анатоксином. Специфическая иммунная терапия больных включает использование препаратов, повышающих фагоцитоз (клеточный иммунитет): тималин, Т-активин, пентоксил, дибазол, метилурацил, левамизол и др; а также гуморальный иммунитет: антистафилококковый гаммаглобулин, антистафилококковая плазма, стафилококковый бактериофаг по схеме, в/в и в/м иммуноглобулин человека нормальный, противокоревой гамма-глобулин, внутривенно интерферон. Обязательным компонентом терапии детей с НФН токсико-септической формы являются ингибиторы протеаз: контрикал 1-2000Ед/кг массы тела в сутки, трасилол, гордокс (в возрастных дозах).

<u>Антибактериальная терапия</u> - непременное условие лечения детей с НФН. При простой форме НФН бывает достаточно применения 1-2 антибиотиков при в/м пути введения (например, оксациллин и гентамицин, метициллин и карбенициллин или др. сочетания), в терапевтических дозах, 1-2 цикла. При токсико-септической форме заболевания необходимо применение 3-4 курсов антибиотикотерапии, как правило, по 2 препарата, при в/в и в/м пути введения в соответствии с результатами бактериологических исследований биологических сред больного (кровь, гной из очага и др) и проведенных антибиотикограмм. Профилактика дисбактериоза, кандидоза у больных с НФН

заключается в сбалансированном питании, применении антигрибковых препаратов (леворин, нистатин, дифлюкан), своевременном клинико-бактериологическом обследовании больных на фоне антибиотикотерапии. Лечение дисбактериоза требует применения селективной деконтаминации пищеварительного тракта (в соответствии с результатами бактериологических исследований кала неоднократно), а также эубиотиков (бифидум-, лактобактерин, колибактерин), а также ферментативных препаратов.

Применение витаминов С, Д, Е, К, А, группы В, десенсибилизирующих, сердечно-сосудистых средств, посиндромной терапии и др лечение считается обоснованным в терапии больных НФН. В последнее время в лечение детей с тяжелой хирургической инфекцией, и в частности НФН, большое значение придают применению методов экстракорпоральной детоксикации организма (плазмаферез, гемосорбция, УФО крови) в сочетании с гипербарической оксигенацией, либо изолированно, разрабатываются методы лазеротерапии.

Исход заболевания зависит от многих факторов:

1. состояния новорожденного, наличия сопутствующих патологических состояний (гемолитическая болезнь новорожденных, недоношенность, энцефалопатия и др.)
2. площади поражения (последняя находится в прямой зависимости от длительности заболевания, реактивности организма ребенка)
3. своевременной диагностики и лечения заболевания и возникших осложнений.

Дети, перенесшие НФН, подлежат диспансерному наблюдению педиатра и детского хирурга в течение 1 -2 лет.

Некротическая флегмона новорожденных. Отек и гиперемию кожи передней брюшной стенки иногда принимают за некротическую флегмону новорожденных, производят разрезы, что приводит к тяжелым осложнениям и гибели ребенка.

Лечение первичных перитонитов у новорожденных детей — очень сложная и до настоящего времени неразрешенная проблема. Опыт показывает, что чем реже применяют оперативные вмешательства при этом заболевании, тем лучше непосредственные и отдаленные результаты. Поэтому консервативное лечение детей с первичным перитонитом считается методом выбора.

Лечение проводят по общим правилам ведения септических больных такого возраста. Ребенка помещают на пост интенсивной терапии в обогреваемый кувез с постоянной температурой (32—34 °С) и влажностью, подают увлажненный кислород. Назначают антибиотики широкого спектра действия. В последние годы с успехом используют антибиотики группы резерва – цефалоспорины, аминогликозиды, меронемы, имипинемы. Проводят детоксикационную и иммуномодулирующую терапию: внутривенное введение глюкозо-солевых растворов, белковых препаратов, трансфузии криоплазмы, эритроцитарную массу.

При частых срыгиваниях или рвоте устанавливают зонд в желудок, несколько раз в день отсасывают желудочное содержимое, промывают желудок изотоническим раствором натрия хлорида. Эту манипуляцию проводят не только для борьбы с парезом, но и для профилактики аспирации рвотных масс, столь характерной для новорожденных детей. Проводят лечебные мероприятия по борьбе с парезом кишечника, стимуляцию перистальтики кишечника (парэнтерально церукал,

прозерин) коррекцию гидро-ионных нарушений, гипопротеинемии. Целесообразно проведение селективной деконтаминации ЖКТ (5-7 дней энтерально через зонд в желудок гентамицин, амикацин, канамицин в возрастных дозах). Кормление детей прекращают, переходят на парентеральное питание. Через назогастральный зонд вводят эубиотики (лакто, и бифидумбактерин). При купировании явлений застоя в ЖКТ, проводят дробное дозированное зондовое питание адаптированными питательными смесями (пренутрилон, нутрилон омнео 1). Физиотерапевтические мероприятия (поле УВЧ, электростимуляция) начинают с первого дня заболевания и проводят интенсивно (в острой стадии — 2 раза в день).

Лечение аспирационной или септической пневмонии, развивающейся у большинства новорожденных детей на фоне сепсиса и частых рвот, проводят обычными методами, активно применяя санацию трахеобронхиального дерева.

Оперативное лечение первичного перитонита показано только в тех случаях, когда, несмотря на применение консервативных методов, заболевание прогрессирует или наступают осложнения — некроз передней брюшной стенки с эвентрацией кишечника или образованием кишечных свищей. Иногда оперативное вмешательство приходится применять в связи с развившейся спаечной кишечной непроходимостью. Операцию проводят под эндотрахеальным наркозом и переливанием крови, криоплазмы.

Техника операции. Параректальным разрезом справа вскрывают брюшную полость, выпот удаляют электроотсосом. Кишечник осторожно эвентрируют в рану и вводят в брыжейку 5—7 мл 0,25% раствора новокаина. «Производят ревизию органов брюшной полости. Если, помимо перитонита, других патологических процессов не обнаруживают, то операцию заканчивают зашиванием операционной раны наглухо и оставлением в брюшной полости ниппельного дренажа, введенного через отдельный прокол брюшной стенки.

При выявлении кишечной непроходимости ее ликвидируют рассекают спайки, иногда применяют резекцию измененного отдела кишки с образованием разгрузочной илеостомы, колостомы, анастомоза. В брюшной полости оставляют микроирригатор для последующего введения антибиотиков.

При некрозе брюшной стенки и эвентрации внутренних органов последние вправляют после введения в брыжейку раствора новокаина. Измененные кишечные петли резецируют и накладывают анастомоз. Язву передней брюшной стенки иссекают и зашивают рану послойно с наложением на кожу стягивающих «пуговчатых» швов для предотвращения эвентрации.

Кишечные свищи (тонкокишечные), вызывающие истощение ребенка, подлежат иссечению вместе с несущей их петлей кишки или, при большом количестве спаек, производят выключение свища путем наложения обходного анастомоза.

Оперативное лечение показано и тем детям, у которых произошло отграничение воспалительного процесса: на передней брюшной стенке появляются (чаще в нижних отделах и подвздошной области) инфильтрация тканей, гиперемия кожи, иногда определяется флюктуация. В таких случаях операцию производят под кратковременным обезболиванием.

Техника операции. Разрез кожи — над местом наибольшей флюктуации. Разделение подлежащих слоев брюшной стенки производят очень осторожно, чтобы не вскрыть кишечные петли, припаянные к брюшине. Появление гноя в ране указывает на вскрытие абсцесса, полость которого рыхло тампонируют и оставляют ниппельный дренаж для введения антибиотиков.

Послеоперационное лечение детей с первичным перитонитом сходно с применяемыми при консервативной терапии мероприятиями. Особенности ведения зависят от вида произведенного вмешательства.

При образовании кишечных анастомозов дети находятся на парентеральном питании в течение 2—4 дней. По мере прекращения рвоты и ликвидации застойного

содержимого в желудке начинают дозированное кормление через назо-гастральный зонд по 2—3- 10 мл через 2 ч (при первом кормлении вводят 5% раствор глюкозы).

Если произведено ушивание передней брюшной стенки после эвентрации кишечника, то осуществляют тщательный уход за послеоперационной раной и наблюдение за «пуговчатыми» стягивающими швами — перевязки, туалет, физиотерапия (возможность повторной эвентрации кишечника!). В таких случаях показано также активное общеукрепляющее и стимулирующее лечение.

Всем детям в течение 3—4 дней вводят в брюшную полость антибиотики через ниппельный дренаж.

Швы снимают не ранее 10—12-го дня. Стягивающие «пуговчатые» швы держат еще 5—7 дней после снятия швов с послеоперационной раны, чтобы убедиться в прочности рубца.

ВТОРИЧНЫЕ ПЕРИТОНИТЫ

Вторичные перитониты составляют 75,3% от всех перитонитов у новорожденных. Наиболее часто причиной перитонита является язвенно-некротический энтероколит (52,5%) и врожденные пороки развития. Значительно реже наблюдаются послеоперационный (9%) и посттравматический перитониты (4%).

Каждая из групп вторичных перитонитов у новорожденных имеет особенности клинической и рентгенологической картины, методов обследования и лечения.

Перитониты при язвенно-некротическом энтероколите

Перитониты при язвенно-некротическом энтероколите возникают вследствие перфорации полого органа или инфицирования брюшной полости через истонченную изъязвлениями стенку кишки, а также при прикрытых перфорациях. Перитонит — наиболее частое осложнение (86,5%) язвенно-некротического энтероколита у новорожденных.

Недоношенные дети от общего числа новорожденных с перитонитами при язвенно-некротическом энтероколите составляют 53,1%.

Перитониты при язвенно-некротическом энтероколите без перфорации полого органа. Эта форма перитонита у новорожденных детей встречается почти в 2,5 раза реже, чем воспаление брюшины вследствие перфорации кишечника.

Клиническая картина перитонита без перфорации полого органа развивается постепенно, на фоне симптомов энтероколита или других заболеваний (сепсис, родовая травма, глубокая недоношенность). Чаще всего симптоматика проявляется после 3-й недели жизни. Имевшие место срыгивания переходят в рвоту. Ребенок не удерживает пищи — введенное через зонд молоко выливается наружу. Стул частый, жидкий, нередко с кровью в виде прожилок. По мере нарастания перитонита каловые массы выделяются в скудном количестве со слизью, газы отходят плохо, иногда появляется кишечное кровотечение.

Первым симптомом при осмотре является нарастающее вздутие живота. Если известно, что ребенок болен энтероколитом, то это расценивают как его проявление. Общее состояние ухудшается. Бледная кожа приобретает сероватый оттенок. Живот увеличен, резко выражена расширенная венозная сеть, передней брюшной стенки. Отчетливы отеки нижних отделов брюшной стенки, половых органов, иногда поясничной области и нижних конечностей. В ряде случаев на фоне пастозности брюшной стенки появляется гиперемия кожи. Мышечное напряжение брюшной стенки выявляют редко. Пальпация живота вызывает беспокойство ребенка. При перкуссии обнаруживают притупление в нижних отделах живота и в отлогих местах.

Кишечная перистальтика по данным аускультации вялая, а по мере нарастании перитонеальных симптомов угасает.

В крови отмечается значительный лейкоцитоз с резким сдвигом в формуле влево. В запущенных случаях и при тяжелом течении обнаруживают токсическую зернистость нейтрофилов. У большинства детей определяют повышение гематокритного числа, гипохлоремию, гипокалиемию, метаболический ацидоз.

Нередко имеются изменения в моче (белок, свежие эритроциты, лейкоциты, зернистые цилиндры).

В связи с **трудностью диагностики перитонита** на фоне язвенно-некротического энтероколита **у глубоконедоношенных** детей необходимы тщательное наблюдение за ребенком и анализ имеющихся симптомов в динамике: ухудшение состояния, уменьшение массы тела, вздутие живота, появление расширенной венозной сети на нем, отеки наружных половых органов, данные исследования крови.

Рентгенологическое исследование необходимо производить во всех случаях подозрения на перитонит, начиная с обзорной рентгенографии брюшной полости. Рентгенологическая картина неперфоративного перитонита сходна с таковой при первичном перитоните. В отличие от последнего имеется ячеистость — «пневматоз» кишечных стенок и их утолщение, характерные для язвенно-некротического энтероколита.

Дифференциальную диагностику перитонита без перфорации следует проводить с язвенно-некротическим энтероколитом без осложнений, первичным перитонитом, врожденной кишечной непроходимостью, острой формой болезни Гиршпрунга.

Язвенно-некротический энтероколит при остром течении нередко симулирует картину «острого живота» — появляются вздутие живота, задержка стула и газов, рвота. Однако у таких детей отсутствует отечность брюшной стенки и половых органов, мало изменена кровь. При рентгенологическом исследовании не обнаруживают симптомов, характерных для перитонита.

Первичный перитонит имеет очень сходную клиническую и рентгенологическую картину. Дифференцирование осуществляют на основании имевшихся до осложнения симптомов энтероколита и характерной для последнего рентгенологической картины («ячеистость» кишечной стенки).

Врожденная кишечная непроходимость (низкая) проявляется с первых дней жизни, а осложнения язвенно-некротического энтероколита чаще возникают на 3—4-й неделе жизни. Кроме того, наличие характерной для непроходимости рентгенологической картины множественные чаши Клойбера, аркады кишечных петель помогает в распознавании этой патологии.

Острая форма болезни Гиршпрунга иногда создает большие трудности при дифференциальной диагностике с начинающимся на фоне язвенно-некротического энтероколита перитонитом. У детей с указанным пороком

развития толстой кишки так же, как при перитоните, увеличен живот, брюшная стенка с расширенной венозной сетью, нередко отечна. Отсутствует стул, имеется рвота. Кроме того, у детей с болезнью Гиршпрунга иногда наступает изъязвление стенки толстой кишки, сопровождающееся симптомами, сходными с энтероколитом. Диагноз болезни Гиршпрунга устанавливают на основании характерных рентгенологических признаков (увеличение толстой кишки, наличие суженной зоны аганглиоза) выявляемых при ирригоскопии (графии) водорастворимым рентгенконтрастным веществом – 25-40 мл. Отечность передней брюшной стенки у таких детей, как правило, исчезает после эффективных сифонных клизм.

Лечение. Перитониты без перфорации полых органов лечат консервативно, и только в случаях безуспешности консервативной терапии или присоединения других осложнений показано оперативное лечение.

Консервативное лечение перитонита должно быть комплексным и складывается из антибактериальной, дезинтоксикационной, детоксикационной, антипаретической, иммуномодулирующей терапии. При поступлении в стационар ребенка госпитализируют в отделение реанимации, помещают в кувез. Проводят клинический и биохимический анализы крови, анализ мочи, назначают комплексное лечение. Количество и характер вливаемых растворов зависят от возраста ребенка, массы тела, его состояния, степени эксикоза, интоксикации и нарушений водно-электролитного обмена, сдвигов гемостаза. Правильность жидкостной терапии контролируют ежедневными исследованиями крови (гематокритное число, ионограмма, КОС) и мочи. Учитывают диурез.

Парентеральное питание продолжают, пока не прекратится рвота или не исчезнет застойное содержимое в желудке и не уменьшатся перитонеальные явления. Применяют селективную деконтаминацию (энтерально амикацин, гентамицин, полимиксин), эубиотики (бифидумбактерин, лактобактерин). Обычно с 3—4-го дня после поступления ребенка начинают зондовое кормление сцеженным грудным молоком по 3-5-10 мл каждые 2 часа. При отсутствии застойных явлений вжелудке, срыгиваний, рвоты количество молока ежедневно увеличивают.

Для антибактериального лечения назначают антибиотики широкого спектра действия, внутривенно; желательно сочетание двух антибиотиков. Смену курсов антибиотиков производят каждые 7—8 дней, нистатин, дифлюкан. При получении данных бактериологического исследования (кала, крови, мазков из зева) применяют антибиотики, к которым чувствительны микроорганизмы. В тяжелых случаях проводят детоксикацию организма- дискретный плазмаферез, УФО крови больного.

Для борьбы с парезом кишечника применяется продленная эпидуральная анестезия [Баиров Г.А., ПарнесД.И., 1976]. Каждые 3—4 ч в перидуральное пространство вводят тримекаин в возрастной дозе в течение 4—6 дней. На фоне этого усиливается перистальтика, достигается аналгетический эффект, улучшается микроциркуляция в кишечной стенке. Если по техническим причинам катетер в перидуральное пространство ввести не удается, то делают паранефральные новокаиновые блокады,проводится стимуляция перистальтики желудка, кишечника – церукал, мотилиум, прозерин.

Для профилактики и лечения легочных осложнений назначают увлажненный кислород, детей не пеленают, перекладывают в кувезе в разные положения, ставят горчичники, своевременно (предупреждают аспирацию!).

Всем детям с перитонитами назначают физиотерапию: УВЧ 2 раза в сутки (в остром периоде), затем противоспаечную терапию (электрофорез калия йодида, лидазы, новокаина на солнечное сплетение).

Проводя лечение при неперфоративном перитоните, следует помнить о возможности перфорации кишечника. Поэтому при нарастании перитонеальных явлений или ухудшении общего состояния необходимо произвести обзорную рентгенограмму при вертикальном положении или латеропозиции для выявления свободного газа.

При пенетрации, перфорации кишечника неэффективности консервативных мероприятий и явлений кишечной непроходимости показана операция.

Перфоративные перитониты. Перфорация полого органа — наиболее частое осложнение язвенно-некротического энтероколита. До настоящего времени диагностика перфоративного перитонита у новорожденных детей недостаточно своевременна, и вполне естественно, что отсутствие адекватного лечения приводит к высокой летальности в этой группе новорожденных.

Клиническая картина. Симптомы перитонита при перфорации полого органа выражены отчетливее, чем при других формах воспаления брюшины.

Перфорация ЖКТ характеризуется развертыванием картины шока - внезапным ухудшением общего состояния ребенка, который при этом бледнеет и сильно беспокоится, а затем становится вялым, впадая иногда в коллаптоидное состояние. Нарастает пероральный, затем общий цианоз, дыхание становится частым, поверхностным, пульс — мягким или нитевидным. Выражена тахикардия, реже - брадикардия. Иногда пульс на периферических артериях не определяется. Появляется рвота, постепенно содержимое становится застойным. Стул отсутствует, газы не отходят. После введения газоотводной трубки отходит слизь с прожилками крови.

При осмотре обращает на себя внимание резкое вздутие живота. Брюшная стенка растянута, блестит, поверхностные вены расширены. Через несколько часов после прободения появляются пастозность и гиперемия кожи нижних отделов живота, отек половых органов. Иногда отеки распространяются на поясничные области, а в запущенных случаях— и на нижние конечности. У детей с пупочной грыжей отмечаются выпячивание и резкое напряжение последней, кожа над ней гиперемирована, отечна. При пальпации живота определяется напряжение мышц брюшной стенки. При перкуссии тимпанит и исчезновение печеночной тупости; при аускультации кишечные шумы часто отсутствуют («немой» живот).

В гемограмме отмечается лейкоцитоз с резким сдвигом в формуле, токсическую зернистость нейтрофилов, анизоцитоз, пойкилоцитоз. У большинства детей определяют повышение гематокритного числа, гипохлоремию, гипокалиемию, метаболический ацидоз. Нередко имеются изменения в моче (белок, свежие эритроциты, лейкоциты, зернистые цилиндры).

Симптоматика заболевания у недоношенных детей стерта, и степень выраженности признаков перфорации незначительна. Обращают на себя внимание увеличение бледности кожи, адинамия ребенка и резкое вздутие живота. Кроме того, задержка стула и рвота застойным содержимым указывают на развивающееся заболевание. Отечность передней брюшной стенки и ее гиперемия чаще всего отсутствуют. Нередко единственным отчетливым симптомом перитонита бывает отек наружных половых органов или пастозность кожи над лобком. У ряда больных при поздней диагностике появляются плотные отеки нижних конечностей и поясничной области. Обычно это расценивается как склерема. У недоношенных детей вследствие снижения защитных свойств организма и анатомических особенностей перитониты протекают по типу разлитого воспаления. Чаще всего очаги воспаления располагаются под печенью или селезенкой, а также в подвздошных областях. Отграничение процесса происходит за счет склеивания кишечных петель или припаивания их к париетальной брюшине и капсуле паренхиматозных органов.

В случаях отграниченного перитонита явления интоксикации выражены меньше. На фоне вздутого живота отмечается локализованный отек брюшной стенки (чаще всего в подвздошных или подреберных областях), иногда этот отек имеет вид инфильтрата (принимаемого за некротическую флегмону), особенно в тех случаях, когда над ним появляется гиперемия кожи. Спустя несколько дней на месте «инфильтрата» может появиться флюктуация.

Рентгенологическое исследование играет большую роль в установлении диагноза. У большинства детей с перфорацией полого органа на обзорной рентгенограмме при вертикальном положении под обоими куполами диафрагмы виден свободный газ, который в латеропозиции выявляется над петлями кишечника, над печенью, под передней брюшной стенкой.

В случаях, когда воспалительный процесс протекает по типу отграничения (спустя 24—36 ч от перфорации), свободный газ иногда не определяется или прослеживается в

виде ограниченных внекишечных воздушных полостей с уровнями жидкости. Это связано с развитием обширного спаечного процесса.

Врожденная кишечная непроходимость (низкая) обычно проявляется с первых дней жизни ребенка. Наиболее яркий симптом — отсутствие мекония с рождения. При осмотре может быть выявлена клиническая картина, сходная с перитонитом. Диагностике помогает рентгенологическое исследование. Наличие множественных уровней (чаш Клойбера) и узкой, спавшейся толстой кишки (на ирригограмме) указывает на кишечную непроходимость.

В случаях осложнения кишечной непроходимости перфорацией перерастянутой выше препятствия кишки дифференцирование затруднено, и окончательный диагноз устанавливают во время экстренной операции.

Паретическая кишечная непроходимость обычно возникает у новорожденных детей вследствие родовой травмы, пневмонии, энтероколита, сепсиса и др. При выраженном парезе кишечника живот вздут, брюшная стенка растянута, венозная сеть расширена. Дифференцированию помогает отсутствие напряжения, отека передней брюшной стенки и наружных половых органов, а также свободного газа или выпота на обзорной рентгенограмме брюшной полости.

Кровотечение в брюшную полость при родовой травме паренхиматозных органов может проявиться как в первые часы после рождения, так и спустя 5—7 дней (при подкапсульных разрывах). При осмотре живота в этих случаях выявляется картина, сходная с перфоративным перитонитом. Отличием является выраженность клиники анемизации, синюшность брюшной стенки, особенно в области пупка, падение содержания гемоглобина и количества эритроцитов, а также отсутствие свободного газа в брюшной полости на обзорной рентгенограмме, наличие гидроперитонеума. В диагностике обосновано применение лапароцентеза, метода «шарящего катетера», лапароскопии.

Кровотечение в забрюшинное пространство вследствие разрыва почки или надпочечника также сопровождается анемией, отсутствием свободного газа в брюшной полости и характерной для забрюшинной гематомы рентгенологической картиной (оттеснение кишечных петель кпереди, особенно отчетливое на боковой рентгенограмме).

Склерему приходится дифференцировать у тех детей с перитонитом, у которых возникают плотные отеки нижних конечностей, сходные со склеремой. Правильный диагноз последней устанавливают на основании распространения отеков (при склереме они вначале возникают на нижних конечностях, а затем переходят на переднюю брюшную стенку и поясничные области, при перитоните — наоборот), отсутствия гиперемии кожи и расширения венозной сети передней брюшной стенки. В неясных случаях производят обзорную рентгенограмму брюшной полости.

Некротическую флегмону новорожденных при локализации в нижних отделах передней брюшной стенки дифференцируют от перфоративного перитонита на основании быстрого распространения процесса, а также отсутствия напряжения и вздутия живота. В сомнительных случаях назначают обзорную рентгенограмму брюшной полости.

Лечение. Перитониты, возникшие вследствие перфорации кишечника, подлежат срочному оперативному вмешательству. При выраженных явлениях интоксикации и дегидратации показано кратковременное предоперационная подготовка.

Предоперационная подготовка детей с перфоративным перитонитом не превышает 2—3 часа, направлена на уменьшение интоксикации, эксикоза, восстановлением сдвигов гомеостаза. Ребенка помещают в обогреваемый кувез, дают кислород. Обязательно отсасывание желудочного содержимого (возможна аспирация рвотных масс!). При пневмонии санируют трахеобронхиальное дерево. Проводят дезинтоксикационную терапию, вводят антибиотики внутривенно.

Выбор метода операции играет большую роль в исходе заболевания. Операцию производят под эндотрахеальным наркозом с переливанием крови, криоплазмы, глюкозо-солевых растворов.

Техника операции. Трансректальная или парамедианная лапа-ротомия. Гнойный выпот берут на посев и удаляют электроотсосом. В корень брыжейки вводят 5—7 мл 0,25% раствора новокаина и очень осторожно (чтобы не повредить напряженные и отечные кишечные петли) производят ревизию брюшной полости. Ревизия должна быть тщательной, так как перфоративных отверстий бывает несколько и они могут располагаться в различных отделах кишечника. Учитывая, что чаще всего язвы наблюдаются в терминальном отделе подвздошной, поперечно-ободочной кишке, следует осмотреть особенно внимательно. При наличии отдельных перфоративных отверстий небольших размеров (до 0,5 см) и умеренного отека кишечной стенки в области язвы производят их ушивание двухрядными швами атравматичной иглой в поперечном направлении, чтобы не вызвать сужения просвета кишки. Нахождение перфорации в червеобразном отростке требует аппендэктомии.

Если в стенке кишки имеется дефект тканей размером более 0,5 см или вокруг язвы определяется инфильтрация, то показаны резекция кишки в пределах здоровых тканей и образование кишечного анастомоза (на тонкой кишке) или двойной илеостомы, колостомы. Дистальная колостома необходима для тренировки толстой кишки в послеоперационном периоде для предупреждения ее атрофии.

При множественных перфорациях (они чаще локализуются на ограниченном участке толстой кишки) также показаны резекция пораженного участка в пределах здоровых тканей и образование двойной колостомы.

При расположении дефекта в стенке слепой кишки необходимо производить резекцию илеоцекального угла с образованием илеостомы и колостомы. Проводят тщательную санацию брюшной полости раствором фурацилина 1:5000. Для декомпрессии ЖКТ, профилактики спаечной кишечной непроходимости выполняют интубацию кишечника (назо-гастро-энтеральную, трансанальную), достигая конечных отделов подвздошной кишки. При илео, либо колостоме – интубируют тонкий кишечник до начального его отдела.

В брюшную полость через отдельные проколы вводят два ниппельных дренажа для введения раствора антибиотиков в послеоперационном периоде. Рану брюшной стенки послойно ушивают наглухо.

Если при ревизии брюшной полости обнаруживают прикрытую перфорацию, то применяют тактику, подобную тактике при перфорации кишечника.

Послеоперационное лечение детей с перитонитами зависит от возраста ребенка, тяжести его состояния, вида оперативного вмешательства и наличия сочетанных заболеваний и осложнений.

В послеоперационном периоде применяют комплексную терапию, приведенную выше для неперфоративных перитонитов.

При парентеральном питании у детей с кишечными свищами следует тщательно следить за состоянием водно-электролитного обмена (прежде всего хлоридов, калия и натрия), так как выключение толстой кишки приводит к нарушению этих видов обмена, особенно у новорожденных первых дней жизни. Строго учитывают суточный диурез, а также объем содержимого из свищей и желудка.

Сроки начала кормления новорожденного зависят не только от состояния функции кишечника, но и от типа операции. Детей, которым произведено ушивание перфорационного отверстия, следует кормить не ранее 3—4-го дня после вмешательства, по исчезновении застойных явлений, восстановлению перистальтики желудка, кишечника. Отсасывание застойного содержимого и промывание желудка осуществляют в течение 2—3 дней и прекращают по ликвидации зеленой окраски эвакуируемой жидкости.

Всем детям в течение 3—4 дней в брюшную полость через микроирригаторы вводят антибиотики широкого спектра действия.

При выраженном парезе кишечника применяют эпидуральную анестезию, медикаментозную стимуляцию перистальтики ЖКТ.

С первых дней после операции следует тщательно ухаживать за раной и колостомой, предупреждая попадание кишечного содержимого на послеоперационную рану. Для этого новорожденного укладывают на тот бок, на котором расположена кишечная стома, кожу вокруг свища обрабатывают пастой Лассара, наклеивают полиэтиленовую пленку. Контролируют состояние послеоперационной раны.

Швы снимают на 10—12-й день после операции. Обязательно проводят курс противоспаечной терапии. Выписывают из стационара по нормализации обменных процессов, картины крови, при наличии стойкого увеличения массы тела, нормализации стула. Если заболевание протекало на фоне сепсиса, то ребенка следует переводить в терапевтическую клинику для продолжения лечения.

У детей с колостомами через 2 недели после операции проводят гидродинамическую тренировку отключенной части толстой кошки. Для этого в дистальную колостому, либо через анус вводят эластичный катетер (зонд) на глубину не более 5 см и через него проводят санацию толстой кишки 0,9% раствором натрия хлорида. Количество жидкости зависит от возраста ребенка, массы тела и длины отключенной кишки. Такие санирующие клизмы ребенок должен получать до поступления на II этап операции.

9. Вопросы для самоподготовки:

1. Факторы, предрасполагающие к развитию гнойно-септических заболеваний у новорожденных.
2. Этиологию и патогенез ОГВЗ новорожденных (флегмона новорожденных, эпиметафизарный остеомиелит, гнойный мастит, омфалит, перитонит).
3. Клиника и диагностика различных форм ОГВЗ новорожденных.
4. Дифференциальная диагностика ОГВЗ.
5. Локализованные и генерализованные формы хирургической помощи новорожденных.
6. Лечение детей с ОГВЗ
7. Ошибки, опасности и осложнения при ОГВЗ новорожденных.

10. Тестовые задания по теме

17. Укажите наиболее информативный метод диагностики перфоративного перитонита у новорожденных:

а) лапороцентез, метод «шарящего катетера»
б) клинические, физикальные данные
в) реакция Сгамбати
г) рентгенологический
д) УЗИ

18. Некротический энтероколит на стадии продромы проявляется всеми симптомами, кроме:

а) срыгивания с желчью
б) непереваренного стула
в) задержки отхождения газов
г) выделения крови из прямой кишки
д) вздутого, мягкого живота

19. С каким из представленных заболеваний дифференцируют флегмону новорожденных?

а) псевдофурункулез
б) кальциноз
в) эксфоллиативный дерматит
г) врожденный ихтиоз
д) отек Квинке

20. При флегмоне новорожденного местное лечение заключается в:
а) широких разрезах
б) широких разрезах с установкой дренажей
в) нанесении насечек
г) пункции
д) компрессах

21. Некротический энтероколит на стадии продромы проявляется рентгенологически:
а) повышенным, равномерным газонаполнением кишечника
б) неравномерным газонаполнением кишечника с уровнями
в) пневматозом кишечной стенки
г) гидроперитонеумом
д) газом в портальной системе печени

22. Определите наиболее информативный метод диагностики септического перитонита новорожденных:
а) УЗИ
б) КТ
в) рентгенологический
г) общий анализ крови
д) реакция Сгамбати

23. Укажите основные возбудители при остром гематогенном остеомиелите у новорожденных:
а) грибы рода Candida
б) стафилококки
в) стрептококк
г) грамотрицательная флора
д) сапрофитирующая форма

24. Некротический энтероколит на стадии клинических проявлений характеризуется всеми симптомами, кроме:
а) рвоты с желчью
б) частого стула с патологическими примесями
в) пастозности нижних отделов брюшной стенки и наружных половых органов
г) вздутия живота с локальной болезненностью
д) отсутствия печеночной тупости

25. К клиническим симптомам токсико-септической формы острого гематогенного остеомиелита у детей раннего грудного возраста относятся все, кроме:
а) сохранения функции пораженной конечности
б) выраженного токсикоза
в) синдрома системного воспалительного ответа
г) синдрома дыхательных расстройств
д) геморрагического синдрома

26. Укажите сроки появления первых рентгенологических признаков при остром гематогенном остеомиелите у новорожденных:
а) в первые 24 часа
б) 2-3 сутки
в) 5-7 сутки
г) 2-3 неделя
д) 4-5 неделя

27. Некротический энтероколит на стадии клинических проявлений не характеризуется рентгенологическим симптомом:
а) рисунок неравномерного газонаполнения кишечника с уровнями жидкости
б) локального затенения брюшной полости
в) выпрямления контуров кишечных петель
г) пневмотоза кишечной стенки
д) свободного газа в брюшной полости

28. Для псевдофурункулеза Фингера характерным является:
а) облитерация потовых желез
б) гнойное воспаление волосяных фолликулов
в) воспаление эккриновых желез
г) порок развития волосяных фолликулов
д) некроз сальных желез

29. Некротический энтероколит на стадии предперфорации проявляется всеми симптомами, кроме:
а) рвоты с желчью и кишечным содержимым
б) скудного стула с алой кровью
в) вздутого, болезненного живота
г) атонии желудка и кишечника
д) отсутствия печеночной тупости

30. Укажите основной возбудитель гнойно-воспалительных заболеваний мягких тканей у новорожденных:
а) грамотрицательная флора
б) стафилококки
в) вирусы
г) сапрофитная флора
д) смешанная микрофлора с преобладанием стрептококка

31. У ребенка 3-х месяцев отмечено появление множественных кожных абсцессов, куполообразной формы без некротических стержней. Ваш диагноз:
а) фурункулез
б) абсцессы подкожной клетчатки
в) псевдофурункулез Фингера
г) флегмона
д) лимфадениты

32. Наиболее частым осложнением острого эпиметафизарного остеомиелита является:
а) переход в хроническую форму
б) нарушение роста костей в длину и деформация сегмента конечности
в) снижение иммунитета
г) нарушение кроветворения

д) все верно

33. Укажите наиболее частую локализацию флегмоны новорожденных:
а) лицо и шея
б) околопупочная область
в) открытые участки тела
г) грудная клетка
д) пояснично-крестцовая, ягодичная области

34. Наиболее информативным методом для диагностики перфоративного перитонита у новорожденных является:
а) КТ
б) МРТ
в) экскреторная урография
г) лапароскопия
д) рентгенография брюшной полости в вертикальном положении

35. Некротический энтероколит на стадии предперфорации проявляется всеми рентгенологическими симптомами, кроме:
а) равномерного повышенного газонаполнения кишечника
б) локального затенения брюшной полости
в) гидроперитонеума
г) свободного газа в брюшной полости
д) пневматоза кишечной стенки

36. В лечении новорожденного с омфалитом применяются все методы, кроме:
а) санации пупочной ямки
б) физиолечения
в) катетеризация пупочной вены
г) антибиотикотерапии
д) витаминотерапии

37. Некротический энтероколит на стадии перфорации проявляется всеми симптомами, кроме:
а) рвоты с желчью и кишечным содержимым
б) вздутого, болезненного живота
в) атонии кишечника и желудка
г) локальной болезненности живота
д) отсутствия печеночной тупости

38. Из перечисленных симптомов наиболее достоверным для перитонита у новорожденного является:
а) динамическая кишечная непроходимость
б) свободный газ под диафрагмой
в) отек, инфильтрация, гиперемия брюшной стенки
г) рвота застойным содержимым
д) резко увеличенный живот

39. Некротический энтероколит на стадии перфорации проявляется рентгенологически:
а) неравномерным газонаполнением кишечника с уровнями
б) газом портальной системы печени
в) пневмоперитонеумом

г) пневматозом кишечной стенки
д) локальным затенением брюшной полости

40. Для мокнущего пупка у новорожденных характерным является:
а) грибовидная опухоль на дне пупочной ранки
б) серозное отделяемое из пупочной ранки
в) отек, гиперемия пупочного кольца, гнойные выделения из пупочной ранки
г) язвочка с подрытыми краями, покрытая фибринозными наложениями
д) положительный симптом Краснобаева

41. Достоверным рентгенологическим признаком прикрытой перфорации кишечника у новорожденного с язвенно-некротическим энетроколитом является:
а) жидкость в брюшной полости
б) множественные разнокалиберные уровни жидкости в петлях кишок
в) повышенное газонаполнение кишечной трубки
г) симптом «мыльной пены»
д) утолщение стенки кишечных петель

42. Гнойный омфалит новорожденных характеризуется:
а) серозным отделяемым из пупочной ранки
б) положительным симптомом Краснобаева
в) грибовидной опухолью на дне пупочной ранки
г) отеком, гиперемией пупочного кольца, гнойным отделяемым из пупочной ранки
д) язвочкой с подрытыми краями, покрытой фибринозными наложениями

43. Для острого гематогенного остеомиелита у новорожденных характерными рентгенологическими признаками являются все, кроме:
а) расширения суставной щели
б) периостальной реакциии
в) «козырька» Кодмена
г) остеопороза эпиметафиза
д) патологического вывиха

44. Какова критическая площадь поражения при флегмоне новорожденных?
а) 2 - 3%
б) 4 - 5%
в) 6 - 8%
г) 10 - 12%
д) 15 - 20%

45. Наиболее часто встречающимся септическим очагом при сепсисе новорожденных является:
а) гнойный омфалит
б) мастит новорожденных
в) осложненный язвенно-некротический энтероколит
г) остеомиелит длинных трубчатых костей
д) флегмона новорожденных

46. С каким заболеванием не дифференцируют некротическую флегмону новорожденного?
а) склерема
б) адипонекроз

в) рожа
г) мастит
д) лимфаденит

47. Для флебита пупочной вены у новорожденных характерным является:
а) отек, гиперемия пупочного кольца, гнойное отделяемое из пупочной ранки
б) серозное отделяемое из пупочной ранки
в) положительный симптом Краснобаева
г) язвочка с подрытыми краями, покрытая фибринозными наложениями
д) отек и гиперемия выше пупочной ранки, пальпируемый болезненный тяж

48. Септициемическая форма сепсиса новорожденных характеризуется:
а) наличием гнойных очагов, отсутствием инфекционного токсикоза
б) выраженным инфекционным токсикозом, одним или несколькими гнойными очагами
в) выраженным инфекционным токсикозом, отсутствием метастатических гнойных очагов
г) наличием изолированного гнойного очага
д) всем вышеперечисленным

49. С каким из представленных заболеваний дифференцируют флегмону новорожденных?
а) врожденный ксантоматоз
б) эпифизарный остеомиелит
в) рожистое воспаление
г) гемангиома
д) десмоид кожи

50. Для септикопиемической формы сепсиса новорожденных характерно:
а) наличие гнойных очагов, отсутствие инфекционного токсикоза
б) выраженный инфекционный токсикоз, несколько гнойных очагов
в) выраженный инфекционный токсикоз, отсутствие метастатических гнойных очагов
г) наличие гнойного очага
д) все вышеперечисленное

51. К инфекционным заболеваниям кожи и подкожной клетчатки у новорожденных относятся все, кроме:
а) псевдофурункулеза Фингера
б) некротической флегмоны
в) пиодермии
г) адипонекроза
д) везикулопустулеза

52. К септикопиемическим очагам при хирургическом сепсисе у новорожденных можно отнести все, кроме:
а) дисбактериоза
б) менингита
в) остеомиелита
г) мастита
д) метастатической пневмонии

53. Наиболее ранним клиническим симптомом остеомиелита новорожденных при поражении длинных трубчатых костей является:
а) вялое сосание
б) гиперемия кожи

в) клиника «псевдопареза»
г) пастозность тканей, окружающих сустав
д) субфебрильная температура

54. Какими разрезами вскрывают очаг при мастите новорожденного?
а) вертикальными
б) поперечными
в) насечками в шахматном порядке
г) окаймляющими
д) радиарными

55. Особенность течения гнойной инфекции у новорожденных определяет все перечисленное, кроме:
а) высокой гидрофильности тканей
б) повышенной проницаемости естественных барьеров
в) относительной незрелости органов и тканей
г) генерализованного характера реакций
д) склонности к отграничению очага инфекции

56. Причинами увеличения числа больных раннего возраста с хирургическим сепсисом является все из указанных, за исключением:
а) изменения микрофлоры
б) резистентности микрофлоры к антибактериальным препаратам
в) распространенности внутригоспитальной инфекции
г) уменьшения числа детей группы риска
д) увеличения катетеризационного сепсиса

57. При перфоративном перитоните у новорожденных клинические признаки соответствуют перечисленным, за исключением:
а) рвоты застойным содержимым
б) вздутия живота
в) частого жидкого стула со слизью, зеленью, прожилками крови
г) эксикоза
д) токсикоза

58. Наиболее часто встречающейся при остеомиелите у новорожденных локализацией патологического процесса в кости является:
а) диафиз
б) метадиафизарное поражение
в) метаэпифизарная зона
г) тотальное поражение кости
д) все верно

Эталоны ответов к тестовым заданием по теме

1. г
2. г
3. б
4. в
5. а
6. д
7. б

8. д
9. а
10. в
11. д
12. в
13. д
14. б
15. в
16. б
17. д
18. д
19. г
20. в
21. г
22. б
23. в
24. б
25. г
26. г
27. в
28. г
29. а
30. а
31. д
32. в
33. в
34. б
35. г
36. а
37. в
38. д
39. д
40. г
41. в
42. в

11. Ситуационные задачи по теме

Ситуационная задача №1.

На приеме у детского хирурга поликлиники больной Н. 3 мес. Жалобы на нарушение функции правой руки, плаксивость, вялость, подъем температуры до 39. Заболел 2 дня тому назад, когда появилась болезненность при дотрагивании правого плеча, повышение температуры до 38-39. Ребенок стал плохо есть, плохо спать. Осмотрен врачами: педиатром, травматологом. Поставлен диагноз: ОРВИ, ушиб правого плечевого сустава. Назначенное лечение эффекта не дало. Наросли симптомы интоксикации, появился отек мягких тканей области правого плечевого сустава.

1. О каком заболевании необходимо подумать?
2. Какие методы обследования ребенка необходимо выполнить?
3. Какова должна быть тактика детского хирурга поликлиники?

Ситуационная задача №2.

В приемный покой ДСО доставлен ребенок К. 2,5 мес. Заболел месяц назад – отмечается частый жидкий стул с примесью крови. Находился на лечении в детском инфекционном отделении по поводу кишечной инфекции. Выписан с выздоровлением. 2 дня тому назад состояние ребенка ухудшилось: появилось вздутие живота, отсутствует стул, не отходят газы, была 2-х кратная рвота с примесью желчи. При осмотре состояние больного очень тяжелое, вялость, серость кожных покровов, температура тела 38, ЧД до 52 в минуту, ЧСС 160 в минуту. Обращает на себя болезненность при пальпации, имеется отек передней брюшной стенки, наружных половых органов. При перкуссии - отсутствие печеночной тупости.

1. О какой патологии необходимо подумать?
2. Укажите наиболее информативные методы обследования, позволяющие установить диагноз.
3. Какой должна быть тактика врача-педиатра приемного покоя соматического стационара?
4. Укажите объем необходимой медицинской помощи ребенку на этапе приемного покоя ДСО.

Ситуационная задача №3.

К вам на прием обратилась мать с ребенком в возрасте 14 дней с жалобами на беспокойство, повышение температуры тела до 38,5, наличие покраснения кожи на грудной клетке. Давность заболевания – 12 часов. Мать отмечает увеличение в размерах участка покраснения кожи, одновременно с этим нарастающую вялость ребенка, слабость, отказ от груди.

При осмотре обращает на себя внимание бледно-серый оттенок кожных покровов, тахикардия, ЧД 52 в минуту. Живот не вздут, но увеличен в размерах, печень и селезенка в возрастной норме.

На передней поверхности грудной клетки слева, в области левой молочной железы и за ее границами – гиперемия кожи, инфильтрация тканей на участке 6,0*4,0 см. Границы данного очага четкие. В центре – цианотический оттенок кожи. При пальпации – кожа горячая на ощупь, не собирается в складку.

1. Какие заболевания можно предположить?
2. Укажите методы обследования, позволяющие уточнить диагноз.
3. Какова тактика врача-педиатра поликлиники?
4. Укажите объем медикаментозной терапии на этапе поликлинической помощи.

Ситуационная задача №4.

К вам, участковому педиатру, обратились родители ребёнка 1,5 мес с жалобами на беспокойство ребёнка при разгибании левой ножки во время пеленания в течение 2 дней. При осмотре левая ножка приведена к животу, стопа свисает. Активные движения отсутствуют. Пассивные движения болезненны в тазобедренном суставе. Температура тела 37,5 'С.

Ваш предварительный диагноз, план обследования и лечения?

Ситуационная задача №5

На 8-е сутки жизни отмечено значительное ухудшение в состоянии ребёнка. Выражен токсикоз, температура тела 37,8 °С, сосёт вяло, срыгивает молоком, живот вздут, мягкий, безболезненный, стул частый, жидкий, с примесью слизи и зелени.

В пояснично-крестцовой области обнаружен участок гиперемии и инфильтрации мягких тканей размером 8х6 см. Кожа горячая на ощупь, отёчная, пальпация резко болезненна. На теле обнаружены единичные гнойничковые элементы, пупочная ранка широкая, с фибринозными наложениями.
Масса тела ребёнка на момент осмотра 3200 г. Общий анализ крови: лейкоцитоз 12,5хЮ^9/л, лейкоцитарная формула: палочкоядерные нейтрофилы 8%, сегментоядерные нейтрофилы 28%, эозинофилы 2%, лимфоциты 52%, моноциты 10%; СОЭ 6 мм/ч.
Ваш предварительный диагноз, план обследования, дифференциальная диагностика, тактика лечения?

Ситуационная задача №6

На 5-е сутки жизни отмечено значительное ухудшение в состоянии ребёнка, выражен токсикоз, температура тела 38,8 °С. Ребёнок вял, заметна мраморность кожных покровов с сероватым оттенком. При обследовании обнаружена гиперемия кожи нижней части живота с переходом на промежность и бёдра. Кожа горячая, деревянистой плотности, пальпация резко болезненна. Ребёнок за сутки потерял в массе тела 120 г. Масса тела ребёнка на момент осмотра 2800 г.
Общий анализ крови: лейкоцитоз 16,3х10^9/л, лейкоцитарная формула: палочкоядерные нейтрофилы 32%, сегментоядерные нейтрофилы 51%, эозинофилы 0%, лимфоциты 11%, моноциты 6%; СОЭ 6 мм/ч.
Ваш предварительный диагноз, план обследования, лечение?

Ситуационная задача №7

При осмотре 4-дневного ребёнка общее состояние расценено как удовлетворительное. В межлопаточной области обнаружен участок бугристой инфильтрации мягких тканей размером 6х7 см. Кожа в этой области покрыта цианотично-багровыми пятнами. Местная температура не повышена, пальпация безболезненна. В течение 4 ч наблюдения распространения процесса не отмечено. Ребёнок родился с массой тела 4200 г от первой беременности и затяжных родов.
Общий анализ крови: лейкоцитоз 9,7х10'/л, лейкоцитарная формула: палочкоядерные нейтрофилы 15%, сегментоядерные нейтрофилы 38%, эозинофилы 3%, лимфоциты 32%, моноциты 12%; СОЭ 5 мм/ч.
Поставьте предварительный диагноз, определите тактику лечения.

Ситуационная задача №8

Ребёнок родился от нормально протекавших беременности и родов в срок с массой тела 3500 г. Оценка по шкале Апгар 8—9 баллов. Состояние после рождения расценено как удовлетворительное, сосание активное, стул мекониальный.

К концу 2-х суток состояние резко ухудшилось: ребёнок беспокоен, стонет, не сосёт, рвота с жёлчью. Кожные покровы бледные, с сероватым оттенком и мраморностью, акроцианоз. Дыхание частое, поверхностное, аритмичное. Сердечные тоны глухие, с частотой до 160 в минуту. Живот резко вздут, болезненный, напряжённый. Перистальтика кишечника не выслушивается. Перкуторно печёночная тупость не определяется. Стул и газы не отходят.

Масса тела ребёнка 3200 г, в анализах крови: pH 7,21, pCO_2 40 мм рт.ст., BE -13, Hb 185 г/л, Ht 68%, натрий плазмы 135 мЭкв/л, калий плазмы 5,2 мЭкв/л.

Ваш предварительный диагноз, план обследования, тактика лечения?

Эталоны ответов на задачи по теме

Эталон ответа к ситуационной задаче №1.

1. Острый гематогенный остеомиелит проксимального отдела правой плечевой кости.

2. R-графия в/3 правой плечевой кости, развернутый анализ крови
3. Симптоматическая терапия (жаропонижающие, анальгетики в/м), иммобилизация правой руки (повязка Дезо), экстренная транспортировкав детское хирургическое отделение для лечения.

Эталон ответа к ситуационной задаче №2.

1. Язвенно-некротический энтероколит, перфоративный перитонит.
2. Клинические физикальные данные, обзорная рентгенография брюшной полости.
3. Оказание неотложных мероприятий в приемном покое ДСО, обеспечение экстренной транспортировки в детское хирургическое отделение.
4. Гормоны, жаропонижающие средства, начать инфузионную терапию.

Эталон ответа к ситуационной задаче №3.

1. Некротическая флегмона, гнойный мастит.
2. Развернутый анализ крови, пункция очага поражения.
3. Обеспечение экстренной транспортировки в детское хирургическое отделение.
4. Жаропонижающие средства.

Эталон ответа к ситуационной задаче №4

Диагноз: подозрение на острый гематогенный остеомиелит проксимального метаэпифиза левой бедренной кости. Показаны радиоизотопное исследование, вытяжение по Шеде, антибактериальная и симптоматическая терапия.

Эталон ответа к ситуационной задаче №5

Диагноз: некротическая флегмона пояснично-крестцовой области, пиодермия, омфалит, дисбактериоз кишечника. Локализованная инфекция с токсикозом. Показаны общий анализ крови и мочи, бактериологическое исследование. Оперативное лечение флегмоны.

Эталон ответа к ситуационной задаче №6

Диагноз: рожа, локализованная инфекция с токсикозом. Местное лечение: УФО, повязки с томицидом, хлорамфениколом + метилурацилом. Назначают цефалоспорины парентерально с учётом чувствительности штамма стрептококка, инфузионную и симптоматическую терапию.

Эталон ответа к ситуационной задаче №7

Диагноз: асептический некроз подкожной жировой клетчатки. Местного лечения не требует. Необходима профилактика вторичного инфицирования. Общая терапия направлена на коррекцию постгипоксических нарушений.

Эталон ответа к ситуационной задаче №8

Диагноз: разлитой перфоративный перитонит. Показана пункция брюшной полости с декомпрессией. После предоперационной подготовки показано оперативное лечение.

12. Рекомендация по учебно-исследовательской работе студентов

- Диагностика острых гнойно-воспалительных заболеваний у новорожденных.
- Современные методы хирургического лечения детей с гнойной хирургической инфекцией.

13. Перечень практических умений

11) Оценить анамнестические сведения.
12) Выявить при клиническом обследовании ребенка с пороками развития первичной кишечной трубки и передней брюшной стенки.
13) Подготовить ребенка к рентгенологическому обследованию по Вангенстину, фистулографии.
14) Правильно оценить рентгенологическую картину, показатели лабораторных исследований.
15) Оказать правильную мед. помощь на этапах лечения
16) Правильно оценить состояние новорожденного, рассчитывать объем энтерального/парентерального питания.
17) Провести коррекцию водно-электролитных и метаболических нарушений.
18) Обеспечить адекватную предоперационную подготовку новорожденным с пороками развития первичной кишечной трубки
19) Оценить адекватность лечения новорожденного.

14. Список литературы по теме занятия

№ п/п	Наименование	Издательство	Год выпуска
Обязательная			
1	Хирургические болезни детского возраста: учебник: в 2т./ под ред. Ю.Ф. Исакова Т1	М.: ГЭОТАР-Мед	2004
2	Хирургические болезни детского возраста: учебник: в 2т./ под ред. Ю.Ф. Исакова Т2	М.: ГЭОТАР-Мед	2004
Дополнительная			
2	Гнойно-воспалительные заболевания мягких тканей и костей у детей: атлас / под ред. А.Ф. Дронова, А.Н. Смирнова	М.: ГЭОТАР-Медиа	2008
4	Детская хирургия: национальное руководство / под ред. Ю.Ф. Исакова, А.Ф. Дронова	М.: ГЭОТАР-Медиа	2009
6	Хирургические болезни детского возраста: учебное пособие / В.В. Подкаменев	М.: Медицина	2005
7	Стандарты диагностики и алгоритмы практических навыков в детской хирургии / под ред. В.А. Юрчук, А.Н. Дарьиной	Красноярск: Элит	2005
13	Хирургия новорожденных : метод. указания к внеауд. раб. 6 курса пед. и леч. фак. / сост. В.А. Сермягин и др.	Красноярск: КрасГМУ	2009
Электронные ресурсы			
1	Электронная библиотечная система КрасГМУ		
2	БД MedArt		

3	БД Медицина		