Перелом Хангмана

Подготовила
Торопова Полина Игоревна
ординатор кафедры
Лучевой диагностики ИПО

Перелом хангмана - перелом ножек дуги II шейного позвонка, сочетающийся с поперечным разрывом передней продольной связки на уровне между II и III шейными позвонками и смещением атланта и тела аксиса кпереди

Эпидемиология

Второй по частоте перелом шейного отдела позвоночника (составляет около 7% всех переломов) после перелома зуба осевого позвонка.

Патология

- Необходимыми условиями переломов костных структур являются мягкотканные повреждения, а именно разрыв передней продольной связки и отрыв межпозвонкового диска CII—CIII от нижней и (или) верхней замыкательной пластинки.

- Это в свою очередь приводит к воздействию сгибательных сил на дугу аксиса и последующему её перелому.

- Основной причиной переломов палача являются дорожно-транспортные происшествия при которых удар приходится в нижнюю часть лица.

Клиника

Боли в верхней части шейного отдела позвоночника. Неврологические симптомы встречаются редко (до 25%), так как позвоночный канал в шейном отделе относительно широкий.

Классификация Levine и Edwards

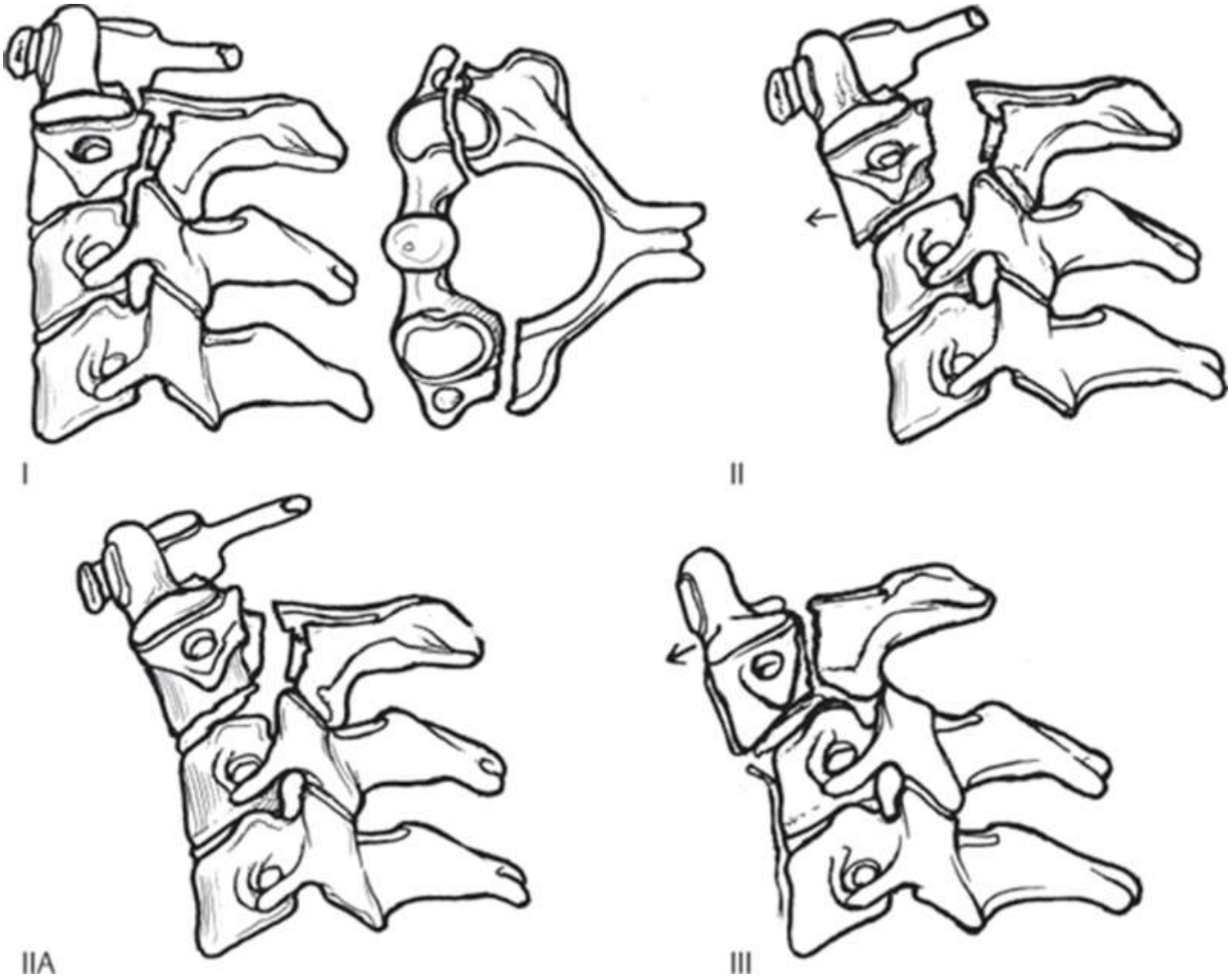

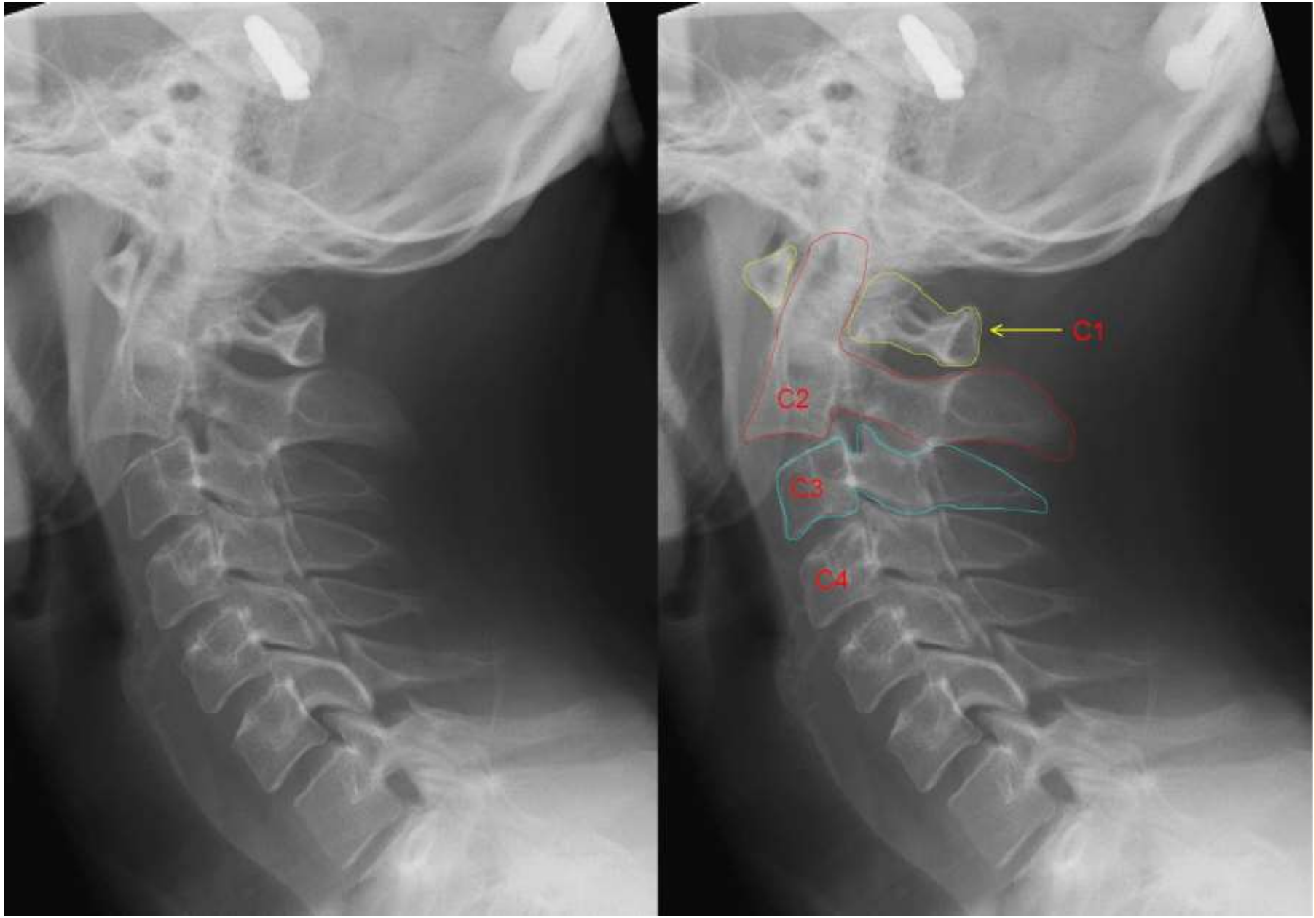
C1
C2
C3
C4

L

Благодарю за внимание

Литература

- «Тип I перелом палача»,Биттл М.М., Браман Дж.П., 2014.
- «Перелом Хангмана или первичный спондилолиз: пациент и краткий обзор», Шацкий С.Ф., Либерсон А.Н., 2014.
- «Перелом палача: историческая и биомеханическая перспектива», J Neurosurg Spine, 2016.
- «Перелом палача: рентгенологическая оценка в 27 случаях», Мирвис С. Э., Янг Дж.В., 2015.
- [http://24radiology.ru/travma/perelom-hangmana/]
- [http://medradiology.moscow/]
- [https://radiopaedia.org/]