Федеральное государственное бюджетное образовательное учреждение высшего образования «Красноярский государственные медицинский университет имени профессора В.Ф.Войно-Ясенецкого»
Министерства здравоохранения Российской Федерации
Кафедра травматологии, ортопедии и нейрохирургии с курсом ПО

Рецензия д.м.н., зав. кафедрой травматологии, ортопедии и нейрохирургии с курсом ПО, доцента Шнякина Павла Геннадьевича на реферат-презентацию ординатора 1 года обучения по специальности «Травматология и ортопедия» Лютых Ильи Евгеньевича по теме:

АРТРОСКОПИЯ ПЛЕЧЕВОГО СУСТАВА

В своем реферате-презентации Лютых И.Е рассматривает вопросы артроскопии плечевого сустава

Актуальность данной темы объясняется тем, что она имеет ряд преимуществ перед открытой операцией на плечевом суставе, широким внедрением таких операций в повседневную практику врачей травматологов-ортопедов.

Структурированность работы не нарушена, и содержит основные необходимые данные.

Автор рассматривает вопросы нормальной артроскопической анатомии плечевого сустава, варианты доступов к плечевому суставу, а также рассматривает наиболее часто встречаемые патологии плечевого сустава, которые в современных условиях возможно оперировать артроскопически. Все данные сопровождаются интраоперационными артроскопическими фотографиями с указанием основных анатомических ориентиров.

Список литературы не предоставлен. Работа выполнена по типу реферата-презентации, оформлена в соответствии с требованиями.

Основные оценочные критерии:

Оценочный критерий	Положительный/отрицательный
1. Структурированность	+
2. Наличие орфографических ошибок	—
3. Соответствие текста реферата его теме	+
4. Владение терминологией	+
5. Полнота и глубина раскрытия основных понятий темы	+
6. Логичность доказательной базы	+
7. Умение аргументировать основные положения и выводы	+
8. Круг использования известных научных источников	+
9. Умение сделать общий вывод	+

Итоговая оценка: Положительная / Отрицательная

Комментарии рецензента:

Подпись рецензента: (Беседов О.А)

Подпись ординатора: Лютых И.Е

Артроскопия плечевого сустава

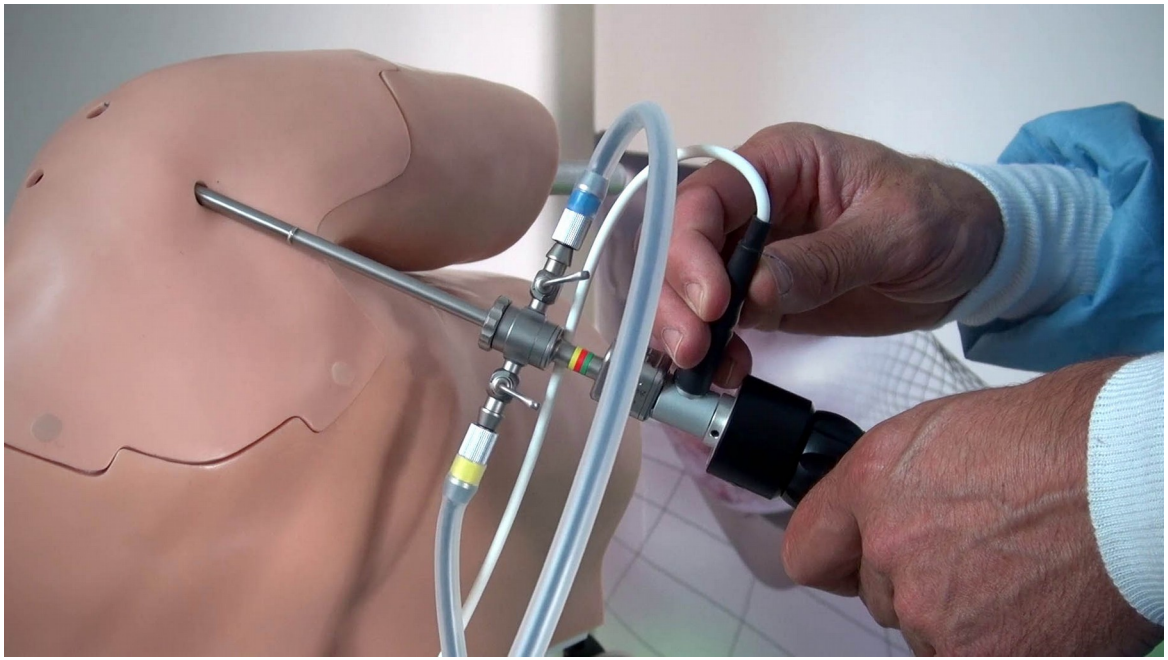

Подготовил – ординатор
травматолог-ортопед Лютых И.Е

- **Артроскопия** — минимально инвазивная хирургическая манипуляция, осуществляемая в целях диагностики и/или лечения повреждений внутренней части сустава.

Анатомия плечевого сустава

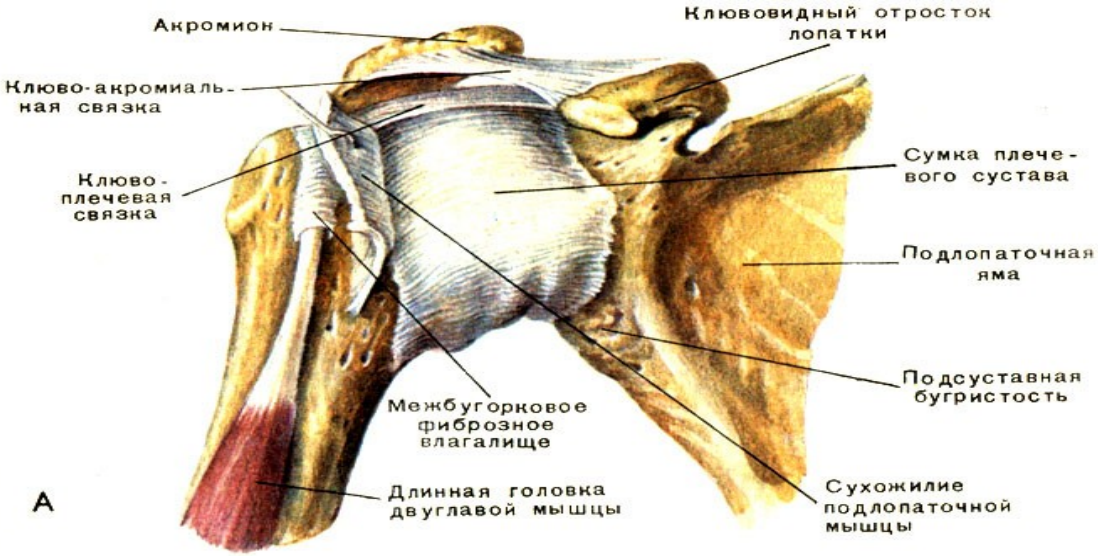

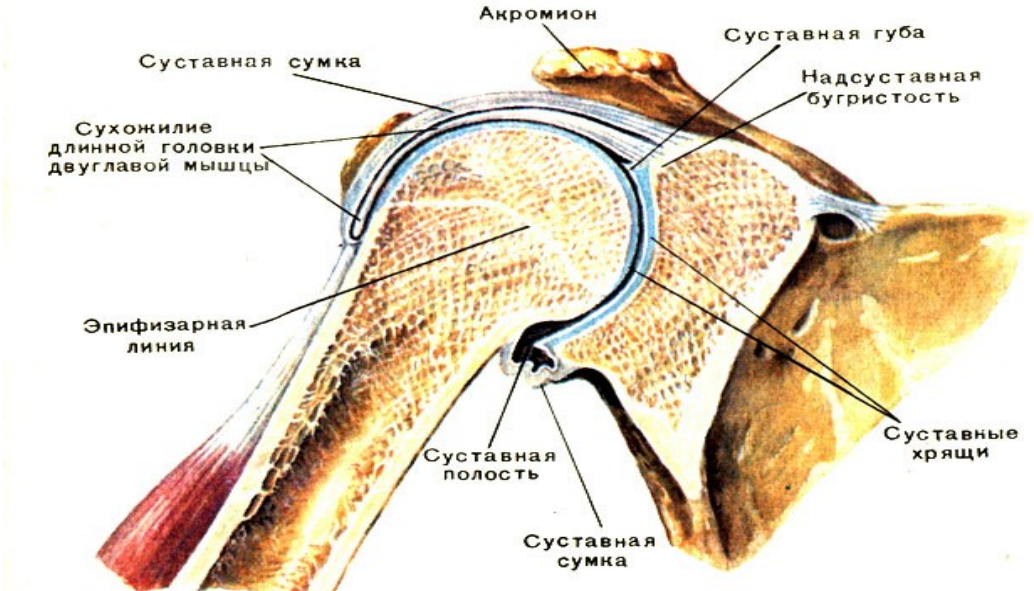

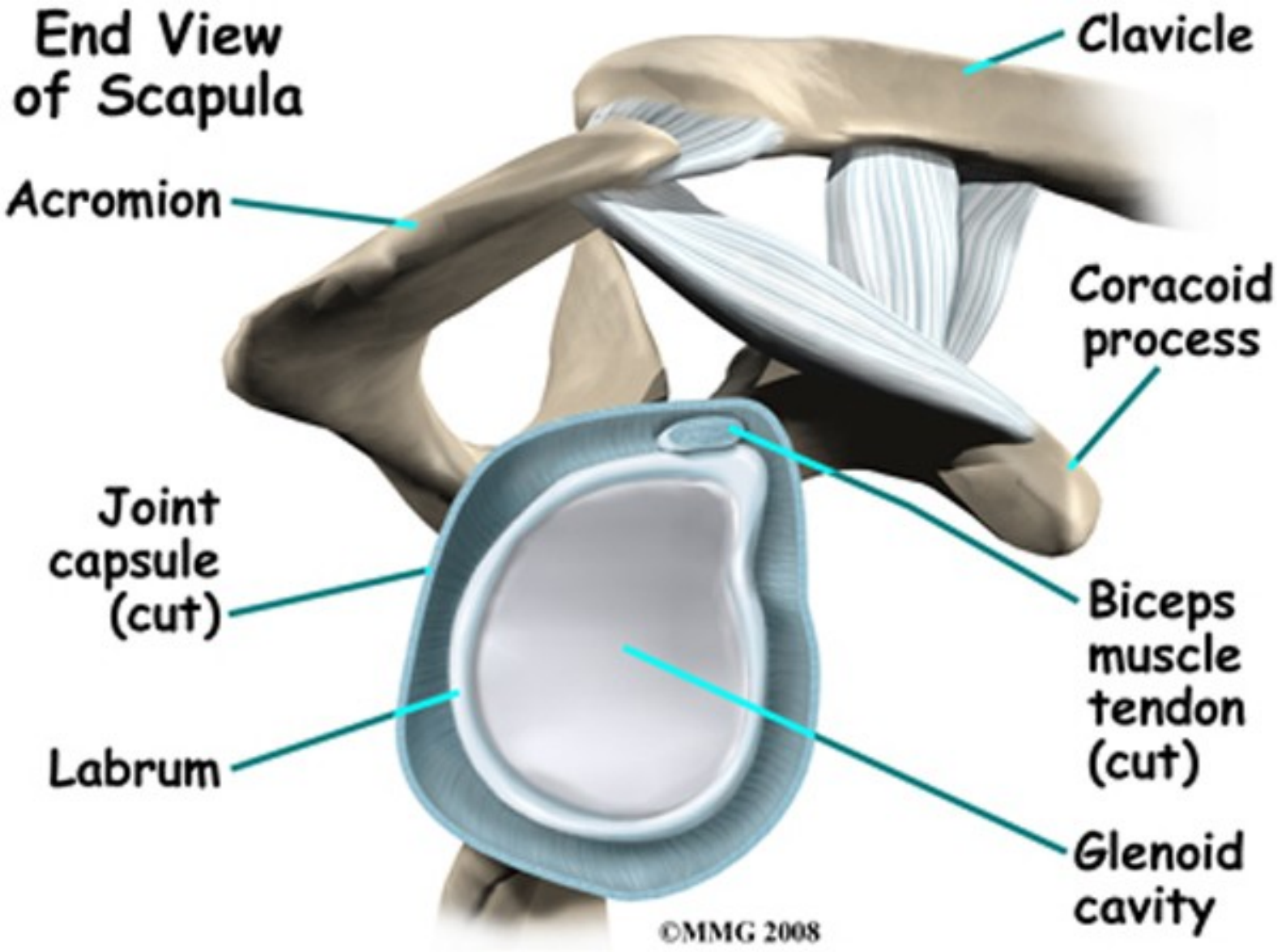
End View of Scapula
Clavicle
Acromion
Coracoid process
Joint capsule (cut)
Biceps muscle tendon (cut)
Labrum
Glenoid cavity
©MMG 2008

Стабилизаторы плечевого сустава

Статические (суставная капсула, плечелопаточные(верхняя, средняя, нижняя) и клювовидно-плечевая связки, костные структуры(форма суставных поверхностей)

Динамические (ротаторная манжета, мышцы плеча (дву-, трехглавые, дельтовидная)

Оборудование для артроскопии

Артроскоп, применяемый для обследования сустава, представляет собой жесткое оптическое устройство с разными диаметрами ,окуляром и устройством для присоединения световодного кабеля на его основании.

Точки доступа

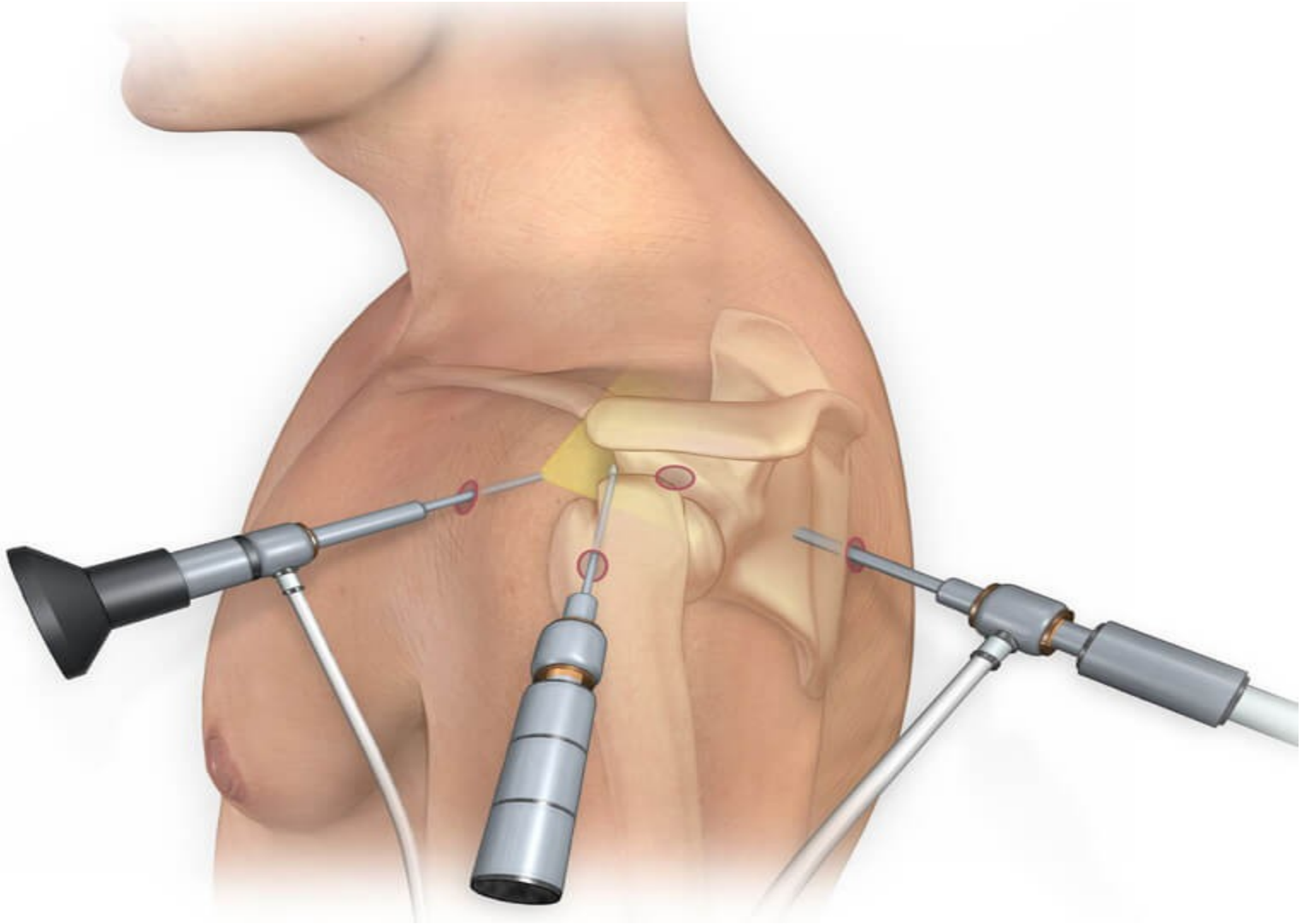

Визуализация структур

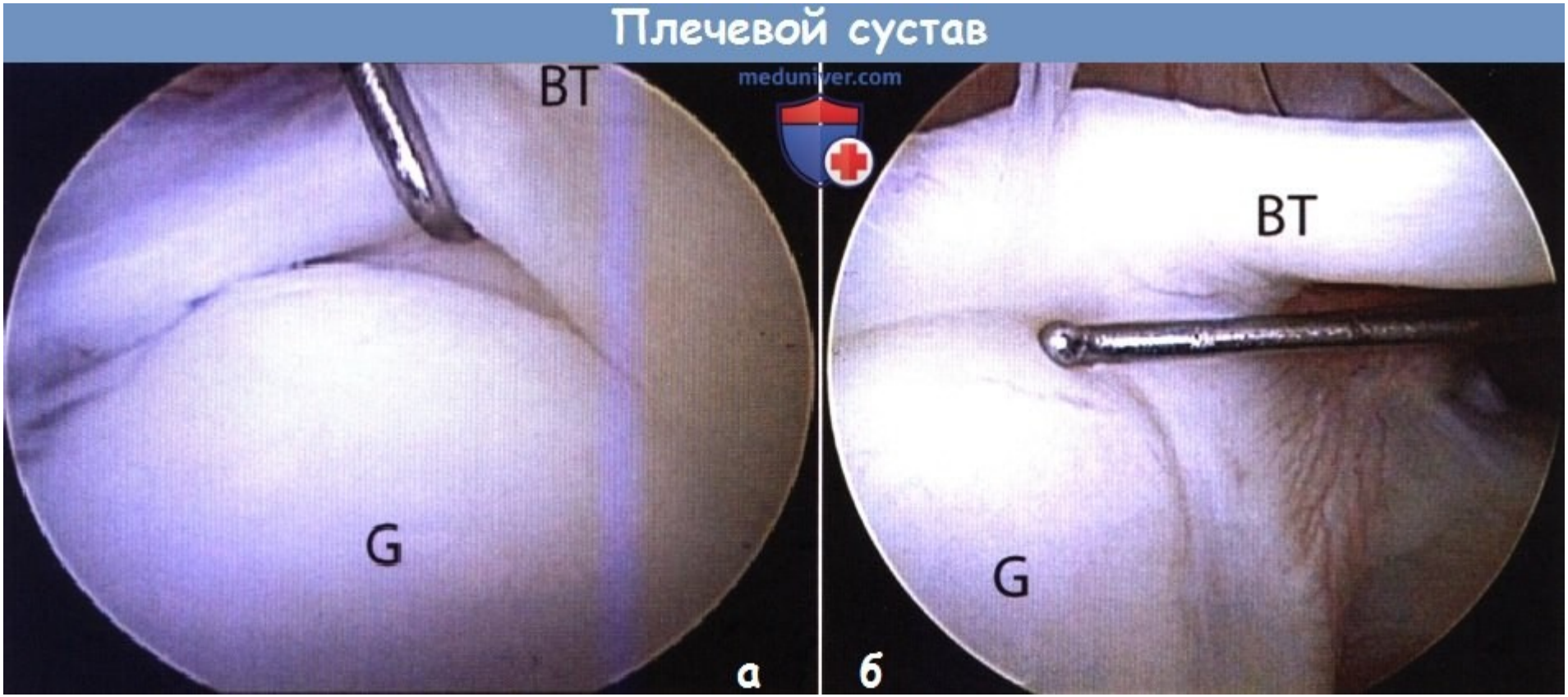

Плечевой сустав

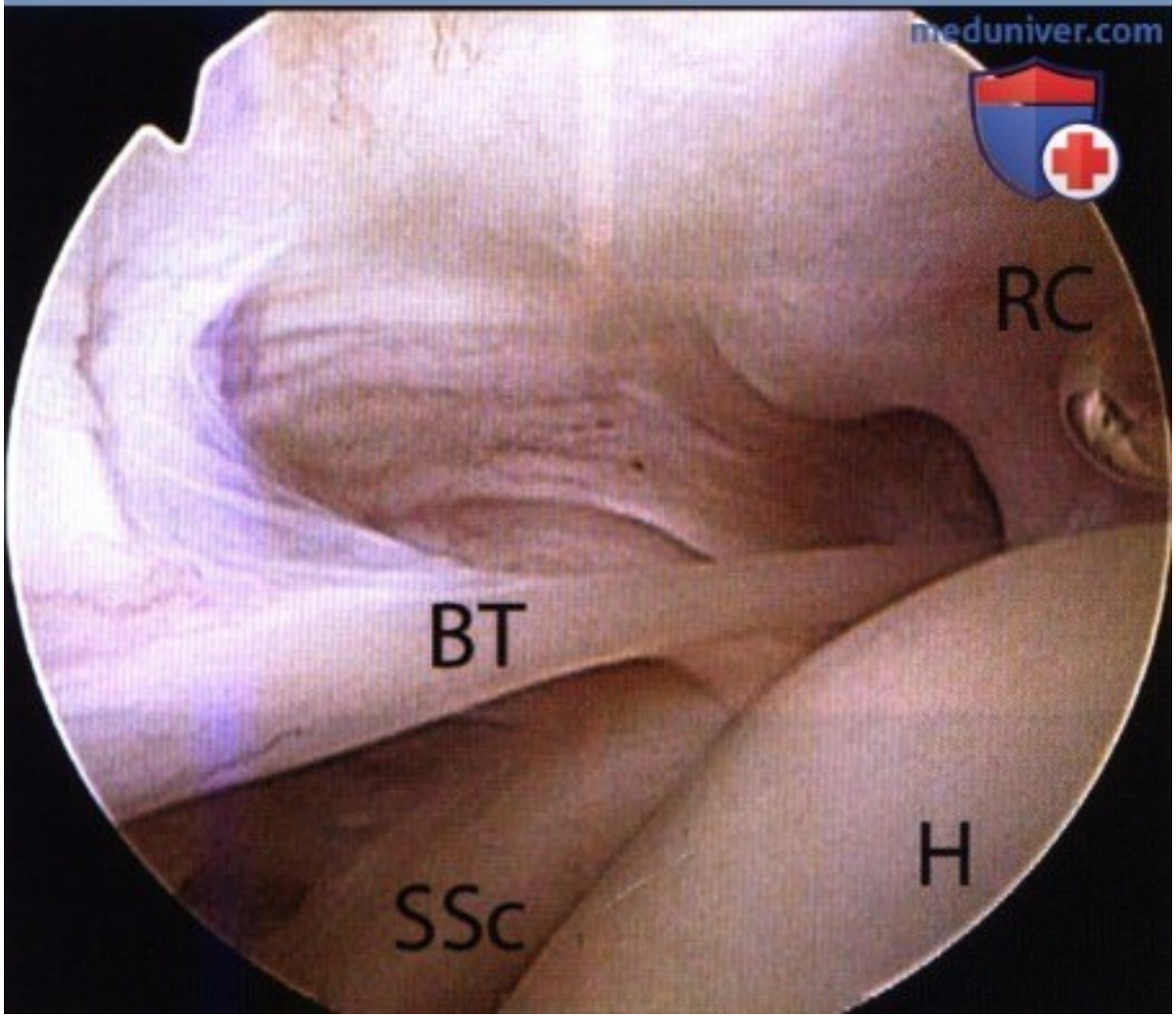

Плечевой сустав

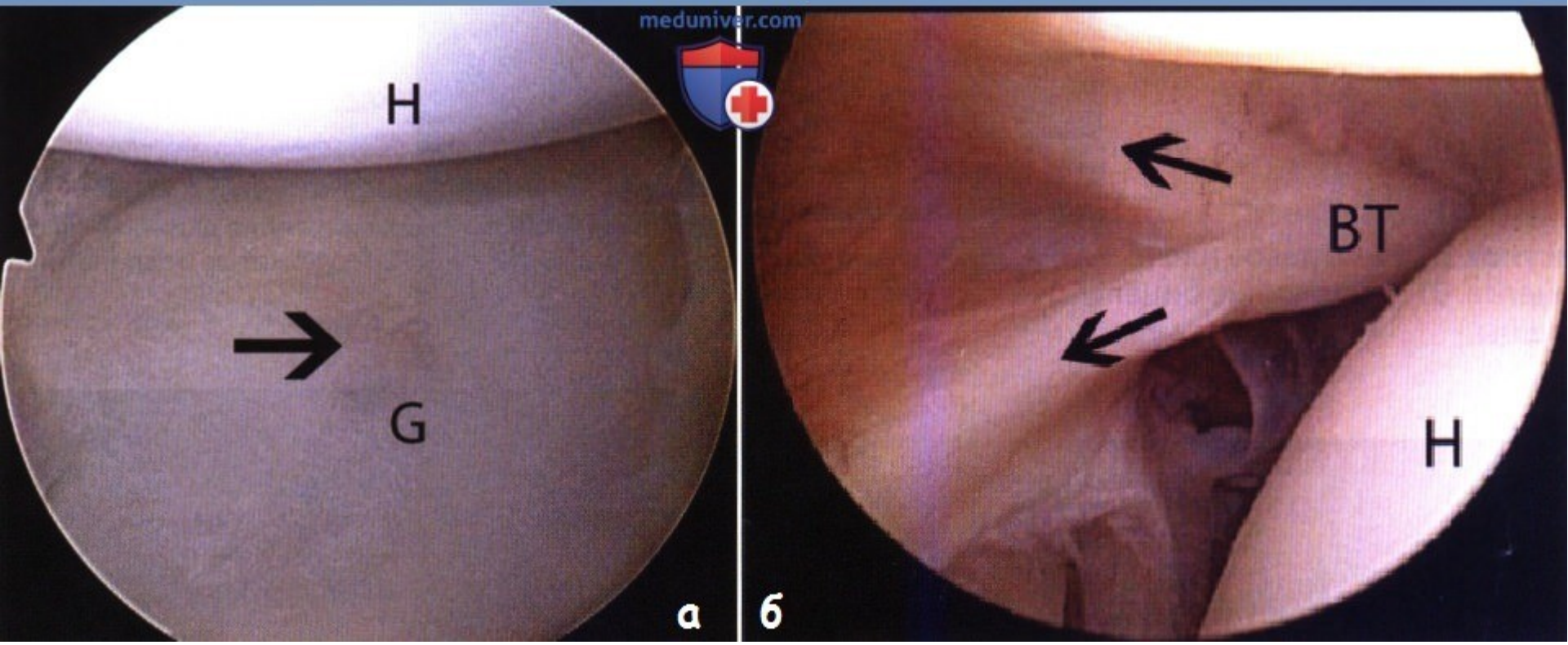

Патологии плечевого сустава

Повреждение ротаторной манжет

Острое или застарелое нарушение целостности вращательной манжеты плеча, или её компонентов

Вращательная манжета плеча это 4 мышцы - подлопаточная, надостная, подостная, малая круглая мышцы.

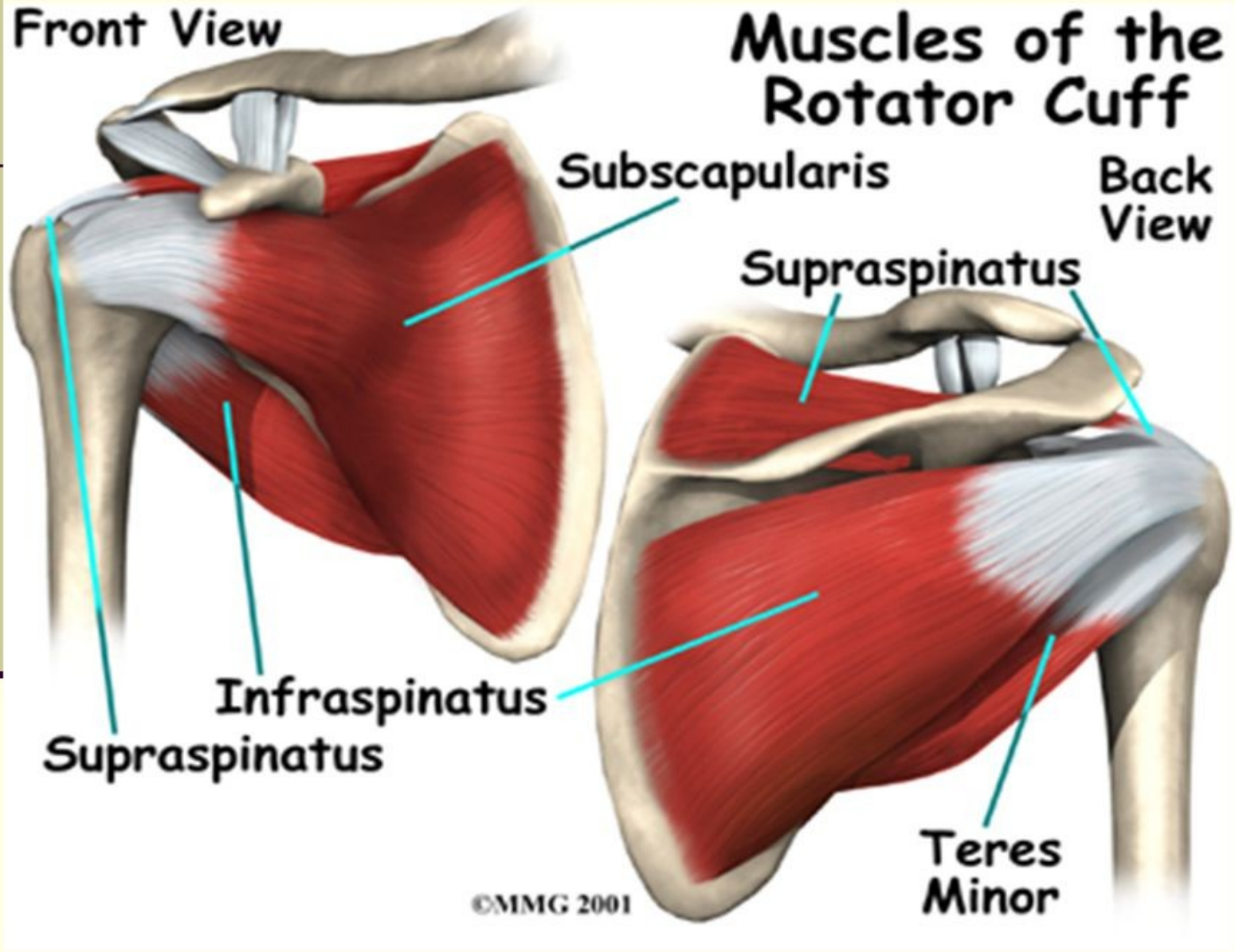
Front View
Muscles of the Rotator Cuff
Subscapularis
Back View
Supraspinatus
Infraspinatus
Supraspinatus
Teres Minor
©MMG 2001

На артроскопии

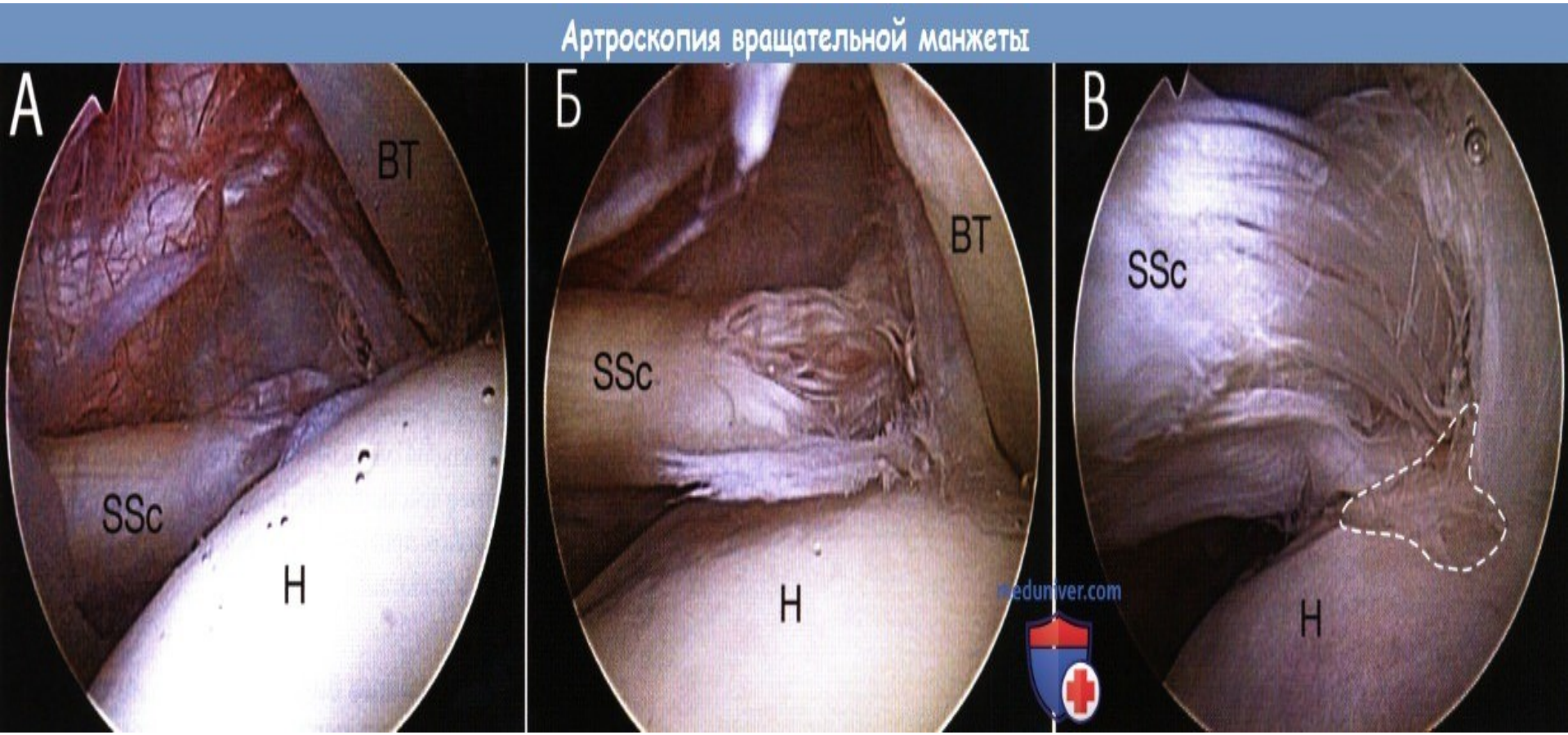

Метод фиксации

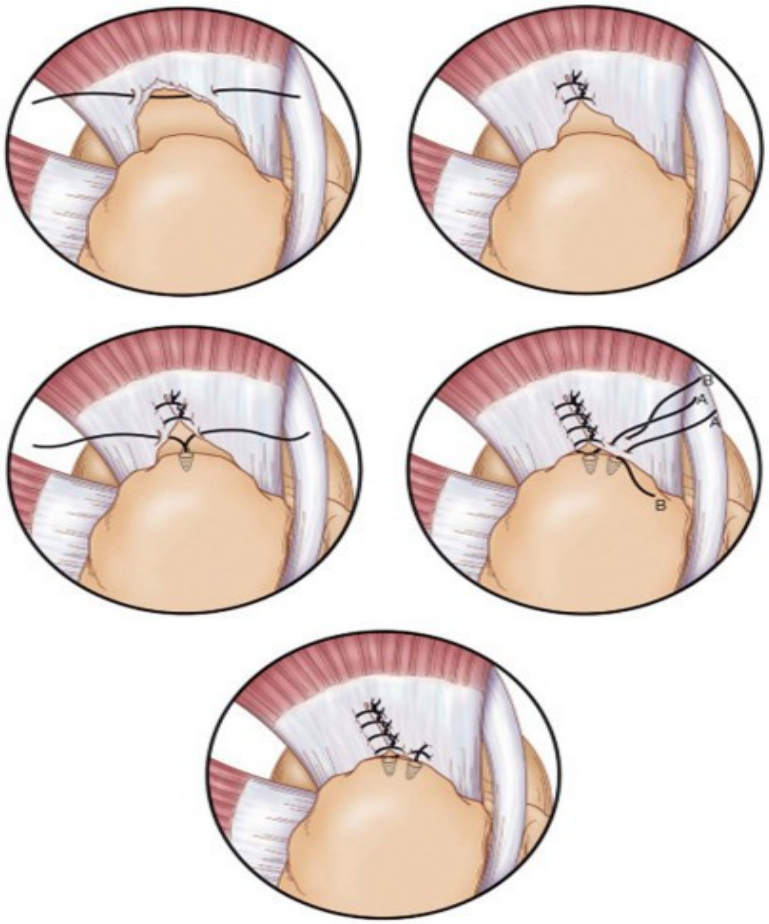

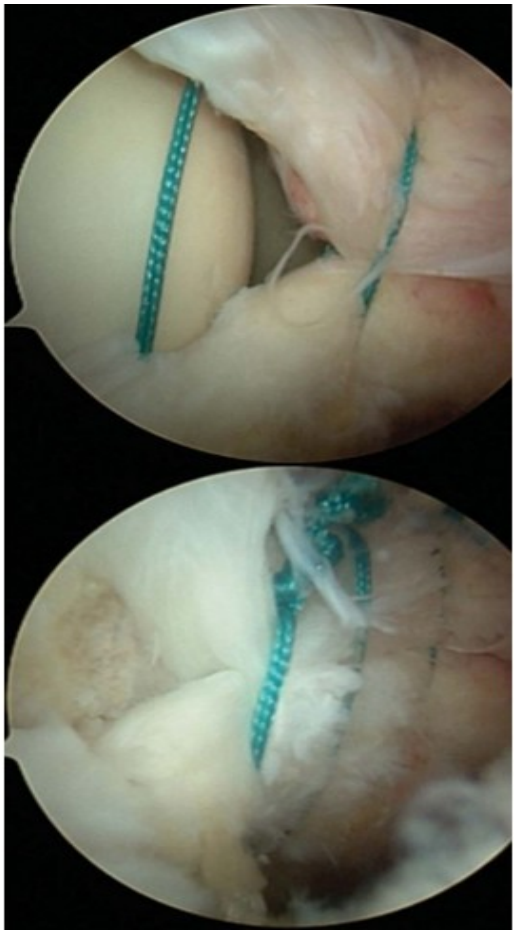

Массивный разрыв вращательной манжеты

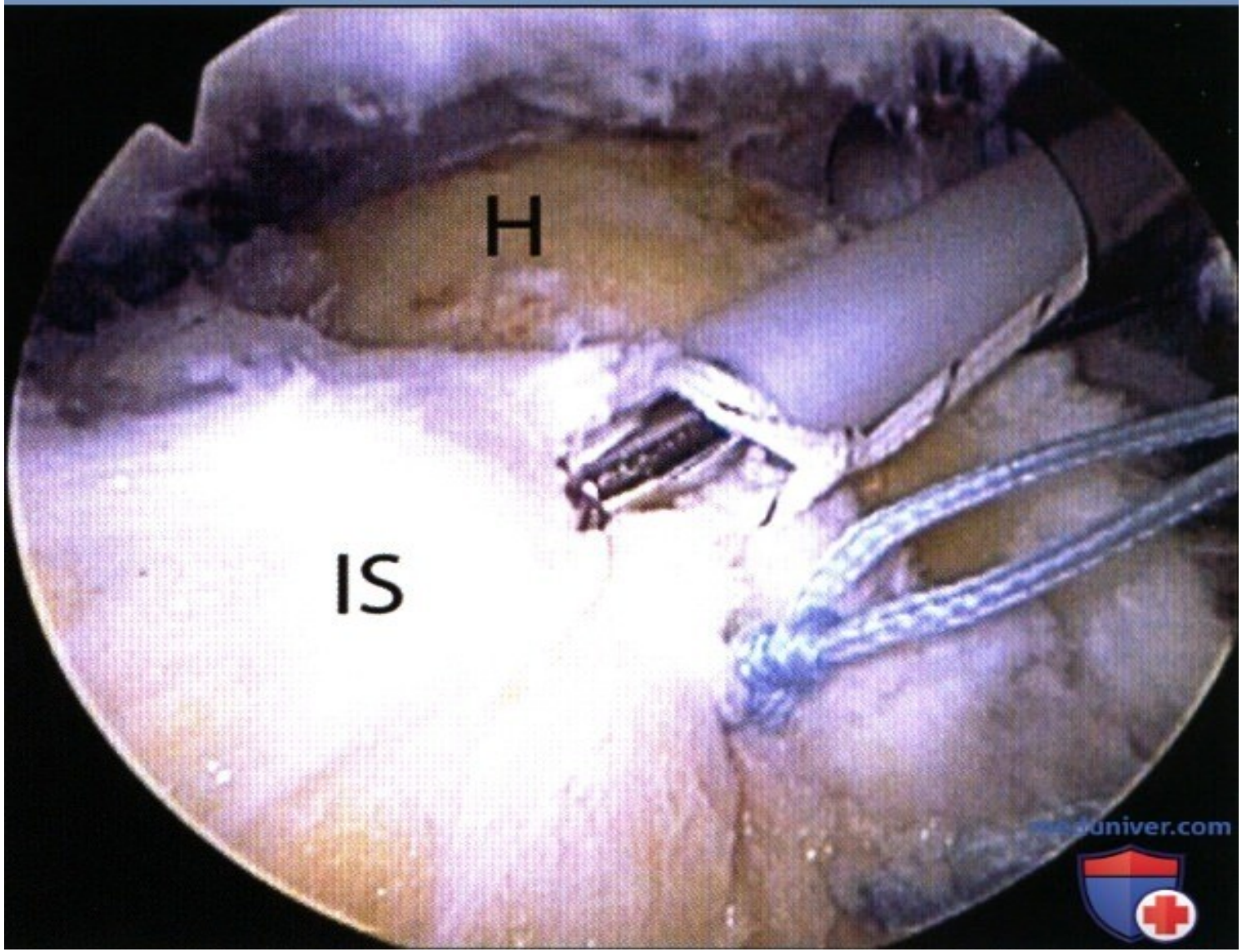

Проблема плохих мягких тканей вращательной манжеты

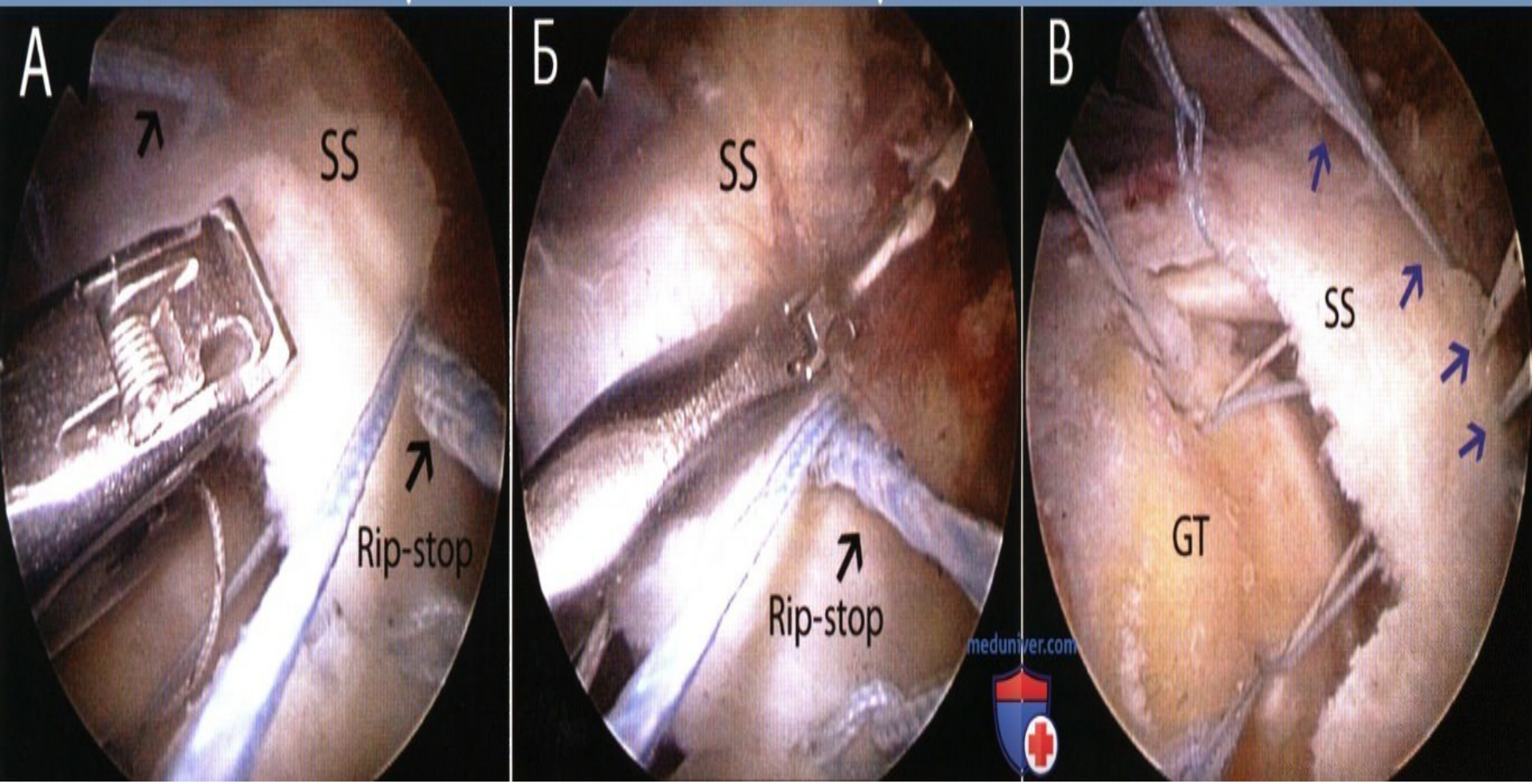

Травма Банкарта

Повреждение передней части суставной губы суставного отростка лопатки.

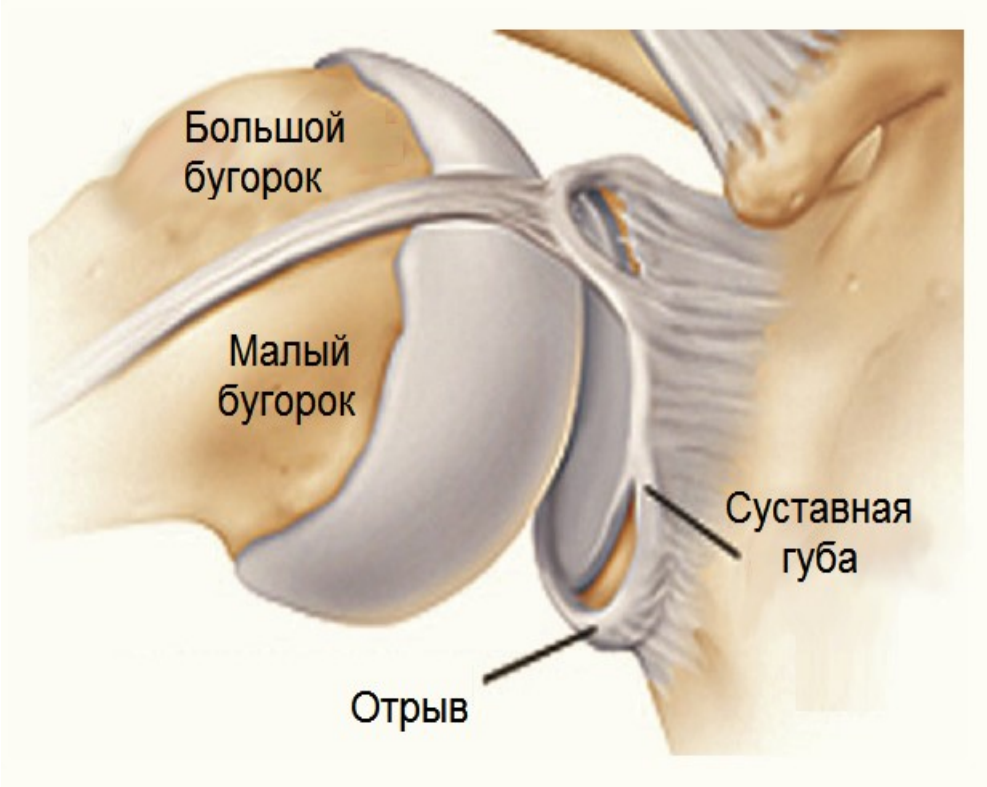

На артроскопии

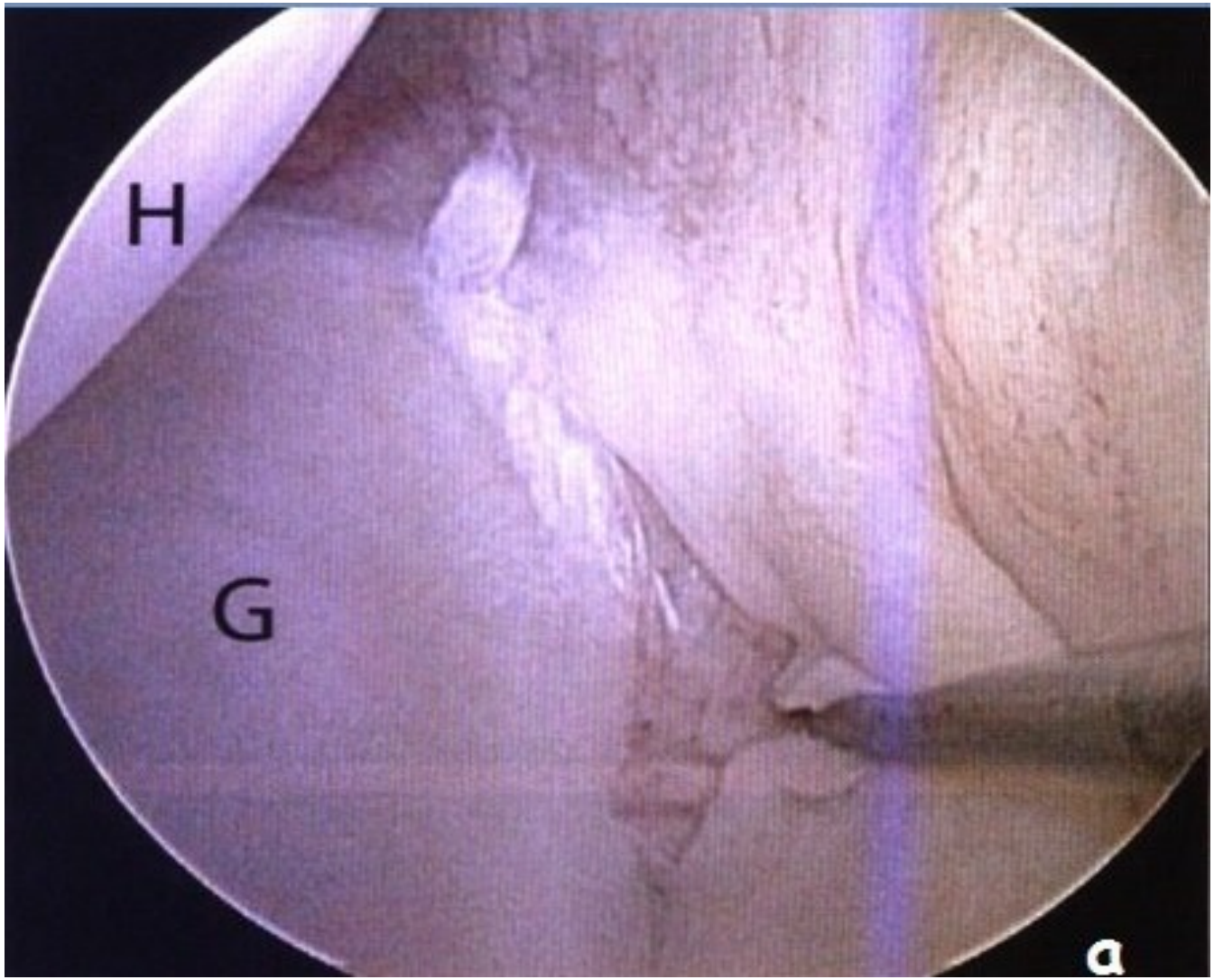

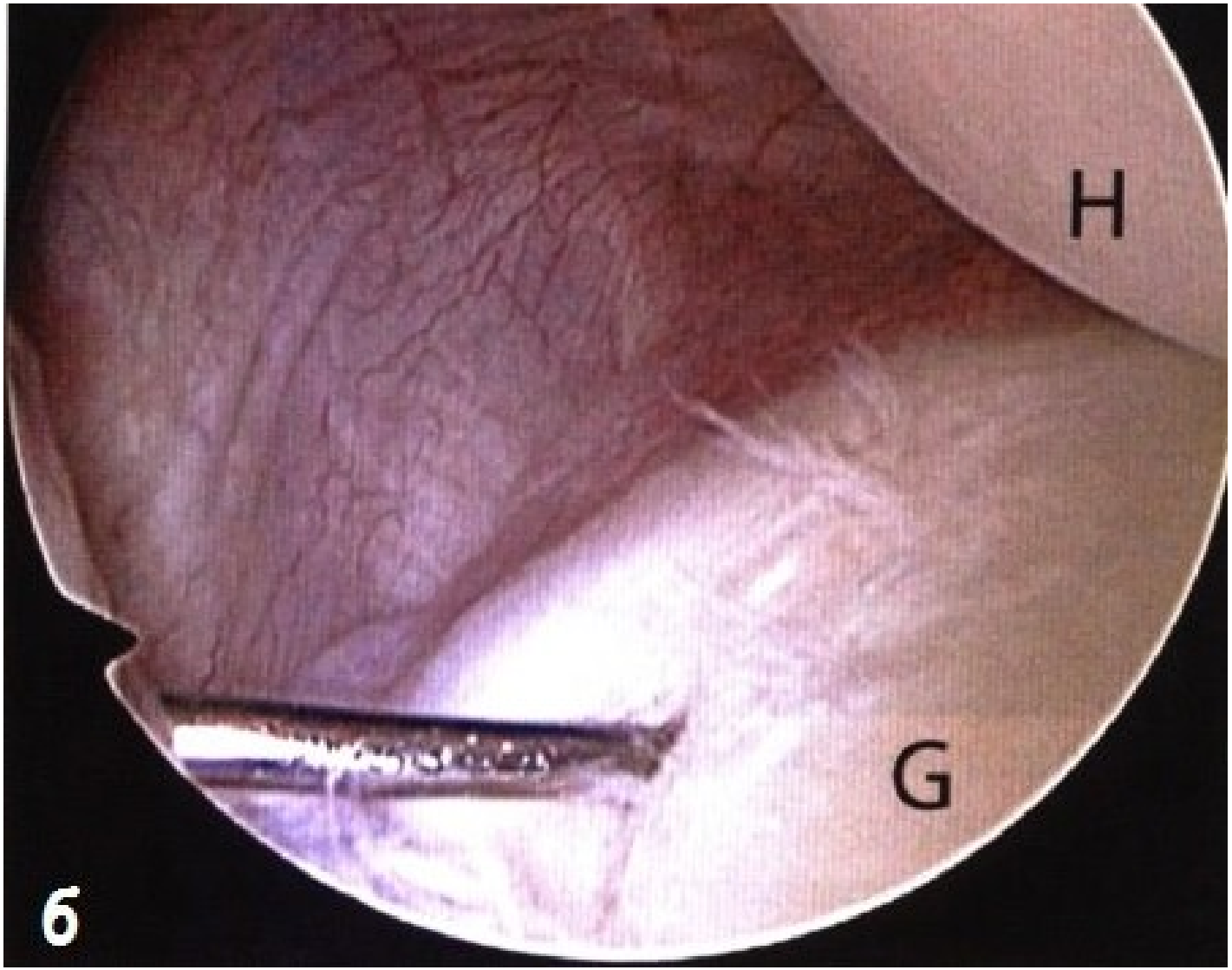
H
G
6

Метод фиксации

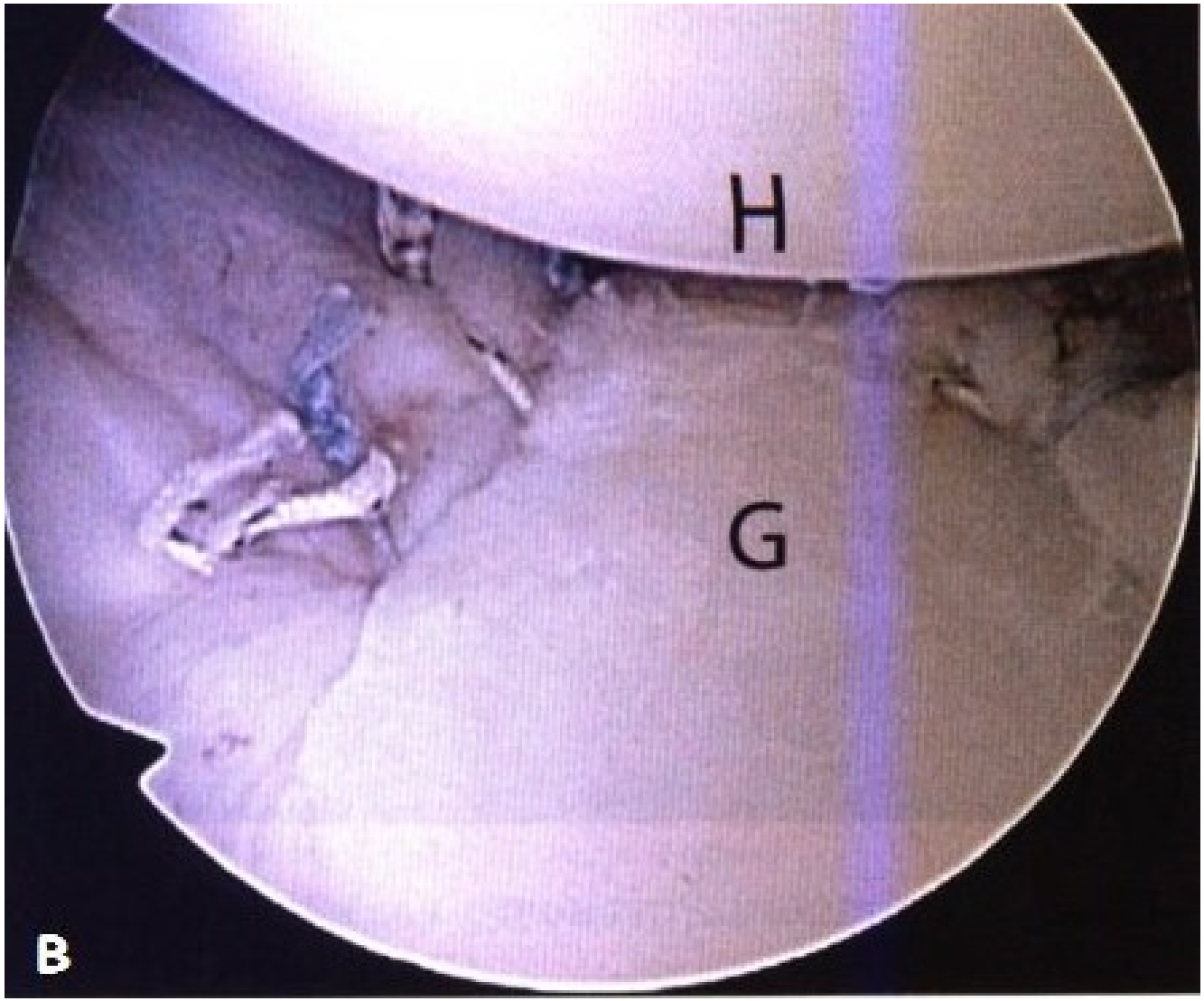

Повреждение Хилл-Сакса

- Ограниченный импрессионный перелом головки плечевой кости.

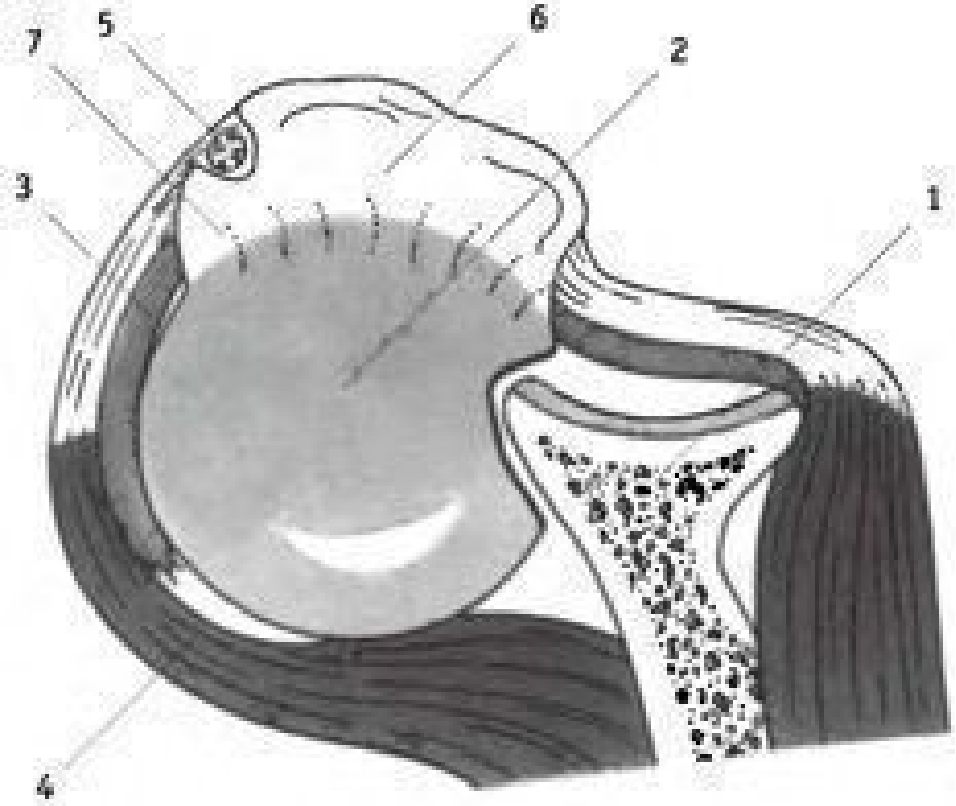
7
5
6
2
3
1
4

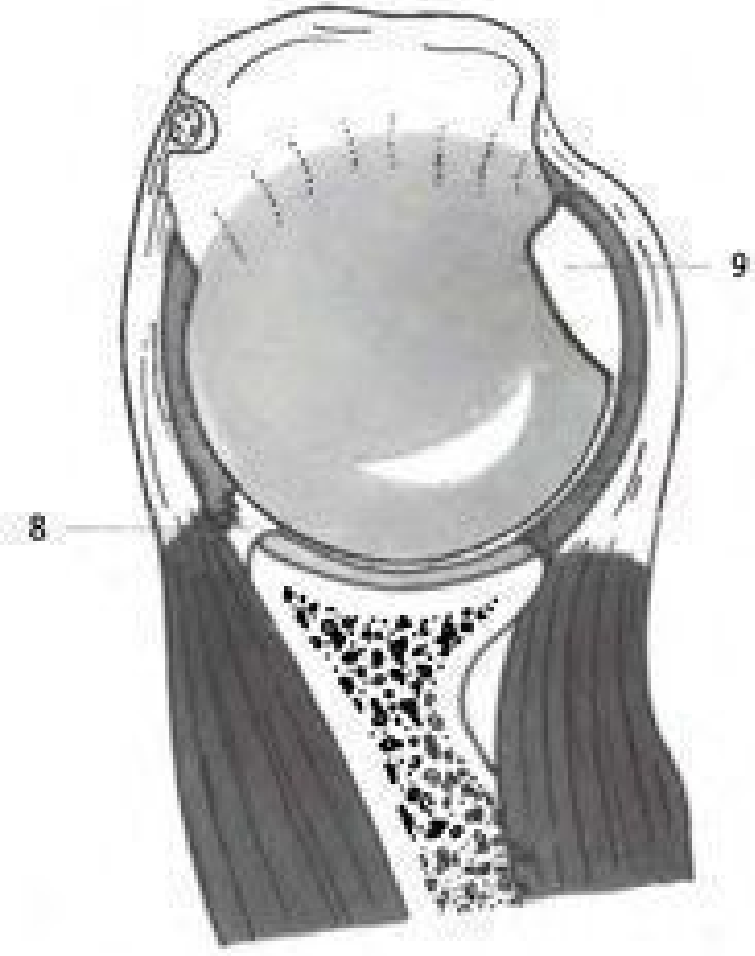
9
8

На артроскопии

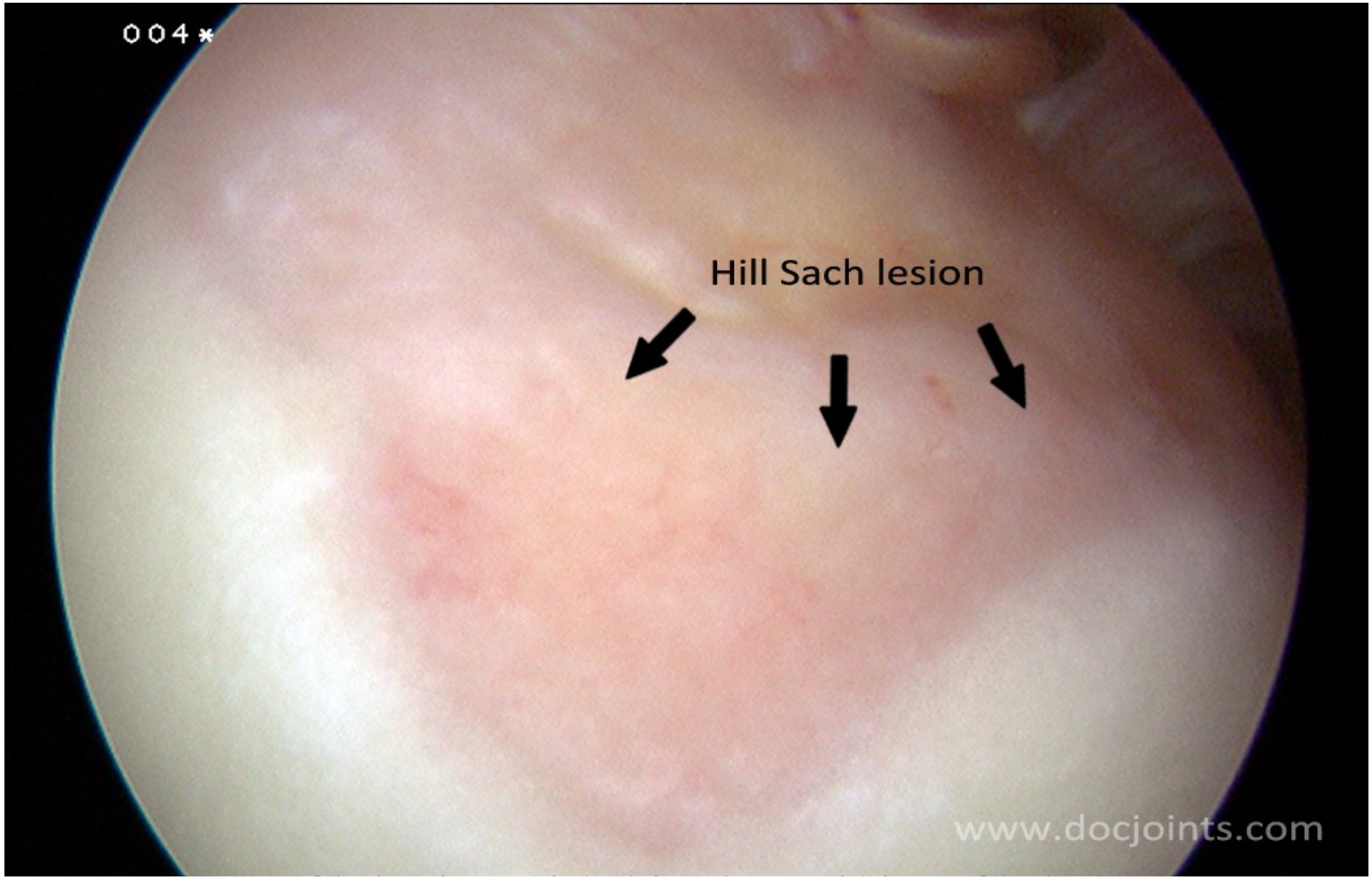

- Артроскопический **ремплиссаж**: В случае дефекта Хилл-Сакса (возникает на задней поверхности головки плеча от контакта с краем гленоидальной впадины во время вывиха) одновременно со швом суставной губы применяется операция Ремплиссажа (заполнения) дефекта головки плеча сухожилием подостной мышцы.

Артроскопический ремплиссаж

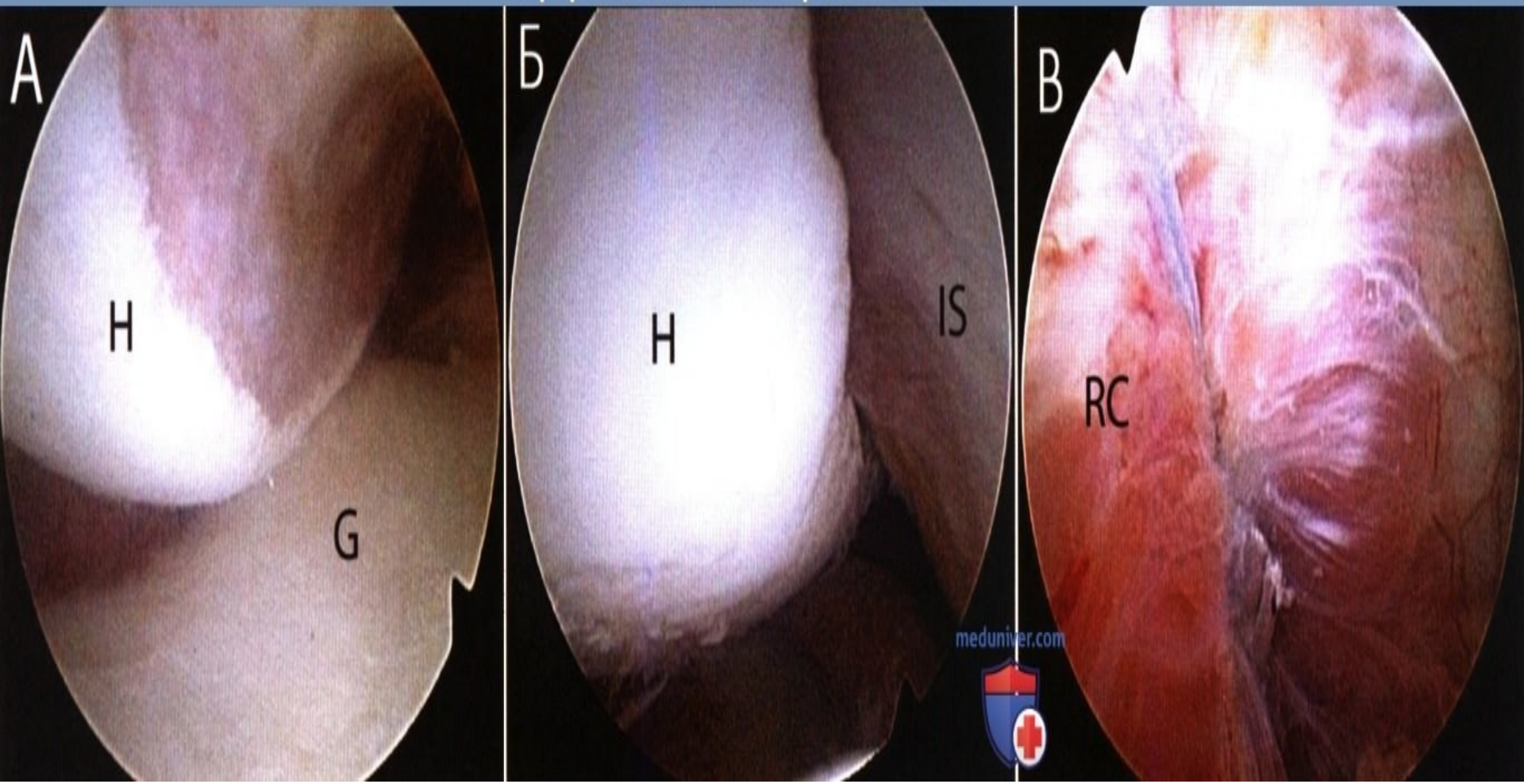

Импинджмент-синдром

- патологическое состояние, при котором сухожилия вращательной манжеты плеча и двуглавой мышцы во время движений ущемляются между акромионом и головкой плечевой кости

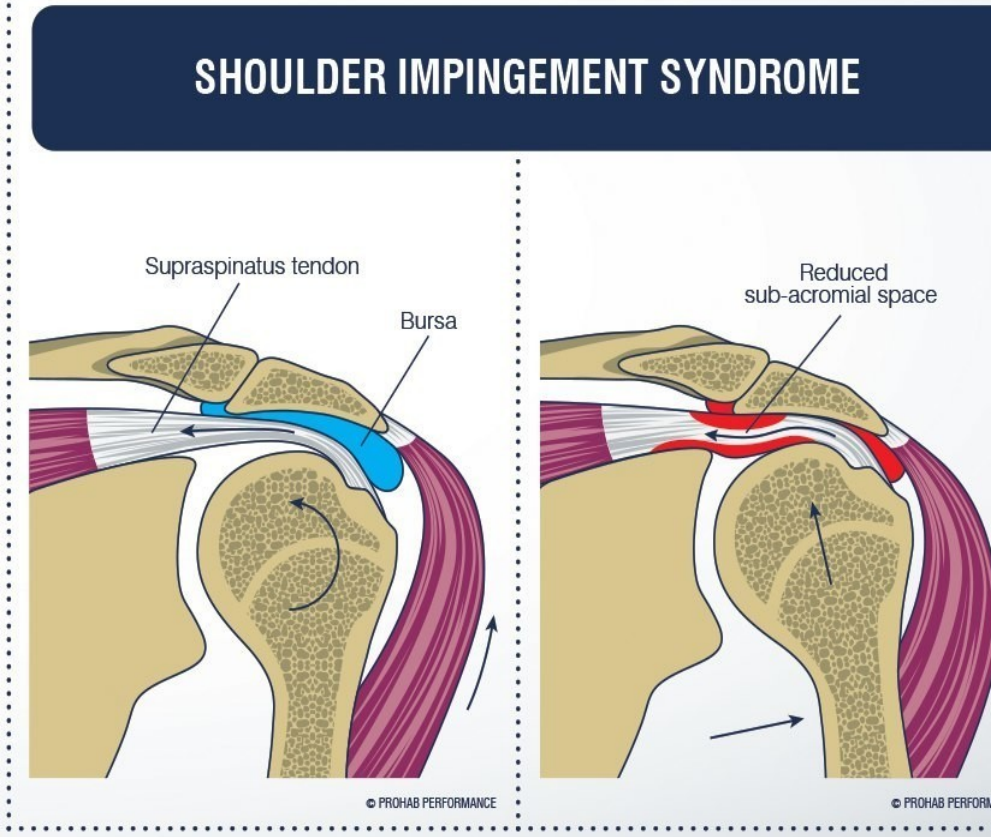

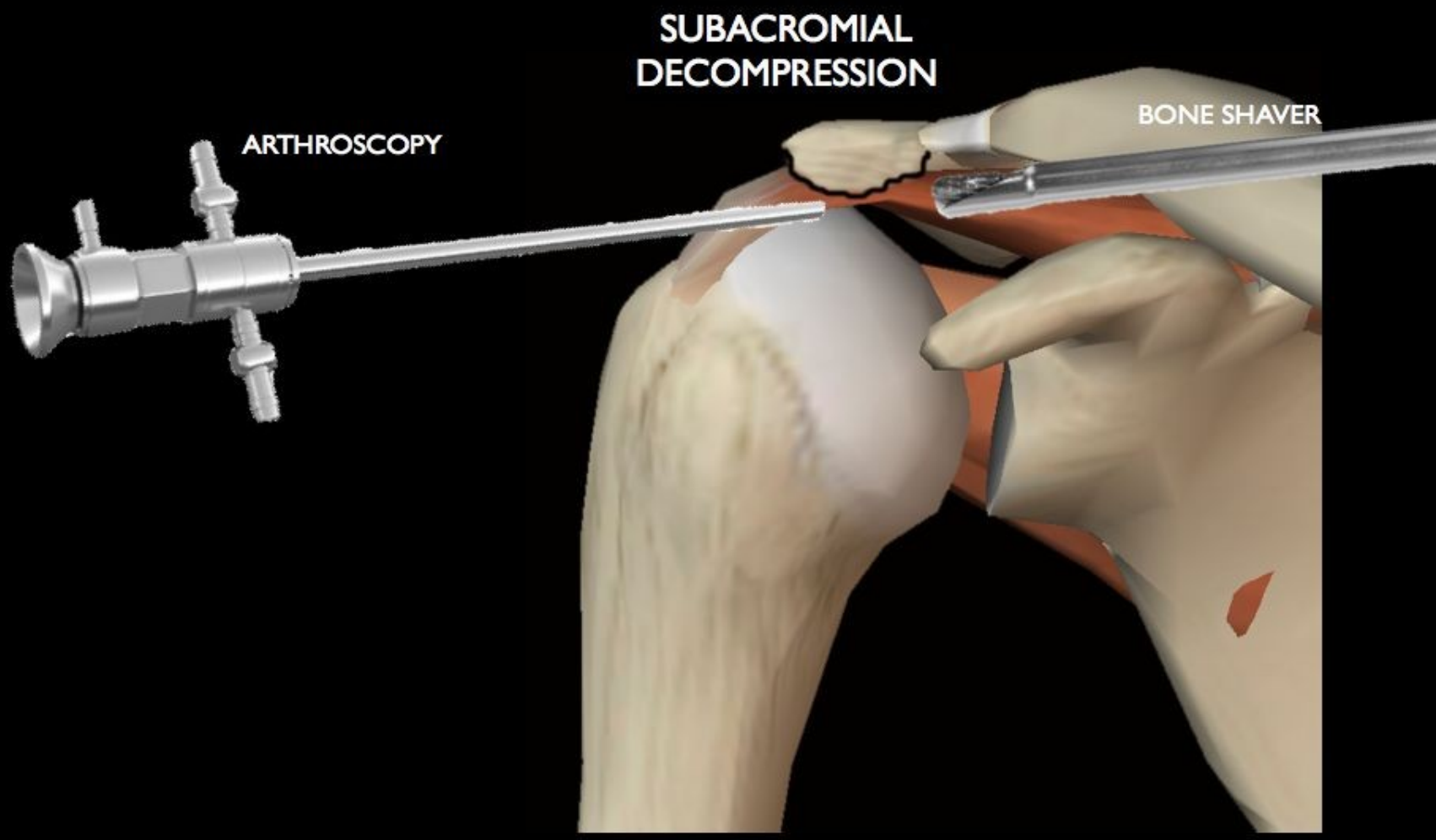
SUBACROMIAL
DECOMPRESSION
ARTHROSCOPY
BONE SHAVER

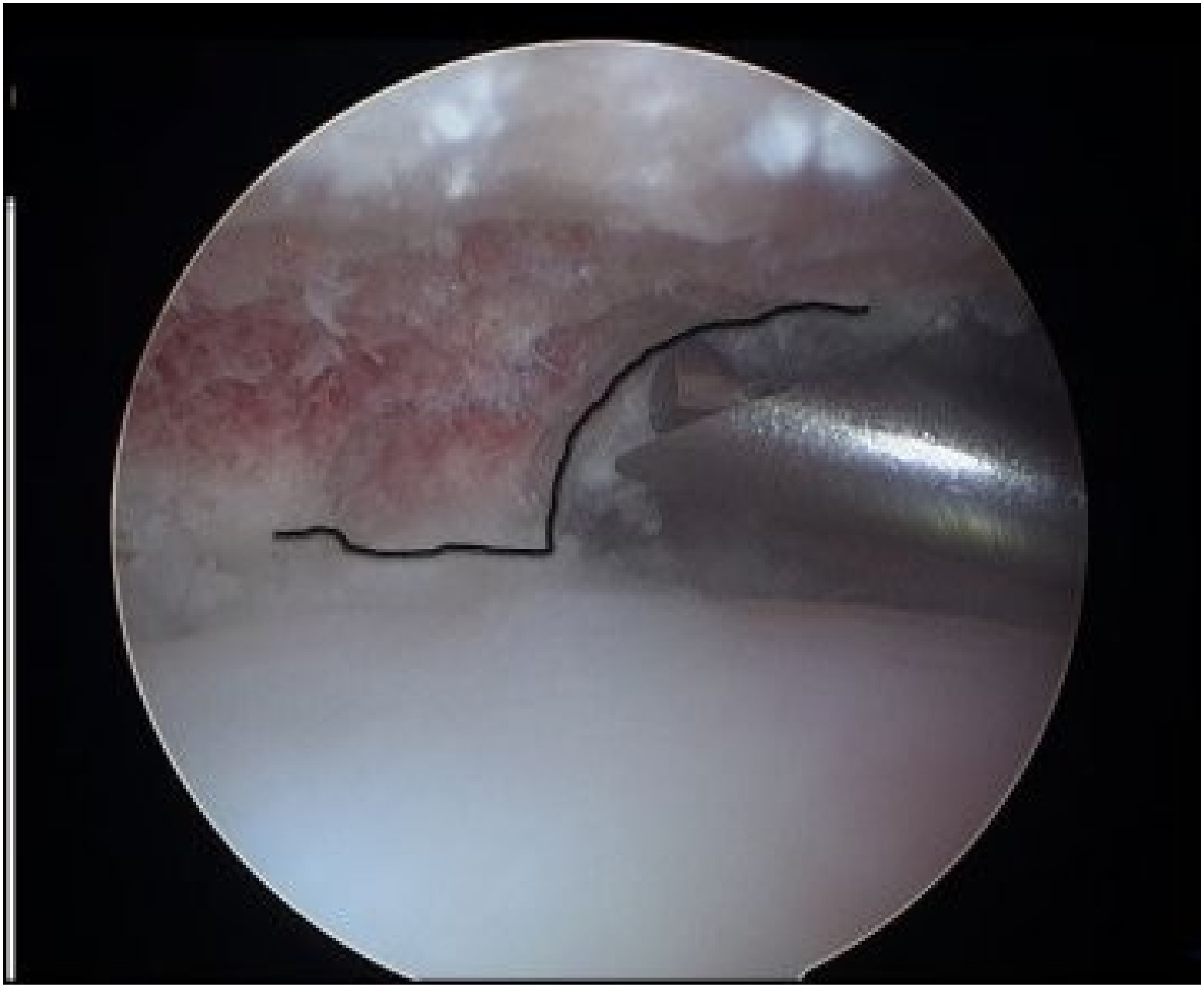
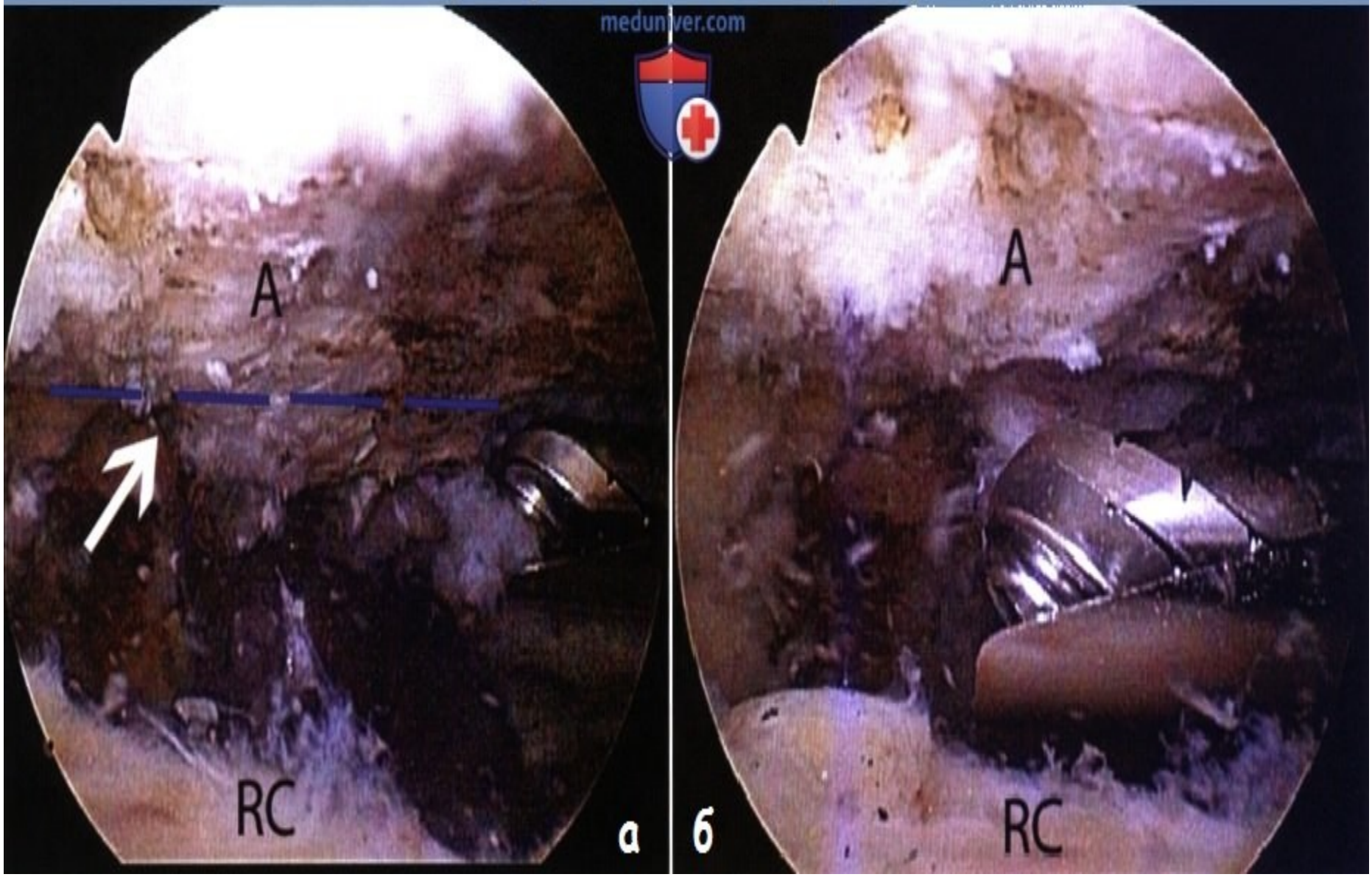
Анатомия субакромиального пространства