Федеральное государственное бюджетное образовательное учреждение
высшего образования
«Красноярский государственный медицинский университет
имени профессора В.Ф.Войно-Ясенецкого»
Министерства здравоохранения Российской Федерации
Кафедра-клиника стоматологии ИПО.

Сагиттальные аномалии: мезиальная окклюзия . Этиология, патогенез, классификация, клиника, лечение, профилактика.

Работа выполнена в соответствии с ОПОП по специальности „Ортодонтия". Тема работы раскрыта, замечаний нет.

Оценка: Отлично

14.07.2020

Выполнил ординатор
кафедры-клиники стоматологии ИПО
По специальности «Ортодонтия»
Михеева Анна Владимировна
рецензент: к.м.н., доцент Дуж Анатолий Николаевич

Красноярск, 2020

Цель:

- Изучить мезиальную аномалию - мезиальную окклюзию. Ознакомиться с этиологией, клиникой, патогенезом, а так же с лечением и профилактикой.

Задачи:

- Изучить мезиальную окклюзию
- Выявить этиологический фактор
- Изучить патогенез, классификацию, клинику.
- Изучить принципы лечения и методы профилактики этой аномалии.

Мезиальная окклюзия

- это соотношение зубных рядов в центральном смыкании, при котором нижний зубной ряд по отношению к верхнему смещён кпереди или верхний зубной ряд по отношению к нижнему смещён кзади. (III класс по Энгелю)

Классификация Энгеля

1 класс

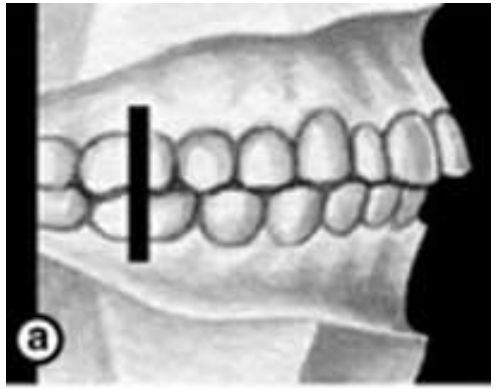

2 класс

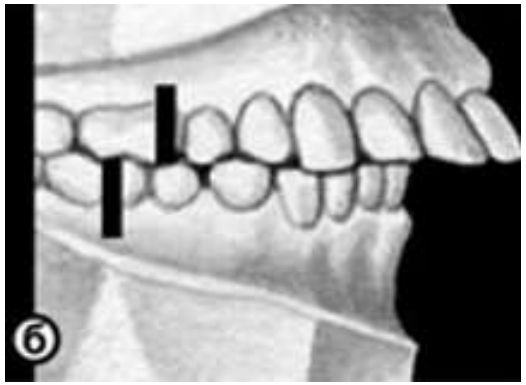

3 класс

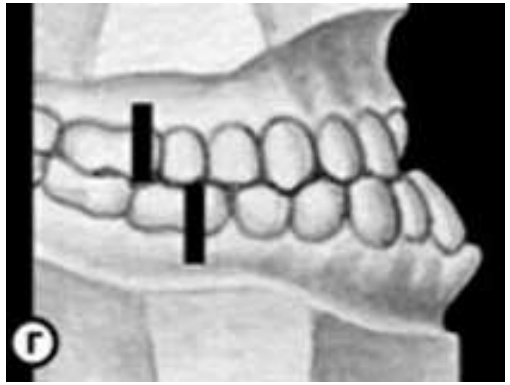

а - аномалии I класса;

б - аномалии II класса, А подкласса;

в - аномалии II класса, Б подкласса;

г - аномалии III класса; вертикальными линиями указано соотношение верхнего и нижнего первых моляров.

Этиология:

- наследственная предрасположенность
- воздействие неблагоприятных факторов во время внутриутробного развития
- травма во время родов
- раннее удаление
- задержка выпадения молочных зубов
- хронические воспалительные процессы в носоглотке у детей
- вредные привычки (например сосание пальца)
- рахит

Приобретенная патология

- Первичная частичная адентия зубов на верхней челюсти приводит к укорочению верхнего зубного ряда и нарушению резцового смыкания

Приобретенная патология

- Наличие сверхкомплектных зубов на нижней челюсти приводит к удлинению нижней зубной дуги и нарушению резцового перекрытия

Приобретенная патология

- Макроглоссия в сочетании с короткой уздечкой языка, увеличение небно-глоточных миндалин приводит к расположению языка на нижней челюсти и активному ее росту

Приобретенная патология

- Неравномерное стирание бугров временных клыков приводит к принужденному выдвижению нижней челюсти кпереди и формированию краниальной формы мезиального прикуса («принужденное выдвижение нижней челюсти»)

Приобретенная патология

- Ротовое дыхание приводит к низкому расположению языка, что способствует активному росту нижней челюсти

Формы мезиальной окклюзии:

- **Зубоальвеолярная форма** – нарушение смыкания зубных рядов, связанное с аномалиями зубов, зубных рядов и альвеолярного отростка
- **Гнатическая форма** - нарушение смыкания зубных рядов, связанное с нарушением роста и развития челюстных костей
- **Краниальная форма** - нарушение смыкания зубных рядов, связанное с нарушением расположения челюстей относительно друг друга и относительно переднего основания черепа

Клинические особенности пациентов с мезиальной окклюзией

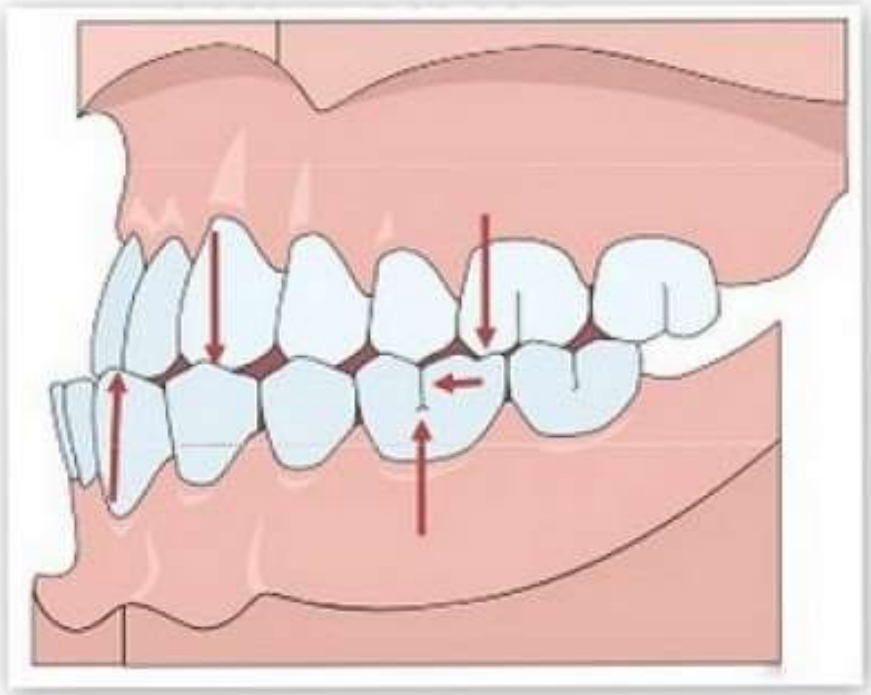

Клинические особенности пациентов с мезиальной окклюзией (внешние признаки)

Лицевые признаки:

- Выступание подбородка кпереди
- Увеличенный нижнечелюстной угол
- западение средней трети лица
- выстояние нижней губы по сравнению с верхней, кажущееся её утолщение и иногда незначительный выворот
- увеличение высоты нижней трети лица
- сужение лица, чаще при истинной прогении (нижняя макрогнатия)
- углубление носогубных складок и сглаженность подбородочной

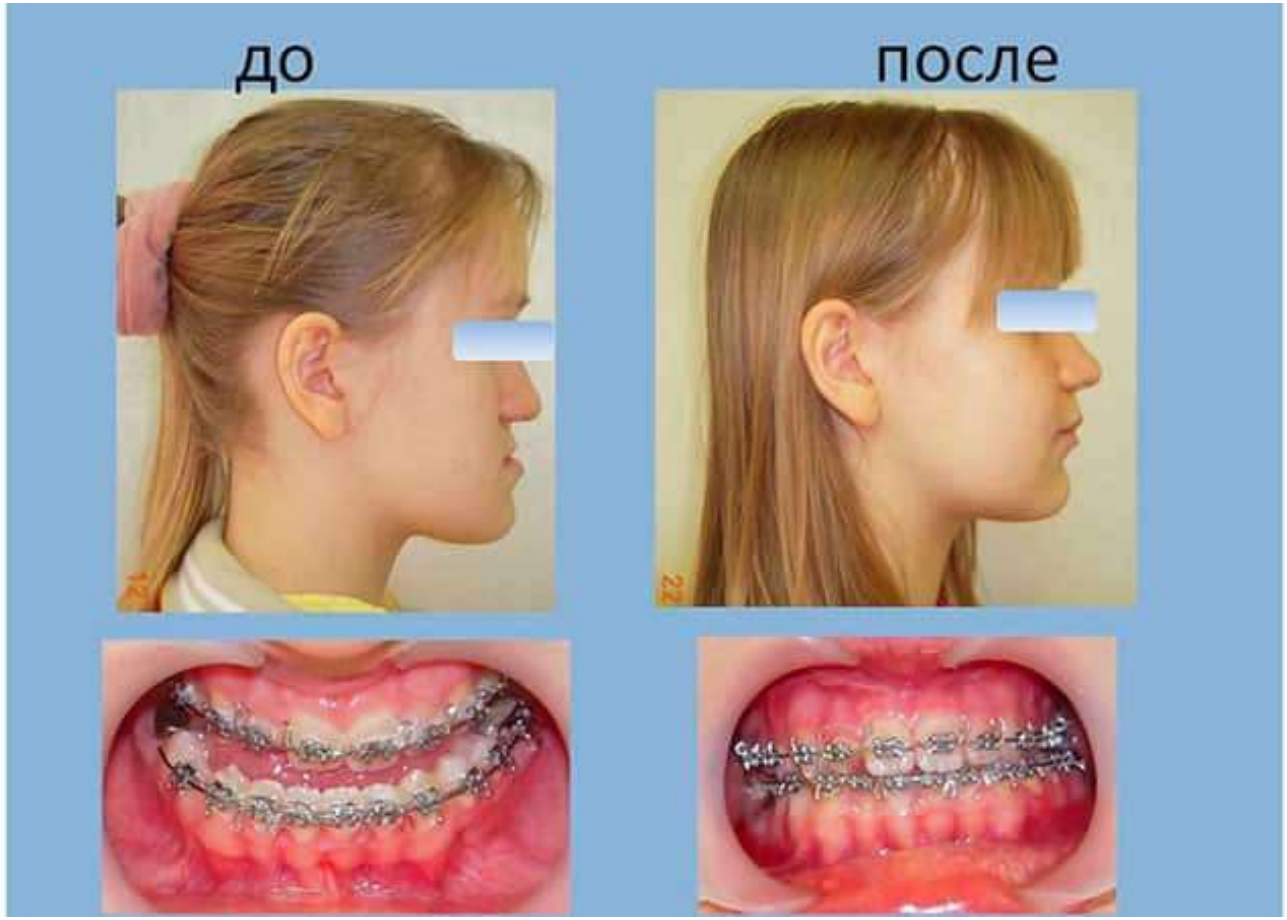
до
после

Клинические особенности пациентов с мезиальной окклюзией (внутриротовые признаки)

- Обратное резцовое перекрытие с наличием сагиттальной щели или без нее
- Ретрузия нижних резцов
- Протрузия верхних резцов
- Выраженный дефицит места для верхних резцов;
- В некоторых случаях тремы между нижними резцами.

Клинические особенности пациентов с мезиальной окклюзией (внутриротовые признаки)

- смыкание первых моляров по 3 классу Энгля
- снижение эффективности жевания
- инфантильное глотание
- ротовое дыхание
- нарушение произношения отдельных звуков

Методы диагностики:

- Анализ моделей челюстей
- Антропометрическое исследование
- Рентгенологический (ОПГ, ТРГ, КТ, МРТ ВНЧС)
- Графический (метод Хаулея-Гербера-Гербста)
- Функциональный (электромиография, миотонометрия)
- Фотометрия

Анализ моделей челюстей

- Индекс Пона – измерение зубных рядов в области премоляров и моляров.
- При мезиальной окклюзии – часто наблюдается выраженное сужение в области премоляров и моляров.

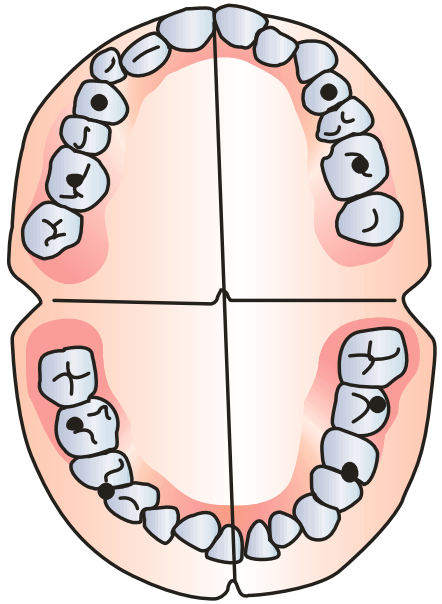

Анализ моделей челюстей

- Метод Коргхауза – измерение длины переднего отрезка зубного ряда.
- При мезиальной окклюзии – наблюдается укорочение переднего отрезка верхнего зубного ряда и удлинение нижнего зубного ряда.

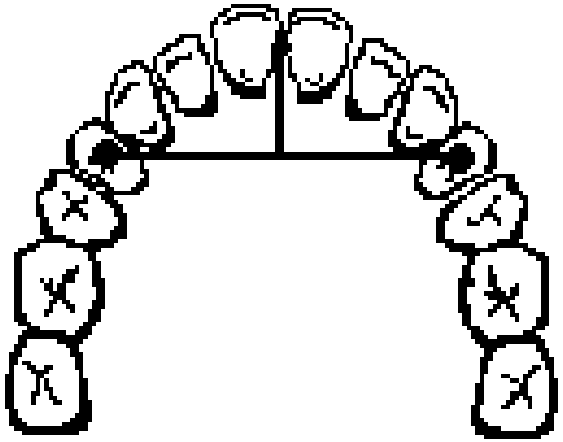

верхняя челюсть

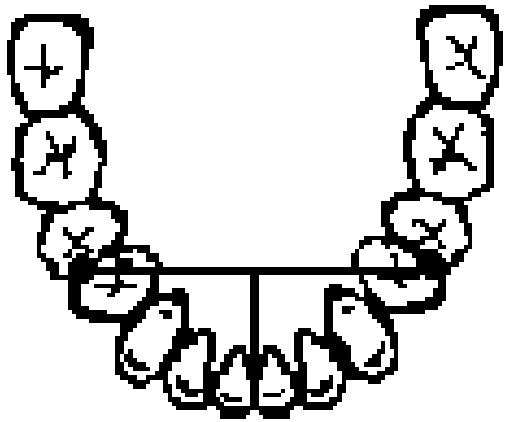

нижняя челюсть

Лечение:

Стандартная вестибулярная пластинка - используется при вредной привычки сосания верхней губы

Вестибулярная пластинка с заслонкой для языка – коррекция инфантильного глотания и привычки дышать через рот

Трейнеры для коррекции 3 класса

- Аппараты для коррекции аномалий 3-го класса выпускаются в трёх размерах и рассчитаны на детей 3-9 лет.

Аппаратурное лечение мезиальной окклюзии в период сменного прикуса:

- Одночелюстные съемные пластиночные аппараты
- Двучелюстные функционально-действующие аппараты
- Аппарат Макнамара
- Брекет-система в сочетании с лицевой маской Диляра

Одночелюстные съемные пластиночные аппараты – с винтом для расширения и удлинения верхнего зубного ряда

Аппарат Брюкля – одночелюстной функционально-направляющий аппарат с воздействием на противоположную челюсть

Аппарат Брюкля – применяют при зубоальвеолярной форме мезиальной окклюзии, связанной с оральным наклоном верхних резцов

Двучелюстные функционально-действующие аппараты – регулятор функций Френкеля 3 типа

Сочетание брекет-системы с лицевой маской Диляра

BREKET.INFO

Профилактика мезиального прикуса:

- не допускать формирование у малыша вредных привычек
- в более старшем возрасте не позволять ребенку грызть ручку
- следует должное внимание уделять профилактике рахита
- проходить профилактические осмотры у врача стоматолога
- своевременно обращаться к отоларингологу

Вывод:

- Важно знать о причинах возникновения данной аномалии, а так же уметь проводить весь комплекс мероприятий по обследованию пациента, что позволит своевременно и грамотно подобрать лечение.

Список литературы:

- Основы ортодонтии. Учебное пособие.-М.:СпецЛит./ А.С. Иванов, А.И. Лесит, Л.Н. Солдатова. 2017-107с.
- Пропедевтика ортодонтии: учебное пособие / В.А. Клёмин. — СПб.: Человек, 2015. — 304 с.
- Персии Л.С. Ортодонтия. Диагностика и лечение зубочелюстных аномалий / Л.С. Персии. М., 2015. - 362 с.
- Ортодонтия. Диагностика и лечение зубочелюстно-лицевых аномалий и деформаций : учебник/ Л. С. Персии [и др.]. — М.: ГЭОТАР-Медиа, 2016. — 640 с.
- Митчелл, Л. Основы ортодонтии / Лаура Митчелл; пер. с англ. Под ред. Ю.М.Малыгина. – М.: ГЭОТАР – Медиа, 2010. – 57 с.
- Аникиенко, А.А. Аппаратурное ортодонтическое лечение и его подчинение физиологическим законам раздражения / А.А.Аникиенко, Н.В.Панкратова, Л.С.Персин. – М.: МИА, 2010. – 95 с.
- Уильям Р. Профит. Современная ортодонтия / Р. Профит Уильям. . – М.: МЕДпресс-информ, 2017. – 15 с.

Спасибо за внимание!!!